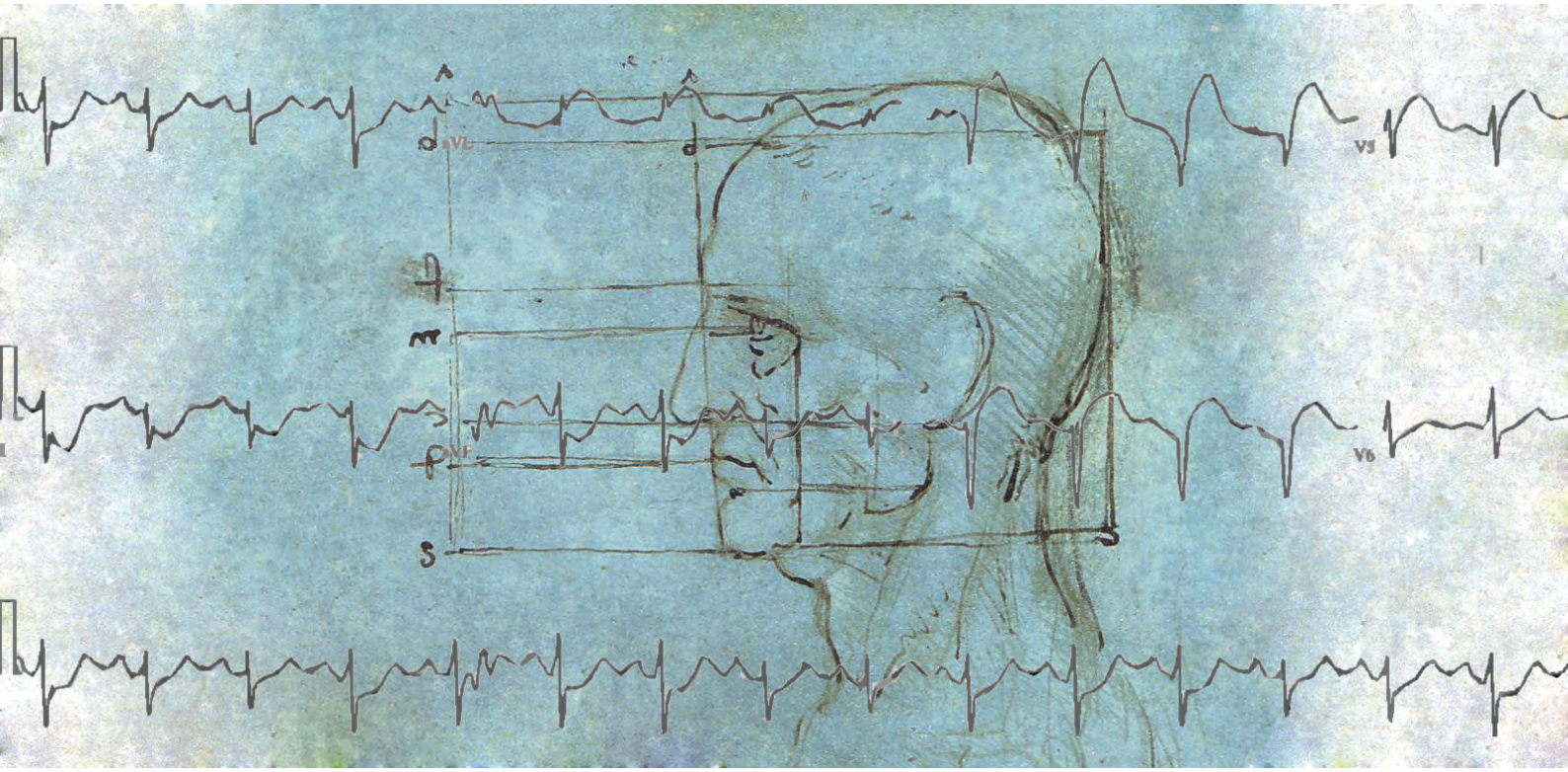

Podstawy radiologii i kontrola jakości w radiologii - część II.

wykład

Edyta Szurowska

Gdańsk, 2013

Wydział Matematyki, Fizyki i Informatyki
Uniwersytetu Gdańskiego

Skrypt powstał w ramach projektu „Kształcimy profesjonalistów – kompleksowy program kształcenia skierowany do studentów, absolwentów oraz studentów niepełnosprawnych Uniwersytetu Gdańskiego” współfinansowanego przez Unię Europejską w ramach środków Europejskiego Funduszu Społecznego.

KAPITAŁ LUDZKI
NARODOWA STRATEGIA SPÓJNOŚCI

UNIWERSYTET GDAŃSKI

UNIA EUROPEJSKA
EUROPEJSKI
FUNDUSZ SPOŁECZNY

Dr hab. med. Edyta Szurowska, II Zakład Radiologii,
Gdański Uniwersytet Medyczny

"Podstawy radiologii i kontrola jakości w radiologii – część II. Tomografia jądrowego rezonansu magnetycznego "

1. Rys historyczny

W 1952 roku Felix Bloch i Edward Purcell otrzymali nagrodę Nobla w dziedzinie fizyki za odkrycie zjawiska jądrowego rezonansu magnetycznego (NMR) z 1945 r. Niezależnie każdy z nich zaobserwował sygnał po umieszczeniu próbki w zewnętrznym polu magnetycznym i i wysłaniu w jej kierunku fali radiowej o konkretnej częstotliwości. Sygnał był produkowany ze względu na interakcję jąder próbki ze stałym polem magnetycznym. W 1949r. Hahn stworzył metodę wytwarzania echa spinowego. Wynalazł możliwość otrzymania powtórzonego sygnału NMR po czasie opóźnienia, gdy dołoży się dodatkowy impuls fali radiowej. Od tego momentu rozpoczęto intensywne badania z dziedziny chemii służące oznaczaniu składu chemicznego próbek. Dane uzyskiwane przy użyciu tej metody miały charakter widm, które wskazywały względną liczbę jąder atomowych danego pierwiastka (jego koncentrację) w różnych układach molekularnych. Wynalazek ten stworzył nową technikę spektroskopową w chemii i fizyce.

W 1971r. Damadian zaobserwował, że czasy relaksacji tkanki zdrowej i nowotworowej u myszy różnią się od siebie, co spowodowało wzrost zainteresowania wykorzystaniem zjawiska jądrowego rezonansu magnetycznego do celów medycznych. Popchnęło również rozwój myśli związanej z wykorzystaniem zjawiska jądrowego rezonansu magnetycznego do tworzenia obrazów. Jednak dane uzyskane przez Damadiana miały charakter numeryczny i dopiero Paul C. Lauterbur w 1973 roku dokonał przełomu w dziedzinie tworzenia obrazów, opracowując metodę lokalizacji źródła sygnałów, za co w 2003 roku wraz z Peterem Mansfieldem otrzymał Nagrodę Nobla.

Odkrycie Lauterbura z 1973 roku doprowadziło w krótkim czasie do eksplozji technologicznej, której pionierami były brytyjskie grupy badawcze z Nottingham (grupa Sir Petera Mansfielda – wymyślili metodę pobudzania selektywnego), Zurich (grupa Richarda

Ernsta – wprowadziła metodę rekonstrukcji obrazu 2D poprzez transformatę Fouriera (FT)) oraz Aberdeen (Pierwsza praktyczna metoda obrazowania 2D FT, nazwana „spin warp", została opracowana przez Edelsteina i Hutchisona.). Kolejne wynalazki w tej szybko rozwijającej się dziedzinie zaowocowały wprowadzeniem użytecznego klinicznie systemu MR, umożliwiającego uzyskiwanie obrazów przekroju ciała w formie mapy rozkładu gęstości jąder atomu wodoru oraz tzw. czasów relaksacji tych jąder.



Rysunek 1: Pierwsze obrazy głowy wykonane za pomocą tomografii rezonansu magnetycznego.

W 1978r. Clow i Young we współpracy z firmą EMI (tą, która wyprodukowała pierwszy aparat tomografii komputerowej) opublikowali pierwsze obrazy ludzkiej głowy (Rys. 1). Pierwszy komercyjnie dostępny aparat MR został zainstalowany w szpitalu Hammersmith w Londynie i nosił nazwę „Neptun". Indukcja pola magnetycznego wynosiła 0,15T. W innych regionach Europy Philips Medical Systems również wprowadził aparaty MR o indukcji pola magnetycznego 0,15T. Pierwsze aparaty Philipsa są przedstawione na rys. 2. W 1984r. Firma General Electric przedstawiła pierwszy aparat wysokopolowy – 1,5T.



Rysunek 2: Pierwsze aparaty tomografii jądrowego rezonansu magnetycznego wyprodukowane przez Philips Healthcare.

Kluczowym moment w historii rozwoju skanerów tomografii rezonansu magnetycznego było wynalezienie szybkich technik obrazowania, głównie technik gradientowych oraz cewek odbiorczych wieloelementowych. Bez tych wynalazków obrazowanie jamy brzusznej nie byłoby możliwe. W momencie wprowadzenia bramek kardiologicznych i oddechowych do rutyny MRI stało się możliwe obrazowanie serca, a dzięki implementacji techniki EPI stało się realne uchwycenie obrazowania dynamiki procesów zachodzących np. w mózgowiu w czasie rzeczywistym. EPI jest to w tej chwili najszybsza techniką obrazowania, choć wynaleziona przed laty przez Mansfielda, dopiero w dzisiejszych czasach istnieje na tyle wysoki technologicznie sprzęt by podołać jej wymaganiom.

2. Fizyczne podstawy tomografii jądrowego rezonansu magnetycznego

Zjawisko jądrowego rezonansu magnetycznego, wykorzystywane w obrazowaniu rezonansu magnetycznego, związane jest z posiadaniem przez jądra o nieparzystej liczbie protonów lub neutronów wewnętrznego momentu pędu, zwanego spinem.

Jądra atomowe o nieparzystej liczbie protonów lub neutronów posiadają własny mechaniczny moment pędu zwany spinem jądrowym (w jądrach z parzystą liczbą momenty te wzajemnie się znoszą). Jądro obdarzone momentem pędu $\vec{J}$ posiada moment magnetyczny $\vec{M}$, opisany przez równanie:

$$\vec{M} = \gamma \vec{J}$$

gdzie:

γ jest stałą, charakterystyczną dla poszczególnego jądra i nosi nazwę współczynnika żyromagnetycznego jądra.

Na obecnym etapie rozwoju techniki MR jedynie jądra wodoru mogą być wykorzystane do tworzenia zadowalających obrazów, gdyż wśród jąder posiadających spin, takich jak sód, fosfor i wodór, ten ostatni jest najbardziej rozpowszechnionym pierwiastkiem o tych właściwościach w organizmach żywych.

Poszczególne spiny mają zwroty nieuporządkowane i chaotyczne, jeśli nie działają na dany ośrodek dodatkowe siły porządkujące ten stan. Pod wpływem stałego zewnętrznego pola magnetycznego (Bo) spiny (atomy wodoru) ulegają uporządkowaniu, wskutek czego wektory momentu magnetycznego zaczynają obracać się wokół kierunku linii pola, zachowując stały rzut na ten kierunek skierowany zgodnie lub przeciwnie do kierunku pola – jest to tzw. precesja Larmora (rys. 3).

Twierdzenie Larmora brzmi: w jednorodnym polu magnetycznym $\vec{B_0}$ wektor $\vec{M}$ momentu magnetycznego obraca się – zachowując stałą wartość kąta swego nachylenia względem $\vec{B_0}$ - dookoła kierunku $\vec{B_0}$ z prędkością kątową ω_0 równą

$$\omega_0 = |\gamma| B_0 ,$$

gdzie γ jest współczynnikiem żyromagnetycznym (używa się także określenia magnetogirycznym).

Z twierdzenia Larmora wynika, że ruchem wektora $\vec{M}$ jest precesja dookoła osi Z ($\vec{B_0} \parallel \vec{k}$), a więc w układzie współrzędnych obracającym się wokół kierunku k z prędkością kątową ω_0 wektor $\vec{M}$ musi mieć stałe położenie w przestrzeni. Moment magnetyczny $\vec{M}$ posiada stałą składową podłużną, która pokrywa się z kierunkiem $\vec{B_0}$ oraz składową poprzeczną, wirującą w płaszczyźnie prostopadłej, której aktualne położenie określa faza precesji, a częstotliwość precesji zależy od składowej podłużnej.

W wirującym układzie współrzędnych wektor $\vec{M}$ zachowuje stałe położenie, jeżeli wektor ω jest równy wektorowi Larmora $\vec{\omega_0} = -\gamma\vec{B_0}$.

W wirującym układzie współrzędnych istnieje efektywne pole

$$\vec{B_{ef}} = \vec{B_0} + \left(\frac{\omega}{\gamma}\right)$$

i stacjonarne pole magnetyczne $\vec{B_1}$ skierowane prostopadle do stałego pola $\vec{B_0}$.

Wypadkowe efektywne pola magnetyczne w tym układzie współrzędnych wynosi

$$\vec{B_{ef}} = \vec{B_0} + \left(\frac{\vec{\omega}}{\gamma}\right) + \vec{B_1} = \vec{B_0}\left(1 - \frac{\omega}{\omega_0}\right) + \vec{B_1}$$

po uwzględnieniu, że $\vec{\omega} \| \vec{\omega_0}$ i $\vec{\omega_0} = -\gamma\vec{B_0}$.

Wektor pola magnetycznego $\vec{B_1}$ obraca się wokół statycznego pola magnetycznego $\vec{B_0}$ z prędkością kątową ω w warunkach laboratoryjnych. W praktyce pole $\vec{B_1}$ wytwarza się umieszczając cewkę wzdłuż osi prostopadłej do $\vec{B_0}$.

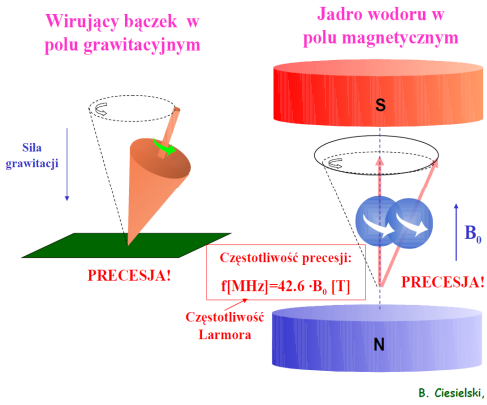

Rysunek 3: Zjawisko precesji wnm.med.pl/wp-content/uploads/2010/12/mri1_pl.pdf

Zmienne pole magnetyczne uzyskiwane w cewce o częstości ω i amplitudzie $2B_1$ jest spolaryzowane liniowo. Można je przedstawić za pomocą 2 przeciwległych wektorów

magnetycznych $\vec{B}_{1l}$ i $\vec{B}_{1p}$. Jeden wektor wiruje w kierunku, co wirujący układ współrzędnych, natomiast drugi nie oddziałuje na moment magnetyczny.
Zgodnie z twierdzeniem Larmora w wirującym układzie współrzędnych moment magnetyczny $\vec{M}$ precesuje wokół osi równoległej do pola $\vec{B}_{ef}$ z prędkością kątową

$$\vec{\omega}_{ef} = |\gamma|\vec{B}_{ef}.$$

Linie pola $\vec{B}_{ef}$ tworzą kąt θ z osią Z.
Gdy $\omega \approx \omega_0$, $tg\theta \to \infty$ i $\theta \approx 90^0$, wówczas $\vec{B}_{ef} \approx \vec{B}_1$ i wektor $\vec{M}$ wiruje z prędkością kątową $\vec{\omega}_1 = -\gamma\vec{B}_1$ wokół $\vec{B}_1$.

W rzeczywistości $B_0 >> B_1$, to przy $\omega = \omega_0$ dochodzi do zjawiska rezonansowego, gdyż nieznaczne, zaburzenia układu o częstości rezonansowej wywołują w nim znaczne zmiany.
Energia momentu magnetycznego $\vec{M}$ w polu magnetycznym o indukcji $\vec{B}_0$ wynosi

$$E = -\vec{M} \cdot \vec{B}_0.$$

Wypadkowe namagnesowanie wzdłuż osi Z ($\vec{B}_0 \| k$) w stanie równowagi termicznej przedstawia poniższy wzór:

$$M_Z = \sum_{m_I=-I}^{m_I=I} \gamma \hbar m_I P_m.$$

Przejście z jednego poziomu energetycznego na drugi jest równoznaczne ze zmianą kierunku momentu magnetycznego i może zachodzić tylko pomiędzy sąsiednimi poziomami energetycznymi. W trakcie takiego przejścia jest emitowana lub absorbowana energia w postaci promieniowania elektromagnetycznego o częstości:

$$\omega_0 = \frac{2\pi}{h}\left(E_{m-1} - E_m\right) = \gamma B_0.$$

Zmienne pole magnetyczne o częstości ω_0 z takim samym prawdopodobieństwem indukuje przejścia absorpcyjne (tj. z niższego poziomu na wyższy) jak i emisyjne (tj. z wyższego poziomu na niższy).

Energia jądra zależy od orientacji wektora magnetyzacji i $\vec{B}_0$, gdy składowa podłużna ma zwrot zgodny z wektorem pola, jest to stan o mniejszej energii niż w sytuacji, gdy ich zwroty są przeciwne (rys. 4). Każdy element objętości zawierający protony staje się lekko namagnesowany, a geometryczna suma poszczególnych momentów magnetycznych jąder zawartych w jednostce objętości próbki odpowiada makroskopowemu wektorowi

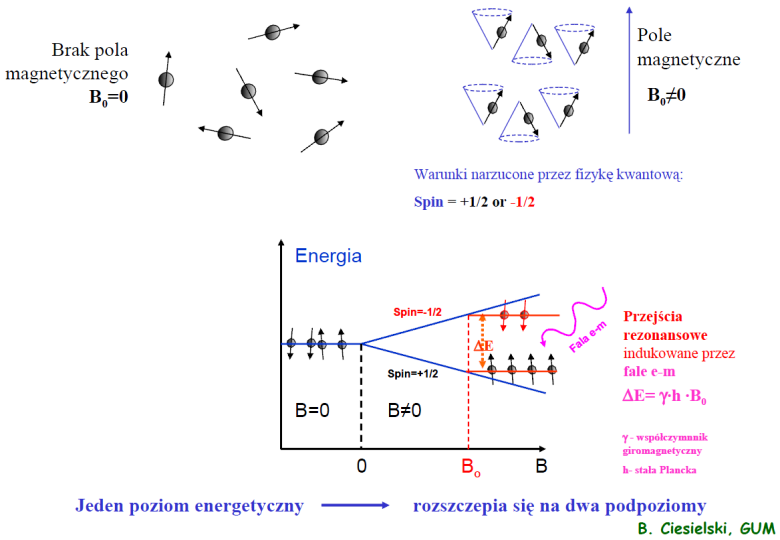

Rysunek 4: Zachowanie się atomów wodoru, gdy działa Bo>0 oraz w momencie zadziałania fali radiowej o częstotliwości rezonansowej. wnm.med.pl/wp-content/uploads/2010/12/mri1_pl.pdf

namagnesowania M jest różna niż 0.

W przypadku rezonansu ($\omega = \omega_0$) nastąpi odchylenie wektora $\vec{M}$ od podłużnej pozycji, a dodatkowo pojawi się namagnesowanie poprzeczne $\vec{M}_{\perp}$, które w stacjonarnym

układzie współrzędnych będzie wirowało wokół osi Z. Namagnesowanie poprzeczne będzie zmienne w czasie i będzie można je zarejestrować za pomocą odbiornika (cewka + amperomierz) umieszczonego w płaszczyźnie prostopadłej do $\vec{B_0}$.

Zjawisko rezonansu magnetycznego polega na pochłonięciu energii fali elektromagnetycznej przez atomy wodoru próbki biologicznej, umieszczonej w silnym jednorodnym polu magnetycznym. Energia ta może zostać pochłonięta tylko w przypadku, gdy częstotliwość wzbudzającego pola magnetycznego zgodna jest z częstotliwością Larmora (rys. 4).

Ponieważ leży ona w obszarze częstotliwości radiowych (od kilku do kilkudziesięciu MHz) impulsy wzbudzające określa się mianem RF (ang. *radio frequency*), a aby doszło do zjawiska rezonansu magnetycznego musi zadziałać impuls o częstotliwości radiowej. Po ustaniu emisji impulsu RF, układ atomów wracając do poprzedniego, niższego stanu energetycznego, emituje nagromadzoną energię w postaci fali radiowej określanej sygnałem swobodnej relaksacji (ang. *free induction decay* - FID), który odbierany jest przez antenę odbiorczą. Istotą metody rezonansu magnetycznego jest naprzemienne nadawanie impulsów o odpowiedniej częstotliwości, wzbudzających próbkę oraz odbieranie emitowanego przez nią sygnału.

W tomografii MR wykorzystuje się zjawisko indukowania prądu w antenach poprzez wirujący koherentny wektor magnetyzacji ciała pacjenta. Dzięki sterowaniu częstotliwością i fazą tego sygnału prądowego można kodować jego lokalizację przestrzenną. Pozostałe właściwości sygnału prądowego (głównie amplituda i stałe czasowe) są nośnikiem informacji o budowie badanej tkanki.

Należy pamiętać, że magnetyzacja wypadkowa jest wynikiem sumy wielu pojedynczych momentów magnetycznych. Tak długo, jak długo obracają się razem (są spójne, koherentne) uzyska się magnetyzację wypadkową, która się obraca. Im większą ilość energii przykładamy poprzez impuls RF, tym większy kąt tworzy wektor magnetyzacji względem linii pola Bo (osi Z). To zależy zarówno od amplitudy jak i czasu trwania impulsu. Impuls rf jest wyłączany, gdy kąt precesji osiągnął ustaloną wartość. Jest to znane jako kąt flip angle. Różne rodzaje impulsów RF przedstawia rys. 5.

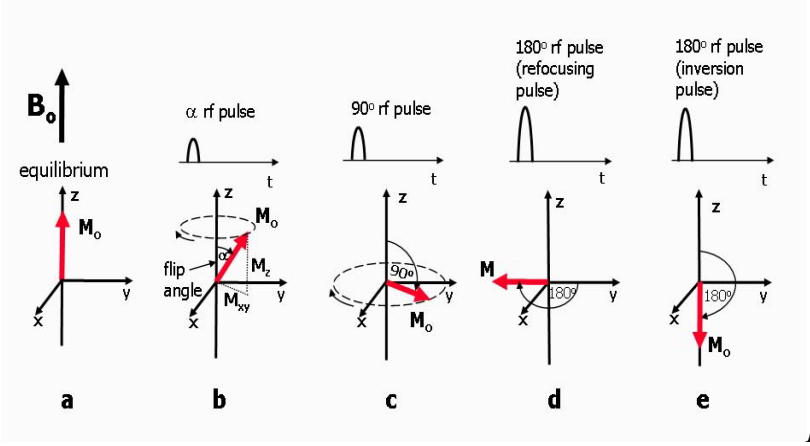

Rysunek 5: Kilka rodzajów impulsów RF wykorzystywanych w TRM.

Uzyskanie stanu równowagi namagnesowania $\vec{M}_{\parallel}$ po włączeniu stałego pola magnetycznego $\vec{B}_0$ wymaga czasu T_1. Bloch założył, że zmianę podłużnej (zgodnej z kierunkiem osi z) składowej namagnesowania makroskopowego wyraża równanie

$$\frac{dM_Z}{dt} = \frac{(M_0 - M_Z)}{T_1}$$

gdzie T_1^{-1} jest stałą szybkości przejścia układu zaburzonego w stan równowagi ($|\vec{M}| = M_0$). Energia układu momentów magnetycznych jąder jest oddawana w tym czasie do otoczenia (do innych jąder czyli do „sieci"). Proces ten nazywamy relaksacją podłużną albo relaksacją spin-sieć.

Oprócz namagnesowania podłużnego obserwuje się także namagnesowanie poprzeczne (w płaszczyźnie prostopadłej do $\vec{B}_0$). Zależność składowych namagnesowania $M_{X,Y}$ od czasu przedstawia równanie

$$\frac{dM_{X,Y}}{dt} = -\frac{M_{X,Y}}{T_2}$$

gdzie T_2 to czas relaksacji poprzecznej opisujący proces przenoszenia energii pomiędzy poszczególnymi momentami magnetycznymi albo czasem relaksacji spin-sieć.

Natychmiast po impulsie rf spiny jądrowe chcą powrócić do stanu pierwotnego, stanu równowagi. Proces ten znany jest jako relaksacja. Istnieją dwa odrębne procesy relaksacji,

które odnoszą się do dwóch elementów wypadkowego wektora magnetyzacji, komponenty podłużnej (Z) i poprzecznej (XY). Pierwszy proces relaksacji, relaksacja podłużna, powszechnie określana jako relaksacja T1 jest odpowiedzialna za odzyskiwanie składowej Z magnetyzacji, takiej jak wartość w stanie równowagi. Drugi proces obejmuje relaksację poprzeczną, jest odpowiedzialny za zanik magnetyzacji wzdłuż płaszczyzny XY, podczas obrotu wokół osi Z, powodując zanik obserwowanego sygnału MR. Podłużna i poprzeczna relaksacja występują w tym samym czasie jednak, relaksacja poprzeczna jest zazwyczaj znacznie szybsza w tkankach ludzkich.

Relaksacja T1 jest procesem wykładniczym o stałej czasowej T1. Na przykład, jeśli zastosujemy impuls 90 ° (impulsu saturacyjny) w równowadze, to magnetyzacja Z staje się wysaturowana (zmniejszona do zera) bezpośrednio po impulsie, a następnie magnetyzacja odrasta wzdłuż osi Z, początkowo gwałtownie, następnie spowalniając w miarę zbliżania się do wartości równowagi (rys. 6). Im krótszy czas T1, tym szybszy proces relaksacji i powrót do równowagi. Odzyskiwanie magnetyzacji Z po impulsie rf 90 ° jest czasami określany jako odzyskiwanie nasycenia. Relaksacja podłużna (relaksacja spin – sieć - T1) prowadzi do powstania przewagi spinów w ułożeniu równoległym, co wymaga transferu energii z układu spinów na otaczające atomy, określane jako sieć. Czas relaksacji podłużonej T1, to czas, jaki jest wymagany do przywrócenia ok. 63% wyjściowej magnetyzacji podłużnej, co przedstawia rycina nr umieszczona poniżej.

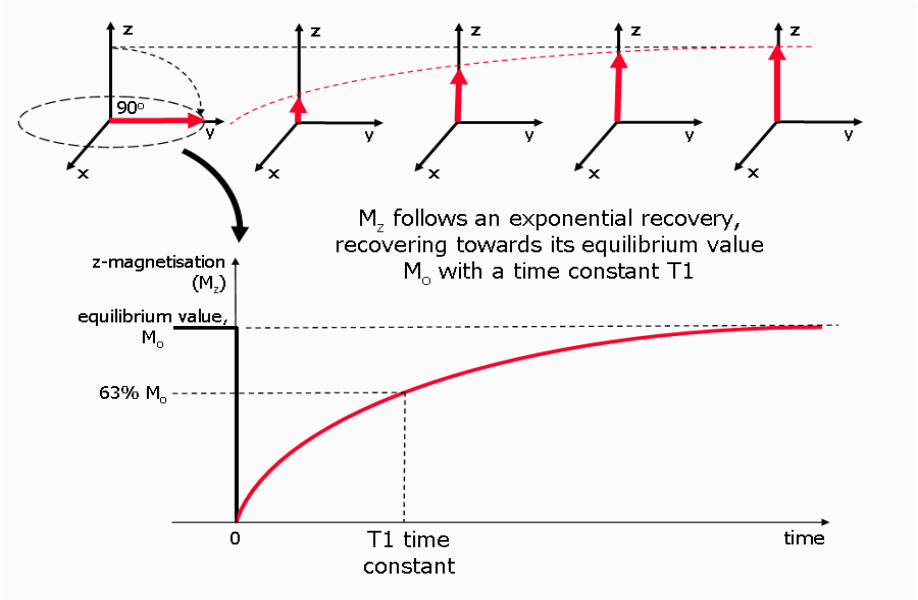

Rysunek 6: Proces relaksacji podłużnej.

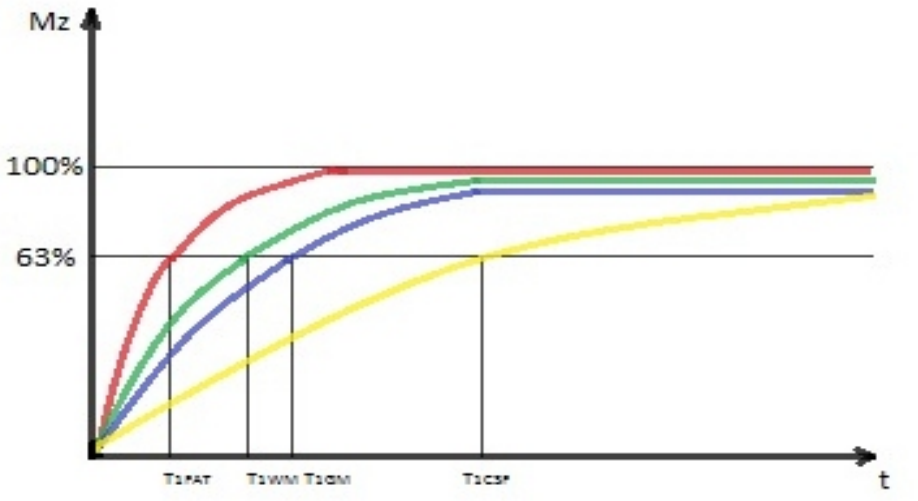

Rysunek 7: Graficzne przedstawienie czasu relaksacji podłużnej. Kolory linii kolejno odpowiadają: czerwona - tkance tłuszczowej, zielona - istocie białej, niebieska - istocie szarej, żółta - płynowi mózgowo-rdzeniowemu. MZ - magnetyzacja podłużna; t - czas; T1 FAT - czas relaksacji T1 tkanki tłuszczowej, T1WM - czas relaksacji T1 istoty białej, T1GM - czas relaksacji T1 istoty szarej, T1CSF - czas relaksacji T1 płynu mózgowo-rdzeniowego.

Należy pamiętać przy relaksacji poprzecznej, że magnetyzacja wypadkowa jest wynikiem sumy momentów magnetycznych (spinów) z całej populacji protonów. Natychmiast po impulsie rf obracają się razem w spójny sposób, skierowany w tym samym kierunku w płaszczyźnie xy. Fala radiowa powoduje synchronizację spinów wzdłuż płaszczyzny X, mówimy że są w fazie. (rys) Początkowo magnetyzacja poprzeczna ma maksymalną amplitudę ponieważ momenty magnetyczne protonów (spiny) obracają się w fazie. Amplituda wypadowej magnetyzacji poprzecznej (czyli wykrytego sygnału) zanika, ponieważ momenty magnetyczne protonów rozfazowują się. Uzyskany sygnał zaniku jest znany jako Free Induction Decay (FID) (rys. 8). Ogólna nazwa dla obserwowanej utraty spójności fazy (dephasing) jest czas relaksacji T2 *, który łączy w sobie działanie czasu relaksacji T2 i dodatkowego rozfazowania spowodowanego przez lokalne wariancje (niejednorodności) pola magnetycznego . T2 relaksacja jest wynikiem oddziaływania spin-spin i ze względu na losowy charakter ruchu cząsteczkowego, proces ten jest nieodwracalny. T2 * powoduje szybszy zanik sygnału FID, jednak zanik spowodowany niejednorodnością pola może być odwrócony przez zastosowanie impulsu 180 ° skupiającego. Zarówno T2 i T2 * są procesy wykładniczy z stałymi czasowymi odpowiednio T2 i T2 * Jest to czas, w którym magnetyzacja zanikła do 37% początkowej wartości, bezpośrednio po impulsie rf 90

°. Zasadą jest, iż T1≥T2≥T2*.

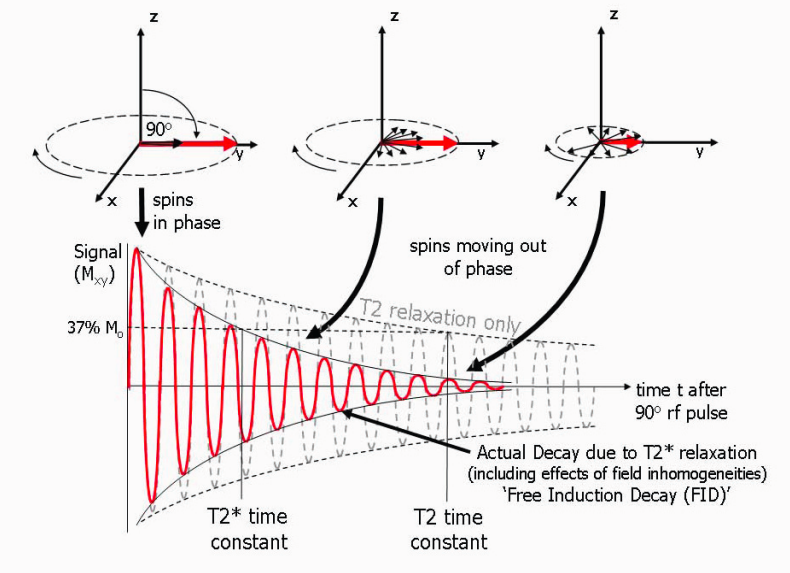

Rysunek 8: Proces relaksacji poprzecznej.

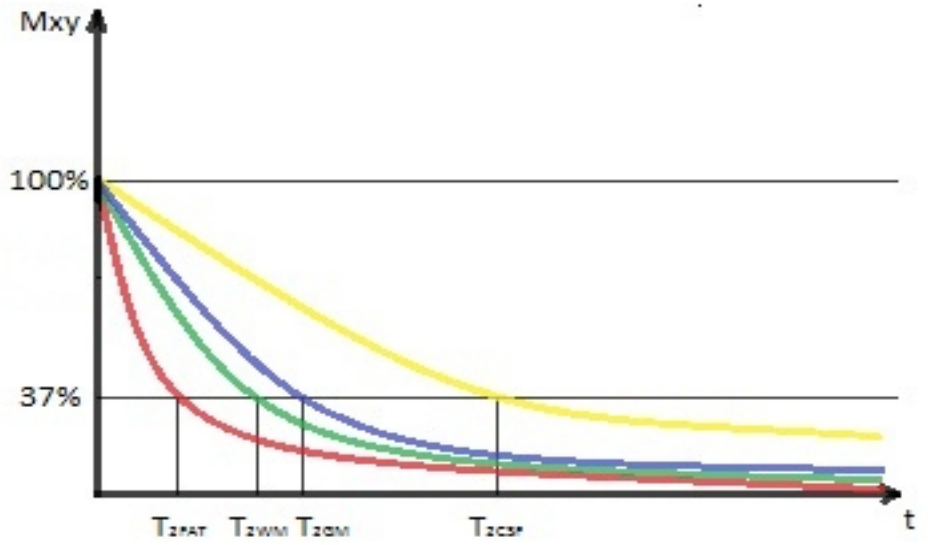

Rysunek 9: Graficzne przedstawienie czasu relaksacji poprzecznej. Kolory linii kolejno odpowiadają: czerwona - tkance tłuszczowej, zielona - istocie białej, niebieska - istocie szarej, żółta - płynowi mózgowo-rdzeniowemu. MXY - magnetyzacja poprzeczna; t - czas; T2 FAT - czas relaksacji T2 tkanki tłuszczowej, T2WM - czas relaksacji T2 istoty białej, T2GM - czas relaksacji T2 istoty szarej, T2CSF - czas relaksacji T2 płynu mózgowo-rdzeniowego.

Dla tkanek ludzkich czas relaksacji podłużnej T1 wynosi od 300 do 2000 ms, a czas relaksacji poprzecznej T2 od 30 do 150 ms i zwykle dla danej tkanki T1 jest 2 - 10 razy dłuższy od T2 (rys. 10). Poprzez dobór czasu trwania i rodzaju impulsu pobudzającego czasu repetycji (TR) określającego częstotliwość powtórzeń emitowanych sygnałów RF oraz czasu echa (TE) określającego okres, po którym w stosunku do impulsu RF mierzy się powracający do anteny sygnał FID, można uzyskiwać obrazy zależne głownie od czasu T1 lub T2 albo gęstości protonów w badanej próbce (ang. *proton density* - PD). Obrazowanie MR polega na wizualizacji różnic właściwości magnetycznych poszczególnych tkanek, wyrażonych różnicami wartości ich czasów relaksacji, to znaczy czasów T1 i T2. Różnice te zależne od budowy histochemicznej tkanki, związane z prędkością oddawania energii i zmian obu składowych wektora magnetyzacji, wpływają na emitowany sygnał radiowy. W zależności od czasu relaksacji podłużnej lub poprzecznej, według której różnicujemy tkanki mówimy o obrazach T1 lub T2-zależnych (rys. 11). Tkanki o krótkim czasie T1 posiadają silny sygnał i

obrazowane są jako obszary hiperintensywne, w przeciwieństwie do tkanek o długim czasie T1. Tkanki o krótkim czasie T2 posiadają słabszy sygnał (są hipointensywne) niż te o długim czasie T2, które widoczne są jako obszary hiperintensywne. Obrazy gęstości protonowej zależą głównie od zawartości protonów w danej tkance – im większa gęstość protonowa tym

	Magnetic field strength (T)					
	1.5		3.0		4.0	
Tissue type	T_1 (ms)	T_2 (ms)	T_1 (ms)	T_2 (ms)	T_1 (ms)	T_2 (ms)
Brain, gray matter	900–1100	90–110	1100–1500	70–90	1400–1700	50–70
Brain, white matter	800–900	70–90	950–1150	50–70	1050 –1200	40–60
CSF	>2000	>500	>2000	>500	>3000	>500
Muscle	900–1100	30–50	1200–1450	30–50	1200–1450	25–40
Liver	500–600	40–50	750–850	40–50	800–900	30–50

Rysunek 10: Tabela z wartościami czasów relaksacji T1 i T2 dla różnych wartości stałego pola magnetycznego.

sygnał silniejszy.



Rysunek 11: Obrazy T1(po lewej) i T2-zależne (po prawej) – przekrój strzałkowy przez kręgosłup szyjny.

Uzyskiwanie obrazów warstwowych możliwe jest przez selektywne pobudzanie i odczyt protonów. W tym celu wytwarza się liniowe gradienty indukcji pola magnetycznego wzdłuż każdej osi współrzędnych poprzez zastosowanie dodatkowych trzech par cewek z przepływem prądu w określonych kierunkach. Przykładając w momentach wzbudzenia gradient wzdłuż jednej osi, powodujemy spełnienie warunków wystąpienia rezonansu, wynikającego z równania Larmora jedynie przez protony pewnej warstwy. Jej grubość zależy od szerokości pasma RF i gradientu pola.

Istnieją dwie metody lokalizacji źródła sygnału: dwu i trójwymiarowa transformacja Fouriera. W metodzie dwuwymiarowej akwizycji i rekonstrukcji obrazu (2DFT) warstw poprzecznych gradient Gz (gradient wyboru warstwy wzdłuż osi z) jest stały. W czasie odbioru sygnału włączany jest gradient Gx (wzdłuż osi x), służący zróżnicowaniu częstotliwości precesji jąder a obrębie danej warstwy (readout gradient – gradient odczytowy). Poprzedza go, włączony na pewien czas, gradient Gy – przygotowawczy (gradient fazowy), który służy zróżnicowaniu fazy. Dzięki temu widmo odbieranego sygnału zawiera informacje o położeniu jego źródła względem osi x i y w danej płaszczyźnie obrazowania zdeterminowanej gradientem z.

W metodzie trójwymiarowej akwizycji i rekonstrukcji obrazu (3DFT) gradient Gz jest także zmienny i służy zakodowaniu fazy precesji także wzdłuż osi z. Wzbudzeniu podlega pewna objętość tkanki (slab), a następnie włączane są kolejno gradienty Gz, Gy i Gx. Cała badana objętość jest dzielona na szereg partycji – warstw, których tworzone będą kolejno obrazy. Szerokość partycji jest znacznie mniejsza niż warstw w metodzie 2DFT i może wynosić poniżej 1 mm. Inne zalety tej metody to jej ciągłość przestrzenna oraz możliwość dowolnego wyboru płaszczyzny przekroju badanego narządu bez konieczności zbierania dodatkowych informacji.

Odbiór sygnału wysyłanego przez badana próbkę możliwy jest tylko wtedy, gdy emisja następuje w płaszczyźnie prostopadłej do linii pola magnetycznego, dochodzi wówczas do indukowania napięcia w cewce odbiorczej. Każda sekwencja musi zawierać impuls wytwarzający składową Mxy wektora magnetyzacji - zwykle impuls 90 stopni lub mniejszy w przypadku sekwencji echa gradientowego (ang. *Gradient Echo*).

Jedną z głównych zalet badania MR w porównaniu do TK jest możliwość uzyskania

obrazu struktury w różnych płaszczyznach. Wspomagają ten proces wspomniane wcześniej cewki gradientowe. Dodatkowo badanie MRI jest znacznie bezpieczniejsze, gdyż nie używa się do uzyskania obrazu promieniowania jonizującego oraz znacznie częściej niż w diagnostyce TK nie podaje się dożylnych środków kontrastujących. Głównym ograniczeniem badania MR są przeciwwskazania do jego wykonania.

3. Budowa aparatu MR

Budowę tomografu MR w przekroju strzałkowym schematycznie przedstawia poniższa rycina (rys. 12).

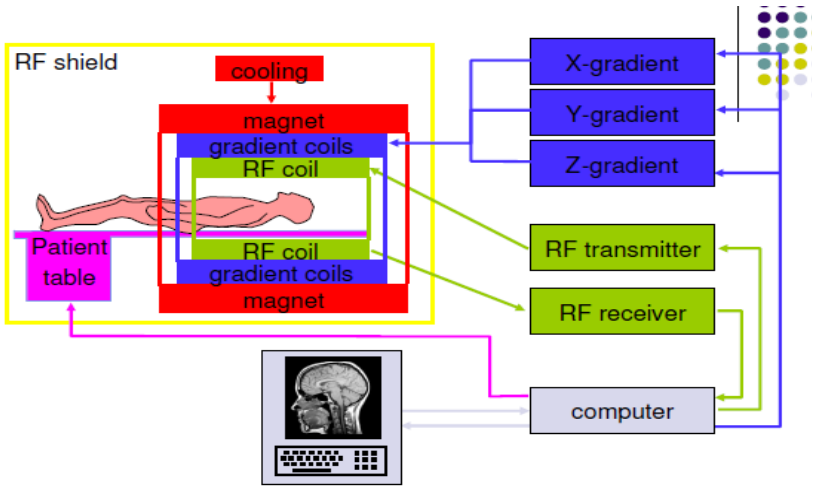

Rysunek 12: Schemat budowy aparatu tomografii jądrowego rezonansu magnetycznego.

Tomograf MR zawiera następujące podstawowe elementy:

1. Magnes.

Wytwarza stałe pole magnetyczne B0, w którym umieszczany jest pacjent. Najczęściej stosuje się magnesy nadprzewodzące zbudowane z cewki posiadającej zwoje ze stopu niobu i tytanu umieszczone w specjalnym płaszczu z ciekłym helem utrzymującym temperaturę 4K. W tych bardzo niskich temperaturach, oporność na drutach znika, tworząc silny, stabilny i trwały prąd elektryczny, który może być utrzymywany bez dodatkowej energii i przy

minimalnych kosztach. Poziom szumu elektromagnesu jest bliski zeru dzięki bezoporowemu przewodzeniu prądu. Utrzymanie stanu nadprzewodzenia zwojów warunkuje prawidłową pracę magnesu.

Innym rozwiązaniem jest zastosowanie elektromagnesu - jednak pole generowane jest znacznie mniejsze i a samo urządzenie ma zdecydowanie większą masę. Natomiast systemy z „otwartym" magnesem zbudowane są zwykle na bazie magnesu stałego co znacznie obniża koszty utrzymania skanera. Są one bardziej przyjazne dla pacjenta – w szczególności dla pacjentów z klaustrofobią. Pole magnetyczne wytwarzane przez magnesy otwarte to na dzień dzisiejszy maksymalnie 1T. Mają wiele plusów, ale minusy również. Na przykład nie ma możliwości wykonania na nich zaawansowanego obrazowania neuroradiologicznego – nie ma możliwości wykonania sekwencji dyfuzyjnych, traktografii, perfuzji itp. (rys. 13 i 14).



Rysunek 13: Aparat 3.0T Philips Achieva TX.



Rysunek 14: Aparat z magnesem otwartym Siemens Magnetom.

2. Cewki pola gradientowego

Aby tworzenie obrazu MR było możliwe, konieczne jest wprowadzenie do sygnału MR informacji o położeniu źródła tego sygnału. Tylko w ten sposób możliwe jest zrekonstruowanie obrazu badanego obiektu. Kodowanie informacji o położeniu źródła sygnału MR odbywa się poprzez wprowadzenie gradientów pola magnetycznego w trzech

kierunkach. Oś cewek pola statycznego przyjęto traktować jako oś z. Dla każdego kierunku w układzie kartezjańskim wprowadza się w systemach MR tzw. cewki gradientowe, czyli cewki wytwarzające gradient pola magnetycznego w każdym z trzech kierunków. (rys. 15 i 16)

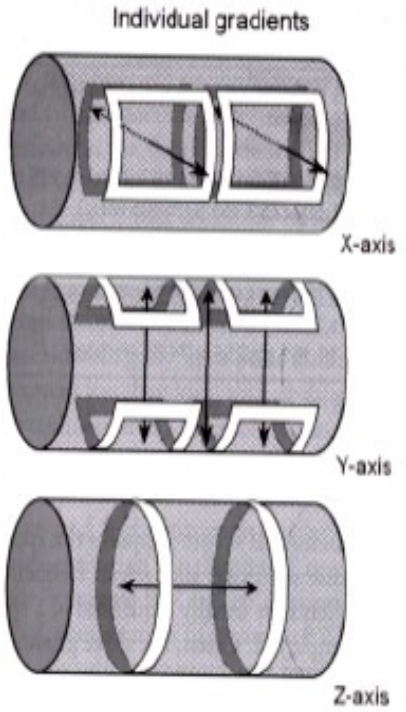

Rysunek 15: Budowa cewek gradientowych X, Y, Z.

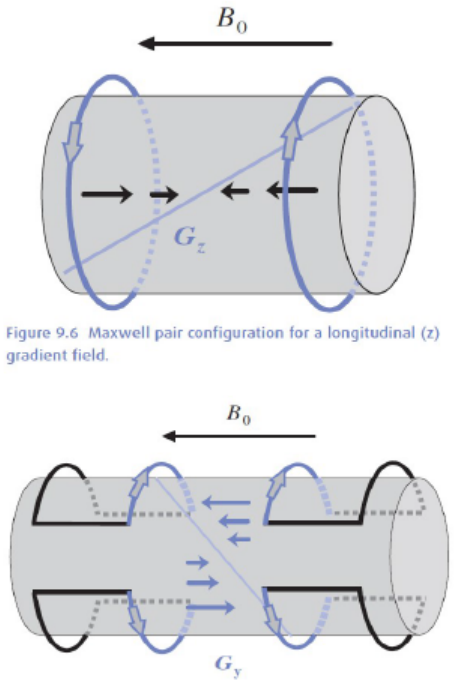

Rysunek 16: Budowa cewek gradientowych. Na rysunku pokazano jak zmienia się wartość pola magnetycznego wytwarzanego przez cewki w przestrzeni.

Amplituda pola gradientowego wyrażana jest w militeslach na metr (mT/m) lub w gaussach na centymetr (G/cm, gdzie 1 G/cm = 10 mT/m). We współczesnych tomografach MR amplituda pola gradientowego waha się od 20 do 60 mT/m. Drugi parametr cewki gradientowej to szybkość przełączania pola gradientowego (szybkość inwersji pola gradientowego), opisana przez dwa parametry: slew rate – określający maksymalną szybkość zmiany pola magnetycznego wyrażany w teslach na metr, na sekundę (T/m/s) oraz czas narastania – określający czas potrzebny na zmianę amplitudy pola gradientowego od zera do wartości maksymalnej. Typowe wartości dla tomografu 1,5T wynoszą: slew rate = 80-200 T/m/s i czas narastania 200-300 □s.

3. Cewki nadawcze i odbiorcze fali radiowej

Służy do generacji i detekcji zmiennego w czasie pola B1 o częstotliwości rezonansowej jąder znajdujących się w stałym polu magnetycznym. Przy typowych wartościach stałego pola magnetycznego tomografów MRI (0,5T; 1,5T; 3T itd.) częstotliwość rezonansowa jest z zakresu fal radiowych (RF). Cewki radiowe wysyłają fale elektromagnetyczne, wytrącając jądra wodoru ze stanu równowagi. Gdy impuls radiowy kończy się, jądra atomowe wracają do poziomu równowagi oddają pochłoniętą energię. Następnie ten pakiet energii jest odebrany również przez cewkę radiową.

Cewki RF wykorzystywane w technice MRI można podzielić na trzy kategorie:

- cewki nadawczo-odbiorcze
- cewki nadawcze
- cewki odbiorcze.

Cewki nadawczo-odbiorcze służą zarówno do wytwarzania fali elektromagnetycznej RF, jak i do odbioru fali RF pochodzącej z obrazowanego obiektu. W miejsce cewek nadawczo-odbiorczych stosuje się niekiedy pary cewek (nadawczą i odbiorczą). W tym ostatnim układzie funkcje dostarczania pobudzenia i pomiaru sygnału NMR są rozdzielone. W tomografach MR występuje zazwyczaj wiele cewek RF wykorzystywanych do różnego rodzaju obrazów. Odpowiedni zestaw cewek jest wykorzystywany zależnie od rodzaju obrazu jaki ma zostać uzyskany. Główną cewką jest cewka BODY, która jest częścią gantry. Jest to cewka nadawczo – odbiorcza. Cewki, które nakłada się na rejon obrazowany u pacjenta zwykle są cewkami odbiorczymi (ale nie zawsze). Nadawanie sygnału przejmuje wtedy cewka BODY. Różne kształty cewek przedstawiają rys. 17-22.

Ilość energii która jest transmitowana do ciała badanego i odebrana przez cewki radiowe zależy od jej odległości od próbki obrazowanej. Z tego powodu należy najlepiej używać cewek dedykowanych do regionu ciała, który obrazujemy. Cewki RF możemy też podzielić na:

- cewki powierzchniowe – umiejscawiamy jej jak najbliżej regionu zainteresowania. Budowa cewek powierzchniowych bazuje na układzie RLC. Cewki te mają doskonałą czułość na sygnał z regionów leżących blisko cewki i niską czułość z obszarów

dalekich. Dlatego sygnał odebrany przez te cewki jest powierzchniowo niehomogeniczny.

- cewki objętościowe – cewki te są również zbudowane na bazie pętli RLC, ale jest ona zreplikowana dookoła cylindrycznego kształtu. Dzięki temu uzyskujemy jednorodną dystrybucję energii w całej objętości.
- cewki macierzowe



Rysunek 17: Cewka radiowa do badania nadgarstka.



Rysunek 18: Cewka radiowa do badania jamy brzusznej.



Rysunek 19: Cewka radiowa do badania głowy i szyji.



Rysunek 20: Cewka radiowa do badania jamy brzusznej.



Rysunek 21: Cewka radiowa do badania kolana.



Rysunek 22: Cewka body.

4. Cewki korygujące jednorodność pola (cewki shimmingowe).

Jest to system służący do korekcji niehomogeniczności pola magnetycznego. Cewki shimmingowe dzielimy na aktywne i pasywne.

Cewki pasywne to nic innego jak kawałki żelaza lub małe magnesiki, które ustawione w odpowiednim miejscu kompensują na stałe pole magnetyczne. Są umieszczane w skanerze po pierwszym ustawieniu pola magnetycznego.

Cewki aktywne są to niewielkie cewki rezystancyjne korygujące rozkład pola w obszarze badania. Cewki shimmingowe potrafią wytworzyć pole magnetyczne pierwszego, drugiego, a nawet trzeciego rzędu. (x, x^2, x^3) Te pola magnetyczne wyższych rzędów stosuje się w połączeniu by skorygować niejednorodności statycznego pola magnetycznego. Przyjmuje się, że jednorodność pola magnetycznego powinna wynosić nie więcej niż 0,1 ppm (parts per milion) na 20cm, co oznacza, że pomiędzy dwoma punktami oddalonymi od izocentrum stałego pola magnetycznego o 10 cm, różnica natężenia pola magnetycznego nie może być większa niż 0,0000001T.

5. System komputerowy

Odpowiada za sterowanie polami, pracę nadajnika i odbiornika oraz wzmacnianie sygnału. Służy również do rekonstrukcji danych, ich prezentowania, monitorowania i gromadzenia.

6. Klatka Faradaya.

Jest to metalowy ekran mający chronić przed polem elektrycznym. Klatka Faradaya jest wbudowana w ściany pomieszczenia w którym znajduje się tomograf MR. Ma za zadanie odizolować rezonans magnetyczny od fal radiowych pochodzących z zewnętrz.

Aparat MR (rys. 23) znajduje się w gabinecie badań MR, który stanowi klatkę Faradaya. W pomieszczeniu przyległym umiejscowiona jest sterowania technika z konsolą sterującą (rys. 24). Technik w trakcie badania obserwuje pacjenta przez szybę, często dodatkowo ze względu na szerokie gantry zainstalowane są kamery, w których widać pacjenta. Istnieje także możliwość kontaktu słownego pomiędzy badającym a pacjentem.



Rysunek 23: Aparat MR Aera 1,5T znajdujący się w Pracowni MR Centrum Medycyny Inwazyjnej w UCK w Gdańsku. Oprócz aparatu MR na zdj. Na zdjęciu widoczna także strzykawka automatyczna, aparat do znieczulenia, oraz wózek wykonany z elementów nieferromagnetycznych.



Rysunek 24: Sterownia systemu MR w Pracowni MR Centrum Medycyny Inwazyjnej UCK w Gdańsku. Za szyba widoczny aparat MR.

4. Powstawanie obrazu

Źródłem sygnału MR wykorzystywanym do generowania obrazów jest wodór znajdujący się w tkance pacjenta (rys. 25). Wodór jest głównym składnikiem układów biologicznych. Występuje w tłuszczach, białkach, a przede wszystkim w wodzie która stanowi prawie 70% masy ludzkiego ciała. To woda jest głównym składnikiem sygnału w tomografii rezonansu magnetycznego. I to jej sygnał, jej koncentracja w składzie różnych tkanek jest obrazowana. (rys. 26)

Nucleus	Spin	Magnetic moment	γ	Abundance in human body
hydrogen ^{1}H	1/2	2.793	42.58	88 M
sodium ^{23}Na	3/2	2.216	11.27	80 mM
phosphorus ^{31}P	1/2	1.131	17.25	75 mM
oxygen ^{17}O	5/2	−1.893	−5.77	16 mM
fluorine ^{19}F	1/2	2.627	40.08	4 μM

Rysunek 25: Tabela przedstawia zasobność różnych pierwiastków w ludzkim ciele. Widać, że wodoru w tkankach ludzkich jest najwięcej stąd tomografia jądrowego rezonansu magnetycznego bazuje na sygnale generowanym z tych jąder.

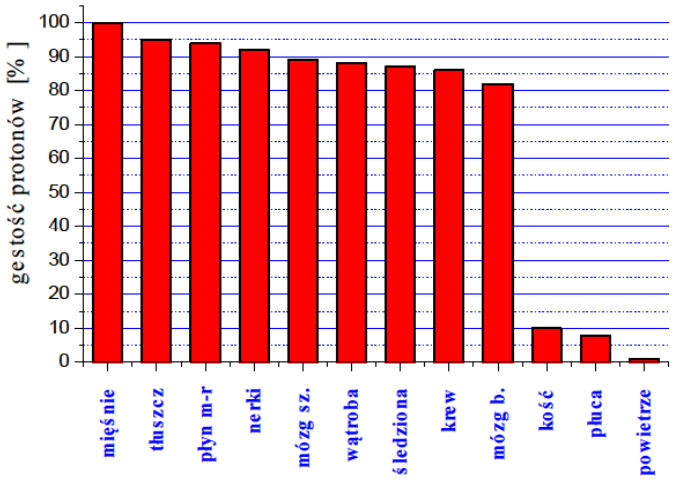

Rysunek 26: Koncentracja jąder wodoru w różnych tkankach ciała ludzkiego.

W dziedzinie tomografii jądrowego rezonansu magnetycznego występuje bardzo wiele

sekwencji impulsowych. Powstawanie obrazów warto jest wytłumaczyć na podstawie sekwencji gradient echo. Schematyczny opis sekwencji został pokazany na rys. 27. Schemat sekwencji jest prostym środkiem pokazującym jak fale RF i gradienty są włączane w czasie. Oś pionowa reprezentuje amplitudę, a oś pozioma czas.

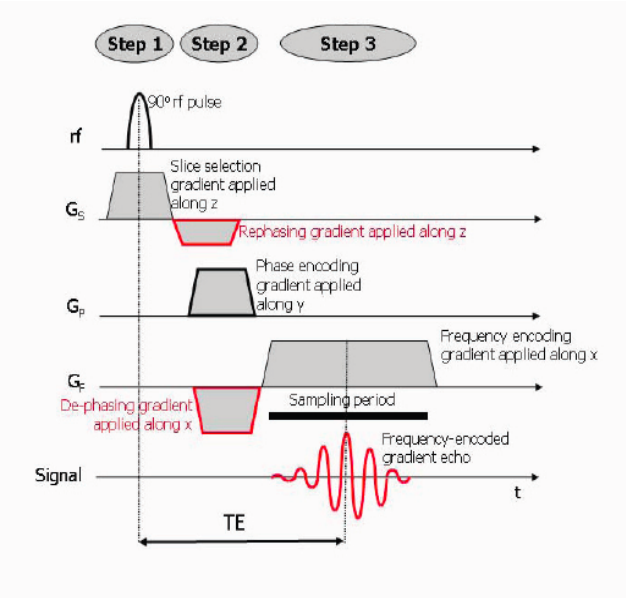

Rysunek 27: Schemat sekwencji gradient echo.

Jako pierwszy jest zastosowany impuls RF (pierwsza linia) jednocześnie z gradientem selektywnym Gss (gradient wyboru warstwy, linia druga). Częstotliwość fali RF odpowiada częstotliwości Larmora w wybranym miejscu wzdłuż kierunku przyłożonego gradientu. W wyniku czego pobudzone zostają tylko protony znajdujące się w danej płaszczyźnie, która przecina prostopadle płaszczyznę kierunku gradientu. (rys. 28). Proces ten jest znany jako wybór plastra, warstwy, i stąd gradient ten nazywamy gradientem selektywny, Gs. Impuls RF stymuluje interakcję MR w tkance , które prowadzi do powstania sygnału służącego do obrazowania w MR. Poprzez połączenie wzbudzenia RF z gradientem interakcja jest ograniczona do płaszczyzny dwuwymiarowej, plastra. W zależności od wyboru gradientu selektywnego (Gx, Gy, Gz lub ich kombinacja) możemy produkować obrazy w różnych płaszczyznach – poprzecznej, strzałkowej, czołowej lub ukośnej. Grubość warstwy zależy od szerokości pasma fali radiowej (bandwidth) oraz nachylenia (lub siły) gradientu.

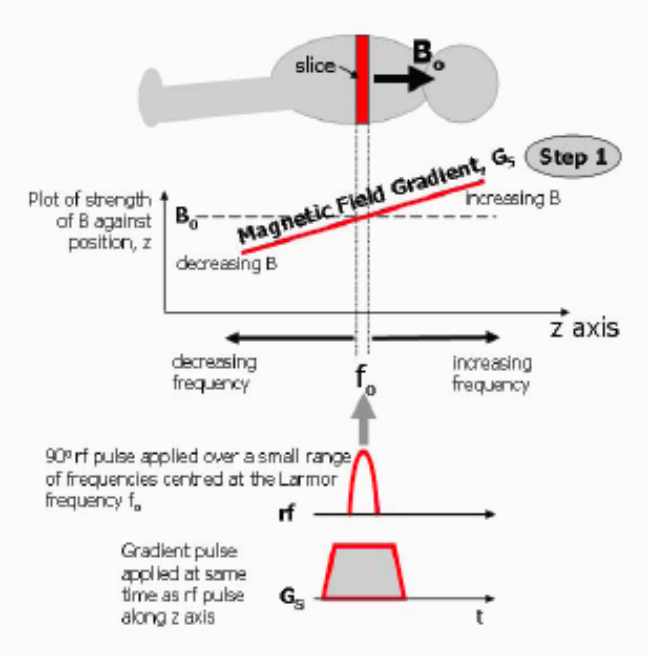

Rysunek 28: Proces wyboru warstwy do obrazowania.

Następnie, linia 3, przykładamy gradient kodujący fazę przez określony czas, Gpe. Użycie gradientu powoduje, że protony obracają się z różnymi częstotliwościami w zależności od ich położenia względnego wzdłuż kierunku przyłożenia gradientu (rys. 29). Tam gdzie pole magnetyczne jest wyższe, protony mają częstotliwość precesji wyższą, a gdzie nachylenie gradientu zmniejsza pole magnetyczne, protony precesują z mniejszą częstotliwością niż częstotliwość Larmora. Protony więc nieustannie zmieniają fazę w zależności od ich położenia względem gradientu. Gdy gradient zostaje wyłączony, to protony pozostają w tej fazie, którą podyktował im gradient. Proces ten nazywamy kodowaniem fazowym, a kierunek wzdłuż którego jest przyłożony gradient nazywamy kierunkiem kodowania fazy.

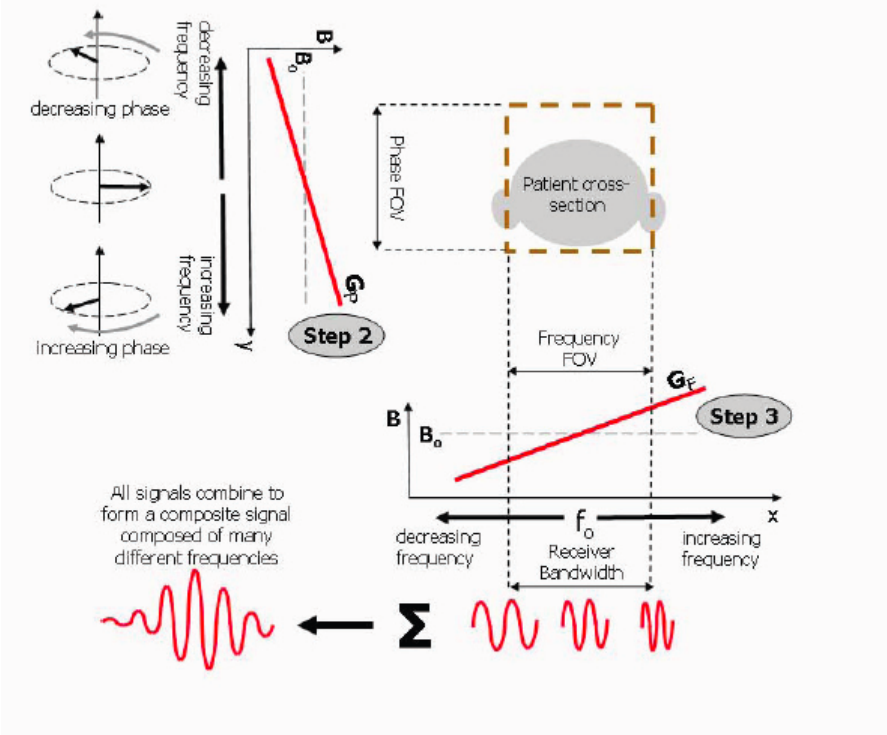

Rysunek 29: Proces kodowania fazą i częstotliwością.

Po kodowaniu gradientem fazowym, przykładamy gradient kodowania częstotliwości, Gfe (linia 4) prostopadle do Gpe. Powoduje to podobny efekt jak przyłożenie wcześniejszego gradientu, protony obracają się z częstotliwością zależną od ich położenia względnego wzdłuż kierunku przyłożonego gradientu. Gradient ten stosuje się dłużej i w tym samym czasie, sygnał jest mierzony. Sygnał składa się z wielu częstotliwości, odpowiadających częstotliwości Larmora w różnych punktach wzdłuż gradientu. Proces ten znany jest jako kodowanie częstotliwości, a kierunek gradientu kodowania częstotliwości określamy kierunkiem kodowania częstotliwości.

Dodatkowe gradienty pokazane na rys 27 służą przeciwdziałaniu defazowaniu protonów, które jest spowodowane przez gradienty służące obrazowaniu. Gradienty defazujące zapewniają możliwie maksymalny sygnał na środku echa MR. Dodatkowe impulsy gradientowe stosuje się wzdłuż tego samego kierunku jak gradienty obrazujące, ale z przeciwnym nachyleniem, tak, że magnetyzacja poprzeczna wróci z powrotem do fazy.

Aby w pełni nabyć wystarczających informacji do rekonstrukcji obrazu, sekwencja impulsów jest powtarzana wiele razy, z przyrostem nachylenia gradientu kodującego fazę. Przedział czasowy pomiędzy powtórzeniami nazywamy czasem repetycji, TR. (rys. 30)

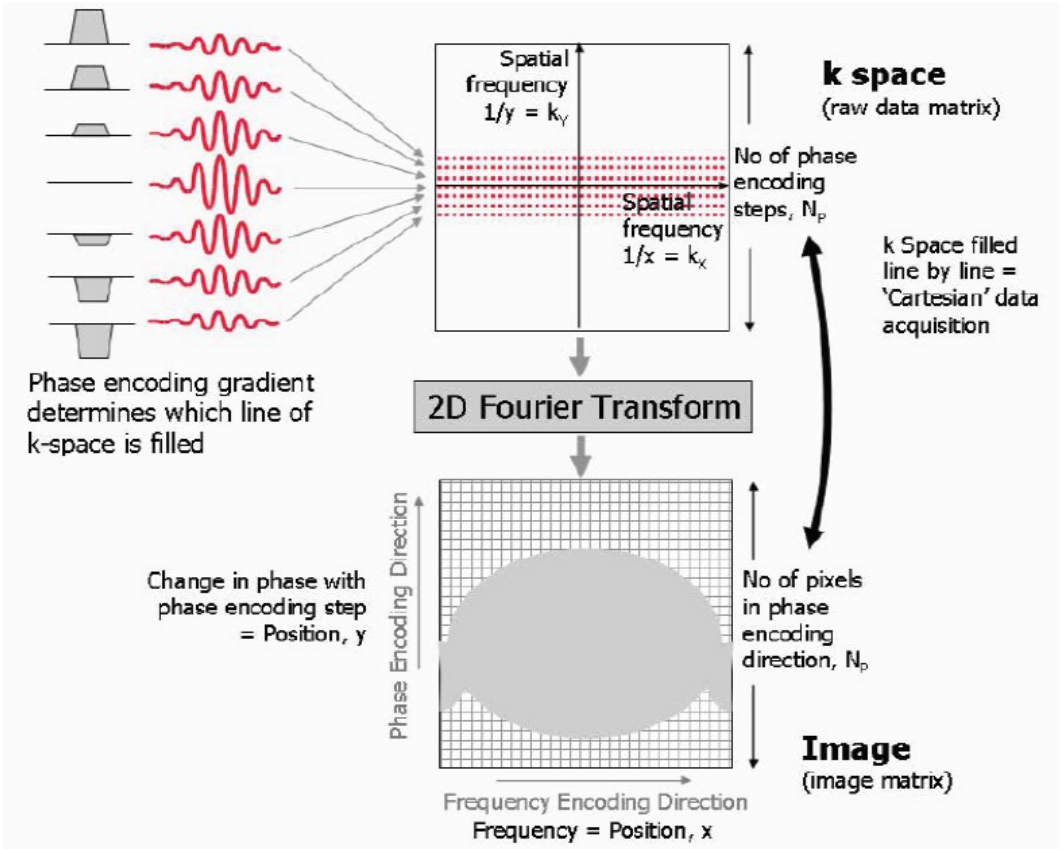

Rysunek 30: Schemat przedstawiający proces rekonstrukcji obrazu z przestrzeni k poprzez transformatę Fouriera.

Sygnał MR pochodzący z każdego etapu kodowania fazy jest przechowywany w macierzy danych, zwanej przestrzenią k. Dopiero dwuwymiarowa transformata Fouriera tej przestrzeni daje nam wynik w postaci obrazu. Liczba kroków kodowania fazy określa nam liczbę pikseli w obrazie wzdłuż kierunku kodowania fazy. Współrzędne powstałego obrazu mają współrzędne przestrzenne x i y. Rozkład składowych sygnału MR w obrazie zależy od ich częstotliwości wzdłuż kierunku kodowania częstotliwości (np. x) oraz ich zmiany w fazie z każdego etapu kodowania wzdłuż kierunku kodowania fazy (np. y).

Niska częstotliwość przestrzenna (punkty leżące w pobliżu centrum przestrzeni k), zawiera informacje odnośnie kontrastu w obrazie. Natomiast wysoka częstotliwość (punkty zawarte w pobliżu krawędzi przestrzeni k) skutecznie określają rozdzielczość przestrzenną obrazu. (rys. 31) Aby obraz MR był całkowicie wierny obrazowi pacjenta, ważne jest by uzyskać cały zakres częstotliwości przestrzennych, to znaczy by przestrzeń k została całkowicie pokryta.

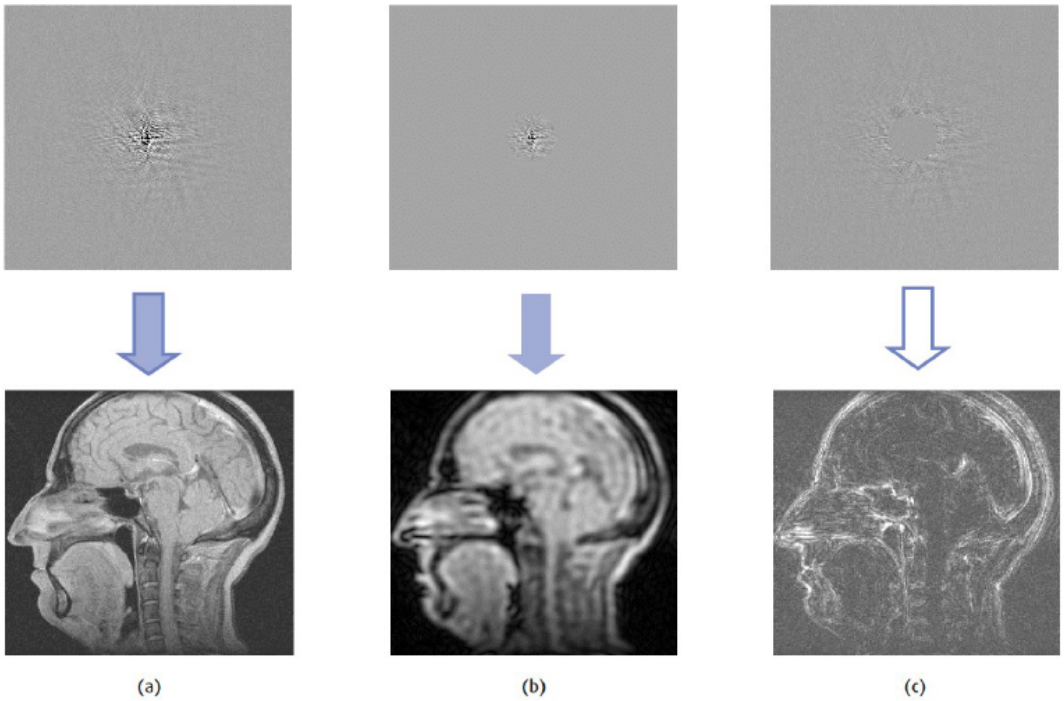

Rysunek 31: Obrazy i ich widma 2D przestrzeni k przedstawiające (a) rekonstrukcje ze wszystkich częstotliwości przestrzennych, (b) niskich częstotliwości przestrzennych, tj. w środku przestrzeni k oraz (c) o wysokiej częstotliwości przestrzennej, tzn. krawędzie przestrzeni k.

5. Stosowane sekwencje

W celu zobrazowania warstwy i przyporządkowania kolejnym punktom na obrazie (tzw. pikselom) konkretnej wartości stopnia szarości, badany obszar należy poddać działaniu impulsów z nadajnika, impulsów gradientowych i w odpowiednim momencie odebrać sygnał echa. Właśnie charakterystyczny ciąg takich impulsów RF, o określonej amplitudzie i szerokości, ściśle zaprogramowana praca systemu gradientowego oraz w odpowiednich momentach, przełączanie systemu nadawczo-odbiorczego na transmisję lub odbiór sygnałów nazywa się sekwencją. Na charakter obrazu otrzymany w wyniku badania wpływa typ sekwencji oraz następujące parametry:

- czas TE - czas echa, przedział czasowy między impulsem sprawczym RF o kącie FA a sygnałem echa.
- czas TR - czas repetycji, czyli powtórzeń elementarnej sekwencji
- czas TI - czas inwersji, w sekwencjach z inwersją przedział czasowy między

impulsem odwracającym 180 a impulsem sprawczym 90

- kąt FA - flip angle, kąt o jaki zostaje odchylona magnetyzacja względem osi Z przez impuls RF

Inne ważne parametry sekwencji to między innymi: orientacja warstw, ich pozycjonowanie, grubość warstwy, odstęp, liczba powtórzeń, matryca, sposób kodowania, czy na przykład saturacje.

Spośród wielu rodzajów sekwencji impulsów dotychczas opracowanych, zastosowanie znajdują głównie sekwencje echa spinowego, gradientowego i echa planarnego.

Na podstawie sekwencji echa spinowego zostały utworzone podwaliny klinicznej interpretacji zjawisk MR. Sekwencja echa spinowego (ang. *Spin Echo* – SE) składa się z paru impulsów 90 i 180 stopni (rys. 32). Impuls 90 stopni o częstotliwości rezonansowej powoduje obrót wektora magnetyzacji Mo do płaszczyzny xy, składowa Mz zanika. Obserwowany następnie sygnał swobodnej relaksacji FID jest proporcjonalny do gęstości protonów. Jeżeli impulsy 90 stopni powtarzane są dostatecznie często (krótki TR) otrzymujemy obrazy T1-zależne, gdy w większych odstępach czasowych – PD lub T2-zależne. Sekwencja ta umożliwia uzyskiwanie obrazów na dobrym poziomie sygnału do szumu i o odpowiednich parametrach kontrastowych. Technika echa spinowego jest dość czasochłonna ze względu na dużą ilość impulsów częstotliwości radiowej oraz specyficzny sposób wypełniania przestrzeni k, polegający na wypełnianiu w tym samym kierunku wszystkich linii wzdłuż osi

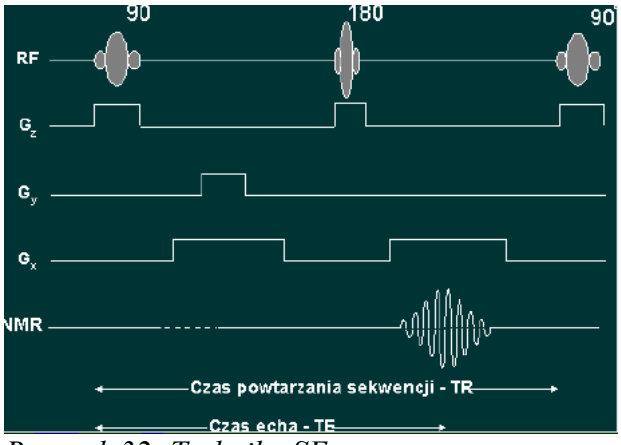

Rysunek 32: Technika SE

częstotliwości.

Obecnie jej zastosowanie ogranicza się do przypadków, gdy ze względów fizycznych, wykorzystując szybkie sekwencje obrazowania nie można uzyskać odpowiednich zależności czasowo-kontrastowych i dotyczy to głównie obrazów T1-zależnych. Przydatna jest także stosunkowo mała wrażliwość techniki SE na artefakty podatności magnetycznej (np. wykonywanie badania w obecności ciał metalicznych). Sekwencja ta jest rutynowo stosowana w tworzeniu obrazów T1-zależnych. Doskonale sprawdza się w obrazowaniu mózgowia i jest podstawową sekwencja do różnicowania istoty białej i szarej. W obrazowaniu jamy brzusznej, klatki piersiowej i miednicy mniejszej na skutek ruchu przepony, ściany brzucha, płuc przy oddychaniu czy serca zmienia się położenie badanego obszaru podczas transmisji i odbioru sygnału, co powoduje powstawanie obrazów dodatkowych (artefaktów) poza obrazem właściwym.

Wprowadzenie do powszechnej praktyki szybkich technik echa spinowego (TSE, FSE, RARE) pozwoliło na znaczne skrócenie czasu badania w stosunku do sekwencji SE przy zachowaniu podobnego poziomu i charakteru kontrastu. Sekwencje te umożliwiają uzyskanie lepszych parametrów jakościowych ze względu na możliwość zastosowania matrycy o lepszej rozdzielczości i zwiększenie liczby uśrednień. Techniki te opierają się na zasadzie, że po pojedynczym impulsie 90 stopni następuje seria impulsów 180 stopni, które mają gradienty fazy o zakodowanej innej wartości ky. Każdy z kolejnych impulsów 180 stopni wywołuje następne echo. Echo to ma już jednak mniejszą amplitudę ze względu na oddziaływanie lokalnych domen magnetycznych i postępujący zanik magnetyzacji. W nowoczesnych systemach wysokiego pola o dużej jednorodności pola podstawowego Bo i silnych cewkach gradientowych liczba użytecznych ech przekraczać może 250, co powoduje, że całą przestrzeń k wypełnić możemy po zastosowaniu jednego impulsu 90 stopni. Do skrócenia czasu akwizycji i zmniejszenia obserwowanych artefaktów przyczynia się specyficzny, asymetryczny sposób wypełniania przestrzeni k. Ze względu na konieczność stosowania długich czasów repetycji sekwencja szybkiego echa spinowego (ang. *Fast Spin Echo* – FSE) i jej odpowiedniki w systemach innych firm (ang. *Turbo Spin Echo* – TSE, HASTE, FSE Express) wykorzystywane są głównie do otrzymywania obrazów T2-zależnych. W technikach FSE i TSE kilkakrotnie skrócono czas akwizycji w porównaniu do konwencjonalnej techniki SE. Sekwencje te są szeroko stosowane w diagnostyce wielu narządów i wszystkich obszarów anatomicznych. Należ pamiętać, że w technice tej tkanka tłuszczowa ma wyższy sygnał niż w

konwencjonalnych obrazach SE oraz mniejszy jest efekt magnetyczny żelaza i innych metali w porównaniu do standardowego badania.

Techniki echa gradientowego (rys. 33) charakteryzują się brakiem impulsu RF 180 stopni, a pierwsze wzbudzenie ma wartość zazwyczaj mniejszą do 90 stopni, co znacznie skraca czas badania nawet w stosunku do sekwencji FSE. W celu wywołania echa posługują się one dodatkowym impulsem gradientowym o ujemnej wartości, który pojawia się w osi wyboru warstwy. Techniki gradientowe są bardzo różne: koherentne i niekoherentne z sygnałem echa, z przygotowaniem magnetyzacji, koherentne z sygnałem FID (GRASS, FFE, FAST, FISP, SSFP,CE FFE, PSIF, SPGR, RF Fast, FLASH). Dzięki temu można uzyskać obrazy o dużej skali kontrastowej od typu T1- do typu T2-zależnych.

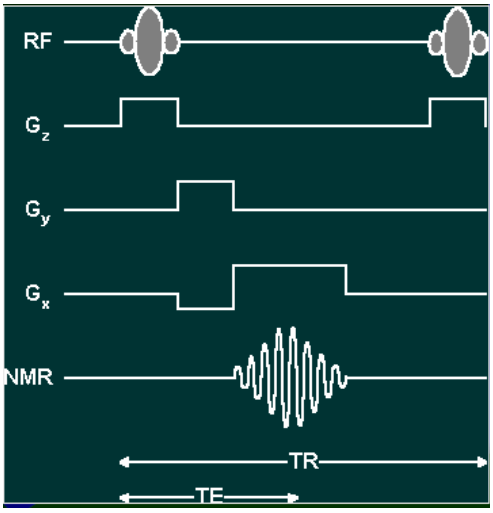

Rysunek 33: Technika GE

Sekwencje gradientowe typu T1 ze względu na krótki czas akwizycji danych mają kluczowe znaczenie w badaniach dynamicznych po podaniu paramagnetycznego środka kontrastującego. Takie sekwencje jak SPGR (w systemach General Electric) i FLASH (Siemens) stosowane są w trakcie trwania pojedynczego wstrzymania oddechu. Do ich tworzenia wykorzystuje się krótki czas echa (TE < 5 ms) i czas repetycji wystarczający do wielowarstwowej akwizycji, przy pierwszym zastosowanym impulsie o wartości (flip angle) 80 - 90 stopni. Zalety tej metody to krótki czas badania i obrazy zbliżone do konwencjonalnych obrazów SE.

Kolejną sekwencją stosowaną do badań dynamicznych jest technika ultraszybkiego

echa gradientowego z przygotowaniem magnetyzacji. Polega ona na stosowaniu bardzo krótkich czasów repetycji (TR < 10 ms) i małych kątów (flip angle <40 stopni) z zastosowaniem impulsu przygotowującego 180 stopni z czasem inwersji 500 - 550 ms (dla aparatów 1,5 T). Jest to sposób uzyskiwania obrazów wysoko T1-zależnych. Zaletą tej metody jest wysoki sygnał z naczyń, brak artefaktów wynikających z pulsacji i możliwość odróżnienia naczyń od zmian ogniskowych; wadą – niewystarczające właściwości różnicujące zmiany łagodne (torbiele i naczyniaki) od złośliwych, w obrębie których stwierdza się martwicę. Kolejnym ograniczeniem szybkich technik gradientowych są wymagania aparaturowe, jakie muszą zostać spełnione – ich wykonanie możliwe jest jedynie na szybkich aparatach MR nowej generacji.

Najszybsze dostępne rutynowe sekwencje gradientowe to akwizycje gradientowe o typie echoplanarnym (EPI – rys. 34, w których akwizycja jednej warstwy trwa od 30 do 100ms, co najskuteczniej wpływa na ograniczenie artefaktów pochodzących od ruchów fizjologicznych. Do wad tej techniki należy między innymi obecność artefaktów wywołanych niejednorodnością pola. Kolejnym ograniczeniem tej techniki są stosunkowo liczne artefakty typu przesunięcia chemicznego, szczególnie często obserwowane u otyłych pacjentów i w tylnej części jamy brzusznej, co wynika z niecałkowitej saturacji tkanki tłuszczowej. Skutkiem tego jest gorsza wykrywalność zmian w technice EPI w porównaniu do technik TSE i HASTE.

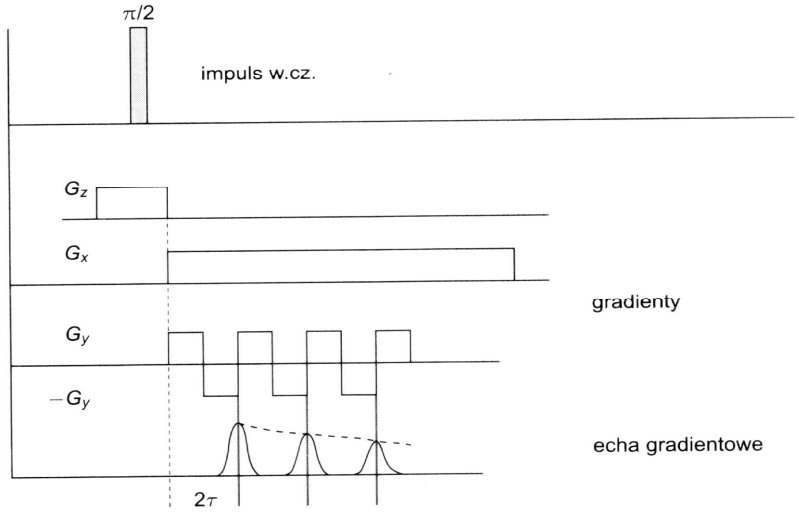

Rysunek 34: Technika EPI

Techniką pomocniczą, wpływającą na stosunki kontrastowe, szeroko stosowaną w diagnostyce różnych chorób są sekwencje z supresją sygnału z tkanki tłuszczowej. Supresji tej dokonać można na drodze manipulacji czasami echa i saturacji chemicznej. Wybór czasu echa ma wpływ na kontrast przesunięcia chemicznego wytworzony przez relatywną fazę wody i tłuszczu. Dla poszczególnych czasów echa stosunek faz wody i tłuszczu będzie „w fazie"(in phase) lub „poza fazą"(out-of-phase). Kiedy tłuszcz i woda są w fazie "(in phase), składowe tłuszczu i wody sumują się w całkowitym sygnale. Kiedy woda i tłuszcz znajdują się poza fazą (out-of-phase), ich składowe odejmują się w ogólnym sygnale. Dokonując subtrakcji obrazu (obraz „poza fazą" od obrazu „in phase"), możemy uzyskać wybiórcze obrazowanie tkanki tłuszczowej. Dixon zaproponował w 1984 roku, że obrazy gradient-echo w fazie i w przeciwfazie mogą być łączone do tworzenia obrazów zawartości tłuszczu lub tylko wody, znane również jako oddzielenie tłuszczu / wody. Chodzi o to, że w obrazach, sygnał (SIP) jest sumą tłuszczu (F) i wody (W)

Sygnały:

$S_{ip} = S_w + S_f$

natomiast w drugim out-of-phase obrazie (Sop) jest różnicą,

$S_{op} = S_w - S_f$

Dodając do dwóch obrazów, tylko sygnały wody pozostanie podczas odejmowanie obrazu out-of-phase z obrazu synfazowym powstaje obraz tylko tłuszcz:

$S_{ip}+ S_{op}= (S_w+S_f)+(S_w - S_f)=2S_W$

$S_{ip}- S_{op}= (S_w+S_f)- (S_w - S_f)= 2S_f$

Często do standardowych sekwencji spin echo lub gradient echo dołączone są impulsy przygotowujące. Impulsy przygotowujące to impulsy RF, które modyfikują charakter kontrastu. Impulsy te są stosowane w celu przygotowania wypadkowej magnetyzacji. Do najczęściej spotykanych zaliczamy impulsy nasycenia (ang. *saturation pulses*), impulsy inwersyjne (ang. *inversion pulses*) i impulsy selektywne działające na określoną częstotliwość, np. częstotliwość tłuszczu (ang. *frequency selective fat-suppression pulses*).

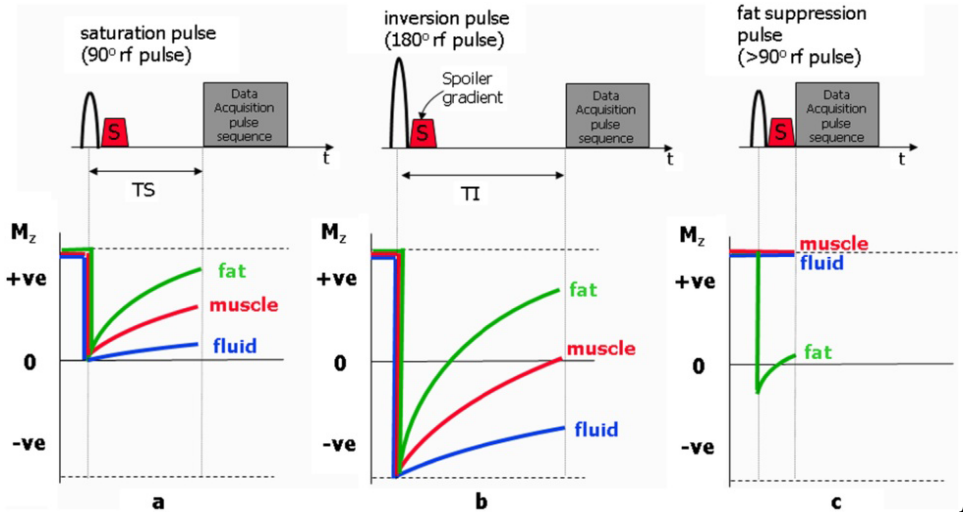

Rysunek 35: Trzy najczęściej stosowane impulsy przygotowawcze, pokazane w stosunku do impulsów akwizycji danych obrazowych.

Impulsy te są zwykle wykonane w określonym czasie od akwizycji danych by umożliwić odzyskanie przygotowanej magnetyzacji zanim użyjemy techniki spin echo lub gradient echo do odczytu sygnału. Techniki takie nazywamy technikami saturacyjnymi lub technikami inwersyjnymi, a czasy opóźnienia nazywamy czasem saturacji TS oraz czasem inwersji TI (rys. 35). W ogólnych zastosowaniach radiologii, technika inwersji jest powszechnie stosowana w celu tłumienia sygnału z wybranej tkanki. Jest to realizowane poprzez wybór czasu inwersji, w którym odbudowa magnetyzacji wypadkowej określonej tkanki przechodzi przez zero, punkt zerowy. Dwa najbardziej typowe przykłady tej techniki to sekwencja:

- Short TI Inversion Recovery (STIR), a wybrany czas TI odpowiada przejścia przez punkt zerowy sygnału dla tkanki tłuszczowej (rys. 36), w wyniku czego tłumienia

doznaje sygnału z tłuszczu;

- Fluid Attenuated Inversion Recovery (FLAIR) z TI wybranym na punkt zerowy dla płynu (rys. 36), w szczególności, aby stłumić sygnał z płynu mózgowo-rdzeniowego.

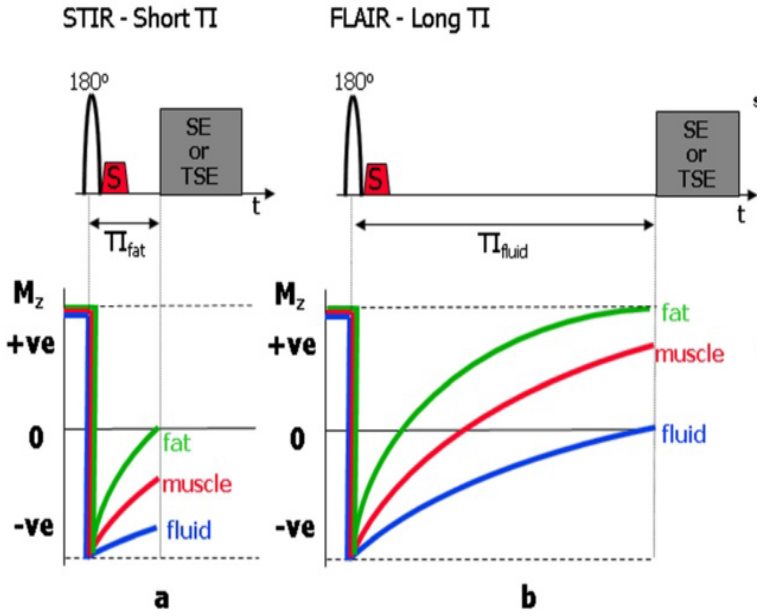

Rysunek 36: Schemat sekwencji STIR oraz FLAIR.

Inną metodą eliminacji sygnału z tkanki tłuszczowej jest stosowanie specyficznej presaturacji spektralnej – impuls *frequency selective fat-suppression pulses* (FATSAT) – rys. 35 c. Częstotliwość Larmora protonów tłuszczu jest nieznacznie niższa od protonów wody, co umożliwia wybiórcze wzbudzenie protonów tłuszczu. Zastosować można wtedy normalną sekwencję obrazowania. Otrzymane obrazy wykazują obniżenie poziomu sygnału w obszarach zawierających tłuszcz (rys. 37).

Kolejną modyfikacją szybkich sekwencji echa spinowego są sekwencje T2-zależne o podwyższonym czasie echa (o wartościach wyższych niż 150 ms) przy standardowym czasie repetycji. Technika ta, określana mianem sekwencji wysoko T2-zależnej (ang. *heavy* T2), wykorzystywana jest zwłaszcza dla potrzeb różnicowania zmian litych i torbielowatych.

True FISP (*fast imaging with steady state precession*) (w aparatach MR wyprodukowanych przez innych producentów noszą różne nazwy np. FIESTA - *fast imaging employing steady state aqusation*) jest zbalansowaną sekwencja gradientową (*balanced gradient echo sequence*), gdzie kontrast obrazu zależy od proporcji obrazów T2*/T1. True FISP eliminuje przesunięcie fazowe spowodowane przez ruch, a tym samym zarówno płyn

jak i krew przedstawiają się jako jasne substancje. Akwizycja danych jest szybka ze względu na krótki czas powtórzeń (*repetition time* - TR) i echa (*echo time* - TE), uzyskanych w kilkaset milisekund. Artefakt podatności magnetycznej (*susceptibility artefact*) pojawia się przy obecności pęcherzyków gazu lub ferromagnetycznych materiałów w zakresie światła jelita co skutkuje zniekształceniem obrazu.

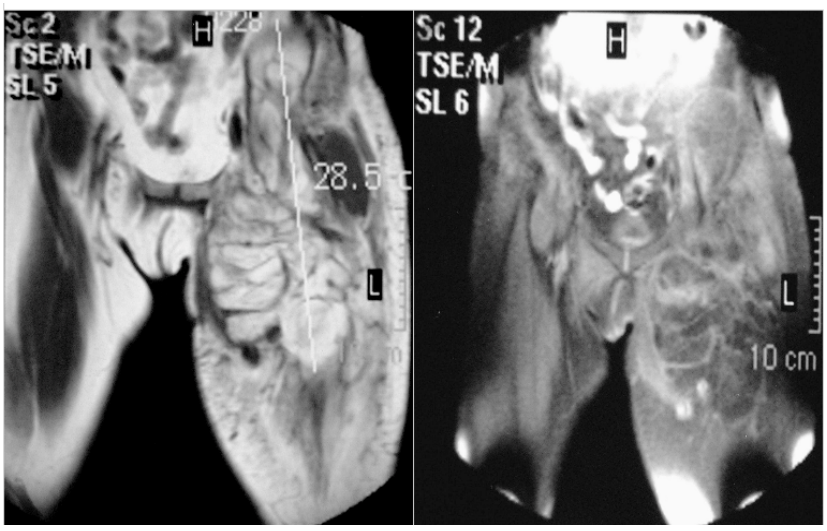

Rysunek 37: Guz tkanek miękkich uda prawego. Po stronie prawej – obrazy T1-zależne. Po stronie lewej – obrazy T1-zależne z saturacja tkanki tłuszczowej (widoczne wytłumienie sygnału tłuszczu – niski sygnał)

6. Środki kontrastujące

Po wprowadzeniu systemów TMR do diagnostyki klinicznej przekonano się, że specyficzność tkankowa i wysoka rozdzielczość kontrastowa nie wystarczają do jednoznacznej oceny wielu procesów patologicznych. Dlatego wprowadzono środki kontrastowe, które w sposób wybiórczy zmieniają intensywność sygnału procesu patologicznego lub narządu. W obrazowaniu metodą TMR stosuje się cztery rodzaje środków kontrastowych:

a. paramagnetyki – wykazują dodatnią podatność na zewnętrzne pole magnetyczne, tzn. ustawiają się zgodnie z liniami tego pola, a po jego usunięciu wracają do bezładnego stanu równowagi; należą do nich jony lub atomy pierwiastków przejściowych ziem rzadkich i niektórych metali, także tlenu i wolnych rodników; w praktycznie

stosowanych stężeniach wytworzone przez nie lokalne pola magnetyczne skracają czas T1 i stosunkowo słabo czas T2 tkanki, w której zostały skumulowane; po ich podaniu stosuje się obrazy T1-zależne;

b. ferromagnetyki – posiadają dużą dodatnią podatność magnetyczną; skracają czas relaksacji T2 o wiele bardziej niż T1 i w odróżnieniu od paramagnetyków obniżają intensywność sygnału tkanek, w których się koncentrują;
c. superparamagnetyki – wykazują samoistne uporządkowanie; zachowują się podobnie do ferromagnetyków;
d. diamagnetyki – zachowują podatność magnetyczną niezależnie od temperatury.

Pierwszym środkiem MR wprowadzonym do użytku klinicznego była substancja o właściwościach paramagnetycznych – kwas gadolino-dwuetylo-trzyamino-pięciooctowy (Gd-DTPA). Kompleks ten zaliczany jest do kontrastów zewnątrzkomórkowych pozytywnych, niskocząsteczkowych. Obecnie pochodne gadolinu pod różnymi nazwami handlowymi (Magnevist, Dotarem, Omniscan, ProHance) są powszechnie stosowane jako paramagnetyczne środki kontrastowe.

Związki przestrzeni zewnątrzkomórkowej po dożylnym podaniu w postaci iniekcji penetrują z przestrzeni wewnątrznaczyniowej przez naczynia włosowate, do zewnątrzkomórkowej przestrzeni śródmiąższowej, czego efektem jest wzmocnienie kontrastowe struktur i narządów. W praktyce, w badaniach MR stosuje się chelaty gadolinu o właściwościach paramagnetycznych, które mimo różnych ligandów charakteryzują się podobnymi właściwościami farmakokinetycznymi. Koszt tych środków zmienia się w zależności od producenta, niemniej pozostają one najtańszymi z pięciu klas CM znajdujących zastosowanie w diagnostyce rezonansu magnetycznego.

Tabela 1. przedstawia najważniejsze zewnątrzkomórkowe środki kontrastujące używane w praktyce klinicznej w obrazowaniu MR.

Nazwa międzynarodowa	Skrót nazwy	Nazwa handlowa	Producent
Kwas gadolino-dwuetylo-trzyamino-piecioooctowy	Gd-DTPA	Magnevist	Bayer Schering Pharma AG

Gadodiamid	Gd-DTPA-BMA	Omniscan	GE Healthcare
Gadoteridol	Gd-HP-DO3A	ProHance	Bracco Diagnostics
Gadowersetamid	Gd-DTPA-BMEA	Optimark	Covidien
Megluminian gadoteratu	Gd-DOTA	Dotarem	Laboratoires Gueberet
Gadobutrol	Gd-BT-DO3A	Gadovist	Bayer Schering Pharma AG
Gadofosweset	Gd-DTPA-DPCP	Vasovist	Bayer Schering Pharma AG
Megluminiam gadoteratu oraz Gadobutrol nie są dopuszczone do użytku w Stanach Zjednoczonych Ameryki Północnej [SNG]			

Tabela 1. Najważniejsze zewnątrzkomórkowe środki kontrastujące używane w praktyce klinicznej w obrazowaniu MR.

Cząsteczki służące jako środki kontrastowe w obrazowaniu za pomocą rezonansu magnetycznego, muszą posiadać niesparowane elektrony, które mają zdolność wpływania na relaksację protonów. Każdy z niesparowanych, znajdujących się na osobnych orbitach, elektronów posiada równoległy spin, które sumując się, wywołują spin sieci elektronowej (paramagnetyzm). Moment magnetyczny niesparowanych elektronów powoduje silne, zmieniające się sinusoidalnie pole magnetyczne w pobliżu protonów, co wpływa na ich relaksację. Atomy centralne w cząsteczkach środków kontrastujących są zwykle jonami metali przejściowych (o częściowo zapełnionych orbitach, posiadające maksymalnie pięć niesparowanych elektronów) oraz pierwiastkami ziem rzadkich (lantanowce, posiadające maksymalnie siedem niesparowanych elektronów). Moment magnetyczny, który częściowo determinuje skuteczność relaksacji sąsiednich protonów, jest proporcjonalny do liczby niesparowanych elektronów (Tabela 2).

	Jon metalu	Liczba niesparowanych elektronów	Moment magnetyczny
Metale przejściowe	Cu^{2+}	1	1,7 - 2,2
	Ni^{2+}	2	2,8 - 4,0
	Cr^{3+}	3	3,8

	Fe^{2+}	4	5,1 - 5,5
	Mn^{2+}	5	5,9
	Fe^{3+}	5	5,9
Lantanowce	Gd^{3+}	7	8,0

Tabela 2. Liczba niesparowanych elektronów oraz moment magnetyczny jonów metali [RU] .

Gadolin (Gd^{3+}) posiada siedem niesparowanych elektronów i wykazuje silne właściwości paramagnetyczne; powoduje skrócenie czasów relaksacji T1 (czas relaksacji spin-sieć) oraz T2 (czas relaksacji spin-spin) przylegających protonów cząsteczki wody. W efekcie obserwujemy wzmocnienie sygnału w obrazach T1-zależnych i utratę sygnału w obrazach T2-zależnych. Wyjątkiem są sekwencje STIR (ang. short time inversion recovery), w których skrócenie czasu T1 w wyniku kumulacji gadolinu prowadzi do utraty sygnału. Efekt skrócenia czasu T1 dominuje w przypadku niskich stężeń gadolinu. W przypadku wysokich stężeń gadolinu przeważa efekt skrócenia czasu T2. Po dożylnym podaniu chelatów gadolinu w stężeniach diagnostycznych, obserwujemy efekt skrócenia czasu T1 w praktycznie wszystkich tkankach miękkich; zatem obrazy T1-zależne stanowią podstawę obrazowania po podaniu zewnątrzkomórkowych środków kontrastujących. W obrazowaniu MR oceniamy jest efekt kumulacji gadolinu. Gadolin prezentuje efekt amplifikacji sygnału, zatem wiele przylegających protonów cząsteczek wody zostaje objętych działaniem pojedynczego jonu $Gd3^{+}$.

Zalecana dawka chelatów gadolinu w obrazowaniu MR wynosi 0,1 mmol/kg m.c. lub 0,2 mL/kg. Rekomendowana prędkość przepływu to 2-3 mL/sec.

Zewnątrzkomórkowe środki kontrastujące wydalane są w mechanizmie filtracji kłębuszkowej; ich czas półtrwania w osoczu wynosi ok. 90 minut. Droga usuwania nie ulega zmianie także u pacjentów z niewydolnością nerek, u których jednak znacznie wydłuża się ich okres półtrwania.

W niskich, stosowanych w praktyce, stężeniach chelaty gadolinu są bezpiecznym środkiem kontrastującym. Potencjalne efekty uboczne obejmują przemijający ból głowy, nudności i wymioty, bolesność w miejscu podania.

Superparamagnetyki różnią się od ferromagnetyków wielkością cząsteczki.

Ferromagnetyki składają się z cząsteczek o stałym magnetyzmie, większych od superparamagnetyków. Ferromagnetyki i superparamagnetyki wytwarzają silne lokalne pola magnetyczne, zaburzając jednorodność pól magnetycznych w tkankach. Czas relaksacji T2 jest skracany w wyniku dyfuzji wody poprzez gradient wymienionych pól. Najczęściej stosowanymi superparamagnetykami są środki oparte na trójwartościowych jonach żelaza połączonych z tlenem. Resovist jest superparamagnetykiem o średniej wielkości cząsteczek 60 nm, opartym na tlenku żelaza (Fe^{3+}), zaliczanym do środków kontrastowych negatywnych, o powinowactwie do układu fagocytów jednojądrzastych (układu siateczkowo-śródbłonkowego). Preparat ten wychwytywany jest przez komórki Kupffera w wątrobie i powoduje znaczne obniżenie jej intensywności sygnału w obrazach T2- zależnych.

Związki o powinowactwie do układu siateczkowo-śródbłonkowego wychwytywane są głównie poprzez śledzionę (ok. 5-10% podanej dawki) i wątrobę (ok. 80% podanej dawki), a sam wychwyt świadczy o ilości funkcjonujących makrofagów. Obecnie w praktyce używane są superparamagnetyczne tlenki żelaza - SPIO (ang. superparamagnetic iron oxide). Do niedawna na rynku dostępne były dwa preparaty, o nazwach ferumoxides (nazwa handlowa: w Stanach Zjednoczonych Ameryki północnej - Feridex, Bayer Schering Pharma AG, w krajach Unii Europejskiej i w Brazylii - Endorem, Laboratoires Gueberet) i ferucarbotran (Resovist, Bayer Schering Pharma AG).

Ferumoxides posiada otoczkę z dekstranu, wielkość cząsteczki wynosi 120-180 nm. Celem eliminacji potencjalnych efektów ubocznych, takich jak spadek ciśnienia, zalecane jest rozcieńczenie zalecanej dawki preparatu w 100 ml 5% roztworu dekstrozy i podawanie go w czasie 30-60 minut w formie wlewu dożylnego. Zalecana dawka preparatu to 0.56 mg żelaza (0.05 ml) na kilogram masy ciała. Maksymalny efekt diagnostyczny obserwowany jest około godziny po podaniu środka kontrastującego, z oknem diagnostycznym w granicach 0.5 - 6 godzin.

Ferucarbotran posiada otoczkę z karboksydekstranu, wielkość cząsteczki wynosi między 45 a 60 nm. Preparat może być bezpiecznie podany w formie dożylnego bolusa, co pozwala na obrazowanie dynamiczne wątroby. Zalecana dawka preparatu w zależności od wagi Pacjenta, wynosi odpowiednio u osób ważących do 60 kg - 0.45 mmol żelaza (0.9 ml), u sosób ważących powyżej 60 kg - 0.7 mmol żelaza (1.4 ml).

Superparamagnetyczne związki żelaza eliminowane są poprzez wewnętrzne, złożone

procesy metabolizmu żelaza. SPIO są metabolizowane do rozpuszczalnych, nie wykazujących właściwości superparamagnetycznych form żelaza. Jony żelaza wkomponowywane są m.in. w cząsteczki ferrytyny, hemosyderyny i hemoglobiny w ciągu kilku dni od podania środka kontrastującego. Żelazo jest stopniowo usuwane z wątroby (okres połowiczego rozpadu - 3 dni) oraz śledziony (okres połowiczego rozpadu - 4 dni). Totalne dodatkowe obciążenie żelazem na dawkę nie przekracza 2% totalnej puli żelaza w organizmie człowieka.

SPIO należą do negatywnych środków kontrastujących. Ich właściwości superparamagnetyczne powodują lokalne zaburzenie jednorodności pola magnetycznego, prowadząc do znacznego skrócenia czasu T2 i T2*, a co za tym idzie do utraty sygnału w obrazach zależnych od T2 i T2*. Wielu autorów dowodzi, iż właściwości środków kontrastujących o powinowactwie do układu siateczkowo-śródbłonkowego są najbardziej efektywnie wykorzystane, gdy podaje się je w połączeniu z chelatami gadolinu, uzyskując efekt podwójnego zakontrastowania. W tej technice obrazowania wątroby, w pierwszej kolejności podawane są SPIO, a następnie środki kontrastujące oparte na gadolinie. Synergistyczne działanie tych dwóch rodzajów środków kontrastujących poprawia kontrast zmiany ogniskowej względem miąższu w obrazach T1-zależnych uzyskanych w badaniu dynamicznym: na tle miąższu wątroby o obniżonym przez SPIO sygnale, łatwiej wyróżnić wzmacniające się po gadolinie zmiany ogniskowe.

Najczęstszą reakcją niepożądaną na podanie SPIO jest ból w okolicy lędźwiowej (4%), który w 2.5% przypadków przyczynia się do przerwania podawania środka kontrastującego.

Związki o powinowactwie do układu siateczkowo-śródbłonkowego zaliczane są do najdroższych na rynku środków kontrastujących stosowanych w MRI.

Związki o powinowactwie do hepatocytów

Związki o powinowactwie do hepatocytów (HSCAs - ang. hepatocyte-specific contrast agents) łączą właściwości związków przestrzeni zewnątrzkomórkowej, pozwalając na obrazowanie w fazie tętniczej i żylnej z późniejszym wychwytem poprzez hepatocyty, co w połączeniu z częściowym wydalaniem do żółci, pozwala na uzyskanie dodatkowej fazy obrazowania - fazy hepatocytarnej (HBP - ang. hepatobiliary phase) - HSCAs powodują wzrost intensywności sygnału dróg żółciowych i zmian ogniskowych zawierających

funkcjonujące komórki wątrobowe w obrazach T1-zależnych.

Obecnie dostępne są dwa oparte na bazie gadolinu: kwas gadoksetowy (Gd-EOB-DTPA; nazwa handlowa: w Stanach Zjednoczonych Ameryki północnej - Eovist, w krajach Unii Europejskiej - Primovist; Bayer Schering Pharma AG) oraz gadobenat dimegluminy (Gd-BOPTA; Multihance, Bracco).

Optymalny czas obrazowania dla fazy hepatocytarnej po podaniu HSCAs wynosi odpowiednio dla Gd-EOB-DTPA 10-120 mim po iniekcji dożylnej (większość autorów podaje 20 min), dla Gd-BOPTA w granicach 60 min do 3 godzin (wg. dostępnej literatury i doświadczenia własnego ok. 60 min), ze względu na mniejszy stopień wydzielania do żółci.

Podobnie jak związki przestrzeni zewnątrzkomórkowej HSCAs wywierają efekt poprzez skrócenie czasu relaksacji T1. W fazie hepatocytarnej prawidłowy miąższ wątroby wykazuje jednorodnie podwyższony sygnał, ze względu na akumulację HSCAs. Wzmocnienie kontrastowe widoczne jest także w zakresie przewodów żółciowych większego kalibru, naczynia krwionośne są ciemne na tle jasnego miąższu wątroby. Wzmocnieniu w HBP ulegają także ogniskowe zmiany w wątrobie, zawierające hepatocyty. Związki o powinowactwie do hepatocytów dostarczają zatem informacji o budowie i funkcji zmiany ogniskowej poprzez wykazanie obecności lub braku funkcjonujących hepatocytów.

Warto również pamiętać, że przy użyciu Gd-EOB-DTPA wzmocnienie w fazie tętniczej może wydawać się mniej intensywne niż w przypadku klasycznych chelatów gadolinu a wychwyt przez hepatocyty może być prawie natychmiastowy, przejawiając się silnym wzmocnieniem miąższu wątroby już ok. 90 sekund po iniekcji.

Właściwości związków kontrastujących o powinowactwie do hepatocytów podsumowuje Tabela 3.

	Gd - EOB - DTPA (Kwas gadoksetowy)	Gd - BOPTA (Gadobenat dimegluminy)
Nazwa handlowa	Primovist - UE Eovist - U.S.A.	MultiHance
Jednostka odpowiedzialna	Bayer Schering Pharma AG	Bracco
Mechanizm efektu	Skrócenie T1	Skrócenie T1

kontrastującego		
Wydzielanie do żółci	50% dawki	5% dawki
Okres półtrwania	1 godz.	1 - 2 godz.
Obrazowanie dynamiczne	Jak środki przestrzeni zewnątrzkomórkowej	Jak środki przestrzeni zewnątrzkomórkowej
Optymalny czas obrazowania dla fazy hepatocytarnej	10 - 120 min po podaniu i.v.; średnio 20 min	1 - 3godz.; średnio 60 min po iniekcji
Średnia dawka	0.025 - 0.25 mmol/kg 0.1 - 0.2 ml/kg	0.05 - 0.1 mmol/kg 0.1 - 0.2 ml/kg
Ograniczenia	Możliwy wychwyt przez wysokozróżnicowane HCC	
Objawy/reakcje niepożądane	Niewielkie: nudności, rumień, ból w miejscu wkłucia, zmienione odczucia smakowe	

HCC (ang. hepatocelluar carcinoma) - rak wątrobowo-komórkowy.

Tabela 3. Właściwości aktualnie dostępnych na rynku związków kontrastujących o powinowactwie do hepatocytów: Gd-EOB-DTPA i Gd-BOPTA .

Na podstawie badań na modelach zwierzęcych wykazano, iż HSCAs wychwytywane są przez białko transportowe o nazwie OATP1 (ang. adenosine triphosphate-dependent organic anion transporting polypeptide 1 - polipeptyd transportujący 1 zależny od trójfosforanianiu adenozyny) i wydzielane do kanalików żółciowych przez transporter jonowy o nazwie cMOAT (ang. canalicular multispecific organic anion transporter - kanalikowy wielospecyficzny organiczny anion transportujący). Ze względu na fakt, iż OATP1 konkurencyjnie wychwytuje bilirubinę, nasilenie wydzielania HSCAs do żółci jest zależne od funkcji wątroby. Tłumaczy to także mniejszą intensywność wzmocnienia kontrastowego u osób z hiperbilirubinemią.

Związki o działaniu łączonym

Gd-BOPTA oraz Gd-EOB-DTPA są czasami określane jako związki o działaniu łączonym ze względu na możliwość obrazowania dynamicznego i uzyskania fazy hepatocytarnej. Wykazują działanie zewnątrzkomórkowe, hepatotropowe i charakterystyczne

dla związków puli krwi. Właściwości Gd-BOPTA i Gd-EOB-DTPA są zbliżone do właściwości klasycznych chelatów gadolinu poza dwoma wyjątkami: środki hepatotropowe wykazują przejściowe, słabe wiązanie z białkami surowicy krwi i są wychwytywane przez hepatocyty, a co za tym idzie wydalane do żółci (w różnym stopniu). Poprzez przejściowe wiązanie z białkami surowicy krwi HSCAs dłużej pozostają w przestrzeni wewnątrznaczyniowej - właściwość ta także powoduje znaczne skrócenie czasu relaksacji T1, co wykorzystywane jest w angiografii rezonansu magnetycznego - podobny efekt uzyskiwany jest przy użyciu połowy dawki Gd-BOPTA w porównaniu z Gd-DTPA.

Związki puli krwi

Związki puli krwi pozostają w przestrzeni wewnątrzkomórkowej zdecydowanie dłużej niż związki przestrzeni zewnątrzkomórkowej. W rezultacie, znajdują zastosowanie głownie w badaniach angiografii rezonansu magnetycznego.

W obrębie związków puli krwi możemy wyodrębnić trzy grupy: ultra-małe superparamagnetyczne tlenki żelaza (USPIO - ang. ultrasmall superparamagnetic iron oxide particles), związki wiążące się przejściowo z białkami surowicy krwi oraz makromolekuły.

Ferumoxtran jest dostępną na rynku substancją w klasie USPIO, znaną pod nazwami handlowymi: Combidex (Stany Zjednoczone Ameryki Północnej; AMAG Pharmaceuticals Inc.) i Sinerem (Europa; Guerbet SA). Średnica cząsteczki pokrytej płaszczem z dekstranu wynosi ok. 20 nm. USPIO wykazuje efekt skrócenia zarówno czasu T1 jak i T2.

Ta grupa związków kontrastujących jest jedynie pokrótce wspomniana w obecnej pracy, ze względu na ograniczoną ilość danych, zwłaszcza dotyczących ich wykorzystania w obrazowaniu wątroby.

Nerkopochodne włóknienie układowe

Nerkopochodne włóknienie układowe (ang. NSF - Nephrogenic Systemic Fibrosis), znane wcześniej jako nerkopochodna włókniejąca dermopatia (NFD - ang. nephrogenic fibrosing dermopathy) jest schorzeniem systemowym z najsilniej wyrażonymi objawami skórnymi, dotychczas rozpoznawanym u osób cierpiących na choroby nerek. Związek pomiędzy środkami kontrastującymi opartymi na gadolinie a nerkopochodnym włóknieniem układowym został potwierdzony w roku 2006. Według najnowszych wytycznych

Europejskiego Towarzystwa Radiologii Układu Moczowo-Płciowego (ESUR) rozpoznanie NSF można postawić jedynie w oparciu na skomplikowanych kryteriach klinicznych i histopatologicznych określonych w Yale NSF Registry. Klasyfikację ryzyka NSF wraz z rekomendacjami w zależności od zastosowanego środka kontrastującego według ESUR i uwzględnieniem klinicznych cech NSF przedstawiają odpowiednio Tabela 4, Tabela 5 i Tabela 6.

Kliniczne cechy NSF	
Wystąpienie objawów	Od dnia ekspozycji do 2-3 miesięcy, czasami do kilku lat po dożylnej iniekcji środków kontrastujących opartych na gadolinie.
Objawy wczesne	Ból, świąd, obrzęk, rumień; zwykle najwcześniej na nogach
Objawy późne	Pogrubienie skóry i tkanki podskórnej - „drewniana” struktura, mięsiste znamiona. Włóknienie narządowe: dotyczące mięśni szkieletowych i mięśnia przepony, serca, wątroby, płuc.
Powikłania	Przykurcze i unieruchomienie stawów, wyniszczenie, śmierć (w przypadku części Pacjentów).

Tabela 4. Kliniczne cechy NSF wg. ESUR.

Grupy ryzyka NSF	
Wysokie ryzyko	Pacjenci z przewlekłą niewydolnością nerek (stopień 4 i 5; GFR < 30ml/min). Pacjenci hemodializowani. Pacjenci z ostrą niewydolnością nerek.
Niskie ryzyko	Pacjenci z przewlekłą niewydolnością nerek (stopień 3; GFR 35- 59 ml/min).
Brak ryzyka	Pacjenci z GFR > 60 ml/min.

Tabela 5. Klasyfikacja ryzyka NSF wg. ESUR.

Środki kontrastujące zawierające gadolin wraz z procentowym oszacowaniem ryzyka NSF	Rekomendacje
Grupa wysokiego ryzyka	
Gadodiamid (Omniscan); 3 - 18% w grupie ryzyka. Kwas gadolino-dwuetylo-trzyamino-pieciooctowy (Magnevist); 0.1 - 1% w grupie ryzyka.	Środki te są przeciwwskazane u: - pacjentów z przewlekłą niewydolnością nerek (stopień 4 i 5; GFR < 30ml/min) - pacjenci hemodializowanych - w przypadku ostrej niewydolności nerek - ciężarnych - noworodków i niemowląt
Gadowersetamid (Optimark); ryzyko nieznane.	Powinny być stosowane z rozwagą u: - pacjentów z przewlekłą niewydolnością nerek (stopień 3; GFR 35- 59 ml/min) - dzieci poniżej 1 roku życia * środek kontrastowy zawierający gadolin można zastosować ponownie po upływie przynajmniej 7 dni. Należy zaprzestać karmienia piersią przez 24 godziny od dożylnego podania CM. Przed badaniem MR należy oznaczyć poziom kreatyniny w surowicykrwi i GFR (oznaczenie obowiązkowe). Nie wolno przekraczać dawki 0.1 mmol/kg.
Grupa średniego ryzyka	

Gadobenat dimegluminy (Multihance)*;	Powinny być stosowane z rozwagą u: - pacjentów z przewlekłą niewydolnością nerek (stopień 4 i 5; GFR < 30ml/min)
Gadofosweset (Vasovist)*;	* środek kontrastowy zawierający gadolin można zastosować ponownie po upływie przynajmniej 7 dni.
Kwas gadoksetowy (Primovist, Eovist)*.	Decyzje o kontynuowaniu lub zaprzestaniu karmienia piersią przez przez 24 godziny od dożylnego podania CM podejmuje lekarz w porozumieniu z matką dziecka.
*Aktualnie nie są znane przypadki NSF związane z podażą tego środka.	Stosowanie w okresie ciąży nie jest zalecana, chyba, że wymaga tego stan kliniczny kobiety. Przed badaniem MR zaleca się oznaczenie poziomu kreatyniny w surowicy krwi i GFR.
Grupa niskiego ryzyka Gadobutrol (Gadovist); Zgłoszono kilka przypadków NSF, lecz wyniki badań histopatologicznych nie były rozstrzygające. Megluminian gadoteratu (Dotarem)*; Gadoteridol (ProHance)*. *Aktualnie nie są znane przypadki NSF związane z podażą tego środka.	Powinny być stosowane z rozwagą u: - pacjentów z przewlekłą niewydolnością nerek (stopień 4 i 5; GFR < 30ml/min) * środek kontrastowy zawierający gadolin można zastosować ponownie po upływie przynajmniej 7 dni. Decyzje o kontynuowaniu lub zaprzestaniu karmienia piersią przez przez 24 godziny od dożylnego podania CM podejmuje lekarz w porozumieniu z matką dziecka. Stosowanie w okresie ciąży nie jest zalecana, chyba, że wymaga tego stan kliniczny kobiety. Przed badaniem MR zaleca się oznaczenie poziomu kreatyniny w surowicy krwi i GFR, lecz nie jest ono obowiązkowe. W przypadku braku oznaczenia poziomu kreatyniny stosuje się ocenę funkcji nerek na podstawie wystandaryzowanego kwestionariusza.

Pacjenci z rozpoznanym NSF	
	Środki kontrastowe o niskim stopniu ryzyka NSF mogą być użyte jedynie w stanie zagrożenia życia lub, gdy ich podanie jest niezbędne do postawienia rozpoznania.
Zalecenia dla wszystkich Pacjentów	
	Nie należy odmawiać użycia środków kontrastujących zawierających gadolin, gdy istnieją wskazania do wykonania takiego badania. Stosuj najniższą możliwą dawkę. Przy każdorazowej podaży środka kontrastującego należy odnotować nazwę użytego środka kontrastującego oraz wielkość zastosowanej dawki.

Tabela 6 . Oszacowanie ryzyka NSF wraz z rekomendacjami w zależności od zastosowanego środka kontrastującego opartego na gadolinie według ESUR.

W praktyce klinicznej najczęściej stosuje się środki kontrastujące paramagnetyczne (gadolinowe) – podanie środków kontrastujących jest konieczne w nowotworach i zmianach zapalnych wszystkich okolic anatomicznych, w ocenie przysadki (rys. 38), w dynamicznych badaniach jamy brzusznej i miednicy mniejszej, w angiografii i perfuzji ze wzmocnieniem kontrastowym. Zawsze stopień wzmocnienia kontrastowego analizuje się porównawczo w stosunku do obrazów T1-zależnych bez wzmocnienia kontrastowego (rys. 38).



Rysunek 38: Badanie celowane na przysadkę: po stronie lewej - zdj. w płaszczyźnie czołowej w obrazach T1-zależnych, po prawej – ten sam przekrój po wzmocnieniu kontrastowym.

Badanie MR posiada wiele zalet i nieliczne wady. Do jego wad należą przeciwwskazania do badania MR, mała dostępność, wysoka cena i niewielka czułość w ocenie zwapnień oraz długi czas badania. Wśród zalet trzeba wymienić nieinwazyjność metody - brak narażenia na promieniowanie jonizujące, możliwość obrazowania w dowolnej płaszczyźnie i wykonywania angiografii bez podania środków kontrastujących, doskonałą rozdzielczość kontrastu (zwłaszcza dla tk. miękkich), wysoką czułość, duże pole widzenia, możliwość oceny produktów rozpadu hemoglobiny, a także obrazowania wielokierunkowego - morfologicznego, funkcjonalnego oraz spektroskopowego.

7. Artefakty

Skanery rezonansu magnetycznego nie są idealne, tak jak świat rzeczywisty nie jest idealny. Stałe pole magnetyczne nie jest idealnie homogeniczne, gradienty nie produkują idealnego kształtu pulsu, sprzęt się psuje, a pacjent rusza się. Każdy z tych problemów powoduje powstanie artefaktów w obrazie tomografii jądrowego rezonansu magnetycznego. Artefakt jest to dodatkowy, nierealny obraz nałożony na faktyczny obraz pacjenta. Może powodować błąd diagnostyczny, wprowadzać zaburzenie do analizy danych lub zupełnie zdegradować obraz.

Jako pierwsze chciałabym omówić artefakty ruchowe, które są chyba najczęściej spotykane w diagnostyce MR. Na obrazie ten typ artefaktu pojawia się jako duch /zdublowanie obrazu wzdłuż kierunku kodowania fazy. Gdy kierunek kodowania zostaje

zmieniony artefakt również zmienia położenie. (rys. 39) Obraz zainfekowany w ten sposób jest rozmazany i często niediagnostyczny. Artefakt ten może powstać poprzez ruch pacjenta lub poprzez ruchy fizjologiczne: ruch serca, oddech, pulsowanie naczyń krwionośnych itp.

By zminimalizować możliwość wystąpienia artefaktów od ruchu pacjenta należy osobę poinformować przed badaniem, by w trakcie skanowania nie poruszał się. Pacjent musi leżeć wygodnie w skanerze. Należy się upewnić, że pacjent rozumie instrukcje, by nie ruszać się w trakcie badania. Gdy uzyskany obraz jest poruszony jedyny sposób na pozbycie się rozmycia to powtórzenie skanu . Gdy pacjent jest niekontaktowy lub niezdolny do leżenia bez ruchu w trakcie skanowania warto jest wykonać badanie w znieczuleniu ogólnym w obecności anestezjologa.

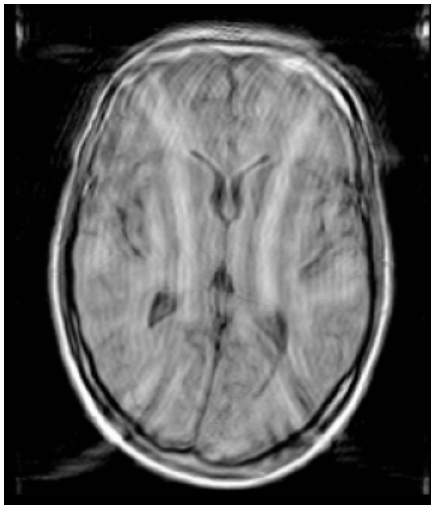

Rysunek 39: Obraz przedstawiający artefakty ruchowe.

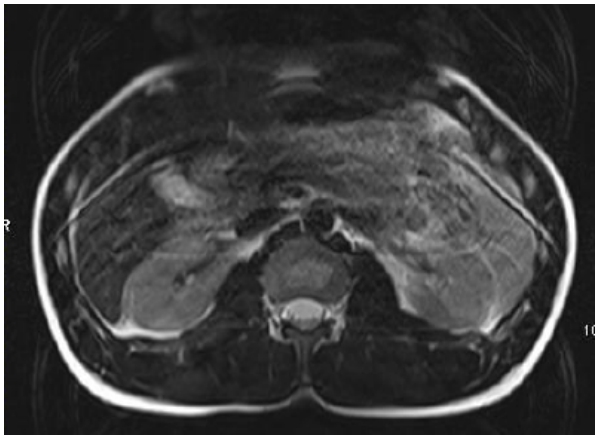

Rysunek 40: Obraz przedstawiający artefakty oddechowe.

Artefakty fizjologiczne są spowodowane przez oddech, bicie serca, ruch perystaltyczny (rys. 40). Żadnego z nich nie można wyłączyć. Do minimalizacji artefaktów oddechowych służą następujące narzędzia:

- podzielenie sekwencji na kilka fragmentów o długości akwizycji około 15-20s i poinstruowanie pacjenta by nie oddychał w trakcie skanowania, akwizycja będzie wykonywana wtedy na bezdechu,
- użycie bramki oddechowej. Na przeponę pacjenta należy położyć narzędzie

monitorujące oddech. Następnie należy zmienić parametry sekwencji tak by wykonywała skanowanie w momencie gdy pacjent nie oddycha. Skaner sczytuje krzywą oddechu z bramki i dopasowuje akwizycję do niej. Maksimum krzywej służy jako impuls wyzwalający sczytywanie danych.

- użycie nawigatora oddechowego. Pozycjonowanie dodatkowego woksela pomiędzy płucami a wątrobą, który podlega akwizycji przez skaner. Płuca są czarne, a wątroba jasna stąd łatwo określić jak zmienia się położenie przepony w trakcie cyklu oddechowego. Na podstawie ruchu skanowanej przepony w tym wokselu aparat wyznacza przedział w którym akwizycja nie będzie zaburzona przez ruch oddechowy.

Minimalizacja artefaktów kardiologicznych polega na zastosowaniu bramki EKG. Pacjent musi mieć założone elektrody na klatce piersiowej oraz podłączone urządzenie do monitorowania elektrokardiogramu. Również musimy naszą sekwencję przystosować do cyklu serca. Czas skanowania musi zostać dopasowany do częstotliwości bicia serca, a technika skanowania musi być bardzo szybka. Można również zastosować bramkowanie sekwencji poprzez PPU. Jest to wystarczające gdy pozbywamy się artefaktów od tętniących naczyń krwionośnych natomiast przy obrazowaniu serca nie daje zadowalających rezultatów.

Ruchy perystaltyczne są spowodowane przez ciągłe losowe ruchy zawartości jamy brzusznej. Nie jest to żaden sygnał który można by zmierzyć i bramkować. Jedyny sposób na pozbycie się ruchu jelit to podanie środków zwalniających ruchy perystaltyczne i użycie sekwencji z ultraszybkimi impulsami jak single shot fast spin echo (ss FSE, HASTE).

Kolejną grupą artefaktów są te związane z przepływem płynu mózgowo rdzeniowego lub krwi. Zaburzają one sygnał z dwóch powodów. Po pierwsze powodują napływ świeżych protonów w trakcie czasu repetycji. W zależności od techniki: w SE powoduje to spadek sygnału, w GE powoduje to wzrost sygnału. Po drugie efekt fazowy związany z prędkością przepływu (protony poruszające się wzdłuż kierunku gradientów zmieniają cały czas częstotliwość rezonansową) powoduje spadek sygnału i powstanie duchów wzdłuż kierunku kodowania. Najprostszym sposobem pozbycia się artefaktów od przepływającej krwi jest użycie pasm saturacyjnych (REST slab, pre-sat, saturation bands) ustawionych prostopadle do kierunku napływu krwi. Inną techniką usuwająca artefakty przepływowe jest użycie narzędzia kompensującego przepływ (*ang. flow compensation*). Jest to ekstra gradient z dokładnie

wyliczoną mocą, który jest dołączony do sekwencji, tak by wypadkowy efekt fazowy wynosił zero dla poruszających się protonów jak i dla stacjonarnych tkanek.

Artefakty przesunięcia chemicznego powstają wokół wokseli w których znajdują się jednocześnie protony pochodzące od tłuszczu i od wody. Im wyższa wartość stałego pola magnetycznego tym ten artefakt bardziej widoczny. Jest on spowodowany tym, że tłuszcz ma niższą częstotliwość niż woda. Używając gradientu odkodowującego wprowadzamy błąd przesunięcia przestrzennego. Artefakt ten wygląda jak biało-czarna granica pojawiająca się wokół organu. Z jednej strony organu jest jasne pasmo, a z drugiej ciemne. W sekwencjach gradientowych pojawia się jeszcze dodatkowy efekt związany z przesunięciem chemicznym. Występuje przy konkretnych wartościach czasu echa, w których woda i tłuszcz znajdują się w przeciwfazie. W efekcie pojawiają się ciemne obwódki na granicach obiektów (wszystkie narządy są jakby obrysowane ołówkiem). To zjawisko wykorzystuje się w niektórych sekwencjach.

Artefakt próbkowania inaczej nazywany aliasingiem bądź potocznie „nakładaniem się" obrazu. (rys. 41) Efekt ten jest związany z fazowym kodowaniem warstwy. Faza ma 2pi w kierunku kodowania w obszarze pola widzenia, ale to nie znaczy że poza FOV pobudzenia nie ma. Gradient kodujący obejmuje więcej, dlatego podczas odkodowywania sygnał od tych samych wartości fazy nakłada się. Pojawia się zawsze gdy anatomia wystaje poza pole widzenia (*ang. field of view – FOV*). W obrazach 2D pojawia się wzdłuż kierunku kodowania fazy, w obrazach 3D może pojawić się również w kierunku wyboru warstwy. By uniknąć aliasingu należy: zwiększyć pole widzenia, użyć nadpróbkowania (*ang. oversampling*) lub zasłonić niechciany obiekt paskami saturacyjnymi.

Innym rodzajem artefaktów są zaburzenia związane z podatnością magnetyczną tkanek lub metali. Obrazowanie w tomografii jądrowego rezonansu magnetycznego jest czułe na składniki które zaburzają lokalne pole magnetyczne (krew, zwapnienia, metale, powietrze). Związki, które mają właściwości paramagnetyczne, diamagnetyczne i ferromagnetyczne oddziałują z lokalnym polem magnetycznym, co ma wpływ na zmianę fazy tkanki miejscowej, która z kolei powoduje utratę sygnału. Artefakty od metali dodatkowo oprócz miejsca z zerowym sygnałem powodują powstanie zniekształceń obrazu (rys. 42).

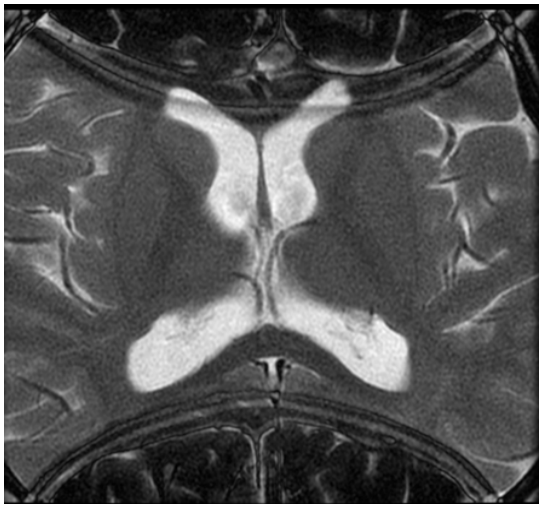

Rysunek 41: Obraz przedstawiający artefakty próbkowania (aliasing).

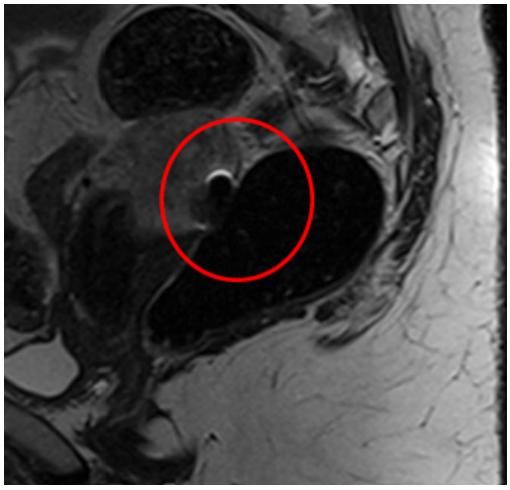

Rysunek 42: Obraz przedstawiający artefakt od metali.

Najmniej popularne są artefakty związane z awarią sprzętu. Poniżej przedstawiono kilka obrazów przedstawiających przykłady obrazów gdy dany element skanera nie działa poprawnie. Wykrycie, z którego elementu pochodzi zakłócenie często bywa trudne i czasochłonne.

Artefaktów, które zaburzają nam obraz jest oczywiście więcej. Nie sposób ich wymienić wszystkich. Osoby bardziej zainteresowane zapraszam do przejrzenia najnowszych artykułów z tej dziedziny.

8. Bezpieczeństwo badań MR

W rezonansie mamy do czynienia z trzema elementami budowy, które mogą mieć wpływ na nasz organizm.:

- stałe pole magnetyczne – za jego pośrednictwem mamy jednorodne pole magnetyczne wewnątrz magnesu i zmienne w przestrzeni pole magnetyczne na zewnątrz magnesu
- gradienty pola magnetycznego – w tym przypadku występują dwa rodzaje oddziaływań. Pierwsze związane z narastającymi gradientami, a drugie związane z momentem w czasie gdy gradient jest włączony i stabilny
- fala radiowa.

Nie wykazano dotychczas by stałe pole magnetyczne miało negatywny wpływ na nasz

organizm. Ale obecność pola amagnetycznego może zaburzać przepływ jonów w naszym organizmie, powodować efekt pocisku gdy element ferromagnetyczny znajdzie się w jego zasięgu lub kasować pamięci urządzeń elektrycznych, rozmagnesowywać karty itp. (rys. 44).

Gradienty pola magnetycznego produkują charakterystyczne dźwięki gdy są włączone. W zależności od sekwencji natężenie dźwięku zmienia się, może osiągać nawet wartości wyższe niż 100dB. Gdy jest zbyt wysokie może powodować uszkodzenia słuchu. Stąd na czas badania pacjent zakłada słuchawki lub zatyczki do uszu. Również szybko narastające gradienty mogą powodować powodować indukcję prądu w tkance a w konsekwencji stymulację nerwową lub mięśniową. Pacjent może ten efekt odczuwać jako mrowienie. Mogą się również pojawić u pacjenta tiki nerwowe. Ten stan trwa jedynie gdy gradienty są włączone

Największy wpływ na organizm ma fala radiowa. Powoduje ona podgrzanie organizmu. By kontrolować energię pochłoniętą przez pacjenta w trakcie badania wprowadzono współczynnik SAR (ang. specific absorption ratio), który mówi o tym jaka moc została zaabsorbowana przez 1kg tkanki ciała. Podajemy ją w jednostkach W/kg. Z tego powodu niezbędna jest informacja o wadze pacjenta podczas badania. Aparat nie pozwoli na wykonanie gdy współczynnik SAR został przekroczony (rys. 43)

SAR całego ciała	Współczynnik SAR uśredniony względem całkowitej masy pacjenta. (4 W/kg)
SAR głowy	Współczynnik SAR uśredniony względem masy głowy pacjenta. (3,2 W/kg)
Lokalny SAR klatki piersiowej	Współczynnik SAR uśredniony względem dowolnej tkanki pacjenta o masie 10 g. (10 W/kg)
Lokalny SAR kończyn	Współczynnik SAR uśredniony względem 10g masy tkanki kończyn pacjenta. (20 W/kg)

Rysunek 43: Różne rodzaje współczynników SAR, z których każdy charakteryzuje się innymi wartościami granicznymi.

Wszystkie wszczepy metalowe w naszym organizmie również ulegną podgrzaniu przez falę radiową. Gdy rozgrzeją się zbyt mocno mogą powodować poparzenia wewnętrzne lub koagulację tkanek. Szczególnie niebezpieczne mogą być opiłki w oku.

Na wartość SAR mają wpływ następujące parametry:

- wielkość pola B0
- typ fali RF (np. 90st., 180st.)
- TR
- rodzaj cewki
- wielkość obszaru badanego
- rodzaj badanego obszaru

Ważne jest czy układ termoregulacyjny pacjenta jest sprawny tzn. czy pacjent nie ma podwyższonej temperatury, jest otyły itp.

Przeciwwskazania bezwzględne i względne do badania MR dotyczą następujących chorych:

1. Po wszczepieniu rozrusznika serca.

2. U których podłączono lub wszczepiono defibrylatory, elektrody dosercowe, implanty ślimaka, pompy infuzyjne, stymulatory wzrostu kości i inne urządzenia uruchamiane elektrycznie, elektronicznie lub mechanicznie.

3. Po zabiegach neurochirurgicznych z klipsami z metali ferromagnetycznych na naczyniach mózgowych.

4. Z ciałami metalicznymi w obrębie oczodołu.

5. Z klaustrofobią (można takich chorych badać w znieczuleniu ogólnym).

6. Niespokojnych (można takich chorych badać w znieczuleniu ogólnym).

7. Z ruchami mimowolnymi.

8. W pierwszym trymestrze ciąży (przeciwwskazanie względne – w zależności od sytuacji klinicznej).



Jednostka kierująca

MPK

KONTRAST		Technik wykonujący badanie
Rodzaj	Ilość	

Miejscowość, data

Nr badania	
Koszt badania	

SKIEROWANIE DO

☐ **ZAKŁADU RADIOLOGII - UCK w Gdańsku**
80-952 Gdańsk, ul. Dębinki 7, budynek 5
tel. sekretariat (MRI): 349-22-60, pracownia: 349 - 22 - 92
TK: 349-22-89
budynek 48, pracownia (MRI Picker) 349-22-96, opisownia -22-97

☐ **KLINIKI ONKOLOGII I RADIOTERAPII UCK w Gdańsku**
Pracowni Wirtualnej Symulacji i Diagnostyki Tomokomputerowej
80 - 952 Gdańsk, ul. Dębinki 7; budynek 6
tel./fax. Rejestracja 349 22 55; tel. Pracownia 349 22 52

☐ **Tomografia Komputerowa**

☐ **Rezonans Magnetyczny**

Uwaga: Przed wypełnieniem prosimy przeczytać instrukcję.
Skierowanie na badanie TK głowy, kręgosłupa, klatki piersiowej, jamy brzusznej i inne.

(nazwisko i imię) PESEL

(adres, ul., nr domu i mieszkania, kod, miejscowość, nr telefonu)

Dane kliniczne:

Kod ICD - 10	

Powód skierowania: 1) wątpliwości diagnostyczne; 2) pogorszenie się stanu chorego; 3) brak efektów leczenia; 4) inne:

Wywiad (zasadnicze dolegliwości aktualne i przebyte, dynamika dolegliwości, przebyte operacje, wrażliwości na środki jodowe)

Odchylenia w badaniu neurologicznym:

Wyniki dotychczasowych badań:

1. RTG czaszki: -
2. okulistycznych: -
3. EEG: -
4. zdjęcia przeglądowe kręgosłupa: -
5. zdjęcia przeglądowe klatki piersiowej: -
6. aktualne badania usg jamy brzusznej: -
7. badanie kontrastowe jamy brzusznej: -

(podpis i pieczątka lekarza kierującego) (podpis i pieczątka ordynatora oddziału)

UWAGI DOTYCZĄCE SKIEROWANIE NA TK I SPOSOBU JEGO WYPEŁNIENIA:

1. Badanie TK winno być ostatnim nieinwazyjnym badaniem z wyjątkiem przypadków nagłych.
2. Właściwe wypełnienie skierowania warunkuje możliwość wyznaczenia terminu w zależności od stanu chorego, wybór odpowiedniej metody oraz ułatwia ocenę badania.
3. Skierowanie proszę wypełnić pismem maszynowym lub drukowanym.
4. W przeddzień badania - proszę upewnić się czy TK jest czynny.
5. W czasie badania TK wskazana jest obecność lekarza kierującego.
6. Chory powinien być na czczo.
7. Prosimy przesłać do badania: 3 ampułki Uropolinum 75% + 3 strzykawki 20 ml jednorazowego użytku, igły, venokat, historię choroby i dokumentację RTG.
8. Odchylenia w badaniu neurologicznym.
   Prosimy o podawanie istniejących objawów, a nie zespołowe ich ujęcie. Np.:"Wygórowanie odruchów głębokich, objaw Babińskiego po stronie prawej" lub "niedowład ośrodkowy n. VII prawego, afazja ruchowa, niedowład połowi prawostronny z przewagą np.: w kończynie górnej, wygórowania odruchów głębokich po stronie prawej, objaw Babińskiego po stronie prawej".
9. Rozpoznanie powinno wynikać z wywiadu i odchyleń w badaniu. Podejrzenia winny znajdować wyraz w wykonanych badaniach dodatkowych. Np.: w przypadku podejrzeń o guz kąta mostkowo - móżdżkowego do badań takich należy konsultacja otolaryngologiczna, zdjęcia RTG, piramid kości skalistych i inne.
10. Wszystkie prawa autorskie dotyczące wyników badań zastrzega sobie Zakład Radiologii SPSK Nr 1 - ACK AMG.

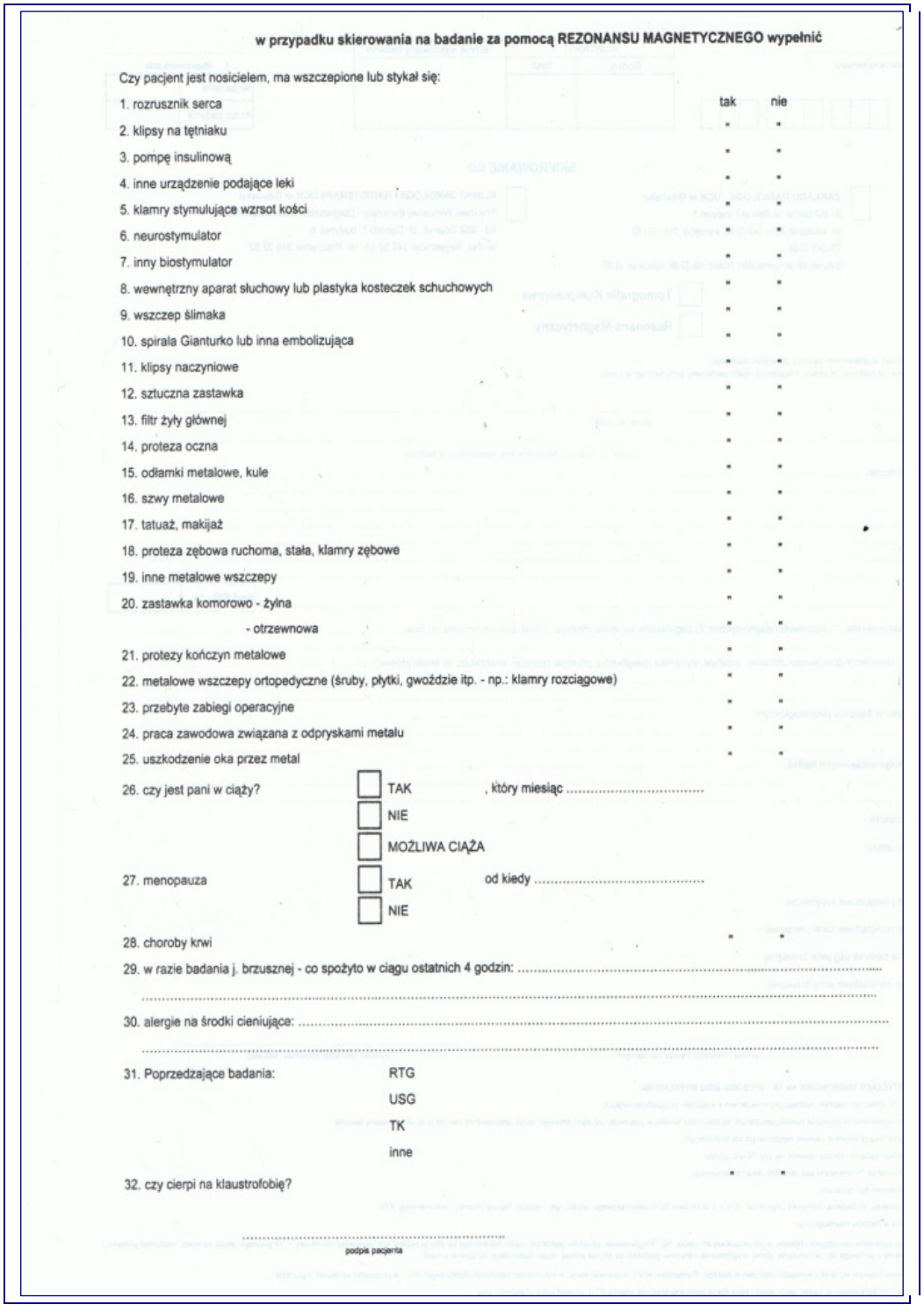

w przypadku skierowania na badanie za pomocą REZONANSU MAGNETYCZNEGO wypełnić

Czy pacjent jest nosicielem, ma wszczepione lub stykał się:

	tak	nie
1. rozrusznik serca	▪	▪
2. klipsy na tętniaku	▪	▪
3. pompę insulinową	▪	▪
4. inne urządzenie podające leki	▪	▪
5. klamry stymulujące wzrsot kości	▪	▪
6. neurostymulator	▪	▪
7. inny biostymulator	▪	▪
8. wewnętrzny aparat słuchowy lub plastyka kosteczek schuchowych	▪	▪
9. wszczep ślimaka	▪	▪
10. spirala Gianturko lub inna embolizująca	▪	▪
11. klipsy naczyniowe	▪	▪
12. sztuczna zastawka	▪	▪
13. filtr żyły głównej	▪	▪
14. proteza oczna	▪	▪
15. odłamki metalowe, kule	▪	▪
16. szwy metalowe	▪	▪
17. tatuaż, makijaż	▪	▪
18. proteza zębowa ruchoma, stała, klamry zębowe	▪	▪
19. inne metalowe wszczepy	▪	▪
20. zastawka komorowo - żylna	▪	▪
- otrzewnowa	▪	▪
21. protezy kończyn metalowe	▪	▪
22. metalowe wszczepy ortopedyczne (śruby, płytki, gwoździe itp. - np.: klamry rozciągowe)	▪	▪
23. przebyte zabiegi operacyjne	▪	▪
24. praca zawodowa związana z odpryskami metalu	▪	▪
25. uszkodzenie oka przez metal	▪	▪

26. czy jest pani w ciąży? ☐ TAK , który miesiąc .....
☐ NIE
☐ MOŻLIWA CIĄŻA

27. menopauza ☐ TAK od kiedy .....
☐ NIE

28. choroby krwi	▪	▪

29. w razie badania j. brzusznej - co spożyto w ciągu ostatnich 4 godzin: .....
.....

30. alergie na środki cieniujące: .....
.....

31. Poprzedzające badania: RTG
USG
TK
inne

32. czy cierpi na klaustrofobię?	▪	▪

.....
podpis pacjenta

Skierowanie i ankieta wypełniane przed badaniem tomografii komputerowej i tomografii rezonansu magnetycznego w Zakładzie Radiologii UCK.

W grupie lekarzy kierujących pacjentów na badania MR są liczne niejasności wokół przeciwwskazań i koniecznych środków bezpieczeństwa. Należy pamiętać, że wciąż jeszcze za bezwzględne przeciwwskazania uważa się implantowane aktywne urządzenia takie jak stymulatory, kardiowertery, pompy insulinowe itp.., chociaż podejmowano skuteczne próby badania chorych ze stymulatorem serca i przybywa opisów przypadków takich badań (również z Zakładu Radiologii GUMed). Bezwzględnym przeciwwskazaniem jest też obecność metalicznego obcego ciała w miejscach krytycznych takich jak mózgowie i oczodół (gdy wątpliwość - rtg oczodołu!). Znane są przypadki koagulacji gałki ocznej na „opiłku metalowym", z istnienia którego pacjent nie zdawał sobie sprawy.
Jeżeli mamy jakiekolwiek wątpliwości co do bezpieczeństwa, należy wyjaśnić je na stronie www.mrisafety.com

Trzeba jednak wiedzieć, ze większość stentów i protez zastawek serca oraz druty w mostku po zabiegach kardiochirurgicznych nie stanowią przeciwwskazania do badania MR. W przypadku wątpliwości należy się zawsze odwołać do strony www producenta implantu.
Pamiętajmy także o polu magnetycznym w gabinecie badan MR – nie można wjeżdżać do tego pomieszczenia ze standardowymi łóżkami, wózkami itp… Pacjent w pokoju przygotowawczym przekładany jest na łóżko lub wózek wykonane z metali nieferromagnetycznych (najczęściej tytanowe), w które zawsze wyposażona jest pracownia MR. Nie wolno wnosić do gabinetu badań scyzoryków, stojaków do kroplówek i innych elementów ferromagnetycznych (rycina 36).



Rysunek 44: Żelazne krzesło w gantry MR.

9. Najczęstsze zastosowania w medycynie

Badanie MR pozwala na uwidocznienie struktur anatomicznych ciała człowieka w dowolnej płaszczyźnie. Obrazy MR, charakteryzujące się wysoką rozdzielczością przestrzenną i kontrastową, w szczególności dla tkanek miękkich, pozwalają na rozpoznanie wielu chorób, nieuchwytnych w innych badaniach radiologicznych.

Wartość diagnostyczną badania w przypadku nowotworów, procesów zapalnych i zmian niejednoznacznych podnosi dożylne podanie paramagnetycznego środka kontrastującego.

Badanie MR w zależności od regionu ciała i ewentualnego podania środka kontrastującego trwa od kilkunastu do kilkudziesięciu minut. W przypadku konieczności podania środka kontrasującego, pielęgniarka przed rozpoczęciem badania zakłada choremu wkłucie dożylne- wenflon. Tą drogą podaje choremu kontrast w ostatniej fazie badania.

Pacjent w pozycji leżącej na plecach wjeżdza regionem badanym do obudowy aparatu na ruchomym stole. W czasie badania chory musi pozostawać w bezruchu. Pacjent przez cały czas obserwowany jest przez personel pracowni i pozostaje z nim w kontakcie słownym. Chorzy nie współpracujący, z nasiloną klaustrofobią i małe dzieci - badani są w znieczuleniu ogólnym, w obecności anestezjologa.

1. **Badania MRI mózgowia** standardowo wykonywane są w trzech płaszczyznach w obrazach T1, Pd i T2-zależnych w sekwencjach SE, TSE lub FSE, DWI a także FLAIR. Częstym wskazaniem są procesy nowotworowe pierwotne i wtórne (przerzuty) oraz diagnostyka i monitorowanie zmian po radio-/chemioterapii i leczeniu operacyjnym. Procesy zapalne i choroby demielinizacyjne (np. stwardnienie rozsiane) stanowią także jeden z częstszych powodów diagnostyki MRI. W przypadku rozpoznania stwardnienia rozsianego konieczna jest ocena aktywności ognisk demielinizacyjnych oraz porównanie z badaniem poprzednim pod katem obecności nowych ognisk demielinizacyjnych.
Udary mózgu niedokrwienne wymagają pilnej diagnostyki MRI z obrazowaniem DWI i uzyskaniem map ADC, natomiast ogniska krwotoczne powinny być oceniane w badaniu TK lub w sekwencji SWI.

Wady rozwojowe ocenia się zawsze w badaniu standardowym rozszerzonym o sekwencje 3D-T1-zależne, często typu *inversion recovery*.

W celu dokładnej oceny takich jednostek jak choroby neurodegeneracyjne i wodogłowie konieczna jest analiza sekwencji 3D-T1-zależnych z rekonstrukcjami w różnych płaszczyznach.

Sposób badania w powikłaniach pourazowych i pozapalnych modyfikowany jest w zależności od uzyskanego obrazu.

W tętniakach i innych anomaliach naczyń mózgowych standardowe badanie MR uzupełniane jest sekwencją angiografii-MR, umożliwiającą uzyskanie obrazów naczyń bez podania środka kontrastującego (TOF).

Ocena nerwów czaszkowych możliwa jest dzięki uzyskani cienkich obazów wysoko T2-zaleznych (tzw. celowanych na nerwy czaszkowe np. CISS)

W przypadku procesów nowotworowych, zapalnych, dla oceny aktywności ognisk demielinizacyjnych oraz w zmianach niejednoznacznych badanie przeprowadza się przed i po dożylnym podaniu środka kontrastującego (decyzję o jego zastosowaniu podejmuje lekarz-radiolog).

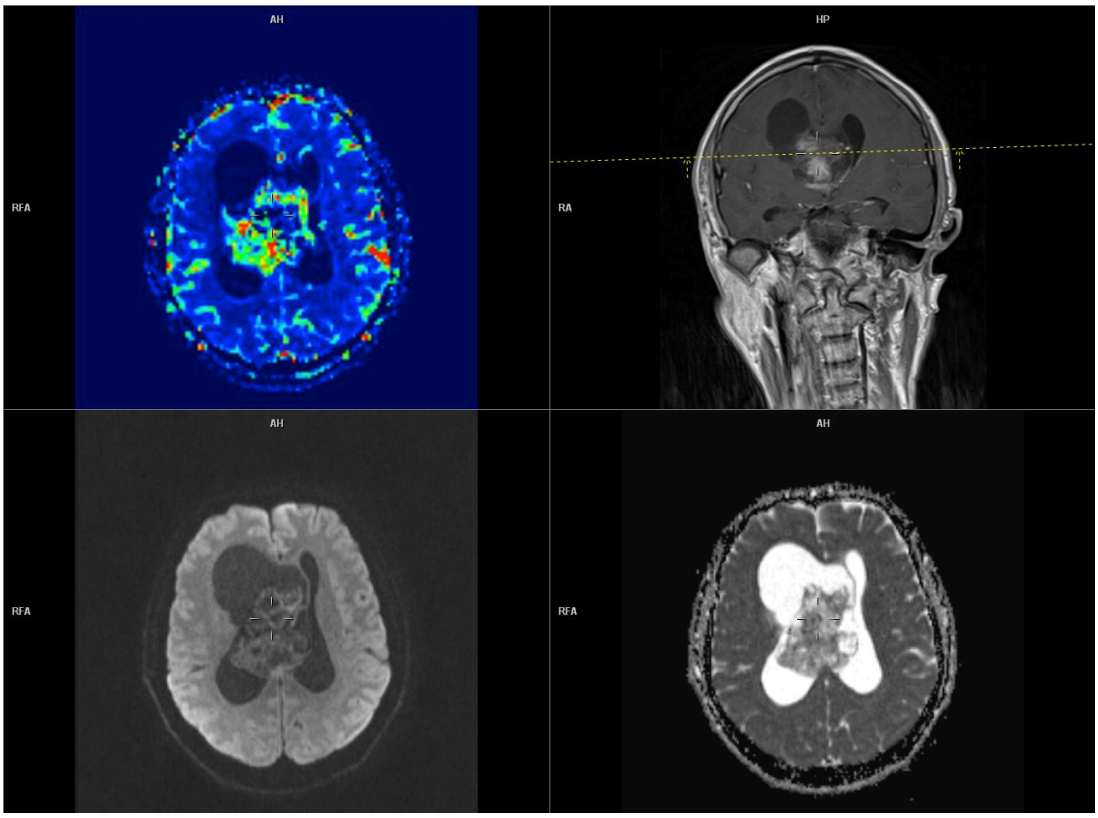

Rysunek 45: Wewnatrzkomorowy guz mózgu w perfuzji MR, w obrazach t1-zależnych ze wzmocnieniem kontrastowym, na mapie DWI i ADC.

Poza standardowymi sekwencjami MR w określonych przypadkach wykonuje się sekwencje obrazowania czynnościowego, takie jak: traktografia, spektroskopia, perfuzja, funkcjonalny-MR.

2. **Badania MRI przysadki mózgowej i okolicy przysadkowo-podwzgórzowej** wykonywane jest w obrazach T1 i T2-zal. w płaszczyźnie strzałkowej i czołowej, bez i po podaniu środka kontrastującego dożylnie, z celowaniem na okolicę siodła tureckiego w następujących przypadkach:

- guzy przysadki i okolicy siodła tureckiego
- kontrola chorych po leczeniu operacyjnym guzów siodła tureckiego
- poszukiwanie przyczyn przedwczesnego dojrzewania płciowego
- niedoczynność przysadki
- planowane leczenie hormonem wzrostu

- zaburzenia widzenia będące wynikiem zmian patologicznych skrzyżowania nerwów wzrokowych.

3. **Badania MRI oczodołów** umożliwia diagnostykę takich schorzeń jak procesy rozrostowe gałek ocznych i innych struktur wewnątrzoczodołowych, procesy zapalne, powikłania pourazowe i zmiany mięśni wewnątrzoczodołowych u chorych z chorobą Graves-Basedowa. Przed badaniem należy usunąć makijaż z powiek. Badanie to wykonuje się najczęściej w trzech płaszczyznach, bez i po podaniu środka kontrastującego, w obrazach T1 i T2-zaleznych, także z saturacją tkanki tłuszczowej.

4. **Badania MRI twarzoczaszki** wykonywane są w przypadkach podejrzenia lub stwierdzenia procesu nowotworowego zatok obocznych nosa, jamy nosowej, jamy ustnej, nosogardła, ślinianek, tkanek miękkich twarzy oraz powikłań pozapalnych i po leczeniu operacyjnym w/wym. Regionów.

5. **Badanie MRI kręgosłupa** może obejmować odcinek szyjny, piersiowy, lędźwiowo-krzyżowy, dwa odcinki z w/w lub cały kręgosłup. Badanie to jest pomocne w diagnostyce:
- choroby zwyrodnieniowej kręgosłupa – jest to najczęstsze wskazanie do badania kręgosłupa, badanie MR umożliwia w tych przypadkach wykrycie zmian degeneracyjnych krążków międzykręgowych i ich przemieszczenie do kanału kręgowego – przepukliny (protruzje) krążków, a także zmiany degeneracyjne w stawach międzykręgowych, trzonach kręgowych, zwężenie kanału kręgowego, kręgozmyki
- urazów kręgosłupa
- patologii rdzenia kręgowego, np. zmian niedokrwiennych, demielinizacyjnych (np. stwardnienie rozsiane), nowotworów, zmian urazowych, zapalnych, ognisk krwotocznych – badanie MRI jest jedyną metodą umożliwiającą obrazowanie rdzenia kręgowego
-pierwotnych/wtórnych guzów i nacieków zewnątrdzeniowych w obrębie kanału kręgowego, a także nowotworów przykręgosłupowych
- nacieków kręgów w przebiegu chorób hematologicznych – białaczki, ziarnicy złośliwej, chłoniaków, szpiczaka mnogiego oraz w wyniku przerzutów
- procesów zapalnych, obejmujących kręgi i krążki międzykręgowe (spondylodiscitis)

- wad wrodzonych kręgosłupa i struktur kanału kręgowego
- malformacji naczyniowych w obrębie kanału kręgowego
- powikłań pourazowych, pozapalnych i pooperacyjnych.

6. **Do badania MRI szyi** istnieją następujące wskazania: procesy nowotworowe i powikłane procesy zapalne – tkanek miękkich szyi, krtani, tarczycy; ocena węzłów chłonnych w chorobach hematologicznych, przerzutach, a także patologie naczyń szyjnych i tętnic kręgowych.

7. **Badanie MRI splotu ramiennego** powinno być przeprowadzone w przypadku podejrzenia uszkodzenia splotu ramiennego przez pierwotne i wtórne procesy nowotworowe w okolicy splotu, w szczególności guza szczytu płuca (tzw. guz Pancoasta), a także w celu kontroli zmian po leczeniu operacyjnym guzów okolicy splotu i w zespole mięśnia pochyłego przedniego.

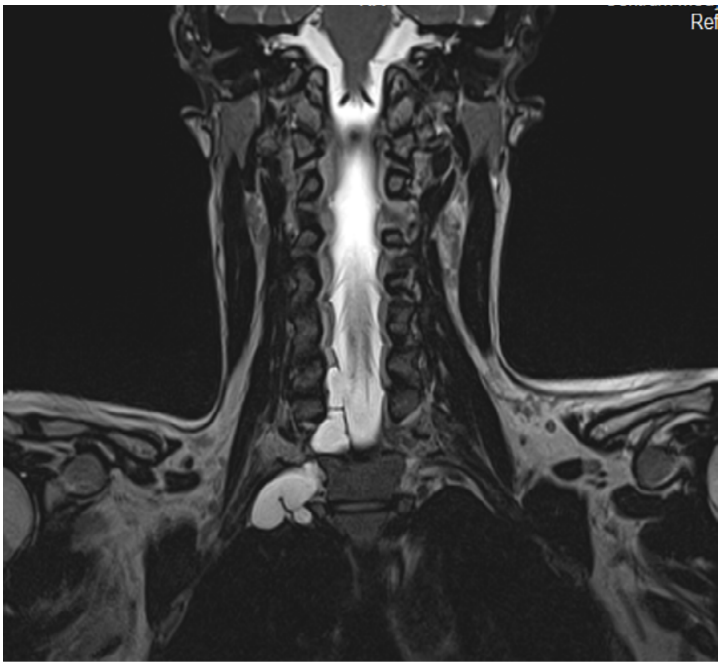

Rysunek 46: Uraz splotu ramiennego –awulsja korzeni nerwowych. Obrazy t2-zależne płaszczyzna czołowa.

8. **Bad. MRI piersi** – wśród badań obrazowych obecnie dominujące znaczenie w diagnostyce

piersi posiadają ultrasonografia i mammografia oraz w ograniczonym stopniu dynamiczne badanie MRI. Badanie może być wykonywane aparatem o natężeniu pola min. 1 T, przy użyciu dedykowanej cewki, umożliwiającej obrazowanie obu piersi, a jego integralną częścią musi być badanie dynamiczne po podaniu środka kontrastującego. Badanie wykonuje się między 7. a 14. dniem cyklu miesięcznego, co najmniej 9 miesięcy od wykonywanych zabiegów operacyjnych lub radioterapii piersi. Hormonoterapię zastępczą należy przerwać przynajmniej 1 miesiąc przed planowanym terminem badania MRI.

9. **Badanie MRI serca** - jego główną zaletą w porównaniu z echokardiografią jest możliwość oceny morfologii oraz globalnej i regionalnej funkcji serca, perfuzji miokardium i charakterystyki tkanek w trakcie jednego badania. W przeciwieństwie do tomografii komputerowej (ang. *computed tomography* – CT) czy badań z zakresu medycyny nuklearnej rezonans magnetyczny nie naraża pacjenta na promieniowanie jonizujące.

Wadą metody jest wysoki koszt sprzętu i oprogramowania, obecność specyficznych dla MR przeciwwskazań, stosunkowo długi czas badania i niewielka liczba specjalistów w tej dziedzinie: wyspecjalizowanych techników, fizyków i lekarzy.

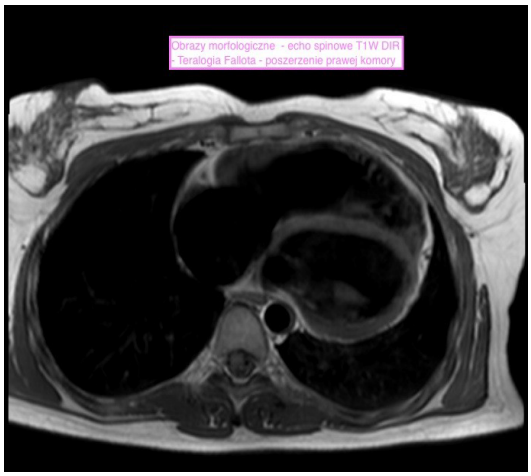

Rysunek 47: Obraz T1 zależny w technice SE w płaszczyźnie czterojamowej.

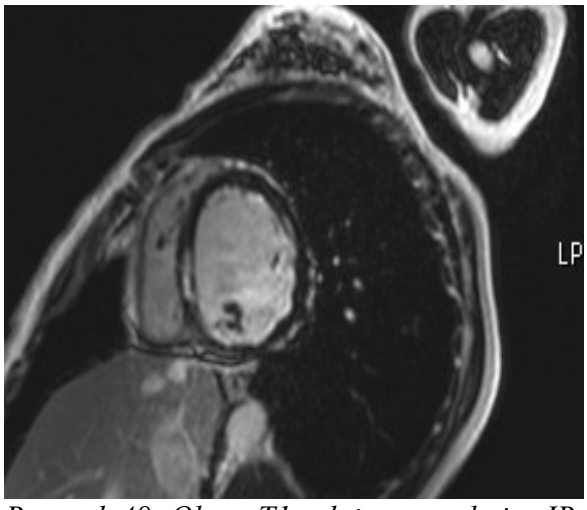

Rysunek 48: Obraz T1 zależny w technice IR z wytłumieniem sygnału mięśnia sercowego w płaszczyźnie krótkiej osi serca.

Do oceny dynamicznej ruchu serca stosowane są sekwencje o wysokim kontraście pomiędzy miokardium i krwią w jamach serca (tzw. sekwencje True FISP, FIESTA, SSFP).

Rejestrują one poszczególne fazy cyklu pracy serca z dużą rozdzielczością czasową (~50 ms) w trakcie 5–10 odcinków R-R, na zatrzymanym oddechu. Poszczególne fazy odtworzone w pętli czasowej (cine) ukazują ruch serca. Wadą tych sekwencji, ze względu na najczęściej stosowane retrospektywne bramkowanie EKG, jest wrażliwość na artefakty spowodowane niemiarową pracą serca. Nowoczesne aparaty pozwalają na badania dynamiczne serca w czasie rzeczywistym na swobodnym oddechu, bez bramkowania EKG (przy zastosowaniu tzw. obrazowania równoległego), co badanie chorych niewspółpracujących. Na podstawie obrazów cine w osi krótkiej serca obliczane są parametry funkcji komór serca.

Duża rozdzielczość kontrastowa MRI w zakresie tkanek miękkich jest coraz częściej wykorzystywana w ocenie tkanek mięśnia sercowego. W chorobie niedokrwiennej sekwencje T2-zal. wykrywają obszar obrzęku miokardium związany z ostrym niedokrwieniem. Sekwencje T1-zal. z podaniem środka kontrastowego służą do oceny perfuzji i żywotności miokardium. W chorobie wieńcowej wykonanie w trakcie jednego badania perfuzji spoczynkowej i testu wysiłkowego (po podaniu *i.v.* adenozyny lub dużej dawki dobutaminy) wykorzystywane jest do ilościowej oceny wskaźnika rezerwy perfuzji miokardium. Udowodniono, że wartość tego wskaźnika koreluje z frakcjonowaną rezerwą wieńcową w koronarografii.

Badanie tzw. opóźnionego wzmocnienia kontrastowego mięśnia sercowego (tzw. *late enhancement*) wykonywane jest z użyciem sekwencji T1-zależnej, z wytłumieniem sygnału z mięśnia sercowego (rys. 48), ok. 10–30 min po dożylnym podaniu paramagnetycznego środka kontrastowego – gadoliny. W przewlekłym zawale miocyty są zastępowane przez włókna kolagenowe, co powoduje zwiększenie przestrzeni zewnątrzkomórkowej i opóźnione wzmocnienie kontrastowe w rejonie blizny pozawałowej. W adaniu MRI dzięki wysokiej rozdzielczości można ocenić śródścienną rozległość zawału (ang. *transmural extent of infarction* – TEI). Stwierdzono, że wskaźnik ten dobrze koreluje z badaniami autopsyjnymi. Przy wartości TEI < 25% funkcja 80% segmentów rokuje poprawę po rewaskularyzacji, natomiast przy wartości TEI > 75% poprawie ulegnie funkcja jedynie 2% segmentów. Badanie z opóźnionym wzmocnieniem kontrastowym wykorzystywane jest również do różnicowania zmian niedokrwiennych, zapalnych i kardiomiopatii.

Badanie MRI jest uważane za złoty standard w ocenie parametrów funkcji serca, objętości i struktury mięsnia sercowego.

10**. Badanie MRI wątroby i dróg żółciowych** – jest badaniem kolejnego rzutu po badaniu usg, ewentualnie TK wątroby. Główne wskazania do badania obejmują następujące patologie:
- łagodne zmiany ogniskowe wątroby – naczyniaki, gruczolaki, ogniskowy rozrost guzkowy
- złośliwe zmiany ogniskowe wątroby – rak watrobowokomórkowy, przerzuty
- rak dróg żółciowych
- ocena efektów termoablacji guzów wątroby
- torbiele wątroby o niejednoznacznym obrazie w innych badaniach obrazowych
- marskość wątroby – wykluczenie zmian nowotworowych w wątrobie marskiej
- procesy zapalne, ropnie
- hemochromatoza
- podejrzenie kamicy przewodowej
- pierwotne stwardniające zapalenie dróg żółciowych
-poszukiwanie przyczyn żółtaczki

Dla oceny dróg żółciowych protokół badania obejmuje dodatkowo cholangiografię-MR (MRCP), która umożliwia uzyskanie obrazów wewnątrz- i zewnątrzwątrobowych przewodów żółciowych bez podania środka kontrastującego.

W przypadku procesów nowotworowych i zapalnych badanie wykonuje się bez i po podaniu środka kontrastującego. Sekwencje pokontrastowe mają charakter badania dynamicznego, z wielokrotnym, szybkim skanowaniem wątroby w celu oceny intensywności unaczynienia guza i szybkosci wypłukiwania kontrastu ze zmiany. Jest to możliwe dzięki strzykawce automatycznej, z precyzyjnym programowaniem dawki i szybkości podawania kontrastu. Możliwości oceny zmian ogniskowych w wątrobie zwiększa zastosowanie hepatropowego środka kontrastującego - Primovistu. Preparat ten, w łączności ze standarowaymi sekwencjami, pozwala różnicować łagodne i złośliwe guzy wątroby.

11. **Badanie MRI trzustki** – wykonywane jest w przypadku następujących patologii:
- procesy nowotworowe trzustki i jej otoczenia (badanie z podaniem kontrastu)
- ocena po zabiegach operacyjnych trzustki
- niejednoznaczne procesy zapalne trzustki i ich powikłania
- torbiele trzustki o niejednoznacznym obrazie

- ocena przewodu trzustkowego - możliwa jest przy zastosowaniu cholangiografii-MR (MRCP), która jest metodą bezkontrastowego obrazowania dróg żółciowych i przewodu trzustkowego
- anomalie rozwojowe trzustki i przewodu trzustkowego (trzustka dwudzielna, pierścieniowata).

12. **Badanie MRI nerek** zalecane jest u chorych z łagodnymi i złośliwymi guzami miąższu nerek, nowotworami wychodzącymi z miedniczki nerkowej i guzami okołonerkowymi (badania z podaniem środka kontrastującego). Także podejrzenie ropni nerek i okołonerkowych jest wskazaniem do techniki MRI z obrazowaniem dyfuzji (DWI). Kontrola po leczeniu operacyjnym lub termoablacji guzów nerek oraz torbiele nerek o niejednoznacznym charakterze w innych badaniach obrazowych i torbiele powikłane wymagają diagnostyki MRI. Zmiany patologiczne nerki przeszczepionej przy niepewnym obrazie USG mogą dalej być oceniane w badaniu MRI.
Badanie MRI nerek w przypadku specjalnych wskazań uzupełnia się sekwencją angiografii-MR dla oceny naczyń (także nerki przeszczepionej), zaś przy poszerzeniu dróg moczowych można rozważyć wykonanie urografii MR . Sekwencja ta uwidocznia poszerzone układy kielichowo-miedniczkowe, moczowody, a także pęcherz moczowy. Wykonuje się ją w wariancie bez podania środka kontrastującego (statyczna urografia MR) lub z użyciem kontrastu (wydzielnicza urografia MR).

13. **Badanie MRI nadnerczy** przeprowadzane jest z następujących wskazań:
- gruczolaki nadnerczy
- przerzuty do nadnerczy
- guz chromochłonny nadnerczy
- rak kory nadnercza
- różnicowanie przerostu nadnerczy z procesem nowotworowym
- krwawienie do nadnerczy

W diagnostyce MR nadnerczy standardowo protokół badania obejmuje tzw. sekwencję przesunięcia chemicznego. Pozwala ona na wykrycie tkanki tłuszczowej w guzie, a co za tym idzie na radiologiczne rozpoznanie gruczolaka nadnerczy.

14. **Badanie MRI żołądka** wykonuje się w przypadku procesów nowotworowych, umożliwia ono ocenę stopnia zaawansowania miejscowego choroby, zajęcia tkanek w otoczeniu (w tym trzustki), wykrycie przerzutowo zmienionych węzłów chłonnych, a także monitorowanie chorych po przebytym leczeniu.
Do badania chory zgłasza się na czczo, dla dobrej oceny ścian żołądka pacjent powinien przed badaniem wypić ok. litra płynu (niegazowana woda mineralna).

15. **Badanie MRI jelit – enterografia-MR** wykonywana jest u chorych z podejrzeniem:
- procesów nowotworowych jelita cienkiego i grubego
- choroby Leśniowskiego-Crohna – diagnostyka i monitorowanie efektów leczenia
Badanie MR jest przydatne w szczególności w obrazowaniu jelita cienkiego, którego nie obejmuje swym zasięgiem badanie endoskopowe. U chorych z chorobą Leśniowskiego-Crohna uwidacznia ono zmienione zapalnie pętle jelitowe. Ponadto pozwala różnicować aktywne zmiany w przebiegu choroby od zmian przewlekłych, w tym utrwalonych zwężeń. Jest przydatne także w wykrywaniu powikłań pozajelitowych, takich jak ropnie i przetoki. Nowoczesne aparaty w naszych pracowaniach MR stwarzają możliwość wykonania sekwencji typu cine z obrazowaniem motoryki jelit.
Przed badaniem chory powinien oczyścić jelita z mas kałowych. Do badania zgłasza się na czczo, przynosząc ze sobą butelkę niegazowanej wody mineralnej.
Przez godzinę pacjent pije roztwór mannitolu. Pół godziny przed rozpoczęciem badania choremu podaje się dożylnie środek rozkurczowy - Buscolysin (20 mg w 100 ml soli fizjologicznej).
Dodatkowo w końcowej fazie badania stosuje się dożylnie środek kontrastujący.



Rysunek 49: Enterografia-MR. Obrazy T2-zależne i T1-zależne ze wzmocnieniem kontrastowym. Choroba Leśniowskiego-Crohna.

16. **Badanie MRI odbytnicy** – ma zastosowanie w przypadku:

- procesów nowotworowych odbytnicy i jej otoczenia
- dla monitorowania chorych po przebytym leczeniu, radioterapii
- różnicowania zmian poopromiennych ze wznową miejscową nowotworu
- badanie odbytnicy z objęciem okolicy krocza wykonuje się dla wykazania przetok okołoodbytniczych (m.in. w chorobie Leśniowskiego-Crohna).

Przed badaniem zaleca się oczyszczenie odbytnicy z mas kałowych. Badanie wykonuje się z dożylnym podaniem środka kontrastującego.

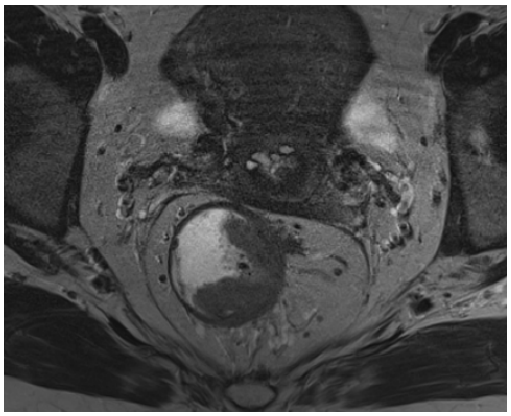

Rysunek 50: Wysoko rozdzielcze obrazy T2-zależne. Rak odbytnicy.

17. **Badanie MRI pęcherza moczowego** – przeprowadza się u chorych z podejrzeniem:
- guzów pęcherza moczowego i jego otoczenia
- przetok pęcherzowo-jelitowych, pęcherzowo-pochwowych
- niejednoznacznych procesów zapalnych pęcherza i ich powikłań
- wad pęcherza (np. przetrwały moczownik)

Dla dobrej oceny ścian pęcherza wskazane jest wypełnienie pęcherza przed badaniem. Procesy rozrostowe i przetoki wymagają sekwencji po dożylnym podaniu środka kontrastującego. W wybranych przypadkach badanie można uzupełnić sekwencją urografii MR (patrz: Badanie MRI nerek).

18. **Badania MRI macicy, pochwy, jajników** – wykonywane jest z następujących wskazań:
- nowotwory złośliwe trzonu macicy, szyjki macicy, pochwy i ich otoczenia
- monitorowanie chorych po leczeniu nowotworów ginekologicznych
- różnicowanie mięśniaków macicy z guzami złośliwymi
- endometrioza
- wady wrodzone macicy
- nowotwory jajnika
- torbiele jajnika o niejednoznacznym obrazie w innych badaniach obrazowych

Diagnostyka procesów rozrostowych wymaga użycia środka kontrastującego (sekwencje dynamiczne).

19. **Badanie MRI gruczołu krokowego** – jest metodą, pozwalającą na wierne przedstawienie morfologii gruczołu krokowego, w tym na odróżnienie strefy obwodowej i gruczołu centralnego, jest badanie MR. Obecnie umożliwia ono nie tylko obrazowanie morfologiczne, ale i ocenę czynnościową w sekwencji dyfuzji i badaniu dynamicznym po podaniu paramagnetycznego środka kontrastującego oraz zaburzeń metabolicznych, związanych z obecnością nowotworu (spektroskopia MR).
Sekwencje T2 zależne morfologicznego badania MR, w płaszczyznach poprzecznych, czołowych i strzałkowych, pozwalają na bardzo dobre odgraniczenie strefy obwodowej, cechującej się wysokim sygnałem, od gruczołu centralnego, o znacznie niższym sygnale.
Ogniska raka w strefie obwodowej stercza w sekwencjach T2 zależnych badania MR mają postać obszarów hipointensywnych, zwykle dobrze wyodrębniających się na tle hiperintensywnej strefy obwodowej.
W ogniskach raka stercza stwierdza się obniżenie współczynnika dyfuzji ADC (apparent diffusion coefficient).

20. **Badanie MRI stawów, kości i przykostnych tkanek miękkich** - przeprowadza się przy zastosowaniu dedykowanych cewek powierzchownych, zapewniających uzyskanie obrazów o wysokiej rozdzielczości; w tej grupie należy wymienić badania:
- stawu kolanowego
- stawu biodrowego
- stawu skokowego
- stawu barkowego
- stawu łokciowego
- stawów krzyżowo-biodrowych
- nadgarstka
- ręki
- stopy
- kości miednicy
- kości udowej
- kości podudzia
- kości ramieniowej

- kości przedramienia

Wskazania do badań MRI wyżej wymienionych regionów stanowią:
- uszkodzenia elementów stawów, w szczególności uszkodzenia łąkotek stawu kolanowego, uszkodzenia więzadeł, ścięgien, chrząstek,
- zespół tzw. stożka rotatorów, ciasnota podbarkowa, niestabilność w stawie barkowym
- chondromalacja rzepki
- zespół ciasnoty kanału nadgarstka
- złamania nieuchwytne w innych badaniach obrazowych, stłuczenia szpiku
- martwice kości
- procesy zapalne kości i przykostnych tkanek miękkich (ostitis, procesy zapalne w przebiegu cukrzycy - m.in. „stopa cukrzycowa")
- procesy reumatoidalne
- nowotwory kości i/lub przykostnych tkanek miękkich
- nasilone zmiany degeneracyjno-przeciążeniowe stawów
- powikłania pourazowe
- ocena nerwu kulszowego

21. **Badanie MRI całego ciała (Whole Body MRI)** – badanie wykonywane jest u chorych z rozsianym procesem nowotworowym, w szczególności dla wykrywania ognisk przerzutów oraz zmian w przebiegu szpiczaka mnogiego.
W czasie badania uzyskuje się czołowe obrazy głowy, szyi, klatki piersiowej, jamy brzusznej, miednicy oraz ramion i ud. Protokół badania obejmuje obrazy T1-zależne, T2-zależne z wytłumieniem sygnału tkanki tłuszczowej, dodatkowo wykonuje się sekwencję obrazowania dyfuzyjnego - DWI.

22. **Badanie MRI płodu** - badania wykonuje się jedynie na podstawie skierowania od lekarza ginekologa/położnika, w przypadku podejrzenia wad wrodzonych płodu przy trudności w ocenie za pomocą badania usg.

10. Nowoczesne techniki obrazowania MR

Nowoczesne techniki obrazowania z wykorzystaniem tomografii jądrowego rezonansu magnetycznego mogą uwidocznić dynamikę pochłaniania i wypłukiwania kontrastu przez tkanki (badania dynamiczne MR – DCE MRI ang. dynamic contrast enhancement MRI), mikroperfuzję tkanek mózgowych (perfuzja MR – PWI ang. perfusion weighted imaging), ich skład biochemiczny (spektroskopia MR - MRS), mikrodyfuzję wody w przestrzeni zewnątrzkomórkowej (dyfuzja MR – DWI ang. diffusion weighted imaging), wykreślić trakty włókien istoty białej (tensor dyfuzji MR – DTI ang. diffusion tensor imaging) oraz pokazać aktywność ośrodków korowych (czynnościowy MR – fMRI ang. functional magnetic resonance imaging).

10.1 Badania dynamiczne

W diagnostyce MR nowym kryterium rozpoznania nowotworów jest charakter wzmocnienia kontrastowego guza, które wzbogaca obraz morfologiczny zmian o możliwość oceny patologicznego unaczynienia nowotworu, utworzonych w procesie neoangiogenezy. Konieczność przeprowadzania coraz dokładniejszej diagnostyki różnicowej doprowadziła w efekcie do sytuacji, w której badania dynamiczne po podaniu środka kontrastującego dożylnie stanowią nieodzowny element nowoczesnego obrazowania-MR. Obrazowanie to dostarcza informacji o rodzaju unaczynieniu guza lub zmiany nienowotworowej i standardowo wykorzystywane jest w ocenie nowotworów jamy brzusznej i miednicy mniejszej, raków piersi, prostaty oraz procesów rozrostowych, a także guzopodobnych w mózgowiu i przysadce mózgowej.

W dynamicznych badaniach MRI typu DCE (*Dynamic Contrast Enhancement*) stosowanych w obrazowaniu patologii pozamózgowej oraz w badaniach typu DSC (*Dynamic Susceptibility Contrast*) wykorzystywanych do obrazowania patologii centralnego układu nerwowego stosuje się środki kontrastujące zawierające gadolin. Badanie DSC-MRI i DCE-MRI pozwala na obrazowanie stopnia ukrwienia i przepływu krwi przez tkanki. Stopień ukrwienia zmienia się wskutek uszkodzenia tkanek przez czynnik chorobotwórzy, a badania dynamczne umożliwiają uwidocznienie obszarów, w których nastepują zaburzenia ukrwienia i pojawia się neoangiogeneza, m.in. w guzach nowotworowych.

U podstaw koncepcji tego obrazowania leży obserwacja drogi, jaką przebywa środek kontrastujący po kolei od miejsca iniekcji, przez układ krwionośny do badanego obszaru.

Pojawienie się środka kontrastującego powoduje zmiany mierzonego sygnału MRI. Z uzyskanej w trakcie badania czasowej sekwencji skanów MRI, powstaje czasowy przebieg zmian sygnału MRI dla każdego piksela/voksela badanego obszaru. Jego kształt odpowiada zmianom stężenia środka kontrastującego w ROI. Na tej podstawie obliczane są tzw. krzywe wzmocnienia i w przypadku guzów mózgu - parametry perfuzji, zawierające informację diagnostyczną.

Badania dynamiczne w zakresie jamy brzusznej, miednicy mniejszej, gruczołów piersiowych, kończyn, klatki piersiowej i szyi obejmują wykonanie kilkunastu kolejnych akwizycji po dożylnym podaniu kontrastu. Pomiar stopnia wzmocnienia kontrastowego na obrazach kolejnych sekwencji pozwala na wykreślenie krzywej zależności wzmocnienia od czasu. Stwierdzono, że w ogniskach np. raka prostaty wzmocnienie kontrastowe jest nie tylko silniejsze, ale pojawia się szybciej, niż w prawidłowej tkance i zmianach łagodnych. Badania dynamiczne (sekwencje T1 z podaniem środka kontrastowego) służą także między innymi do oceny perfuzji i żywotności miokardium.

Perfuzję miokardium w MR ocenia się, wykonując badanie dynamiczne w trakcie iniekcji środka kontrastowego (gadoliny) dożylnie. Wykorzystywane są ultraszybkie (poniżej 100 ms) sekwencje T1-zależne (Turbo GE, EPI), pozwalające na uwidocznienie perfuzji w kilku warstwach w ciągu cyklu pracy serca. W praktyce klinicznej perfuzja oceniana jest najczęściej jakościowo – zaburzenia perfuzji widoczne są jako obszary miokardium nieulegające wzmocnieniu w trakcie pierwszego przejścia środka kontrastowego. Specjalne oprogramowanie umożliwia ocenę ilościową wzmocnienia po podaniu kontrastu – obliczenie parametrów perfuzji w poszczególnych segmentach.

Badanie dynamiczne po podaniu środka kontrastującego dożylnie ma także ugruntowaną pozycję w obrazowaniu wątroby, a zwłaszcza różnicowaniu zmian na podstawie rodzaju ich unaczynienia. Ze względu na rodzaj unaczynienia wyróżnia się zmiany hiperwaskularne, hipowaskularne i o opóźnionym, stałym wzmocnieniu. Do grupy pierwszej zalicza się guzkowy ogniskowy rozrost w wątrobie, gruczolaka, raka pierwotnego wątroby oraz przerzuty mięsaków, guzów endokrynnych, czerniaka i raka sutka. Zgodnie z tą klasyfikacją zmiany hipowaskularne odpowiadają przerzutom torbielowatym i przerzutom raka gruczołowego przewodu pokarmowego, chłoniakom ziarniczym i nieziarniczym, ropniom oraz krwiakom pourazowym. Opóźnione, stałe wzmocnienie obserwowano w raku

dróg żółciowych, przerzutach GIST (gastrointestinal stroma tumors), naczyniakach i naczyniakomięsakach. Wśród ognisk hiperwaskularnych, występuja nowotwory łagodne (np. guzkowy ogniskowy rozrost w wątrobie) i złośliwe (np. rak pierwotny wątroby), ich odróżnienie jest możliwe między innymi na podstawie rodzaju krzywej wzmocnienia – jeżeli obserwuje się wyraźny spadek krzywej po momencie silnego wzmocnienia (tzw. wypłukiwanie środka kontrastującego) obraz ten przemawia za procesem nowotworowym złośliwym – za obecnością raka pierwotnego wątroby (rycina nr). Podobny typ krzywej charakteryzuje raka piersi i prostaty.

W przypadku guzów mózgowia nie wykreśla się krzywych wzmocnienia, tylko uzyskuje się mapy perfuzji, które lepiej charakteryzują nowotwory centralnego układu nerwowego.

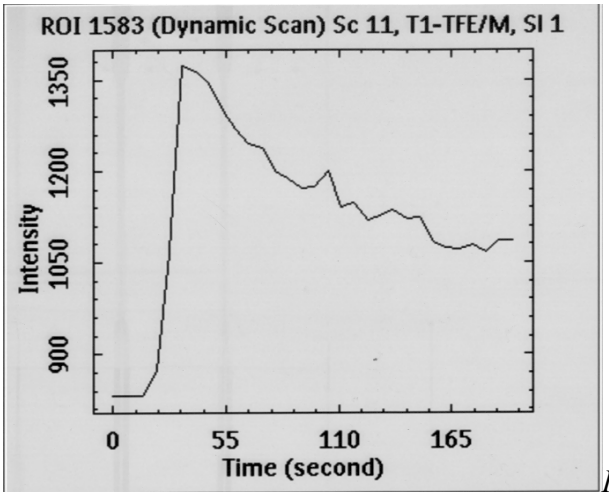

Rysunek 51: Krzywa wzmocnienia kontrastowego typowa dla zmiany złośliwej - charakterystyczny intensywny wzrost wzmocnienia w fazie tętniczej z wczesnym wypłukiwaniem środka kontrastującego w fazie żylnej wrotnej.

Do prawidłowej oceny różnego typu zmian ogniskowych nie zawsze konieczne jest wykreślanie krzywych wzmocnienia lub uzyskiwanie map rozkładu znacznika (środka kontrastującego), często wystarczająca jest ocena jakościowa poprzez oglądanie poszczególnych faz wzmocnienia – taka wizualna analizę stosuje się w przypadku podejrzenia mikrogruczolaków przysadki – ogniska wzmacniające się wcześniej niż pozostały przedni płat przysadki oraz wykazujące wypłukiwanie środka kontrastującgo wcześniej niż pozostały przedni płat przysadki mogą odpowiadać mikrogruczolakom. Badania dynamiczne są bardzo

pomocne w ocenie charakteru zmian ogniskowych.

10.2 Obrazowanie dyfuzji

Techniką bardzo często wykorzystywaną w diagnostyce MRI jest obrazowanie zależne od dyfuzji (ang. *diffussion-weighted imaging* – DWI). DWI jest czułą metodą umożliwiającą obrazowanie mikrodyfuzji wody w przestrzeni zewnątrznątrzkomórkowej. Jej zastosowanie w praktyce klinicznej po raz pierwszy zostało opisane przez Le Bihan'a w 1986 roku. Metoda ta wykorzystywana jest z powodzeniem od około 20 lat w diagnostyce MR. We wczesnych latach dziewięćdziesiątych prowadzone były intensywne prace nad przydatnością tego obrazowania w diagnostyce udarów mózgu, a z czasem w innych chorobach ośrodkowego układu nerwowego.

Dyfuzja jest fizyczną własnością cząsteczek zależną od ich energii cieplnej czyli tzw. ruchów Browna. W obrazowaniu dyfuzyjnym MR wykorzystuje się zjawisko wielokierunkowej dyfuzji protonów cząsteczek wody w obrębie tkanek. W trakcie badania MR dzięki zastosowaniu cewek gradientowych o dużej mocy, zmieniających swą biegunowość, dochodzi do znakowania spinów protonów ruchomych i stacjonarnych. Przesunięcie fazowe, pomiędzy rozfazowanymi spinami ruchomych protonów cząsteczek wody, a ulegającymi fazowaniu w tym momencie spinami protonów stacjonarnych, zobrazowane jest obszarem o odmiennym sygnale w badaniu MR i zależy od szybkości dyfuzji w danej tkance. Parametrem biofizycznym świadczącym o szybkości procesu dyfuzji jest współczynnik dyfuzji (ang. *apparent diffusion coefficient* – ADC), mianowany w mm^2/sec. Zmiany wartości tego współczynnika są proporcjonalne do intensywności dyfuzji w badanym obszarze i wszelkie procesy (patologiczne czy terapeutyczne) powodują odpowiednią modyfikację swobody ruchów Browna. Przy użyciu oprogramowania dedykowanego do tej metody można uzyskać mapę ADC, pokazującą rozkład współczynników dyfuzji w badanej tkance oraz otrzymać liczbowe wartości współczynników dyfuzji. W badaniu DWI obszary o zwiększonej dyfuzji charakteryzują się niższym sygnałem, natomiast o zmniejszonej są hiperintensywne.

Stejskal i Tanner jako pierwsi wykorzystali badanie MR do obserwacji i pomiaru dyfuzji wody poprzez modyfikację sekwencji T2-zaleznej. Na czułość obrazowania zależnego od dyfuzji wpływa zmiana wartości czynnika b, który zależy od parametrów sekwencji

gradientowej. Parametr b mianowany jest w (sec/mm^2) i opisany następującym wzorem:

$$b=\gamma^2 G^2 \delta^2 (\Delta - \delta/3)$$

gdzie:

γ – współczynnik żyromagnetyczny (ang. *gyromagnetic ratio*);
G – amplituda gradientu dyfuzji (ang. *diffusion gradient amplitude*);
δ – długość gradient dyfuzji (ang. *gradient diffusion length*);
Δ – czas dyfuzji (ang. *diffusion time*).

Aby zmierzyć szybkość dyfuzji należy „oznakować" mikrocząsteczki wody poprzez wprowadzenie silnego gradientu w krótkim okresie czasu, a następnie zastosować kolejny gradient, który doprowadzi do wyrównania faz spinów protonów wodoru związanych w cząsteczce wody. Na molekuły, które poruszają się swobodnie, nie wpłynie drugi gradient, gdyż w momencie jego działania będą znajdowały się w innym położeniu, natomiast odległość, o jaką się przemieszczą, będzie zależała od ich prędkości. Cząsteczki wody, które nie mają możliwości swobodnego poruszania się na skutek toczących się procesów, będą w zasięgu drugiego gradientu, co zostanie zobrazowane jako obszar wysokiego sygnału. W badaniu DWI obszary o niskiej dyfuzji przedstawiane są jako hiperintensywne pola, natomiast o wysokiej – jako hipointensywne; na mapie ADC sytuacja jest odwrotna: region o niskim sygnale odpowiada restrykcji dyfuzji (rycina 35). Sekwencja DWI jest obecnie stosowana we wszystkich rejonach anatomicznych.

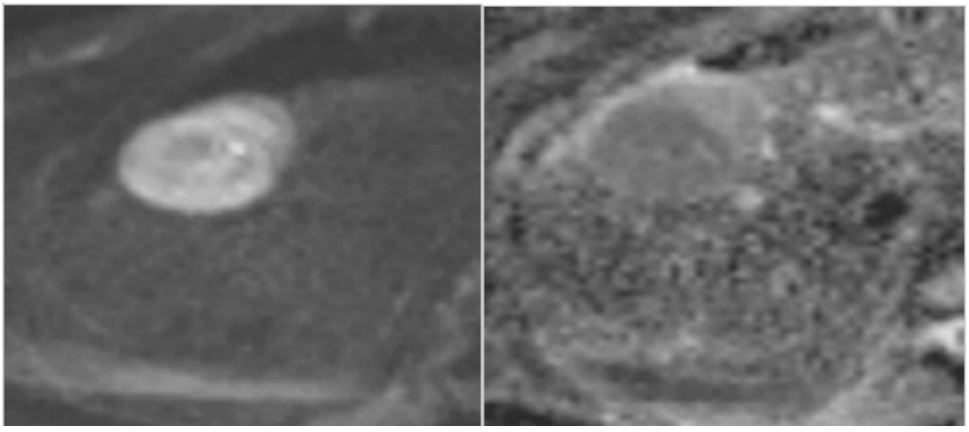

Rysunek 52: Mapa DWI (po lewej) i ADC (po prawej) w raku pierwotnym wątroby.

10.3 Obrazowanie perfuzji

Perfuzją nazywamy proces dostarczania składników odżywczych i tlenu przez krew do tkanek mózgowych (ilość krwi dostarczonej w mililitrach na 100g tkanki na minutę). W tomografii rezonansu magnetycznego określenie perfuzji obejmuje różne parametry hemodynamiczne tkanki, które możemy wyznaczyć na podstawie obrazowanej sekwencji.

Proces obrazowania perfuzji (PWI – *ang. perfusion weighted imaging*) w TRM polega na wykorzystaniu zmiany sygnału, która towarzyszy przejściu kontrastu poprzez system naczyń mózgowych. Technika którą wykorzystuje się do uzyskania odpowiedzi hemodynamicznej musi być szybka i czuła na zmianę podatności magnetycznej krwi po podaniu gadoliny. Taką sekwencją jest obraz T2* zależny wykonany techniką EPI. Gdy kontrast wchodzi w układ krwionośny mózgu, wywołuje zmiany podatności na swojej drodze ze względu na właściwości paramagnetyczne, co z kolei powoduje skrócenie czasu relaksacji T2* i znacznej utraty sygnału w obrazie. Na podstawie zmiany natężenia sygnału w oparciu o stężenie gadoliny można wyliczyć mapy lub krzywe hemodynamiczne. Stężenie gadoliny jest bezpośrednią reprezentacją gęstości naczyń włosowatych mózgu.

Parametry hemodynamiczne wyliczane na podstawie sekwencji perfuzyjnej: rCBF – (*ang. relative cerebral blood flow*) odpowiada względnemu przepływowi krwi mózgowej, rCBV – (*ang. relative cerebral blood volume*) odpowiada względnej objętość krwi mózgowej, rMTT – (*ang. relative mean transit time*) odpowiada średniemu czasowi przepływu, jest to czas potrzebny aby cząsteczki znacznika przeszły do krążenia kapilarnego

(umownie przyjęto, że za minimum sygnału zaczyna się krążenie kapilarne). W TRM nie uzyskujemy wartości absolutnych CBV, CBF, MTT, a a jedynie poprzez porównania możemy określić miejsca wzmożenia lub obniżenia.

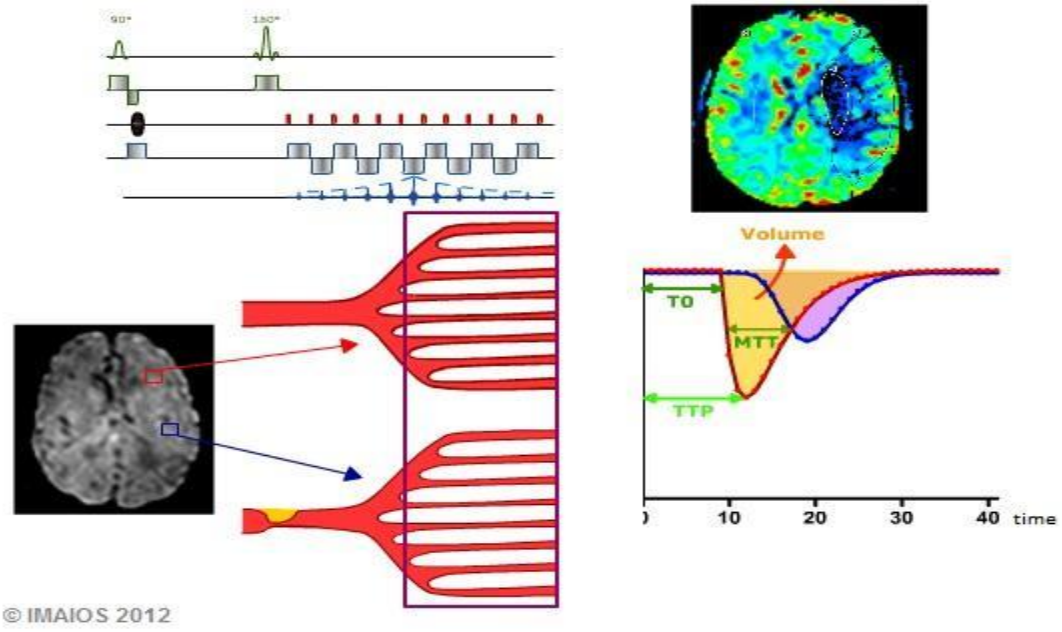

Rysunek 53: Ilustracja przedstawia różnicę w napływie kontrastu gdy naczynie mózgowe jest zwężone w odniesieniu do zdrowych naczyć. Na wykresie widać etapy obrazowania perfuzji: zanim napłynie kontrast mamy linię bazową, następnie moment napływu kontrastu obniża nam sygnał w obrazie T2, na koniec widać odpływ kontrastu z naczyń mózgowych.*

Obrazy PWI i mapy hemodynamiczne znalazły zastosowanie jako narzędzie diagnostyczne w różnicowaniu mikrokrążenia mózgowego u chorych i zdrowych pacjentów. Przykładem mogą być mapy rCBV, które ukazują neowaskularyzację związaną z angiogenezą guzów. U dorosłych pacjentów guzy glejowe angiogeneza jest silnie skorelowana z stopniem złośliwości guza. Mapy rCBV w obszarach silniej unaczynionych wykazują wyższą wartość.

Przy stosunkowo krótkim czasie akwizycji i przetwarzania danych oraz wykorzystaniu standardowej dawki środka kontrastowego, perfuzja MR jest narzędziem, które może być łatwo włączone jako część rutynowych badań zmian patologicznych mózgowia. Należy jednak pamiętać, że jakość badania perfuzji MR zależy od:

- sekwencji (i systemu gradientów)
- środków kontrastowych

- sposobu wstrzyknięcia znacznika (kontrast musi być podany ze strzykawki automatycznej z prędkością 5-6ml/s)
- postprocessingu.

10.4 Spektroskopia

Spektroskopia rezonansu magnetycznego (MRS) jest to technika, która nieinwazyjnie pozwala na pomiar zawartości metabolicznej tkanek ludzkiego ciała in vivo. Spektroskopia wykorzystująca zjawisko jądrowego rezonansu magnetycznego jest to metoda analityczna szeroko używana w chemii służąca do badania własności układu poddawanego działaniu fali radiowej. W połowie lat 80 XX wieku pierwszy raz zaprezentowano możliwości tej metody w tomografii MR u ludzi. MRS znalazła zastosowanie w studium wszystkich głównych patologii, głównie w mózgowiu, prostacie i piersiach.

Określa ona składniki molekularne - metabolity – które biorą udział w procesach fizjologicznych i patologicznych. Mimo, że spektroskopia może być przeprowadzane na różnych jądrach (oprócz wodoru: 31P, 13C, 23Na itp.) zajmiemy się w tym podrozdziale spektroskopią jądra 1H, ze względu na to że jest zdecydowanie najczęściej badane w MRI i najczęściej występuje w naturze.

Metabolity są identyfikowane w widmie na podstawie przesunięć chemicznych i stałych sprzężenia. Przesunięcia chemiczne odpowiadają zmianie częstotliwości rezonansowej jąder wewnątrz cząsteczki, w zależności od ich wiązań chemicznych. Obecność chmury elektronowej stanowi osłonę elektronową, który nieznacznie obniża wartość pola magnetycznego B0, w którym jądro by się znalazło. Różnica częstotliwości rezonansowej wyrażamy w częściach na milion – ppm (ang. *parts per milion*), wartość, która jest niezależna od amplitudy pola magnetycznego.Wartości przesunięcia chemicznego dostarczają zatem informacji o grupie cząsteczkowej do której przyłączone jest jądro wodoru.

Każde jądro atomowe jest otoczone chmurą elektronową, która „zasłania” zewnętrzne pole magnetyczne B0, działa jak klatka Faradaya. Każdy atom ma też innych „sąsiadów” więc wielkość efektu ekranowania też jest specyficzna. Zatem jądro doświadcza nieco innego pola

magnetycznego co powoduje, że ma nieco inną częstotliwość Larmora.

Analiza różnic częstotliwości rezonansowych metabolitów może zostać wykonana tylko w obecności bardzo jednorodnego pola magnetycznego. Niejednorodne pole magnetyczne prowadzi do dyspersji częstotliwości rezonansowej, rozkładania na piki, a nawet powoduje ich zaniknięcie w szumie.

Przed rozpoczęciem każdej akwizycji MRS pole magnetycznego musi zostać ujednorodnione (poprzez shimming) w obszarze zainteresowania. Im większy obszar ,tym trudniej uzyskać homogenizację pola magnetycznego. Bliskość kości, zwapnień lub stref krwotocznych powoduje, że jakość widma spektroskopowego jest gorsza z powodu zaburzeń spowodowanych podatnością magnetyczną tych tkanek. Częstotliwość precesji wodoru musi być zoptymalizowana odpowiednio by wytłumić pik wody, bo tylko wtedy można zauważyć piki od innych metabolitów. (rys. 54)

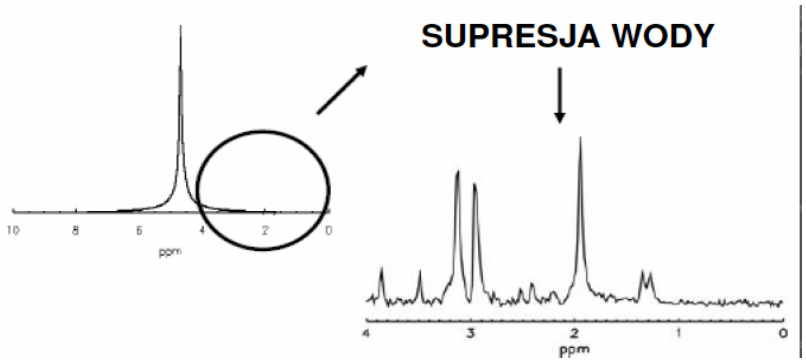

Rysunek 54: Sygnał z jądrowego rezonansu magnetycznego (a) po lewej gdy nie mamy supresji wody (b) po prawej gdy usuniemy pik wody, ujawniają nam się wtedy inne metabolity.

W spektroskopii jądrowego rezonansu magnetycznego mózgu , związki o kluczowym znaczeniu obejmują (RYS – widmo spektroskopii mózgowia z różnymi TE):

- N - acetylo - asparate (NAA) (cząsteczka występująca u zdrowych neuronów), 2,0 ppm – wchodzi w skład neuronu i osłonki aksonu, nazywany jest znacznikiem neuronów. Deficyt NAA może oznaczać „śmierć" neuronów lub ich dysfunkcję.
- Kreatyna / fosfokreatyna (Cr) (cząsteczki metabolizmu energii) na poziomie 3,0 ppm – jest związana z metabolizmem energetycznym neuronów i gleju oraz ze stopniem witalności komórek.

- Związki choliny (Cho) (marker w syntezie i rozpadzie błon komórkowych), 3,2 ppm – wkład do tego sygnału mają związki będące pośrednimi produktami tworzenia błony komórkowej. Intensywność sygnału rośnie podczas rozpadu błony komórkowej, a jego poziom jest stosowany jako znacznik gęstości komórek. Uważany jest za marker nowotworowy.
- Mio– inozytol (Mio) (tylko w tkance glejowej) na poziomie 3,5 ppm - jest markerem gleju. Jego wzrost przemawia za gliozą.
- Glutaminian – glutamina – kompleks GABA (GLX) (odpowiada za neuroprzekaźniki) pomiędzy 2,1 i 2,5 ppm
- Mleczany (Lac) (odpowiada za metabolizm beztlenowy) : dublet przy 1,35 ppm - sygnał nie pojawia się w widmie prawidłowej tkanki mózgowej.
- Wolne lipidy (Lip): szeroki rezonans , dublet przy 1,3 i 0,9 ppm - sygnał nie pojawia się w widmie prawidłowej tkanki mózgowej.

W MRS prostaty widoczne są między innymi:

- cytryniany szczyt jest na 2,6 ppm
- kreatyna
- cholina

Widzialna ilość metabolitów zmienia się w zależności od TE sekwencji spektroskopowej:

- dłuższe TE (135 lub 270 ms dla 1.5T/ 144 lub 288 ms dla 3T)
- krótkim TE (30 ms dla 1.5T lub 35 ms dla 3T) ,widmo będzie bardziej złożone, z powodu większej liczby nałożonych na siebie pików.

Istnieją dwa rodzaje technik lokalizacji przestrzennych w badaniach MRS: pojedynczego woksela (SV MRS - *ang. single voxel MRS - rys. 55*) oraz wielu wokseli (*ang. multi voxel MRSI*), inaczej nazywaną też spektroskopią przesunięcia chemicznego (*CSI -*

ang. chemical shift imaging). Zaletą SV jest lepsza jakość widma, mniejsze nakłady pracy w postprocessingu, łatwiejsza lokalizacja. Zaletą CSI jest to, że możemy objąć większy zakres, a dzięki temu mamy przeciwną stronę do kontroli; mamy lepszą rozdzielczość przestrzenną, ponieważ ta technika pozwala nam na akwizycję mniejszych wokseli. Na podstawie spektroskopii wielowokselowej można wygenerować mapy rozkładu stężenia metabolitów z obszaru badanego.

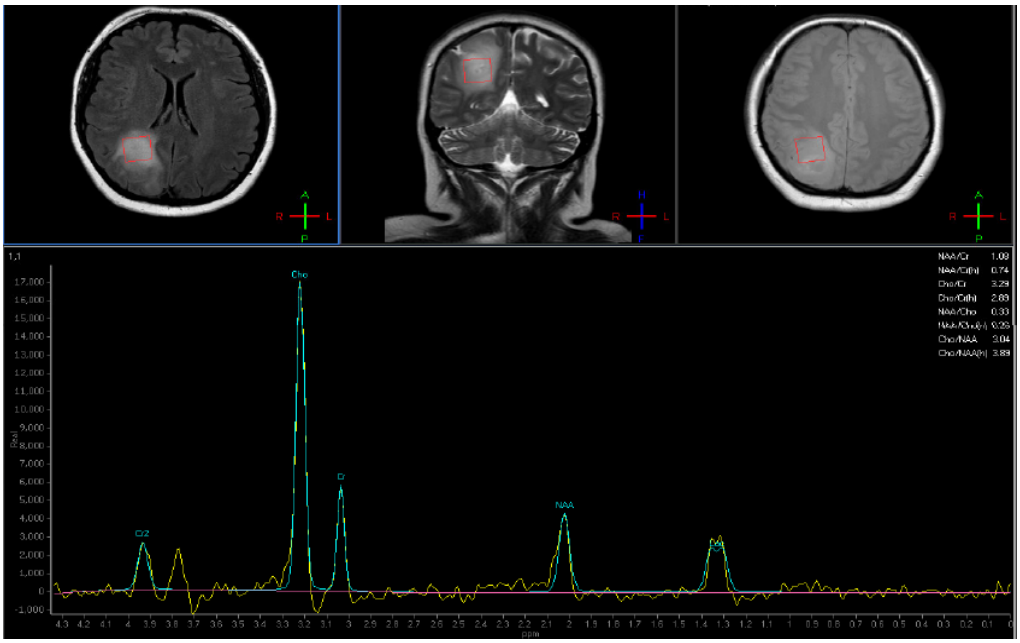

Rysunek 55: Widmo spektroskopowe TRM guza mózgu.

10.5 Traktografia

Mózg zawiera ponad 100 miliardów neuronów, które komunikują się ze sobą za pośrednictwem aksonów, tworząc złożone sieci neuronowe. Mapowanie takiej sieci strukturalnej podczas stanów zdrowia i choroby ma zasadnicze znaczenie dla zrozumienia funkcji mózgu. Jednak nasze rozumienie łączności strukturalnej mózgu jest zaskakująco ograniczone, częściowo ze względu na brak nieinwazyjnych metod studiowania anatomii aksonów. Obrazowanie tensora dyfuzji (DTI- *ang. diffusion tensor imaging*) jest niedawno opracowaną techniką MRI, za pomocą której można zmierzyć makroskopową organizację aksonów w tkance układu nerwowego. DTI jest to nieinwazyjna metoda, która pozwala na

rekonstrukcję trójwymiarowych trajektorii włókien istoty białej za pomocą tensora dyfuzji zwanej traktografią.

Metoda ta uwrażliwia sygnał MRI na losowe ruchy cząsteczek wody (dyfuzję) przez dodanie "gradientów kodowania dyfuzji " do standardowej sekwencji impulsów MR . W typowej rozdzielczości eksperymentu DTI - MRI (2 – 3. mm wielkość wokseli) , w istocie szarej i w płynie mózgowo-rdzeniowym , sygnał ważony dyfuzją jest niezależny od kierunku, w którym są stosowane gradienty i pojawiająca się dyfuzja jest izotropowa. W istocie białej , cząsteczki wody dyfundują bardziej swobodnie wzdłuż dominującej orientacji włókien niż w kierunku poprzecznym. Ta anizotropia dyfuzji zapewnia wgląd w mikro strukturalną organizację istoty białej. Najprostszy model, który opisuje efekt anizotropowej dyfuzji jest tensor dyfuzji. Dzięki zastosowaniu gradientu kodowania dyfuzji w co najmniej sześciu nie współliniowych i nie współpłaszczyznowych kierunkach , można obliczyć sześć elementów składowych tensora dyfuzji, a zatem scharakteryzować anizotropię. Ponadto,w kierunku , w którym sygnał ważony dyfuzją ma największe tłumienia daje wskazanie dominującej orientacji włókien, która może być używana do tworzenia map orientacji włókien (rys. 56) lub poskładane zrekonstruować jako trajektorie sieci w istocie białej (czyli traktografia – rys. 57).

Na podstawie tensora dyfuzji można wyliczyć następujące mapy:

- Średniej dyfuzyjności (MD - *ang. mean diffusivity*) Odpowiednik ADC. Wartość współczynnika dyfuzji średnia ze wszystkich kierunków gradientów pod jakimi było wykonane badanie.
- Frakcjonowanej anizotropii (FA - *ang. fractional anisotropy*,) Można w skrócie powiedzieć, że jest to "siła anizotropii". FA przyjmuje wartości z przedziału od 0 do 1. Im wartość FA jest bliższa 1 tym dyfuzja bardziej anizotropowa. Mapę współczynników anizotropii liczymy na podstawie wzoru:

$$FA = \sqrt{\frac{3}{2}} \frac{\sqrt{(\lambda_1 - \bar{\lambda})^2 + (\lambda_2 - \bar{\lambda})^2 + (\lambda_3 - \bar{\lambda})^2}}{\sqrt{\lambda_1^2 + \lambda_2^2 + \lambda_3^2}}$$

where $\bar{\lambda} = (\lambda_1 + \lambda_2 + \lambda_3)/3$.

gdzie λ odpowiada współczynnikom dyfuzji w kierunku x,y lub z.

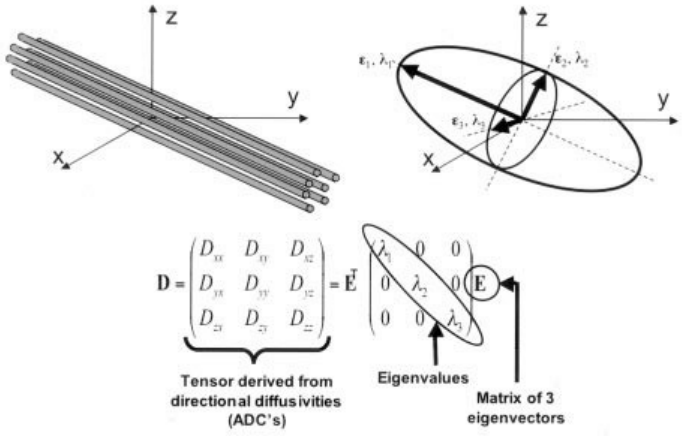

- Poprzecznej dyfuzyjności (axial difusivity, AxD), Wartość współczynnika dyfuzji w płaszczyźnie aksialnej.

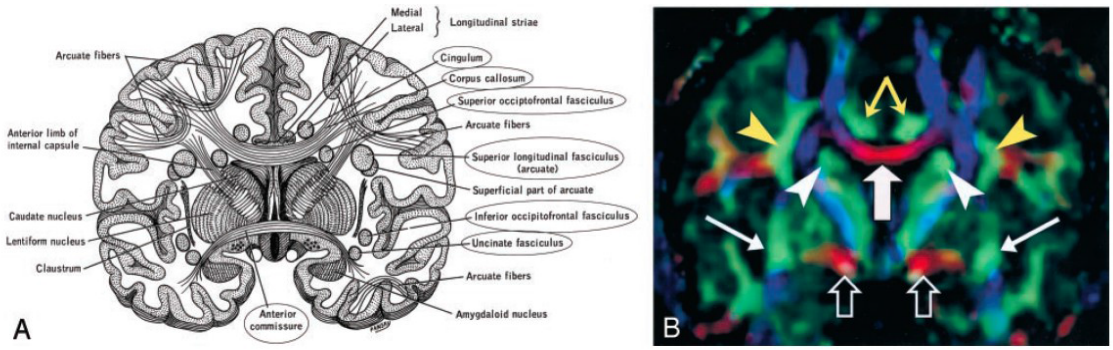

Rysunek 56: Mapa FA (po prawej) na podstawie której można rozpoznać struktury anatomiczne istoty białej.

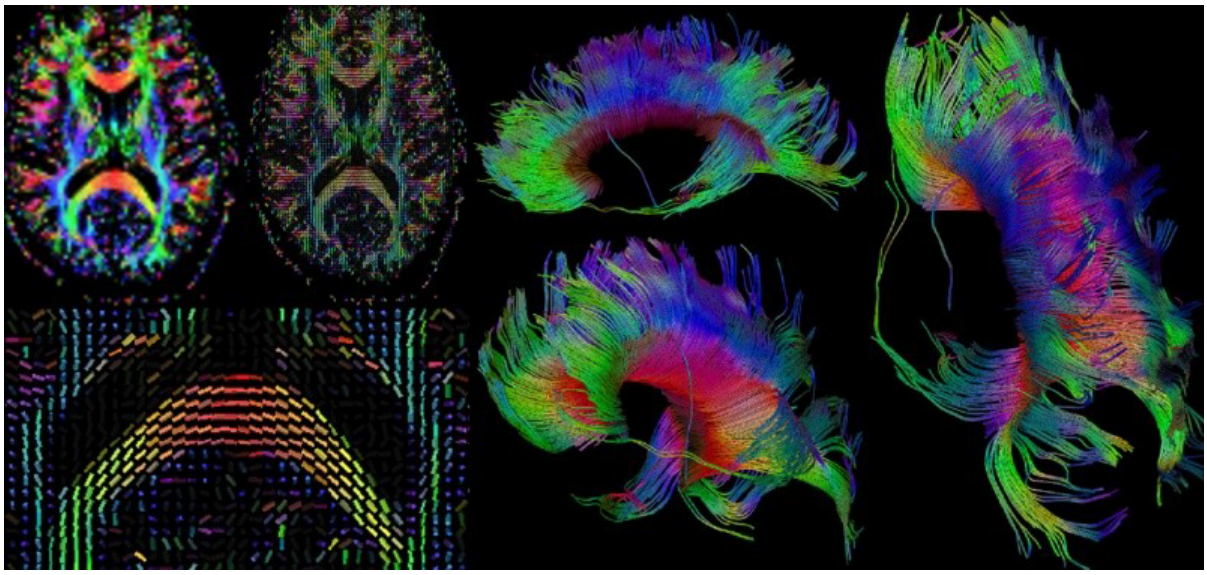

Rysunek 57: Rekonstrukcja włókien nerwowych wykonana na podstawie sekwencji DTI.

10.6 Badania czynnościowe mózgowia

Ogromne znaczenie ma możliwość funkcjonalnego badania kory mózgu (*functional MRI* – fMRI). Badanie czynnościowe mózgu MR to technika neuroobrazowa, która używając skanera MR poszukuje zmian w funkcjonowaniu kory mózgowej w czasie. Jednym z niezwykłych osiągnięć MRI jest uznanie, że zmiany w stanie metabolicznym mózgu wpływają na sygnał MR w wykrywalny sposób , a zatem zapewniają wewnętrzny mechanizm pokazujący w badaniu aktywność mózgu. Źródło tego efektu bierze się stąd, że stan magnetyczny hemoglobiny (Hb) zależy od jej natleniania, a zmiany nasycenia tlenem hemoglobiny wytwarzają niewielką zmianę w miejscowym sygnale MR – efekt BOLD (*ang. blood oxygenation level dependent*). Uszczegóławiając, odtleniona hemoglobina (dezoksyhemoglobina) jest paramagnetykiem i przyczynia się do zmniejszenia lokalnego sygnału MR przez utworzenie mikroskopijnych gradientów pola wewnątrz i wokół naczyń krwionośnych. W wyniku zwiększenia aktywności neuronów w mózgu (projekcja ruchu w korze bądź zaangażowanie kory w czynności wyższe), lokalny przepływ krwi mózgowej (

CBF) wzrasta znacznie ponad poziom metabolizmu mózgowego tlenu (CMRO2) , w wyniku czego zmniejsza ekstrakcję tlenu. Ponieważ krew lokalnie jest bardziej natleniona, stężenie dezoksyhemoglobiny maleje, przez co sygnał MR lokalnie wzrasta. (rys. 58)

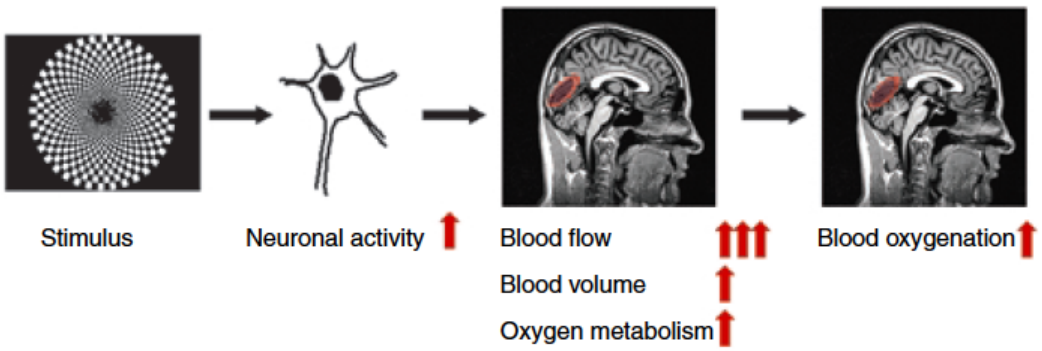

Rysunek 58: Schemat ideowy badania fukncjonalnego MRI.

Większość eksperymentów fMRI mierzy sygnał BOLD odpowiedzi hemodynamicznej na zadany bodziec. Krzywa odpowiedzi hemodynamicznej (HRF, ang. *hemodynamic response function*) wznosi się, osiągając szczyt po kilku sekundach od podania zadania.

Istnieje wiele schematów podawania bodźca pacjentowi, najprostszym jest schemat blokowy (rys. 59), polegający na wprowadzeniu okresów , w których pacjent wykonuje pewne zadania oraz okresów odpoczynku. Po zakończeniu eksperymentu fMRI , wstępne analizy (korekcja ruchu, filtrowanie, wygładzanie itp.) przygotowują dane do analiz właściwych – związanych z wykonywanym zadaniem. Najbardziej popularnym modelem do analiz fMRI jest model liniowy (GLM – ang. *general linear model*), który pozwala na skorelowanie przewidywanej odpowiedzi BOLD z obserwowaną aktywnością w każdym regionie mózgu . Regiony, w których ta korelacja jest wysoka są identyfikowane jako zadania związane. Wyniki analizy są przedstawiane w postaci „bulb” - obszarów o wyższej aktywności nałożonych na obraz morfologiczny pozwalający na identyfikacje tych regionów.

(rys)

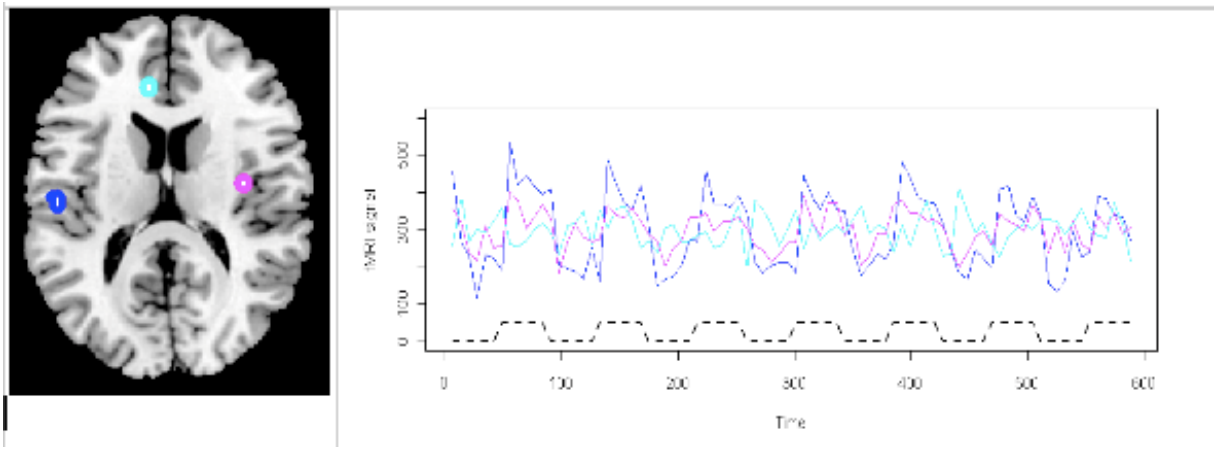

Rysunek 59: Zapisane sygnału BOLD (kolorowe) wywołanego przez typowego schemat blokowy z zadaniem słuchowym (czarna linia przerywana)

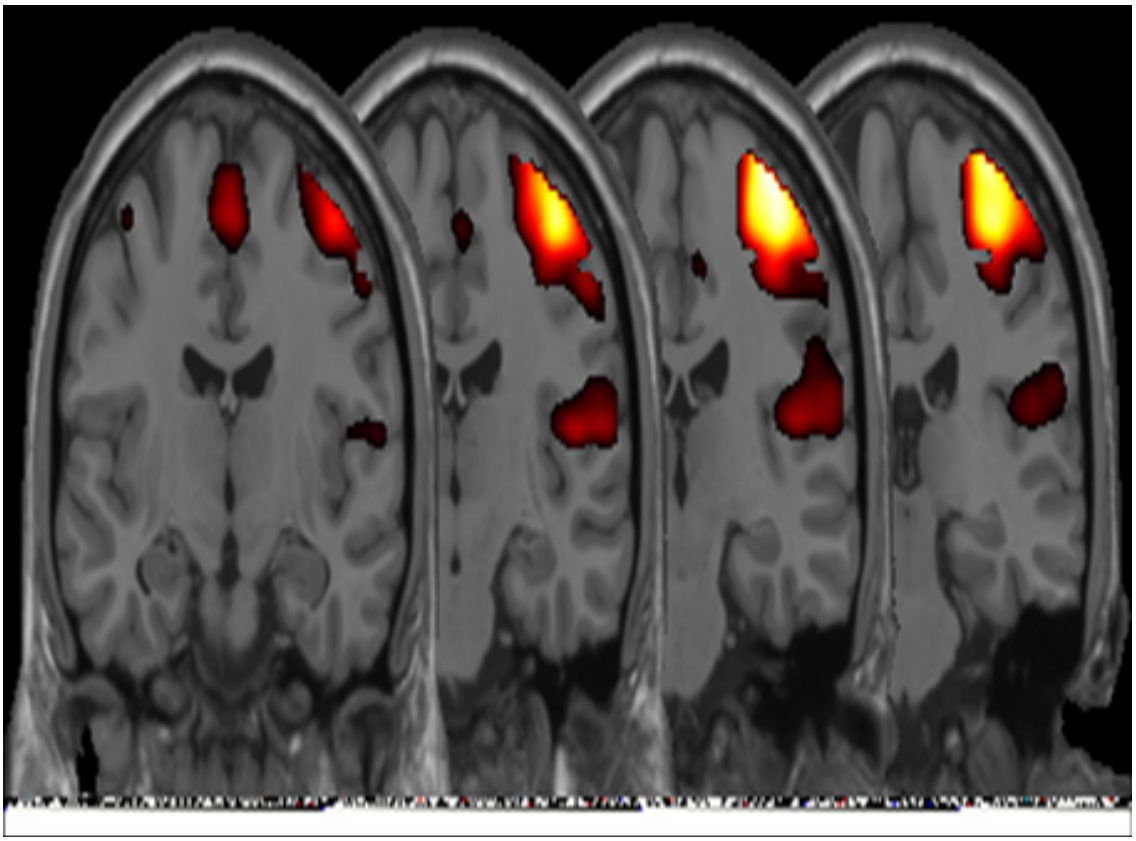

Rysunek 60: Mapa aktywności kory ruchowej wyliczona na podstawie schematu blokowego z zadaniem ruchowym.

fMRI pozwala na tworzenie map ośrodków korowych, do pobudzenia których dochodzi w czasie wykonywania przez badaną osobę określonych zadań (rys. 60). Otwiera to szerokie możliwości wykonywania badań poznawczych, a także planowania rozległości zabiegów neurochirurgicznych w oparciu o mapowanie aktywności kory i wyznaczanie dojścia operacyjnego. Pozwala to zmniejszyć ryzyko okaleczenia dzięki odpowiednio precyzyjnemu planowaniu zabiegu. Natomiast w badaniach naukowych jest to bardzo użyteczne narzędzie dla neurobiologów i neuropsychologów.

11. Kontrola jakości

W złożonym systemie, takim jak jest tomograf rezonansu magnetycznego, wiele rzeczy może pójść nie tak. To może być katastrofalna awaria całego systemu lub problem spowodowany przez jeden z podsystemów. Elektryczne i elektroniczne elementy mogą się stopniowo zużywać, a jeśli podupadanie pozostanie niewykryte, może to doprowadzić do znacznego przestoju skanera. Nawet pozornie łagodne przedsięwzięcie takie jak modernizacja

oprogramowania może zmienić charakterystykę systemu przetwarzania obrazu w sposób, który mógłby przejść niezauważony, chyba że odpowiednie badania, przeprowadza się przed i po aktualizacji.

W polskim prawie nie istnieje żadna wzmianka mówiąca o konieczności wykonywania kontroli jakości w aparatach tomografii jądrowego rezonansu magnetycznego. Mimo to warto jest wykonywać testy jakości gdyż dają one pogląd na stan aparatu oraz dzięki kontroli jakości łatwiej jest wykryć awarię.

Szczegółowa kontrola jakości musi być wykonywana przez fizyka lub inżyniera, natomiast podstawowe aspekty mogą być sprawdzane przez technika (rys. 61). Kontrola dotyczy:

- sprawdzenia poziomu helu
- sprawdzenia czy działa pompa helowa
- obejrzenie cewek, czy nie noszą śladów zużycia
- odkurzanie komputerów
- cotygodniowa kontrola parametrów akwizycji

	Codziennie	Cotygodniowo	Czas [min]
Kontrola magnesu		+	5
Konsola operatora		+	5
Cewki i akcesoria pacjenta	+	+	10
Wezwanie personelu	+	+	1
Mechanizm stołu pacjenta	+	+	5
Drukarka		+	5
Okresowy test jakości obrazu (część 5.2.3)		+	15
Sprawdzić datę definicji skanera wirusów. Ostatnia aktualizacja nie powinna być starsza niż 7 dni.		+	2

Rysunek 61: Plan programu rutynowych kontroli użytkownika wg Instrukcji użytkownika aparatu Philips Achieva

Cotygodniowa, podstawowa kontrola jakości powinna zawierać analizę następujących składowych: pomiary parametrów sygnału, tj. jednorodność obrazowania, stosunek sygnału do szumu (SNR – *ang. Signal to Noise Ratio*) oraz tzw. efekt „ghosting" , pomiary rozdzielczości i geometrii, tj. rozdzielczość obrazu, rozmycie geometryczne oraz liniowość, pomiary profilu warstwy i jej szerokość oraz położenie, a także pomiary czasów relaksacji i kontrastu. W ramach testów podstawowych powinny zostać również ocenione elementy oprogramowania determinujące jakość uzyskiwanych obrazów.

12. Bibliografia

1. Armstrong P., Keevil S.F.: Obrazowanie przy użyciu magnetycznego rezonansu jądrowego – podstawowe zasady powstawania obrazu. Medycyna Praktyczna 1993, 10: 98-105
2. Brzeziński J., Paprzycki W., Tołkacz A.: Podstawy fizyczne i metodyka badania w TK i MR. (w) Rezonans Magnetyczny i Tomografia Komputerowa w praktyce klinicznej. Red. Walecki J., Ziemiański A. wyd. 1, Springer PWN, Warszawa 1997, 11-38
3. Ciesielski B.: Techniczne i fizyczne *podstawy* obrazowania metodą *rezonansu magnetycznego*. GUM. *wnm.med.pl/wp-content/uploads/2010/12/mri1_pl.pdf*
4. Ciesielski B., Kuziemski W.: Obrazowanie Metodą Magnetycznego Rezonansu Jądrowego w Medycynie. Oficyna Wydawnicza Tutor, Gdańsk-Toruń 1994
5. Laun FB, Fritzsche KH, Kuder TA, Stieltjes B. Introduction to the basic principles and techniques of diffusion-weighted imaging. Radiologe. 2011;51(3):170-9
6. Le Bihan D., Breton E., Lallemand D., Aubin M.L., Vignaud J., Laval-Jeantet M.: Separation of diffusion and perfusion in intravoxel incoherent motion MR imaging. Radiology 1988, 168, 2, 497-505.

7. Materiały dydaktyczne do ćwiczeń w laboratorium radiospektroskopii, część I. Uniwersytet Szczeciński, Wydz. Matematyczno-Fizyczny, Instytut Fizyki. *sergeev.fiz.univ.szczecin.pl/Dydaktyka/Pr-R/materialy.doc*
8. Pastor C.M.: Gadoxetic acid-enhanced hepatobiliary phase MR imaging: cellular insight. Radiology 2010; 257(2): 589-95
9. Polski Portal Radiologii World Wide Web www.radiolog.pl
10. Pruszyński B.: Diagnostyka obrazowa. Medycyna praktyczna - Chirurgia 2002, 5-6 (45-46): 11-14
11. Siegelman E.S., Outwater E.K: MR Imaging Techniques of the Liver. Radiologic Clinics of North America 1998, 36(2), 263-284
12. Radiology teacher. www.radiologyteacher.com
13. Smith M.A. The technology of magnetic resonance imaging. Clin Radiol. 1985;36(6):553-9
14. Szurowska E. Ocena zmian współczynnika dyfuzji w nowotworach wątroby leczonych ablacją prądem o wysokiej częstotliwości na podstawie badań MR: rozprawa habilitacyjna. Ann. Acad. Med. Gedan. 2011, 41 (supl. 3)
15. Szurowska E. Zastosowanie wielofazowej spiralnej tomografii komputerowej i tomografii rezonansu magnetycznego w różnicowaniu litych zmian ogniskowych w wątrobie: rozprawa doktorska. Gdańsk : Akademia Medyczna, 2003
16. TOM pytania i odpowiedzi www.ire.pw.edu.pl/~lradecki/web/TOM_pytania_i_odpowiedzi.pdf
17. Wolna encyklopedia Wikipedia World Wide Web www.wikipedia.pl.
18. McRobbie D.W., Moore E., Graves M, Prince M. „MRI, From picture to proton", wydanie drugie, wydawnictwo Cambridge University Press.
19. www.imaios.com
20. Barker P., Bizzi A., et al.„Clinical MR Spectroscopy Techniques and Applications"
21. Monir A., „Brain MR Spectroscopy", http://www.amirsradiology.com
22. Nader Binesh,et al., „Brain Perfusion; How & Why", MAGNETOM Flash 1/2012, www.siemens.com/magnetom-world
23. Wiśniewska-Kubka S., Oborska-Kumaszyńska D. „ Kontrola jakości magnetyczno– –rezonansowego systemu obrazowania (MR)" Acta Bio-Optica et Informatica Medica 4/2011, vol. 17
24. http://www.unc.edu/~wenjiec/hrf.html
25. Markiet K. Porównanie przydatności wielofazowej tomografii komputerowej po dożylnym podaniu jodowych środków kontrastujących i badania dynamicznego tomografii rezonansu magnetycznego po dożylnym podaniu hepatotropowych środków kontrastujących w różnicowaniu zmian ogniskowych w wątrobie: rozprawa doktorska. Gdańsk : Gdański Uniwersytet Medyczny, 2003
26. Gandhi SN, Brown MA, Wong JG, Aguirre DA, Sirlin CB. MR Contrast Agents for Liver imaging: What, When, How. Radiographics. 2006 Nov-Dec;26(6):1621-36.
27. Krinsky G, Rofsky NM, Weinreb JC. Nonspecificity of short inversion time inversion recovery (STIR) as a technique of fat suppresion: pitfalls in image interpretation. AJR Am J Roentgenol. 1996 Mar;166(3):523-6.
28. Bellin MF, Webb JAW, Van der Molen AJ, Thomsen HS, Morcos SK et al. Safety of MR liver specific contast media. Eur Radiol. 2005 Aug;15(8):1607-14.
29. Wang YX. Superparamagnetic iron oxide based MRI contrast agents: Current status of clinical application. Quant Imaging Med Surg. 2011 Dec;1(1):35-40.
30. Ward J, Guthrie JA, Scott DJ, Atchley J, Wilson D, Davies MH, Wyatt JI, Robinson PJ. Hepatocellular carcinoma in the cirrhotic liver: double-contrast MR imaging for diagnosis. Radiology. 2000 Jul;216(1):154-62.
31. Bhartia B, Ward J, Guthrie JA, Robinson PJ. Hepatocellular carcinoma in cirrhotic livers: double-contrast thin-section MR imaging with pathologic correlation of explanted tissue. AJR Am J Roentgenol. 2003 Mar;180(3):577-84.
32. Simon G, Link TM, Wörtler K, Doebereiner F, Schulte-Frohlinde E, Daldrup-Link H, Settles M, Rummeny EJ. Detection of hepatocellular carcinoma: comparison of Gd-DTPA- and ferumoxides-enhanced MR imaging. Eur Radiol. 2005 May;15(5):895-903.
33. Low RN. MR imaging of the liver using gadolinium chelates. Magn Reson Imaging Clin N Am. 2001 Nov;9(4):717-43, vi.
34. Goodwin MD, Dobson JE, Sirlin CB, Lim BG, Stella DL. Diagnostic challenges and pitfalls in MR imaging with hepatocyte-specific contrast agents. Radiographics. 2011 Oct;31(6):1547-68.

35. Mergo PJ, Engelken JD, Helmberger T, Ros PR. MRI in focal liver disease: a comparison of small and ultra-small superparamagnetic iron oxide as hepatic contrast agents. J Magn Reson Imaging. 1998 Sep-Oct;8(5):1073-8.
36. Saini S, Sharma R, Baron RL, Turner DA, Ros PR, Hahn PF, Small WC, Delange EE, Stillman AE, Edelman RR, Runge VM, Outwater EK. Multicentre dose-ranging study on the efficacy of USPIO ferumoxtran-10 for liver MR imaging. Clin Radiol. 2000 Sep;55(9):690-5.
37. Rummeny EJ, Reimer P, Heindel W. Obrazowanie ciała metodą rezonansu magnetycznego. Med-Media, Warszawa 2010.
38. Gonet B. Obrazowanie magnetyczno-rezonansowe. Zasady fizyczne i możliwości diagnostyczna. PZWL, Warszawa 1997.
39. Runge VM, Nitz WR, Schmeets SH. The Physics of Clinical MR Taught Through Images, Thieme 2009.
40. Miller FH, Hammond N, Siddiqi AJ, Schroff S, Khatri G, Wang Y, et al. Utility of diffusion-weighted MRI in distinguishing benign and malignant hepatic lesions. J Magn Reson Imaging. 2010 Jul;32(1):138-47.
41. Gruszczyńska K, Baron J. Rezonans magnetyczny w chorobie niedokrwiennej serca. Post Kardiol Interw 2011,7,1(23):66-67
42. Scott A. Huettel "Functional Magnetic Resonance Imaging", wydanie drugie, wyd. Sinauer
43. Donald W. McRobbie "MRI, From picture to proton", wydanie drugie, wyd. Cambridge
44. Instrukcja użytkownika aparatu Philips Achieva 3.0T TX.