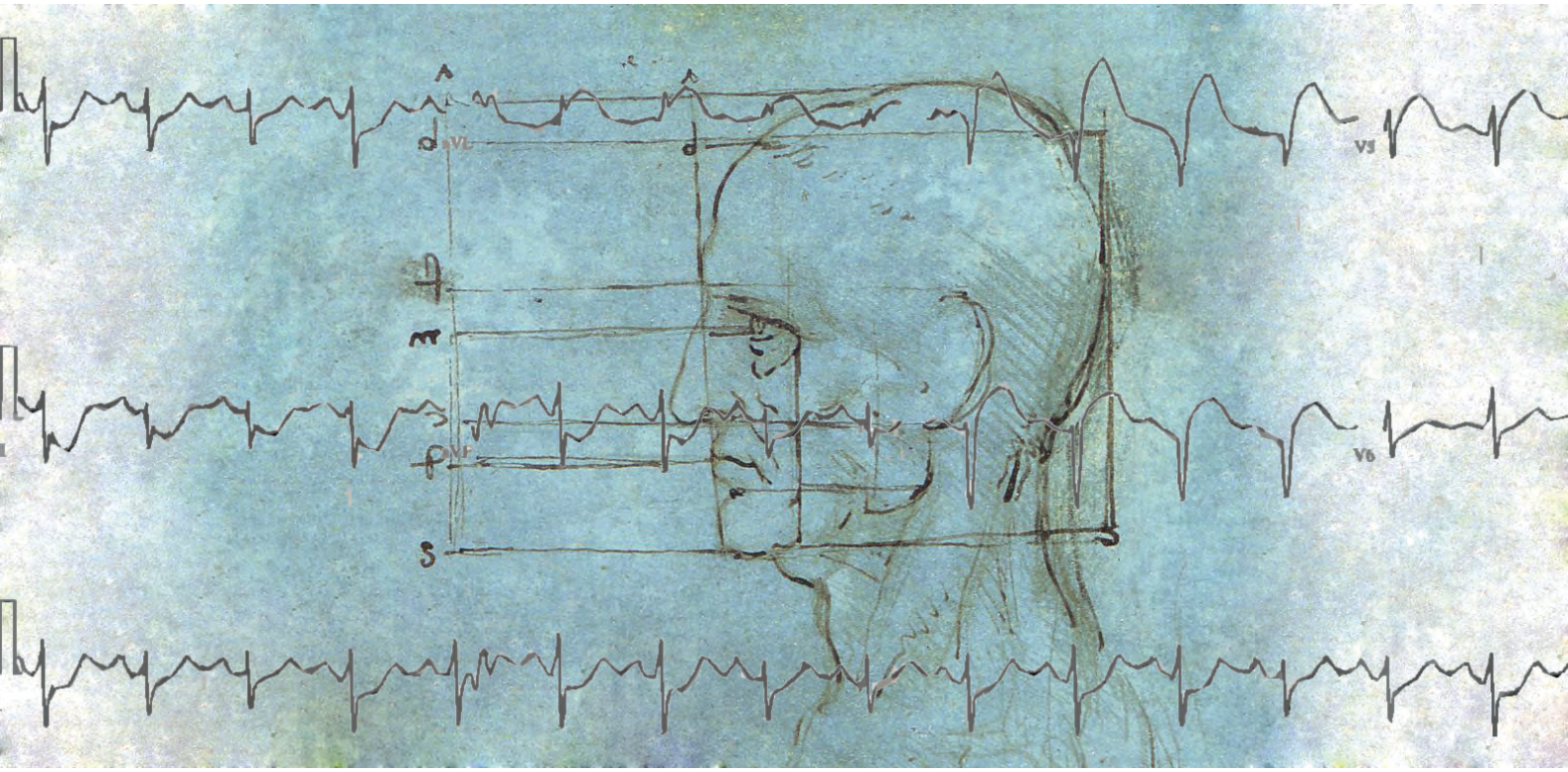

Podstawy radiologii i kontrola jakości w radiologii - część I.

wykład

Edyta Szurowska

Gdańsk, 2013

Wydział Matematyki, Fizyki i Informatyki
Uniwersytetu Gdańskiego

Skrypt powstał w ramach projektu „Kształcimy profesjonalistów – kompleksowy program kształcenia skierowany do studentów, absolwentów oraz studentów niepełnosprawnych Uniwersytetu Gdańskiego” współfinansowanego przez Unię Europejską w ramach środków Europejskiego Funduszu Społecznego.

KAPITAŁ LUDZKI
NARODOWA STRATEGIA SPÓJNOŚCI

UNIWERSYTET GDAŃSKI

UNIA EUROPEJSKA
EUROPEJSKI
FUNDUSZ SPOŁECZNY

Dr hab. med. Edyta Szurowska,

II Zakład Radiologii, Gdański Uniwersytet Medyczny

PODSTAWY RADIOLOGII

1. Radiologia klasyczna

1.1 Rys historyczny

Promieniowanie X zostało odkryte przez Wilhelma Konrada Roentgena w 1895 roku w Wurtzburgu w Niemczech i od ponad 100 lat wykorzystywane jest w medycynie. Pomimo olbrzymiego postępu, jaki dokonał się w ostatnich latach w nowoczesnych technikach obrazowania , takich jak ultrasonografia, tomografia komputerowa i tomografia rezonansu magnetycznego, klasyczne badania rentgenowskie nadal stanowią podstawową i najczęściej stosowaną metodę w diagnostyce wielu schorzeń. W praktyce klinicznej o prawidłowym rozpoznaniu jednostki chorobowej często decyduje dobór właściwych projekcji oraz jakość wykonanych zdjęć rtg.

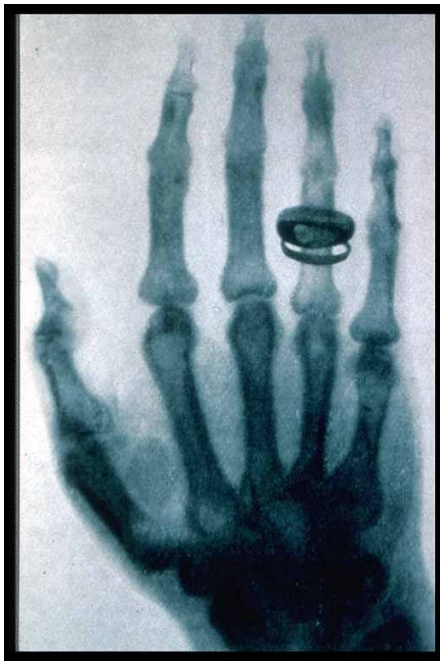

Rysunek 1: Pierwsze zdjęcie rtg – lewa ręka kobiety



Rysunek 2 Zdjęcie rentgenowskie z osteoporozą miejscową - zdjęcie obecne.

1.2 Fizyczne podstawy techniki rentgenowskiej

W technice rentgenowskiej używa się fali elektromagnetycznej z zakresu promieniowania X (promieniowania rentgenowskiego). Obrazowanie polega na zarejestrowaniu osłabionej wiązki po przejściu przez obiekt badany. Obiekt badany (ciało ludzkie) odbija, absorbuje i rozprasza fotony promieniowania X, proces ten nazywamy osłabieniem. Stopień osłabienia wiązki zmienia się w zależności od tkanki przez którą przechodzi. Na przykład płyn pochłaniania promieniowanie mniej niż kości.

Promieniowanie rtg dzielimy na: promieniowanie miękkie – którego zakres obejmuje od 400 eV do 10 keV oraz promieniowanie twarde, które mieści się powyżej 10 keV. Miękkie promieniowanie X jest absorbowane głównie przez powierzchniowe tkanki ciała ludzkiego., ponieważ ma zbyt małą energię by przez nie przeniknąć. Z tego powodu jest bezużyteczne w rentgenografii. Powoduje tylko wzrost dawki pochłoniętej przez pacjenta.

Źródłem promieniowania X jest lampa rentgenowska (rysunek 2), która składa się z katody, anody, bańki szklanej. Generacja promieniowania przebiega w następujący sposób:

- prąd elektryczny przepływający przez elektrodę powoduje efekt termoemisji (emisja żarzenia) czyli emisja elektronów w wyniku cieplnego pobudzenia elektronów
- napięcie przyłożone pomiędzy katodą a anodą powoduje przyspieszenie elektronów
- elektrony bombardując anodę zamieniają energię kinetyczną na promieniowanie

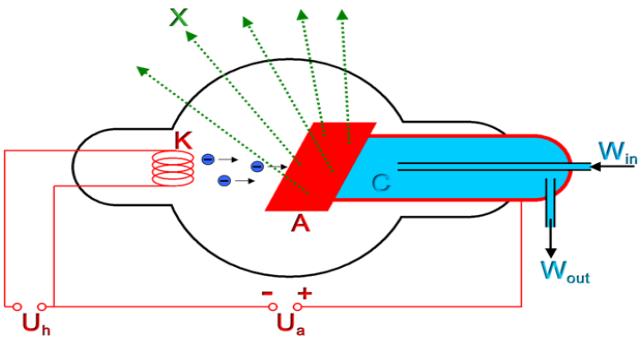

Rysunek 3: Schemat lampy rentgenowskiej. K - katoda, A - anoda, X - promieniowanie rentgenowskie, C - system chłodzący anodę

elektromagnetyczne rentgenowskie.

$$E_{kin} = eU_A \qquad E_f = h\nu \qquad \nu_{\max} = \frac{eU_A}{h}$$

Przyspieszone elektrony oddziałują z atomami tarczy (anody) produkując fotony promieniowania X na dwa różne sposoby. Choć mają różne pochodzenie fizyczne, oba typy nazywamy promieniowaniem X ponieważ dla detektorów są nierozróżnialne.

- Widmo ciągłe – elektrony są hamowane w polu elektrycznym jąder atomowych anody wytwarzając promieniowanie rentgenowskie zwane promieniowaniem hamowania
- Widmo liniowe – przyspieszone elektrony wybijają elektrony z powłok wewnętrznych atomów anody, powodując fluorescencję promieniowania X zwane promieniowaniem charakterystycznym.

Zwykle mniej niż 1% energii elektronów jest zamieniane na promieniowanie rentgenowskie. Reszta to ciepło i ultrafiolet.

Promieniowanie hamowania powstaje pod wpływem hamowania szybkich elektronów w

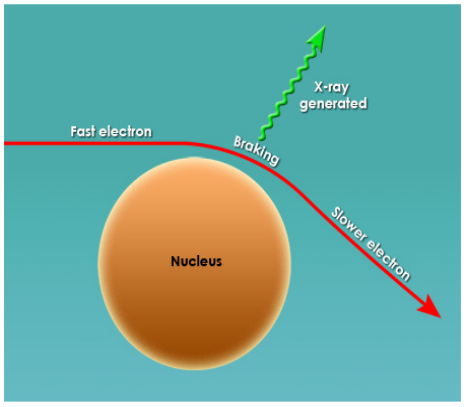

Rysunek 4: Promieniowanie hamowania

obecności siły kulomba powstającej pomiędzy jądrami anody a tymi elektronami (rysunek 3).

Ta siła jest proporcjonalna do liczby atomowej Z. Z teorii pola elektromagnetycznego wynika, że intensywność promieniowania zależy od zmiany przyspieszenia (hamowania). Po połączeniu tych dwóch stwierdzeń można zauważyć, że intensywność promieniowania zależy od liczby atomowej Z. Zatem najbardziej efektywne generatory promieniowania rentgenowskiego będą miały Z wysokie (np. wolfram Z=74).

Dla nieskończenie cienkiej tarczy elektrodynamika kwantowa przewiduje, że intensywność promieniowania X produkowanego przez hamujący ładunek jest stała do energii elektronu. Dla grubej tarczy, widmo jest modelowane jako superpozycja z kilku cienkich warstw, gdzie energia elektronów maleje do zera przy przejściu przez tarczę. Całkowita wiązka promieniowania X w widmie ciągłym grubej warstwy jest proporcjonalna do $ZE.^2$ (rysunek 4)

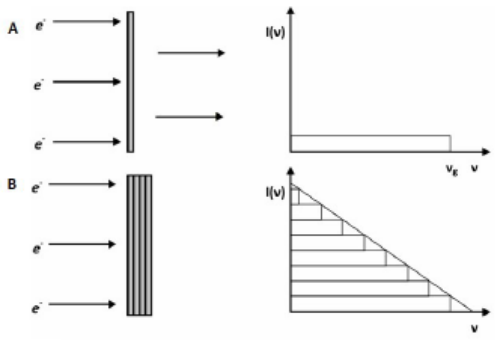

Rysunek 5: Natężenie promieniowania X w funkcji energii wytwarzanego w lampie rentgenowskiej.

Wiele fotonów promieniowania rentgenowskiego, szczególnie tych o niższej energii, jest absorbowanych zanim opuszczą lampę rentgenowską. Fotony są filtrowane w samej tarczy, przez szkło bańki itp. Zatem widmo ciągłe promieniowania emitowanego przez źródło wygląda następująco (rysunek 5):

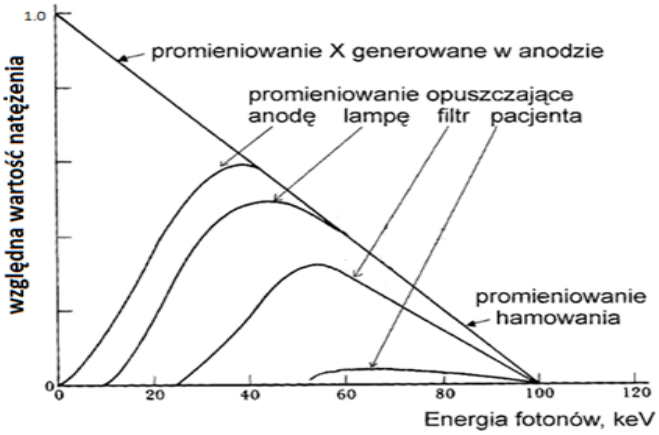

Rysunek 6: Wykres przedstawiający widmo promieniowania rentgenowskiego w zależności od rodzaju filtra.

Widmo liniowe jest spowodowane oddziaływaniem elektron – elektron. (rysunek 6) Szybki elektron trafiając na elektron z powłok wewnętrznych wybija go. Elektron z wyższej powłoki uzupełni wakat przez co straci energię potencjalną, która zostaje wyemitowana w postaci promieniowania. Różnica energii pomiędzy powłokami daje nam energię z zakresu promieniowania rentgenowskiego.

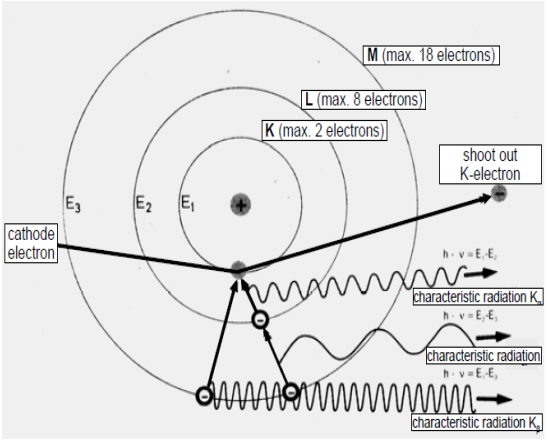

Rysunek 7: Schemat powstawania promieniowania charakterystycznego.

Widmo emitowane przez lampę rentgenowską jest sumą widma hamowania i widma charakterystycznego. Przykład takiego widma jest przedstawiony na rysunku 7.

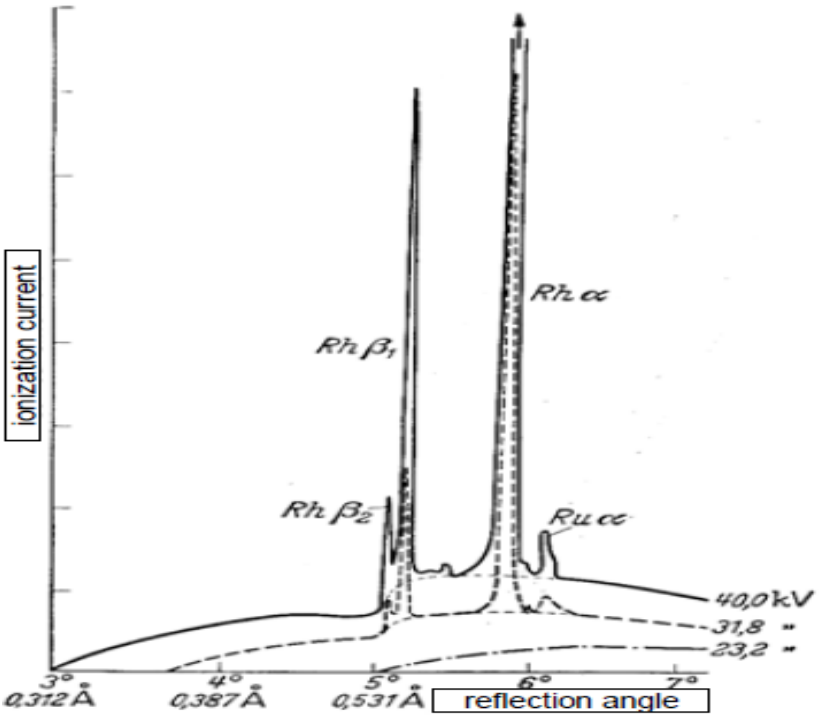

Rysunek 8: Widmo promieniowania lampy rentgenowskiej.

Kształt widma zależy od materiału z jakiego wykonana jest anoda oraz od wartości napięcia przyłożonego do lampy rentgenowskiej.

Fotony promieniowania X przechodząc przez ciało oddziałują z cząstkami lub przechodzą nienaruszone. Jakakolwiek interakcja z otoczeniem usuwa fotony z wiązki, efekt ten nazywamy osłabieniem. Nazwa ta odnosi się do wiązki, nie do pojedynczych fotonów. Osłabienie promieniowania X w funkcji przebytej drogi jest opisywane prawem Lamberta – Beera i przedstawia się następująco (dla ośrodków jednorodnych) (rysunek 8):

$$I = I_0 \exp^{-\mu x}$$

gdzie: I_0 – natężenie wiązki padającej,

I – natężenie wiązki po pokonaniu drogi x w ośrodku jednorodnym

μ – liniowy współczynnik osłabienia [najczęściej w cm^{-1}]

Gdy promieniowanie X przechodzi przez ośrodek niejednorodny to prawo Lamberta – Beera przybiera postać:

$$I = I_0 \exp^{-\int_0^l \mu(x)dx}$$

gdzie: I_0 – natężenie wiązki padającej,

I – natężenie wiązki po pokonaniu drogi x w ośrodku jednorodnym

μ (x)– liniowy współczynnik osłabienia obiektu niehomogenicznego

l – grubość obiektu

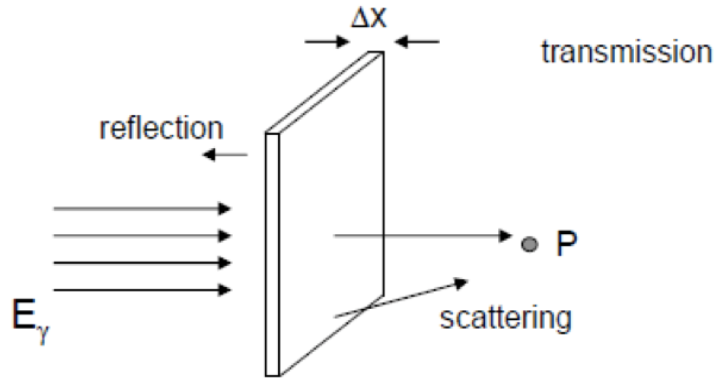

Rysunek 9: Schemat osłabienia intensywności wiązki promieniowania po przejściu przez obiekt o grubości dx.

Liniowy współczynnik osłabienia materiału zależy od energii wiązki fotonów, liczby atomowej Z elementów, z których składa się obiekt i od gęstości materiału ρ. Ponieważ masa obiektu ma wpływ na osłabienie dlatego często współczynnik osłabienia przedstawia się w postaci μ/ρ zwany masowym współczynnikiem osłabienia. Przykłady masowego współczynnika pochłaniania dla ołowiu i wody w zależności od energii promieniowania padającego przedstawia rysunek 9.

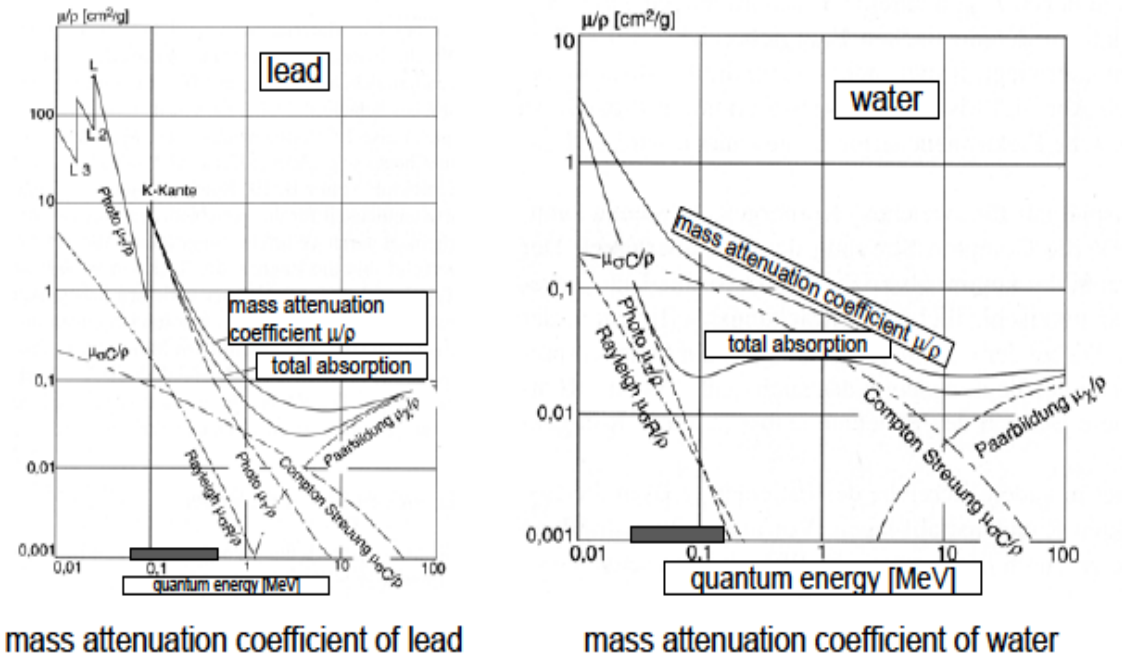

mass attenuation coefficient of lead mass attenuation coefficient of water

Rysunek 10: Wykres przedstawiający masowy współczynnik pochłaniania w funkcji energii promieniowania dla ołowiu i dla wody

W zakresie diagnostyki poniżej 200 keV, dominują trzy mechanizmy osłabiania wiązki promieniowania (rysunek 10):

- rozpraszanie Rayleigha – elastyczne oddziaływanie promieniowania z elektronami przy czym zmienia się tylko kierunek rozproszenia fali, nie zmienia się jej długość i energia
- zjawisko fotoelektryczne – zjawisko emisji elektronów poprzez pochłonięcie fotonu. Energia pochłoniętego promieniowania jest zużyta na pracę wyjścia oraz energię kinetyczną elektronu.

- Zjawisko Comptona – zjawisko polegające na rozpraszaniu promieniowania na słabo związanych elektronach, w wyniku którego następuje wybicie elektronów z orbity atomowej i wydłużenie długości fali promieniowania.

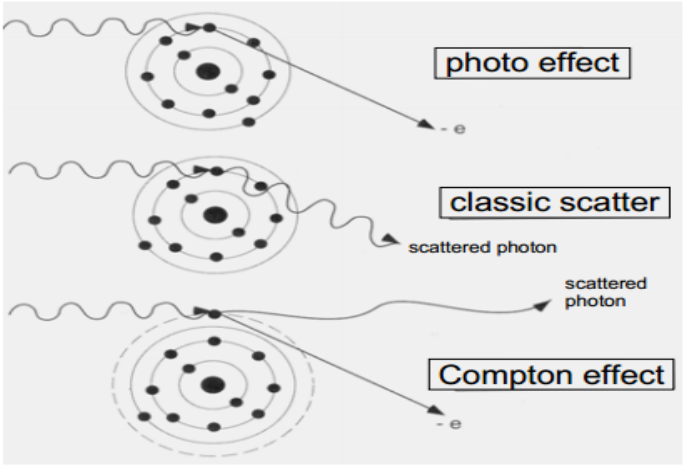

Rysunek 11: Uproszczony rysunek przedstawiający zjawiska fizyczne osłabiające wiązkę promieniowania.

Dwa pierwsze mechanizmy są zależne od liczby atomowej Z. W ciele ludzkim głównie występują atomy wodoru, tlenu i węgla, które mają niską wartość Z.

Inne zjawiska interakcji, to: produkcja par oraz fotodezintegracja, ale mają one marginalny wpływ w tym zakresie energii promieniowania i dlatego można je pominąć.

Podsumowując, osłabienie wiązki promieniowania zależy od długości fali promieniowania, liczby atomowej Z, gęstości obiektu, grubości warstwy przez którą promieniowanie ma przechodzić. W pierwszym i drugim przypadku osłabienie jest proporcjonalne do trzeciej potęgi długości fali lub liczby atomowej Z. W trzecim i czwartym przypadku osłabienie jest proporcjonalne do wartości gęstości czy grubości warstwy. Zależności są przedstawione na rysunku 11.

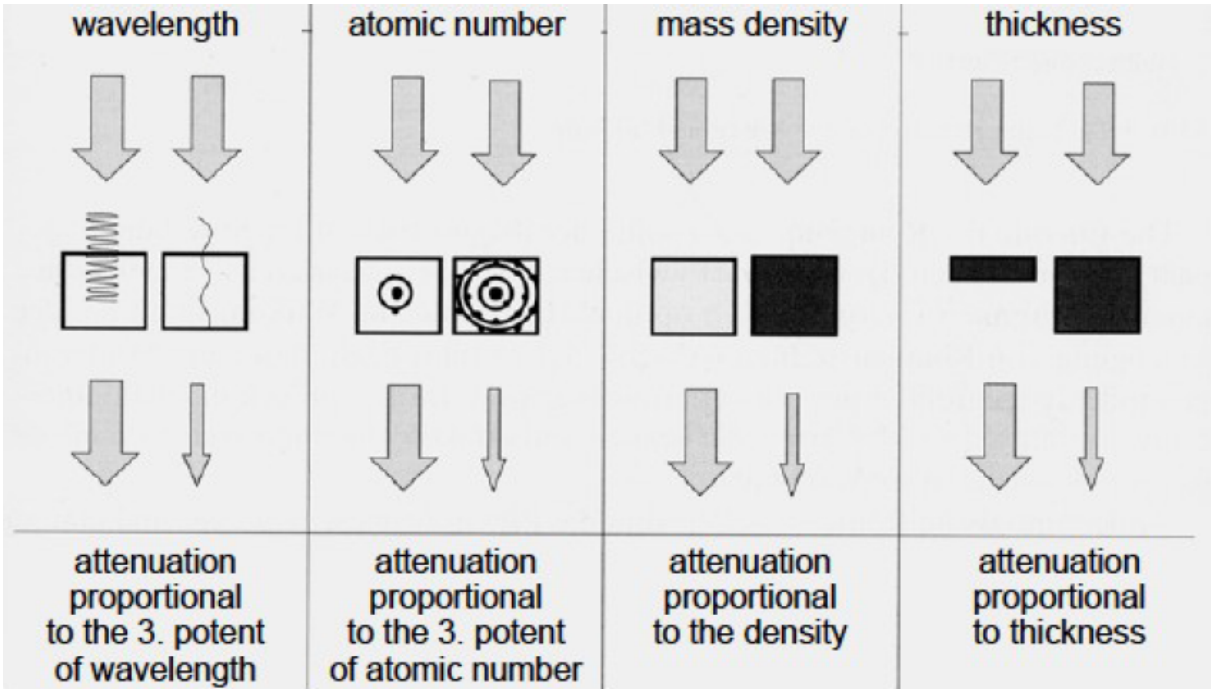

Rysunek 12: Graficzne przedstawienie osłabienia wiązki promieniowania X w zależności od długości fali, liczby atomowej Z, gęstości, grubości warstwy.

1.3 Techniczne podstawy rentgenodiagnostyki

Aparat rentgenowski składa się z:

- Źródła promieniowania X w osłonie ochronnej (lampa rentgenowska)
- Zasilacza wysokiego napięcia (transformatora), kabli wysokiego napięcia oraz układów sterowania i kontroli,
- Pulpitu sterowniczego (stolik rozdzielczy)
- Urządzenia obrazującego (detektorów promieniowania X)
- Urządzenia do ustalenia pozycji badanego w stosunku do źródła promieniowania i detektora
- Osłon zabezpieczających obsługę przed promieniowaniem jonizującym.

Katoda lampy rentgenowskiej wytwarza elektrony w wyniku zjawiska termoemisji. Prąd przepływający przez katodę powoduje rozgrzanie katody i w konsekwencji termoemisję elektronów. Gęstość prądu elektronów zależy od materiału z jakiego wykonana jest katoda oraz temperatury termoemisji wytworzonej w trakcie pracy katody.

Anoda jest elementem lampy rentgenowskiej, która musi podołać wielu zadaniom. Materiał na anodę powinien mieć wysoką liczbę atomową Z (ze względu na wydajność promieniowania) i wysoką temperaturę topnienia. Powinien być dobrym przewodnikiem ciepła, mieć dużą pojemność cieplną i zdolność do jego wypromieniowania. Ponieważ 1-2% energii elektronów wytracanej w materiale anody jest zamieniana w promieniowanie X, reszta powoduje ogrzanie. Ponadto anoda powinna się charakteryzować niską cenę, dużą odporność mechaniczną i być łatwym w obróbce.
Występują dwa rodzaje konstrukcji anody: anody stacjonarne (rysunek 13) i anody wirujące (rysunek 12), które łatwiej odprowadzają ciepło.

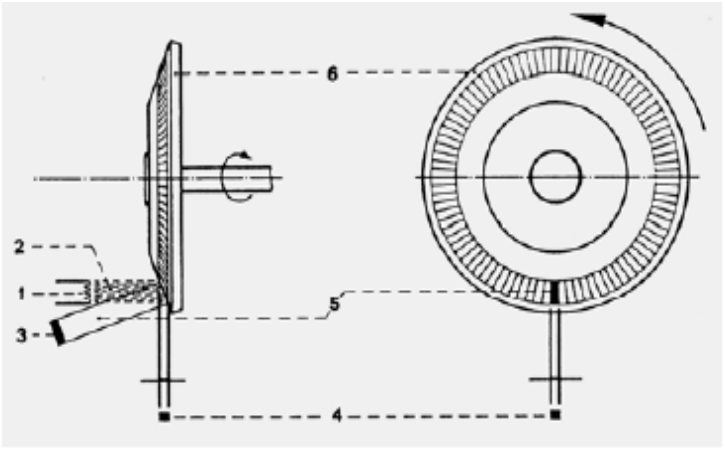

Rysunek 13: Anoda wirująca.

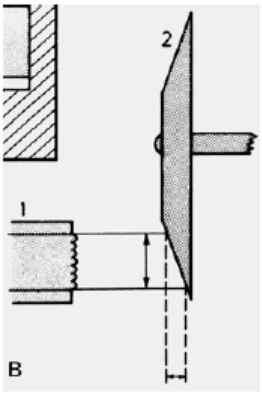

Rysunek 14: Anoda stacjonarna.

Ognisko lampy rentgenowskiej ma bezpośredni wpływ na jakość wykonanego zdjęcia. W lampach RTG ogniska dzielimy na:

- ognisko rzeczywiste (ognisko, ognisko promieniowania) – obejmuje część anody z której emitowane jest promieniowanie. Kształt i wielkość ogniska zależą od kształtu i rozmiarów włókna żarzenia oraz sposobu ogniskowania elektronów (rysunek 14)

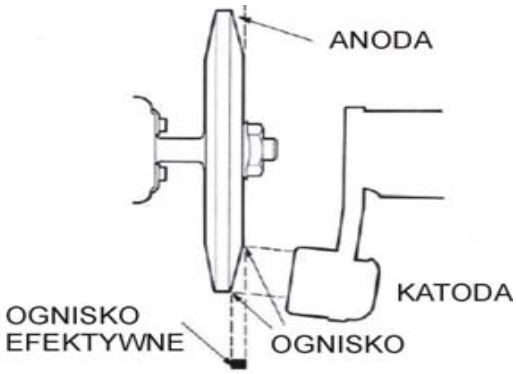

Rysunek 15: Rysunek przedstawiający ognisko rzeczywiste i ognisko pozorne lampy rentgenowskiej.

- ognisko pozorne (ognisko optyczne, ognisko efektywne) – zajmuję powierzchnię, która jest rzutem ogniska promieniowania na płaszczyznę prostopadłą do promienia głównego (rysunek 14)
- ognisko termiczne – jest to część powierzchni anody, na która pada wiązka elektronów. Gdy mówimy o anodzie stacjonarnej – jest to jednocześnie ognisko promieniowania, natomiast dla anody wirującej – jest to część powierzchni anody przy pełnym obrocie (pierścień)

Kolejnymi elementami aparatu rentgenowskiego mające wpływ na jakość obrazu są m.in. filtry, kolimatory, kratka rozproszeniowa, detektory.

Filtry rentgenowskie służą do usunięcia głównie promieniowania miękkiego poprzez zastosowanie na drodze wiązki ośrodka pochłaniającego. Promieniowanie miękkie jest pochłaniane przez warstwy powierzchowne ciała i przez to jest nieprzydatne diagnostycznie. Promieniowanie to jest zbyt słabe by uzyskać z niego wyraźny obraz, a naświetlanie nim pacjenta powoduje tylko zwiększenie dawki pochłoniętej. Filtry dzielimy na:

- filtry własne: są nim np. bańka lampy, okienko berylowe lampy, olej;
- filtry absorpcyjne: jest to metalowa płytka włożona w poprzek wiązki. Materiał z jakiego zrobiony jest filtr zależy od przeznaczenia oraz od napięcia pracy aparatu. W aparatach diagnostycznych (10-130kV) wykorzystuje się aluminium lub miedź.
- filtry selektywne (charakterystyczny): służą do wyeksponowania promieniowania charakterystycznego o długościach fal z zakresu nieciągłości współczynnika

pochłaniania, silnie tłumiąc pozostałe długości. Materiał selektywny dobiera się tak, aby nieciągłość współczynnika pochłaniania była w pobliżu maksymalnej części widma ciągłego anody.

- filtry kompensacyjne (wyrównujące): Absorber włożony w poprzek wiązki w celu wytworzenia nierównomiernej wiązki promieniowania.Filtr ten wyrównuje nadmierne pochłanianie odpowiedniego fragmentu prześwietlanego narządu w stosunku do otoczenia (rysunek 15)

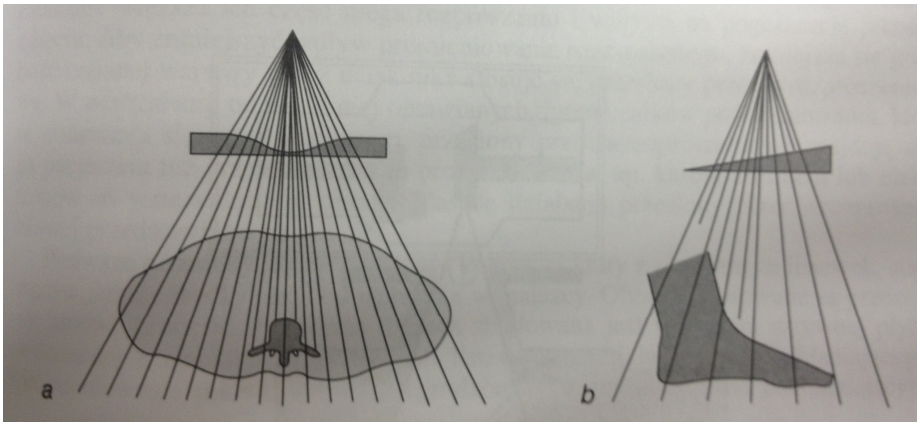

Rysunek 16: Przykład dwóch filtrów kompensacyjnych. a –filtr kompensacyjny kręgosłupowy, b – filtr klinowy

Następnym ważnym elementem aparatury rentgenowskiej na drodze wiązki promieniowania są kolimatory (ograniczniki promieniowania). Wykorzystuje się je bo usuwają część promieniowania, nadają odpowiedni kształt wiązce dzięki czemu poprawiają jakość obrazów. Umieszcza się je bezpośrednio za okienkiem na drodze wiązki. Dzielimy je na:

- Ograniczniki stałe – blacha ołowiana z wyciętym otworem dowolnego kształtu
- Ograniczniki nastawne – które pozwalają na regulację kształtu wiązki
- Ograniczniki uciskowe – ograniczają szerokość wiązki i uciskają pacjenta – powoduje to zmniejszenie szerokości bloku przez które przechodzi promieniowanie a co za tym idzie poprawiają jakość obrazu.
- Ograniczniki głębinowe – składają się z ruchomych listewek ograniczających promieniowanie. Posiadają symulator świetlny pokazujący żądany format.

Promieniowanie rentgenowskie przechodząc przez badany obiekt ulega częściowemu rozproszeniu. Aby zmniejszyć jego wpływ zakłada się przed detektorami kratki rozproszeniowe, składające się z ołowianych listewek poprzedzielanych substancją dobrze

przepuszczającą promieniowanie rentgenowskie. Listewki mogą być ułożone zbieżnie do ogniska lub ułożone równolegle względem siebie. Zasada działania kratek rozproszeniowych jest przedstawiona na rysunek 16.

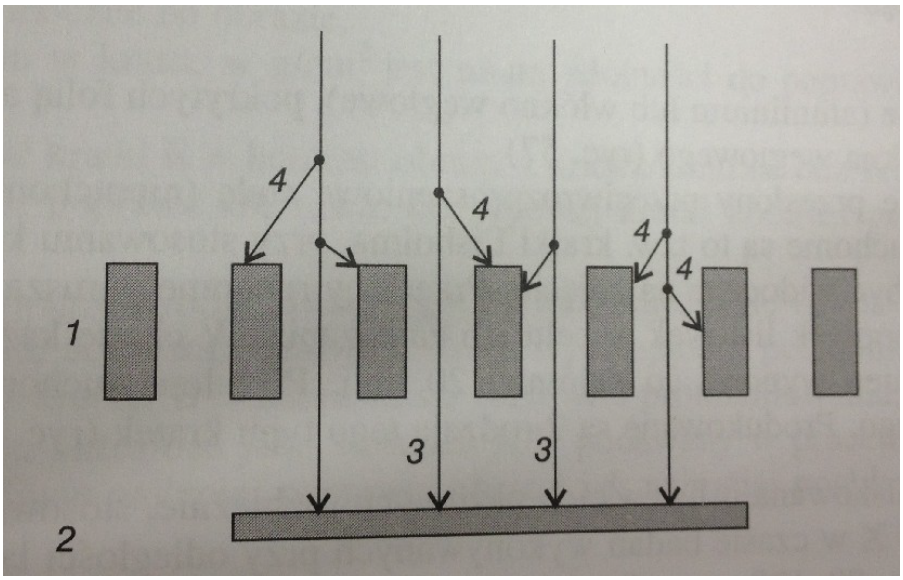

Rysunek 17: Kratka rozproszeniowa – promieniowanie równoległe do listewek ołowianych swobodnie docierają do błony rentgenowskiej, a promienie rozproszone ulegają pochłonięciu.1 – listewki ołowiane, 2 – błona rentgenowska, 3 – promienie X równoległe do listków, 4 – promienie rozproszone.

Systemy rejestracji obrazu dzielimy na analogowe i cyfrowe.
Detektory analogowe składają się z kasety (rysunek 17), która zawiera w sobie dwa ekrany wzmacniające przełożone filmem rentgenowskim pokrytym obustronnie emulsją fotograficzną (halogenek srebra). Kaseta musi być światłoszczelna, ponieważ błona wrażliwa jest na światło widzialne. Promieniowanie X pochłonięte w substancji czynnej (ekranie wzmacniającym) powoduje wzbudzenie elektronów w cząsteczkach, które następnie powracają do stanu podstawowego emitując falę elektromagnetyczną z zakresu widzialnego, której intensywność jest proporcjonalna do pochłoniętej dawki. Światło widzialne padając na kliszę rentgenowską uwidacznia się w postaci wytrąconych kryształów srebra. Elementami światłoczułymi są cząsteczki halogenku srebra. W wyniku ich naświetlania powstaje obraz utajony, który należy wywołać. Pod wpływem wywoływacza chemicznego ujawnia się obraz srebrowy, tworzący na błonie obraz rzeczywisty.



Rysunek 18: Zdjęcie kasety rentgenowskiej.

Detektory cyfrowe i skojarzone z nimi metody klasycznej radiografii dzielimy na:

- Radiografię cyfrową pośrednią (tzw. półcyfrowa, ucyfrowiona) – CR, ang. computed radiography
- Radiografię cyfrową bezpośrednią – DR, ang. digital radiography

Detektory półcyforwe wykorzystują cyfrowe płyty pamięciowe. (rysunek 18)

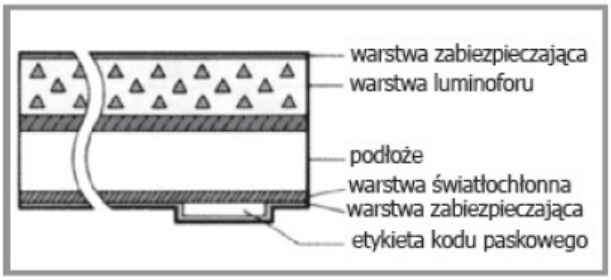

Rysunek 19: Przekrój przez płytę pamięciową.

Kasety pamięciowe miały wewnątrz fotoczuły ekran fosforowy. Etapy tworzenia obrazu w kasecie wyglądały następująco: na kasetę pada promieniowanie X -> elektrony z atomów ekranu, wchodzą na wyższe poziomy energetyczne, metastabilne (pozostają w tym stanie dopóki nie zostaną z niego wytrącone). Tu kończy się etap akwizycji a zaczyna etap wywoływania Naświetlanie kliszy światłem laserowym zaburza stan metastabilny -> elektrony uwolnione ze stanu metastabilnego emitują światło -> odbieranie i wzmacnianie sygnału przez fotopowielacz -> wzmocnione światło jest następnie zamieniane na sygnał cyfrowy. Po zeskanowaniu obrazu kaseta jest kasowana za pomocą specjalnej lampy i może być użyta po raz ponowny. Schemat blokowy zapisu na płycie pamięciowej znajduje się na rysunku 19.

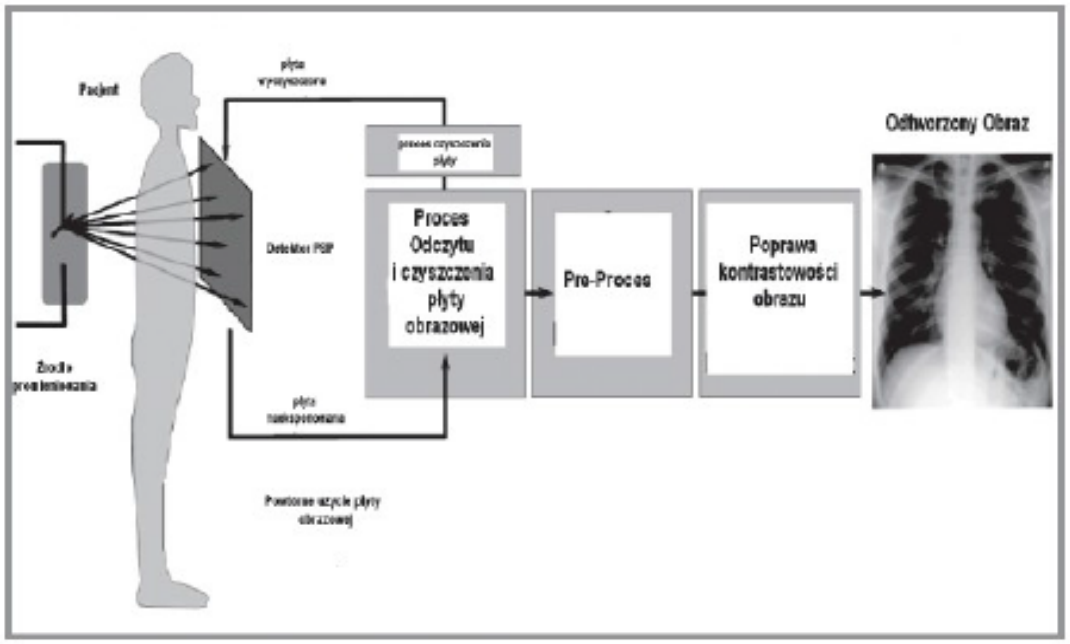

Rysunek 20: Cykl zapisu obrazu na płycie pamięciowej.

Detektory cyfrowe są bezpośrednio połączone do aparatu. Dotychczas wymyślono kilka rodzajów detektorów cyfrowych, a najbardziej popularny z nich jest zbudowany z amorficznego krzemu (rysunek 20). Radiografia bezpośrednia nie korzysta z kroków pośrednich. Tu w jednym detektorze promieniowanie X jest zamieniane na sygnał cyfrowy. Warstwa detektora składa się z pojedynczych receptorów z których każdy składa się z materiału scyntylacyjnego (warstwa jodku cezu), fotodiody (wykonanej z amorficznego krzemu) oraz układu regulującego. Każdy taki receptor jest odpowiedzialny za wytworzenie jednego piksela na obrazie. Materiał scyntylacyjny zamienia promieniowanie X na światło widzialne poprzez rentgenoluminescencję. Światło padając na fotodiodę zostaje zamienione na prąd elektryczny, który następnie poprzez układ regulacyjny jest zamieniony na informację cyfrową. Detekcja cyfrowa wykazuje bardzo dobrą rozdzielczość obrazu oraz wysoką czułość detekcji – co daje małą dawkę promieniowania otrzymywaną przez pacjenta.

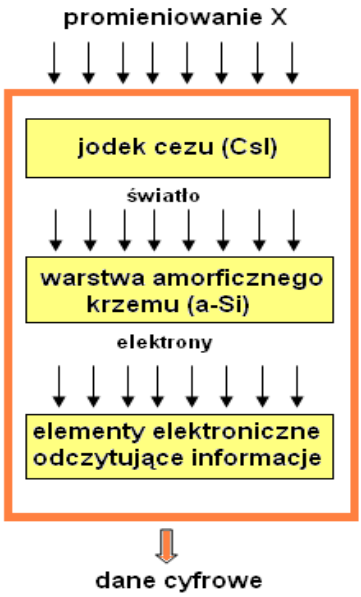

Rysunek 21: Schemat działania detektora cyfrowego promieniowania rentgenowskiego.

Zdjęcia rentgenowskie są nazywane obrazami projekcyjnymi ponieważ obiekt 3D jest rozprojektowany na obraz 2D. Do interpretacji takich obiektów potrzebna jest znajomość jak osłabienie zależy od właściwości tkanek. Czasami współczynnik pochłaniania różnych tkanek jest niedostatecznie widzialny tak by uzyskać dobry obraz dlatego często podaje się środki kontrastowe np. jodynę by uwydatnić różnice tkankowe.

1.4 Ogólne zasady i rodzaje wykonywania zdjęć rentgenowskich

1.4.1 Zdjęcia klasyczne klatki piersiowej i kości

Zdjęcia klasyczne klatki piersiowej i kości mogą być wykonywane w technice cyfrowej lub klasycznej na błonach rentgenowskich. Technika cyfrowa eliminuje klisze fotograficzne i pozwala na unikniecie błędów powstających w trakcie obróbki klisz oraz skraca do kilkunastu sekund czas od wykonania zdjęcia do uzyskania obrazu.

Technika cyfrowa pozwala także 10-50-krotne na skrócenie czasu ekspozycji w trakcie wykonywania zdjęcia, co znacznie poprawia jakość zdjęcia – zwiększa jego ostrość; ponadto pozwala na obniżenie dawki promieniowania otrzymanej w trakcie badania.

Obraz cyfrowy charakteryzuje się znacznie większą rozdzielczością obrazu niż zdjęcia wykonywane techniką klasyczną, dzięki czemu można go powiększać oraz zmieniać jego kontrast i zaczernienie, ponadto można je oglądać w negatywie i w pozytywie, dzięki czemu

zwiększa się wykrywalność zmian. Ponadto na monitorze można wykonywać niezbędne pomiary, a obraz archiwizować na serwerach, płytach CD i DVD, przesyłać drogą elektroniczną oraz powielać.

Zdjęcia klatki piersiowej

Zdjęcia klatki piersiowej wykonuje się celach profilaktycznych i diagnostycznych. Wskazaniem do zdjęć profilaktycznych jest profilaktyka nowotworów i przewlekłych schorzeń zapalnych płuc, np. gruźlicy.
Do zdjęć profilaktycznych należą też zdjęcia profilaktyczne do tzw „Książeczki zdrowa" - jako badanie podstawowe.

Wskazaniem do zdjęć diagnostycznych płuc są:
- zmiany zapalne płuc
- zmiany zapalne opłucnej
- gruźlica i inne choroby zapalne.
- podejrzenie guza płuca
- podejrzenie przerzutów nowotworowych
- ocena węzłów chłonnych wnęk płucnych i śródpiersia
- cena położenia oraz wielkości serca, a także aorty i naczyń krążenia płucnego.



Rysunek 22: Zdjęcie rentgenowskie klatki piersiowej zdrowego dziecka.

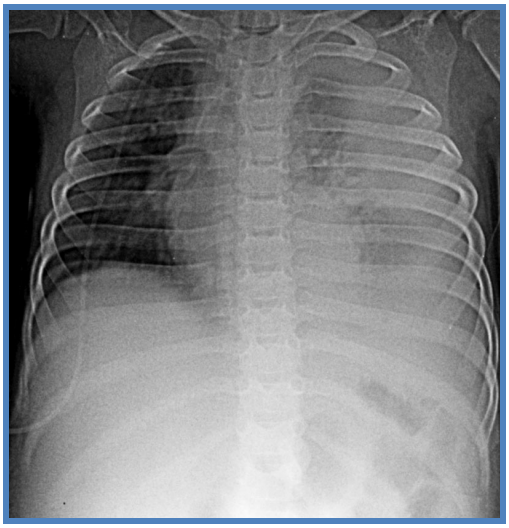

Rysunek 23: Zdjęcie rentgenowskie klatki piersiowej z płynem w jamie opłucnej u dziecka.

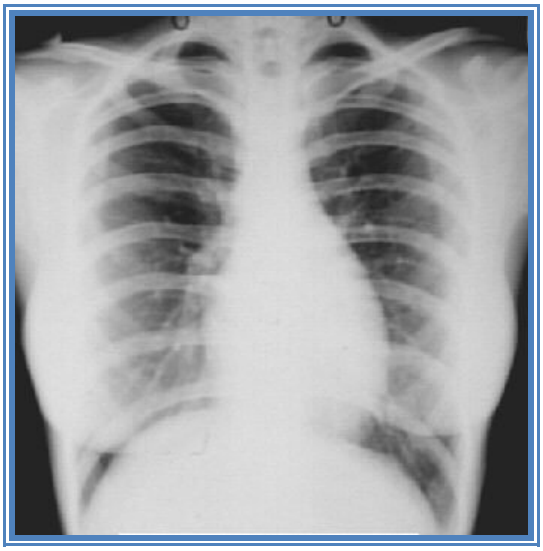

Rysunek 24: Zdjęcie klatki piersiowej zdrowej kobiety w płaszczyźnie czołowej.

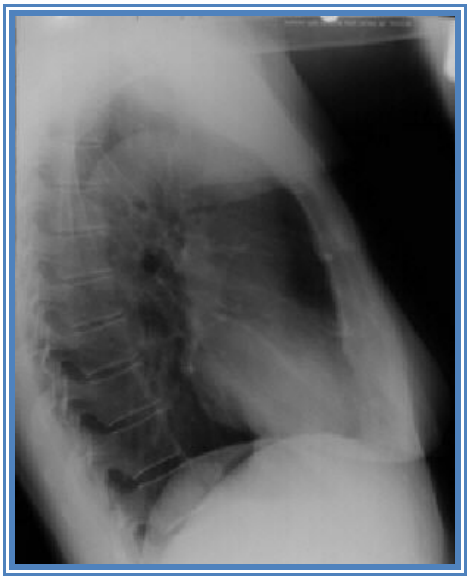

Rysunek 25: Zdjęcie klatki piersiowej zdrowej kobiety w płaszczyźnie strzałkowej.

Zdjęcia kostne

Zdjęcia kostne wykonuje się w celu uwidocznienia zmian pourazowych (i ich gojenia), zmian zwyrodnieniowych, zmian zapalnych i zmian nowotworowych w obrębie kości.
Zdjęcia kości nie pozwalają na ocenę chrząstki stawowej, więzadeł i ścięgien oraz przepuklin materiału tarcz międzykręgowych kręgosłupa. Słabo uwidoczniają tkanki miękkie. Dobrze przedstawiają zwapnienia i skostnienia w obrębie tkanek miękkich.

Przygotowanie do zdjęć rentgenowskich

Zdjęcia klatki piersiowej i kości nie wymagają specjalnego przygotowania z wyjątkiem zdjęć kręgosłupa lędźwiowego, kości krzyżowej, stawów krzyżowo-biodrowych i kości miednicy.
Przed wykonaniem zdjęć kręgosłupa lędźwiowego, kości krzyżowej, stawów krzyżowo-biodrowych i kości miednicy - w dniu poprzedzającym badanie zaleca się:
* unikać pokarmów wzdymających oraz zawierających błonnik i skrobię – czyli unikać surowych warzyw i owoców, roślin strączkowych, kapusty, otrębów, kaszy i pieczywa
* nie spożywać napojów słodzonych i gazowanych
* 3-krotnie zażyć po 2 tabletki zapobiegające wzdęciom i gromadzeniu się gazów w jelitach, np. Espumisan lub inny lek o podobnym działaniu
Pacjenci z zaparciami na 48 godzin przed badaniem powinni przyjąć środek przeczyszczający - ściśle według zaleceń lekarza: Bisacodyl, Alax, Sir Lactulosum, Xenna Extra, Regulax itp.

W dniu badania zaleca się:

* rano zażyć kolejne dwie tabletki preparatu zapobiegającego wzdęciom (np. Espumisanu) i pozostać na czczo (nic nie jeść)
* nie palić tytoniu i nie żuć gumy
* zgłosić na badanie Rtg najlepiej rano.

Dobre przygotowanie gwarantuje wysoką jakość obrazu radiologicznego i umożliwia dokładniejszą diagnozę.

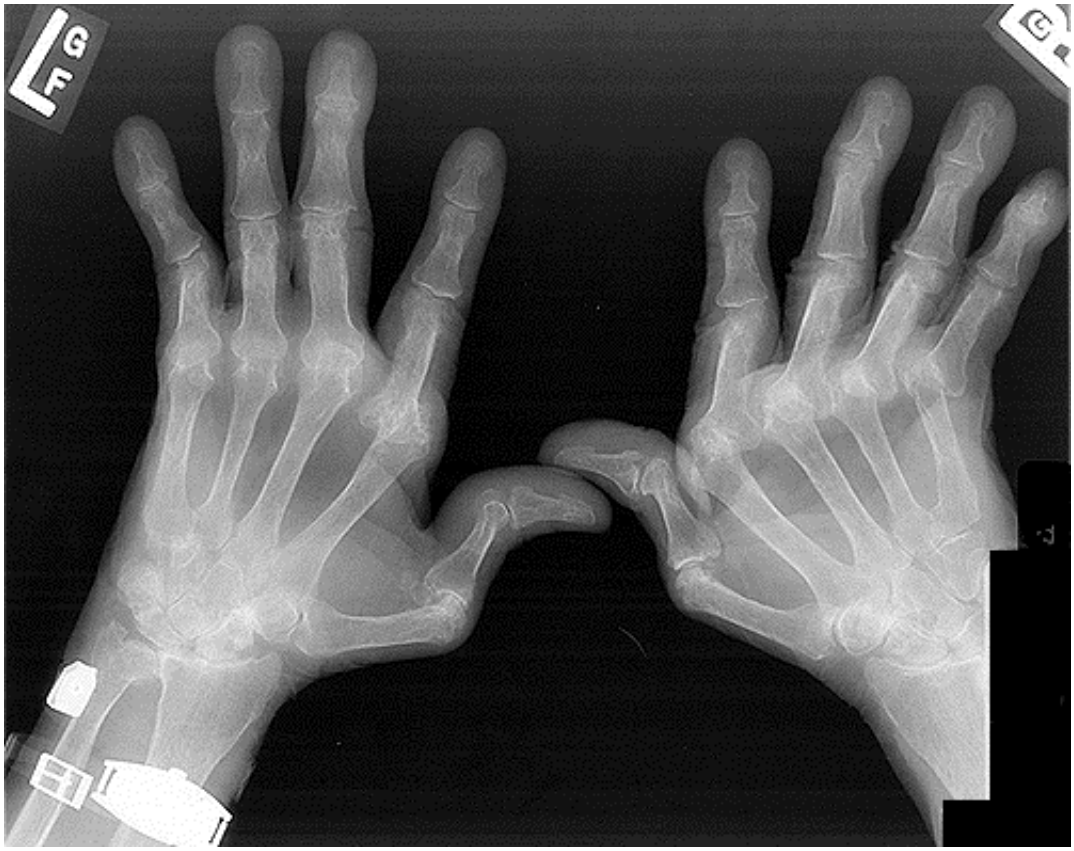

Rysunek 26: Zdjęcie rentgenowskie stawów nadgarstkowych u pacjenta z reumatoidalnym zapaleniem stawów. Na zdjęciu widać zmiany związane z osteoporozą.



Rysunek 27: Zdjęcie rtg - ogniska osteolityczne w przebiegu szpiczaka



Rysunek 28: Zdjęcie rtg - zwichnięcie w stawie kolanowym.

Przeciwwskazania

Badania rtg są związane z ekspozycją na promieniowanie rentgenowskie, i wykonywane zbyt często mogą być szkodliwe dla organizmu ludzkiego, dlatego nie powinno się ich wykonywać bez istotnych wskazań. Badań tych nie wykonuje się u kobiet ciężarnych, szczególnie w pierwszym trymestrze ciąży (okres organogenezy), ze względu na ryzyko uszkodzenia płodu.

Kobiety w wieku rozrodczym, u których zachodzi możliwość, że są w ciąży, powinny przed badaniem poinformować o tym fakcie lekarza lub personel placówki diagnostycznej.

1.4.2 Rentgenowskie badanie przewodu pokarmowego

Badanie przewodu pokarmowego obejmuje badanie przełyku, żołądka, dwunastnicy, jelita cienkiego i grubego. Badanie polega na doustnym podaniu specjalnego środka kontrastowego

pozytywne (zawiesiny siarczanu baru – tzw. Barytu lub gastrografiny) i obserwowaniu przy pomocy promieniowania rentgenowskiego jak środek ten przechodzi przez przewód pokarmowy.

Przy pomocy tego badania można wykazać szereg nieprawidłowości w przewodzie pokarmowym takich jak: wady wrodzone, zwężenie czy infekcje przełyku, refluks żołądkowo-przełykowy, zapalenie błony śluzowej żołądka, wrzody żołądka i dwunastnicy, chorobę Crohna, wrzodziejące zapalenie jelita grubego (colitis ulcerosa), polipy, uchyłki i nowotwory przewodu pokarmowego.

Na badanie przewodu pokarmowego pacjent musi mieć skierowanie lekarskie od specjalisty. W zależności od wskazań lekarskich, badanie może obejmować sam przełyk, przełyk + żołądek + dwunastnicę albo może obejmować cały przewód pokarmowy. W zależności od zakresu badania, może ono trwać od 30 minut (sam przełyk), przez kilka godzin (przełyk-dwunastnica) aż po cały dzień (cały przewód pokarmowy). W wyjątkowych sytuacjach, przy bardzo wolnym przechodzeniu środka kontrastowego przez przewód pokarmowy, pacjent musi zgłosić się na dokończenie badania następnego dnia.

Do badania przewodu pokarmowego należy się odpowiednio przygotować. Jeśli badanie ma dotyczyć tylko górnego odcinak przewodu pokarmowego (do dwunastnicy), to wystarczy w przeddzień zjeść lekkostrawną kolację a w dniu badania zgłosić się na czczo.

Jeśli badanie obejmuje cały przewód pokarmowy, wówczas wymagane jest dokładniejsze przygotowanie:

- należy zakupić w aptece środek przeczyszczający Fortrans i enemę,
- przeddzień badania można zjeść tylko śniadanie i płynny posiłek na obiad (zupa, jogurt),
- od godziny 16-tej do wieczora należy wypić 1-2 litry wody z preparatem Fortrans, jedną saszetkę preparatu rozpuszcza się w jednym litrze wody (pamiętaj, aby przed użyciem preparatu Fortrans zapoznać się z ulotką dostarczoną przez producenta),
- w dniu badania rano należy wykonać wlewkę doodbytniczą (enemę), aby oczyścić końcowy odcinek jelita grubego,
- na badanie trzeba przyjść na czczo, nie można spożywać żadnych posiłków rano.

Przeciwwskazania - badania rtg są związane z ekspozycją na promieniowanie rentgenowskie, i wykonywane zbyt często mogą być szkodliwe dla organizmu ludzkiego, dlatego nie powinno się ich wykonywać bez istotnych wskazań. Badań tych nie powinno się wykonywać u kobiet ciężarnych, szczególnie w pierwszym trymestrze ciąży (okres organogenezy), ze względu na ryzyko uszkodzenia płodu. Kobiety w wieku rozrodczym, u

których zachodzi możliwość, że są w ciąży, powinny przed badaniem poinformować o tym fakcie lekarza lub personel placówki diagnostycznej.

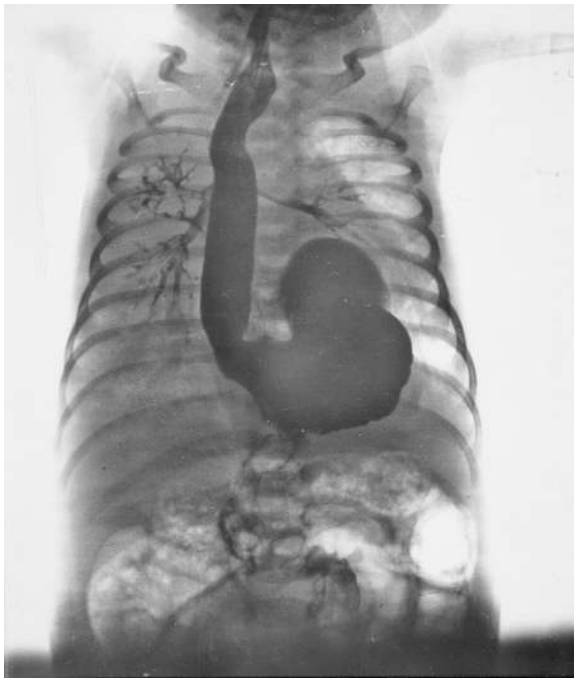

Rysunek 29: Badanie kontrastowe przełyku i żołądka.



Rysunek 30: Zdjęcie przeglądowe jamy brzusznej. W obrębie pętli jelitowych śródbrzusza obecność kilku drobnych poziomów płynu: cechy niedrożności.

1.4.3 Radiologia naczyniowa

Radiologia zabiegowa jest jedną z najdynamiczniej rozwijających się dziedzin medycyny. Ogromny postęp jaki dokonał się w dziedzinie sprzętu i aparatury medycznej umożliwia uzupełnienie lub wręcz zastąpienie wielu operacji chirurgicznych poprzez małoinwazyjne zabiegi radiologiczne. Procedury wykonywane są niejednokrotnie przez kilkumilimetrowe nacięcie na skórze, a okres hospitalizacji wynosi 3-4 dni.

Badania arteriograficzne - badanie polega na nakłuciu w znieczuleniu miejscowym tętnicy udowej. Następnie do naczynia wprowadza się niewielką koszulę naczyniową, przez którą prowadzi się dalszą część badania. Kolejnym krokiem jest osiągnięcia tętnic badanej okolicy drogą wewnątrznaczyniową za pomocą specjalnych cewników angiograficznych. Podczas tej części zabiegu pacjent nie odczuwa żadnych dolegliwości, gdyż tętnice nie posiadają zakończeń nerwowych od wewnątrz. Kolejnym krokiem jest podanie środka kontrastowego do wybranych naczyń, zwykle podczas tego etapu procedury odczuwa się jedynie ciepło w

badanej okolicy. Po zakończonej arteriografii z naczynia usuwa się koszulkę, zastosowuje krótkotrwały ucisk, a następnie zakłada specjalny opatrunek uciskowy. Arteriografia, choć jest procedurą inwazyjną w porównaniu do innych badań radiologicznych, ciągle pozostaje w wielu przypadkach najdoskonalszą metodą obrazowania naczyń. Badania arteriograficzne dotyczą wszystkich okolic anatomicznych. Najczęściej wykonywane badania naczyniowe to:

- Arteriografia kończynowa - wykonywana w celu oceny tętnic kończyn dolnych lub górnych, zwłaszcza zwężeń.
- Arteriografia mózgowa – stosowana do oceny naczyń mózgowych w przypadkach tętniaków wewnątrzczaszkowych, malformacji oraz do stwierdzenia śmierci mózgowej.
- Arteriografia t. krezkowej górnej i pnia trzewnego (naczyń trzewnych) - wykorzystywana do potwierdzenia krwawienia z górnego odcinka przewodu pokarmowego (zwykle jako wstęp do zabiegu radiologicznego), podczas chemoembolizacji guzów wątroby, w przypadkach diagnostyki i leczenia tętniaków i innych nieprawidłowości naczyń tej okolicy.
- Arteriografia tętnic nerkowych – do oceny zwężenia tętnicy, obecności rozwarstwienia lub tętniaków.
- Aortografia - wykonywana jest celem oceny aorty i jej gałęzi
- Arteriografia rdzeniowa – w celu oceny unaczynienia rdzenia

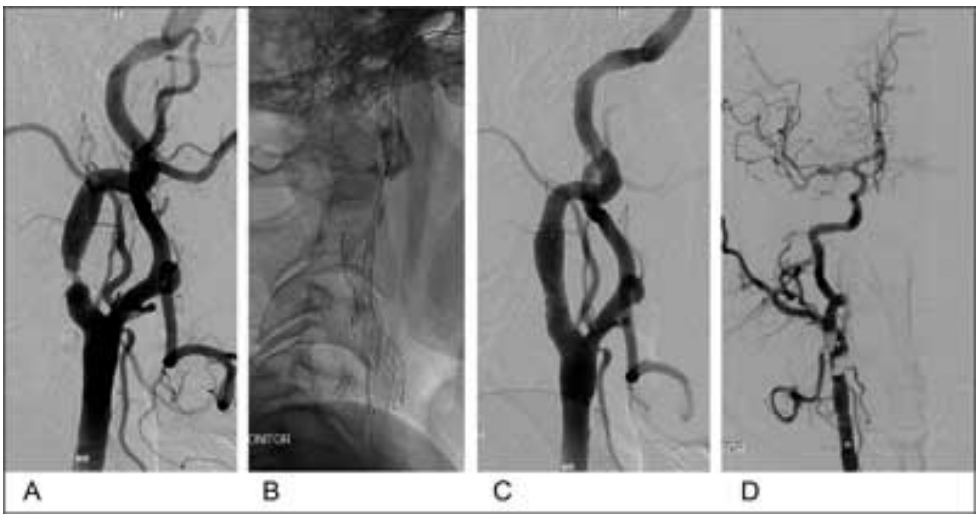

Rysunek 31: Mężczyzna, lat 67, z zwężeniem w opuszce prawej tętnicy szyjnej wewnętrznej. A – arteriografia wyjściowa w projekcji bocznej; B – po wstępnym poszerzeniu; C – arteriografia kontrolna; D – arteriografia kontrolna w projekcji p-a z widocznymi gałęziami wewnątrzczaszkowymi – obrazy prawidłowe.

Flebografia - Badanie wykonywane w celu zobrazowania i oceny naczyń żylnych.

Embolizacje i chemoembolizacje guzów nowotworowych - zabieg polega na nakłuciu tętnicy udowej w znieczuleniu miejscowym pachwiny. Następnie drogą naczyń krwionośnych osiąga się tętnicę zaopatrujące nowotwór. Kolejnym krokiem jest zamknięcie drobnych naczyń nowotworu przez specjalne cząstki (tzw. materiał embolizacyjny). W przypadku guzów wątroby dodatkowo podaje się do samego guza chemioterapeutyk, jest to tzw. chemoembolizacja. Obecnie większość chemoembolizacji przyprowadza się z wykorzystaniem mikrosfer przenoszących chemioterapeutyk na swojej powierzchni w postaci wiązań chemicznych. Po zamknięciu naczyń nowotworu przez mikrosfery dochodzi do uwalniania leku, który osiąga kilkudziesięciokrotnie wyższe stężenie w nowotworze niż przy podaniu dożylnym, jednocześnie zmniejszając narażenie całego organizmu. Średnica mikrosfer sięga 1/10 milimetra, a podczas jednego zabiegu do guza podaje się ich przeciętnie ok. 300 tysięcy. Zabiegi embolizacji i chemoembolizacji wykonuje się w przypadkach nieoperacyjnych guzów: wątroby i dróg żółciowych (zarówno guzy pierwotne jak i niektóre przerzutowe), nerek, pęcherza moczowego. Ponadto wykonuje się zabiegi embolizacji przedoperacyjnej wszystkich okolic ciała w celu ograniczenia krwawienia podczas zabiegu chirurgicznego.

Embolizacje w krwawieniach - podobnie jak przypadku innych procedur radiologii zabiegowej, zabieg rozpoczyna się od znieczulenia miejscowego w pachwinie. Następnie drogą naczyń dociera się do krwawiącej okolicy. Kolejnym krokiem zabiegu jest zamknięcie krwawiącego naczynia. W zależności od sytuacji wykorzystuje się do tego celu specjalne spiralki (coile), stent-grafty, kleje tkankowe oraz inne materiały embolizacyjne. Powyższe zabiegi embolizacyjne wykonuje się w przypadkach trudnych do opanowania krwawień: w zakresie jamy nosa, żołądka i dwunastnicy (w przypadkach wrzodów, krwawień pooperacyjnych), tętniaków rzekomych t. śledzionowej (głównie w przebiegu zapalenia trzustki), poporodowych, do drzewa oskrzelowego (krwioplucia) i pęcherza moczowego (zwłaszcza w przypadku nacieków nowotworowych).

Embolizacja i protezowanie (stent-graft) tętniaków obwodowych - zabieg zwykle wykonuje się poprzez nakłucie tętnicy udowej w znieczulonej miejscowo pachwinie. Następnie za pomocą zestawu cewników i prowadników, drogą naczyń dociera się do tętniaka. Kolejnym etapem zabiegu jest wyłączenie poszerzonego fragmentu naczynia

(tętniaka) z krążenia. W tym celu wykorzystuje się specjalne protezy naczyń zakładana od środka naczynia (stent-grafty). W niektórych przypadkach stosuje się „sprężynki" (coile) wypełniające wnętrze tętniaka. Czasami konieczne jest wyłączenie zmienionego chorobowo odcinka naczynia wraz z tętniakiem (trapping). W przypadku pęknięcia tętniaka, które zwłaszcza w przypadku tętników aorty powodują zagrożenie życia pacjenta, zabiegi wykonuje się często „na ostro". Wykonuje się embolizacje i protezowanie tętniaków: aorty piersiowej oraz brzusznej (zwłaszcza w przypadkach tętniaków pękniętych)**,** rozwarstwień aorty**,** tętnic nerkowych**,** pnia trzewnego, tętnic krezkowych i ich gałęzi**,** tętnic biodrowych oraz udowych i podkolanowych**,** tętnic szyjnych **i** innych.

Angioplastyka i stentowanie tętnic - zabieg popularnie jest zwany „balonikowaniem", gdyż polega na umieszczeniu wewnątrz zwężonej tętnicy balona, który rozprężony pod wysokim ciśnieniem powoduje przywrócenie prawidłowej średnicy naczynia.

1.5 Środki cieniujące

W rentgenodiagnostyce są to środki pochłaniające promieniowanie. Dzielimy je na:
- *środki cieniujące negatywne* – to substancje, które mają niski współczynnik pochłaniania czyli np. powietrze, tlen, podtlenek azotu, dwutlenek węgla, gazy szlachetne. Obecnie są



Rysunek 32: Klasyczne dwukontrastowe badanie jelita grubego.

rzadko stosowane. Wykorzystuje się je czasami wraz z kontrastem pozytywnym do dwukontrastowego badania np. przewodu pokarmowego - klasyczne dwukontrastowe badanie jelita grubego polegające na rozciągnięciu fałdów błony śluzowej przez wprowadzenie do jelita powietrza oraz na pokryciu powierzchni tej błony warstwą barytu. Metodą tą można ocenić całe jelito grube.

- *środki cieniujące pozytywne*, lepiej pochłaniają promieniowanie niż tkanki ciała. Składają się ze związków baru i jodu. Mają 50 – 1000 razy wyższy współczynnik pochłaniania niż tkanki ciała. Środki cieniujące mogą być rozpuszczalne w wodzie (organiczne sole jodu) lub nierozpuszczalne w wodzie (np. zawiesina siarczanu baru). Siarczan baru służy do badania przewodu pokarmowego. Nie wchłania się z przewodu pokarmowego więc jest bezpieczny dla pacjenta. Kontrasty rozpuszczalne w wodzie dzielimy na: hepatotropowe – po podaniu ustnym wydzielają się do żółci – rzadko stosowane, urotropowe – podane dożylnie wydalają się przez nerki – do wykonywania urografii, angiografii. Najczęściej stosowane mają pierścień benzenowy połączony z cząsteczkami jodu.



Rysunek 33: Zdjęcie rentgenowskie angiografia tętnic biodrowych z podaniem jodowego środka kontrastującego



Rysunek 35: Zdjęcie rentgenowskie przewodu pokarmowego z podaniem barytu.

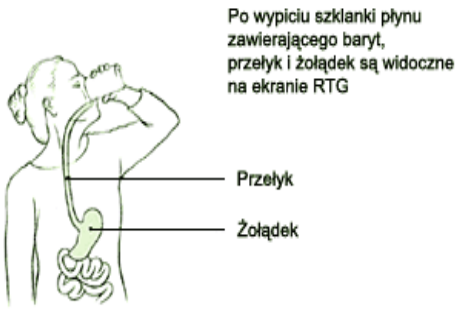

Rysunek 34: Sposób podania środka kontrastującego barytowego.

1.6 Zasady ochrony przed promieniowaniem jonizującym

Podstawową zasadą ochrony przed promieniowaniem jonizującym jest zasada ALARA (z ang. as low as reasonably achievable) mówiąca o tym by kontakt z promieniowaniem był ograniczony przy zachowaniu odpowiedniej jakości obrazu.

Metody ochrony przed promieniowaniem jonizującym:

zwiększenie odległości – im znajdujemy się dalej od źródła promieniowania tym moc docierająca jest mniejsza

ograniczenie czasu ekspozycji

stosowanie osłon pochłaniających promieniowanie – płaszcze ołowiane, zamykanie źródeł promieniowania w pomieszczeniach gdzie w ścianach znajduje się warstwa ołowiu itp.

Zasady ochrony przed promieniowaniem regulują przepisy prawa. Poniżej przedstawiono metody ochrony wynikające z rozporządzenia Ministra Zdrowia z dnia 18 lutego 2011 r. w sprawie warunków bezpiecznego stosowania promieniowania jonizującego dla wszystkich rodzajów ekspozycji medycznej:

„§ 18. 1. Podczas dokonywania diagnostycznych badań rentgenowskich przestrzega się następujących zasad postępowania:

1) stosuje się wyłącznie aparaturę rentgenodiagnostyczną wyposażoną w co najmniej sześciopulsowe zasilacze, z zastrzeżeniem wyjątków określonych w przepisach wydanych na podstawie art. 46 ustawy;

2) ogranicza się liczbę projekcji, czas ekspozycji oraz rozmiary wiązki promieniowania jonizującego padającej

na ciało pacjenta do wartości niezbędnych dla uzyskania żądanej informacji diagnostycznej;
3) stosuje się osłony osobiste chroniące przed promieniowaniem jonizującym części ciała i narządy pacjenta niebędące przedmiotem badania, a w szczególności znajdujące się w obrębie wiązki pierwotnej tego promieniowania, jeżeli nie umniejsza to diagnostycznych wartości wyniku badania;
4) stosuje się materiały, fizyczne parametry pracy aparatu rentgenowskiego i wyposażenie do akwizycji i prezentacji obrazu zmniejszające do minimum narażenie na promieniowanie jonizujące przy jednoczesnym zapewnieniu uzyskania obrazu o wartości diagnostycznej;
5) przy analogowej rejestracji obrazów stosuje się wyłącznie automatyczną obróbkę fotochemiczną podlegającą procesowi optymalizacji, z wyłączeniem stomatologicznych badań wewnątrzustnych;
6) w dokumentacji medycznej pacjenta zapisuje się fizyczne parametry ekspozycji w sposób umożliwiający
odtworzenie warunków badania i dawki, którą otrzymał pacjent, z wyłączeniem stomatologicznych zdjęć wewnątrzustnych, gdzie wymagane jest zapisanie informacji o wykonaniu badania;
7) ogranicza się stosowanie jezdnego i przenośnego sprzętu radiologicznego wyłącznie do przypadków, gdy przybycie pacjenta do stacjonarnego urządzenia radiologicznego jest przeciwwskazane ze względów medycznych.

2. Podczas dokonywania diagnostycznych badań za pomocą rentgenowskiego tomografu komputerowego, poza wymaganiami określonymi w ust. 1, należy:
1) w technice spiralnej z istniejących danych rekonstruować obraz warstw pośrednich zamiast wykonywania dodatkowych obrazów;
2) w technice spiralnej zapewnić, aby stosunek skoku spirali do szerokości wiązki był nie mniejszy od jedności;
3) w technice stacjonarnej zapewnić, aby przesunięcie stołu między kolejnymi skanami było nie mniejsze niż szerokość kolimowanej wiązki;
4) stosować osłony osobiste w szczególności na tarczycę, piersi, soczewki oczu i gonady, jeżeli znajdują się one w odległości mniejszej niż 10 cm od obszaru badanego, zwłaszcza u osób poniżej 16. roku życia, jeżeli nie umniejszają one diagnostycznych wartości wyniku badania.

3. Podczas diagnostycznych badań za pomocą mammografu, poza wymaganiami określonymi

w ust. 1, należy:

1) ograniczać do niezbędnego minimum stosowanie geometrycznego powiększenia obrazu;

2) stosować osłony osobiste ochraniające przed promieniowaniem jonizującym jamę brzuszną, w szczególności w przypadku pacjentek w wieku rozrodczym;

3) w analogowej akwizycji do oceny obrazu używać negatoskopów zapewniających luminancję z zakresu 3000—6000 cd/m2."

Wartości referencyjne dawek zgodnie z Rozporządzeniem Ministra Zdrowia

rodzaj badania	$CTDI_w$ [mGy]	DLP [mGy×cm]
mózg	60	1050
twarzoczaszka, zatoki	35	360
kręgi i struktury przykręgowe	70	460
klatka piersiowa	30	650
tomografia wysokiej rozdzielczości (płuca)	35	280
jama brzuszna	35	780
wątroba i śledziona	35	900
struktury miednicy	35	570
obręcz biodrowa	25	520

1.7 Kontrola jakości

Ustawa atomowa zespół przepisów prawnych regulujących produkcję i wykorzystanie energii atomowej oraz bezpieczeństwo jądrowe i ochronę radiologiczną w Polsce. Każdy zakład radiologii jest zobowiązany do przestrzegania ustawy o prawie atomowym. Rozporządzenie nakłada obowiązek prowadzenia testów aparatury rentgenodiagnostycznej, a w tym również tomografii komputerowych.

Poniżej przedstawiono najważniejsze informacje dotyczące kontroli jakości wynikające z rozporządzenia Ministra Zdrowia z dnia 18 lutego 2011 r. w sprawie warunków bezpiecznego stosowania promieniowania jonizującego dla wszystkich rodzajów ekspozycji medycznej:

„§ 8. 1. Dokumentacja systemu zarządzania jakością w radioterapii, medycynie nuklearnej, rentgenodiagnostyce i radiologii zabiegowej zawiera przynajmniej:

1) procedury nadzoru nad dokumentacją i nadzoru nad zapisami oraz formularze niezbędne do prowadzenia zapisów;

2) instrukcje obsługi urządzeń radiologicznych i urządzeń pomocniczych;
3) procedury i instrukcje dotyczące sposobu wykonywania test.w eksploatacyjnych urządzeń radiologicznych i urządzeń pomocniczych przeprowadzanych przez jednostkę ochrony zdrowia we własnym zakresie;
4) zapisy dotyczące wynik.w przeprowadzanych testów eksploatacyjnych urządzeń radiologicznych i urządzeń pomocniczych oraz test.w odbiorczych;
5) informacje dotyczące kwalifikacji i szkoleń personelu;
6) procedurę przeprowadzania klinicznych audytów wewnętrznych;
7) zapisy dotyczące wynik.w klinicznych audytów wewnętrznych oraz podjętych działań korygujących i naprawczych;
8) informacje dotyczące okresowych przegląd.w systemu zarządzania jakością dokonywanych przez kierownika jednostki ochrony zdrowia.

2. Wymagania dotyczące systemu zarządzania jakością w radioterapii, medycynie nuklearnej, rentgenodiagnostyce
i radiologii zabiegowej określa załącznik nr 5 do rozporządzenia.

§ 9. 1. Urządzenia radiologiczne podlegają testom z zakresu kontroli fizycznych parametrów.
2. Testy, o których mowa w ust. 1, dzielą się na:
1) testy odbiorcze (akceptacyjne);
2) testy eksploatacyjne.
(…) 5. Testy odbiorcze są wykonywane przez uprawnionych przedstawicieli dostawcy i użytkownika.
(…) 12. W radioterapii testy eksploatacyjne są wykonywane przez:
1) podmioty posiadające akredytację w rozumieniu ustawy z dnia 30 sierpnia 2002 r. o systemie oceny zgodności (Dz. U. z 2010 r. Nr 138, poz. 935);
2) fizyków medycznych posiadających certyfikat Krajowego Centrum Ochrony Radiologicznej w Ochronie Zdrowia.
13. Fizycy medyczni, o których mowa w ust. 12, mogą zlecić wykonywanie niektórych testów technikom elektroradiologii lub inżynierom medycznym. Fizycy medyczni sprawują nadzór nad wykonywaniem zleconych przez nich testów.
14. W rentgenodiagnostyce, radiologii zabiegowej i medycynie nuklearnej testy eksploatacyjne dzielą się na testy:
1) podstawowe;

2) specjalistyczne.

15. Testy podstawowe są wykonywane przez pracowników jednostki ochrony zdrowia upoważnionych do obsługi urządzeń radiologicznych.

16. Testy specjalistyczne są wykonywane przez:

1) podmioty posiadające akredytację w rozumieniu ustawy z dnia 30 sierpnia 2002 r. o systemie oceny zgodności;

2) fizyków medycznych posiadających certyfikat Krajowego Centrum Ochrony Radiologicznej w Ochronie Zdrowia.

(…) 18. Certyfikat, o którym mowa w ust. 12 i 16, wydaje się fizykom medycznym posiadającym przynajmniej 3-letni staż pracy odpowiednio w radioterapii, medycynie nuklearnej, rentgenodiagnostyce, radiologii zabiegowej wyłącznie na wniosek kierownika jednostki ochrony zdrowia, w której są zatrudnieni, na zasadach określonych przez Krajowe Centrum Ochrony Radiologicznej w Ochronie Zdrowia."

Wykaz testów podstawowych wykonywanych podczas kontroli jakości wg załącznika nr 6 rozporządzenia Ministra Zdrowia z dnia 18 lutego 2011 r. w sprawie warunków bezpiecznego stosowania promieniowania jonizującego dla wszystkich rodzajów ekspozycji medycznej (podano wartości graniczne dopuszczalnego odchylenia badanych fizycznych parametrów):

1. Geometria

1.1 Zgodność pola promieniowania rentgenowskiego z polem świetlnym – powinno się wykonywać raz w miesiącu

1.1.1 Suma różnic między krawędzią pola świetlnego a krawędzią pola promieniowania rentgenowskiego w kierunku równoległym, jak i prostopadłym do osi lampy, w odniesieniu do odległości ognisko lampy – płaszczyzna pola świetlnego nie powinna przekraczać: 3%

1.1.2 Jednocześnie suma odchyleń w obu kierunkach nie powinna przekraczać:

1.2 Prostopadłość osi wiązki promieniowania rentgenowskiego. Dopuszczalne odchylenie od kąta prostego pomiędzy osią wiązki promieniowania rentgenowskiego a płaszczyzną rejestratora obrazu nie powinno przekraczać: 1,5°

2. Powtarzalność ekspozycji/dawki (Uwaga: Podstawą do oceny powtarzalności ekspozycji/dawki jest wartość średnia z testu prowadzonego przez pięć dni dla całkowicie sprawnego aparatu rentgenowskiego (bezpośrednio po jego instalacji), zwana dalej „wartością odniesienia". Wartość odniesienia należy powtórnie wyznaczać po wprowadzeniu

jakichkolwiek poważnych zmian w aparacie (np.: wymiana lampy).) - powinno się wykonywać raz w miesiącu

2.1 Dla ekspozycji wykonanej z użyciem fantomu testowego różnica wartości dawki ekspozycyjnej od wartości odniesienia nie powinna być większa niż: 20%

2.2 Różnica wartości gęstości optycznej na polu kryterialnym obrazu fantomu schodkowego od wartości odniesienia nie powinna być większa niż: 0,1

3. Rozdzielczość przestrzenna – powinno się wykonywać co pół roku

Wartość rozdzielczości przestrzennej powinna być zgodna z wartością wyznaczoną podczas testów akceptacyjnych

4. Kratka przeciwrozproszeniowa – powinno się wykonywać raz na kwartał

4.1 Ocena obrazu kratki. Brak znaczących artefaktów w polu rejestratora obrazu dla ekspozycji wykonanej przy wysokim napięciu równym 50 kV.

4.2 Ocena obrazu kratki ruchomej. Brak obrazu pasków kratki przy najkrótszych stosowanych klinicznie czasach.

4.3 Jednorodność obrazu kratki

4.3.1 Różnica gęstości optycznych między środkiem a brzegami obrazu mierzona w kierunku ruchu kratki nie powinna przekraczać 30%

4.3.2 Profil rozkładu gęstości powinien spełniać warunek, że w centrum kratki gęstość optyczna powinna być największa, a spadek gęstości optycznej w kierunku brzegów powinien być symetryczny.

5. System automatycznej kontroli ekspozycji (AEC) – kontrola co 6 miesięcy

5.1 Ocena systemu AEC przy zmianie wysokiego napięcia. Maksymalna różnica gęstości optycznych obrazów jednorodnego fantomu wykonanych dla różnych wartości wysokiego napięcia z zakresu używanego klinicznie nie powinna być większa niż: 0,3

5.2 Ocena systemu AEC przy zmianie grubości fantomu. Różnica gęstości optycznych obrazów jednorodnych fantomów o dwóch grubościach z zakresu używanego klinicznie wykonanych dla tej samej wartości wysokiego napięcia nie powinna być większa niż: 0,3

5.3 Ocena systemu AEC przy zmianie natężenia prądu. Różnica gęstości optycznych dla dwóch ekspozycji jednorodnego fantomu wykonanych dla jednakowych ustawień systemu AEC, jednej dla krótkiego czasu ekspozycji, drugiej dla długiego czasu ekspozycji, nie powinna być większa niż: 0,3

5.4 Ocena czułości komór systemu AEC. Maksymalna różnica gęstości optycznych obrazów jednorodnego fantomu wykonanych dla każdej z komór systemu AEC nie powinna być większa niż: 0,3

6. Kasety – kontrola co 6 miesięcy

6.1 Przyleganie ekranu wzmacniającego do błony. Dla każdej kasety powierzchnia słabego przylegania ekranu wzmacniającego do błony (w obszarze istotnym diagnostycznie) nie powinna być większa niż: 1cm^3

6.2 Szczelność kaset. Na błonach ze wszystkich kaset nie powinno być żadnych ciemniejszych krawędzi świadczących o nieszczelności kasety.

7. Proces wywoływania. Podstawą do oceny procesu wywoływania są wartości średnie z testu, prowadzonego przez pięć dni po przeprowadzeniu przez serwis optymalizacji obróbki, zwane dalej „wartościami odniesienia". Optymalizacja polega na dobraniu takich fizycznych parametrów procesu wywoływania, dla których przy optymalnym kontraście jest uzyskiwana najwyższa czułość i najniższa gęstość minimalna błony rentgenowskiej. Kontrola powinna odbywać się codziennie.

7.1 Gęstość minimalna. Gęstość minimalna nie powinna być większa niż: 0,3

7.2 Wskaźnik światłoczułości. Różnica od wartości odniesienia nie powinna przekraczać: 0,15

7.3 Wskaźnik kontrastowości wyrażony średnim gradientem. Różnica od wartości odniesienia nie powinna przekraczać: 0,2

7.4 Temperatura wywoływacza. Różnica od wartości odniesienia nie powinna przekraczać: 0,5ºC

8. Ciemnia – kontrola raz do roku

8.1 Szczelność ciemni. Brak widocznych źródeł światła. Wzrost minimalnej gęstości optycznej (Dmin) na błonie po 4 minutach przy wyłączonym oświetleniu roboczym nie powinien być większy niż: 0,1

8.2 Oświetlenie robocze. Wzrost minimalnej gęstości optycznej (Dmin) na błonie po 4 minutach przy włączonym oświetleniu roboczym nie powinien być większy niż: 0,1

9. Warunki oceny zdjęć rentgenowskich – taka kontrola powinna odbywać się codziennie przed pracą.

9.1 Wizualne sprawdzenie czystości powierzchni negatoskopu

9.2 Wizualne sprawdzenie równomierności i stabilności świecenia powierzchni negatoskopu.

9.3 Wizualne sprawdzenie barw światła negatoskopu.

10. Warunki przechowywania błon. - kontrola raz na tydzień. Temperatura, wilgotność względna w pomieszczeniu magazynowania błon oraz sposób składowania błon powinny być zgodne z zaleceniami producenta.

Zakres testów podstawowych dla mammografii:

1. System AEC. Podstawą do oceny systemu AEC są wartości średnie z testu prowadzonego przez pięć dni dla całkowicie sprawnego mammografu (bezpośrednio po jego instalacji), zwane dalej „wartościami odniesienia". Wartości odniesienia należy powtórnie wyznaczyć po wprowadzeniu jakichkolwiek poważnych zmian w aparacie (np.: wymiana lampy).

1.1 Stałość ekspozycji – kontrola codzienna

1.1.1 Dla obrazu fantomu (4,5 cm PMMA) wykonanego w warunkach klinicznych gęstość optyczna w punkcie referencyjnym (6 cm od strony klatki piersiowej) powinna zawierać się w przedziale: 1,3 – 1,8

1.1.2 Różnica gęstości optycznej od wartości odniesienia powinna być większa niż: 0,15

1.2 Kompensacja zmian grubości fantomu i wartości wysokiego napięcia. Dla ekspozycji fantomów z PMMA o grubościach 2,0 cm, 4,5 cm i 6,5 cm wartości gęstości optycznej mierzone na obrazach fantomów nie powinny różnić się od wartości odniesienia o więcej niż: 0,15 raz – test powinien być wykonywany raz tydzień

2. Jakość obrazu – kontrola raz na tydzień

2.1 Rozdzielczość przestrzenna. Rozdzielczość w kierunku równoległym i prostopadłym do osi anoda–katoda dla każdego typu ogniska lampy nie powinna być mniejsza niż: 12 lp/mm

2.2 Progowy kontrast obrazu. Liczba widocznych obiektów o niskim kontraście nie powinna się zmieniać o więcej niż o 1 w stosunku do liczby obiektów określonych w trakcie testów akceptacyjnych.

3. Siła kompresji piersi. Maksymalna wartość siły kompresji powinna zawierać się w granicach: 13–20 kg – test należy wykonywać raz na 6 miesięcy

4. Kasety – kontrola raz na 6 miesięcy.

4.1 Przyleganie ekranu wzmacniającego do błony. Dla każdej kasety powierzchnia słabego przylegania ekranu wzmacniającego do błony (w obszarze istotnym diagnostycznie) nie powinna być większa niż: 1 cm^2

4.2 Szczelność kaset. Na błonach ze wszystkich kaset nie powinno być żadnych ciemniejszych krawędzi świadczących o nieszczelności kasety.

5. Ciemnia – kontrola raz na 6 miesięcy

5.1. Szczelność ciemni. Dodatkowe tło od nieszczelności w ciemni w ciągu 2 minut nie powinno być większe niż: 0,02 raz

5.2 Oświetlenie robocze. Dodatkowe tło od oświetlenia roboczego w ciągu 2 minut nie powinno być większe niż: 0,05

5.3. Przepust. Dodatkowe tło od przepustu w ciągu kilku godzin nie powinno być większe niż: 0,02

6. Proces wywoływania. Podstawą do oceny procesu wywoływania są wartości średnie z testu prowadzonego przez pięć dni po przeprowadzeniu przez serwis optymalizacji obróbki, zwane dalej „wartościami odniesienia". Optymalizacja polega na dobraniu takich fizycznych parametrów procesu wywoływania, dla których przy optymalnym kontraście jest uzyskiwana najwyższa czułość i najniższa gęstość minimalna błony rentgenowskiej. Kontrola powinna odbywać się codziennie.

6.1. Gęstość minimalna. Gęstość minimalna nie powinna być większa niż: 0,25

6.2. Różnica od wartości odniesienia nie powinna przekraczać: 0,02

6.3. Wskaźnik światłoczułości. Różnica od wartości odniesienia nie powinna przekraczać: 0,1

6.4. Wskaźnik kontrastowości wyrażony średnim gradientem. Różnica od wartości odniesienia nie powinna przekraczać: 0,15

6.5. Wartość średniego gradientu nie powinna być mniejsza niż: 2,8

6.6. Temperatura wywoływacza. Różnica od wartości odniesienia nie powinna przekraczać: 0,5°C

7. Warunki oceny mammografów – kontrola przed przystąpieniem do pracy

7.1. Wizualne sprawdzenie czystości powierzchni negatoskopu.

7.2. Wizualne sprawdzenie równomierności i stabilności świecenia powierzchni negatoskopu.

7.3. Wizualne sprawdzenie barwy światła negatoskopu.

8. Warunki przechowywania błon. Temperatura, wilgotność względna w pomieszczeniu magazynowania błon oraz sposób ich składowania są zgodne z wymaganiami producenta błon. –kontrola raz na tydzień

9. Analiza zdjęć odrzuconych. Ogólny wskaźnik powtórzeń (stosunek całkowitej liczby powtórzeń do całkowitej liczby filmów eksponowanych w danym okresie) nie powinien przekraczać: 5% - kontrola powinna się odbywać co 250 badań

Poniżej przedstawiono wykaz testów specjalistycznych, które należy wykonywać w radiodiagnostyce. Test specjalistyczne należy wykonywać co najmniej raz na 12 miesięcy.

1. Wysokie napięcie.

1.1. Dokładność ustawienia wysokiego napięcia. Różnica pomiędzy zmierzoną wartością wysokiego napięcia a wartością nominalną dla pełnego zakresu wysokiego napięcia, w odniesieniu do wartości nominalnej nie powinna przekraczać: 10%

1.2. Powtarzalność wartości wysokiego napięcia. Dla wszystkich typów generatorów dla wielokrotnych pomiarów odchylenie wysokiego napięcia na lampie, w odniesieniu do wartości średniej, nie powinno być większe niż: 5%

1.3. Wartość wysokiego napięcia przy zmianie natężenia prądu. Dla różnych wartości natężenia prądu różnica pomiędzy zmierzoną wartością wysokiego napięcia a wartością średnią, w odniesieniu do wartości średniej, nie powinna być większa niż: 10%

2. Całkowita filtracja. Dla wiązki użytecznej całkowita filtracja powinna być równoważna co najmniej: 2,5 mm Al

3. Czas ekspozycji. Dla czasu ekspozycji większego niż 100 ms różnica pomiędzy wartością zmierzoną a wartością nominalną, w odniesieniu do wartości nominalnej, nie powinna przekraczać: 10%

4. Warstwa półchłonna. Warstwa półchłonna nie powinna być mniejsza niż wartość minimalna określona dla danej wartości wysokiego napięcia tak, jak to przedstawia tabela poniżej.

Wysokie napięcie [kV]	Minimalna warstwa półchłonna [mm Al]
50	1,5
60	1,8
70	2,1
80	2,3
90	2,5
100	2,7
110	3,0
120	3,2
130	3,5
140	3,8
150	4,1

5. Wydajność lampy

5.1. Wydajność lampy. Dla całkowitej filtracji lampy 2,5 mm Al i rzeczywistej wartości wysokiego napięcia 80 kV oraz odległości ognisko – komora równej 1m wydajność nie powinna być mniejsza niż: 25μGy/mAs

5.2. Powtarzalność wydajności lampy. Dla wysokiego napięcia i filtracji używanych w warunkach klinicznych np. 80 kV i filtracji 2,5 mm Al dla wielokrotnych pomiarów odchylenie wydajności, w odniesieniu do wartości średniej, nie powinno być większe niż: 20%

5.3. Wydajność lampy w funkcji natężenia prądu. Dla ekspozycji wykonanych przy różnych wartościach natężenia prądu i stałym obciążeniu prądowo-czasowym odchylenie wydajności lampy, w odniesieniu do wartości średniej, nie powinno być większe niż: 15%

5.4. Dawka ekspozycyjna w funkcji obciążenia prądowo-czasowego. Dla ekspozycji wykonanych przy różnych wartościach obciążenia prądowo-czasowego odchylenie wydajności lampy, w odniesieniu do wartości średniej, nie powinno być większe niż: 20%

6. Wielkość ogniska. Dla pomiaru z użyciem fantomu ze szczeliną. Wartości graniczne zmierzonych wielkości ognisk lampy rentgenowskiej zmieniają się w zależności od nominalnej wielkości ogniska, co zestawiono w tabeli poniżej.

Nominalna wielkość ogniska lampy [mm]	Dopuszczalne rozmiary ogniska	
	szerokość [mm]	długość [mm]
0,60	0,60–0,90	0,90–1,30
0,70	0,70–1,10	1,00–1,50
0,80	0,80–1,20	1,10–1,60
0,90	0,90–1,30	1,30–1,80
1,00	1,00–1,40	1,40–2,00
1,10	1,10–1,50	1,60–2,20
1,20	1,20–1,70	1,70–2,40
1,30	1,30–1,80	1,90–2,60
1,40	1,40–1,90	2,00–2,80
1,50	1,50–2,00	2,10–3,00
1,60	1,60–2,10	2,30–3,10
1,70	1,70–2,20	2,40–3,20

7. Geometria wiązki promieniowania X.

7.1. Prostopadłość osi wiązki (promienia centralnego) promieniowania rentgenowskiego Dopuszczalne odchylenie od kąta prostego pomiędzy osią wiązki promieniowania rentgenowskiego a płaszczyzną rejestratora obrazu nie powinno przekraczać: 1,5°

7.2. Zgodność osi wiązki (promienia centralnego) promieniowania rentgenowskiego ze środkiem rejestratora obrazu. Odległość pomiędzy osią wiązki promieniowania rentgenowskiego a środkiem rejestratora obrazu w odniesieniu do odległości ognisko – rejestrator obrazu nie powinna przekraczać: 2%

7.3. Zgodność środka pola rentgenowskiego ze środkiem pola świetlnego. Odległość pomiędzy środkiem pola rentgenowskiego a środkiem pola świetlnego w odniesieniu do odległości ognisko – rejestrator obrazu nie powinna być większa niż: 1%

7.4. Zgodność środka pola świetlnego ze środkiem rejestratora w szufladzie. Odległość między środkiem pola świetlnego a środkiem rejestratora w szufladzie w odniesieniu do odległości ognisko – rejestrator obrazu nie powinna być większa niż: 1%

7.5. Zgodność pola promieniowania rentgenowskiego z polem świetlnym dla kolimatorów z ręcznym ustawieniem pola

7.5.1. Suma różnic między krawędzią pola świetlnego a krawędzią pola promieniowania rentgenowskiego w kierunku równoległym, jak i prostopadłym do osi lampy w odniesieniu do odległości ognisko lampy – płaszczyzna pola świetlnego nie powinna przekraczać: 3%

7.5.2. Jednocześnie suma odchyleń w obu kierunkach nie powinna przekraczać: 4%

7.5.3. Ręczna kolimacja wiązki promieniowania rentgenowskiego powinna być tak ograniczona, aby cały obszar promieniowania rentgenowskiego znajdował się wewnątrz pola wybranego rejestratora.

7.6. Zgodność pola promieniowania rentgenowskiego z polem rejestratora obrazu dla kolimatorów z automatycznym ustawieniem pola. Różnica między krawędzią pola promieniowania rentgenowskiego a krawędzią pola rejestratora obrazu z każdej strony w odniesieniu do odległości ognisko – rejestrator obrazu (przy jednoczesnej możliwości ograniczenia pola promieniowania do obszaru mniejszego niż pole rejestratora obrazu) nie powinna być większa niż: 2%

8. Oświetlenie pola symulującego pole promieniowania rentgenowskiego. Oświetlenie pola symulującego pole promieniowania rentgenowskiego dla odległości ognisko – rejestrator obrazu równej 1m nie powinno być mniejsze niż: 100 lux

9. Kratka przeciwrozproszeniowa

9.1. Ocena obrazu kratki. Brak znaczących artefaktów w polu rejestratora obrazu dla ekspozycji wykonanej przy wysokim napięciu równym 50 kV.

9.2. Ocena obrazu kratki ruchomej. Brak obrazu pasków kratki przy najkrótszych stosowanych klinicznie czasach.

9.3. Jednorodność obrazu kratki

9.3.1. Różnica gęstości optycznych między środkiem a brzegami obrazu mierzona w kierunku ruchu kratki nie powinna przekraczać: 30%

9.3.2. Profil rozkładu gęstości optycznych powinien spełniać warunek taki, że w centrum kratki gęstość optyczna powinna być największa, a spadek gęstości optycznej w kierunku brzegów powinien być symetryczny.

10. Odległość ognisko – rejestrator obrazu. Zmierzona odległość ognisko – rejestrator obrazu nie powinna różnić się od wartości nominalnej o więcej niż: 5%

11. System automatycznej kontroli ekspozycji (AEC)

11.1. Ograniczenie ekspozycji. Maksymalne obciążenie prądowo-czasowe lampy nie powinno być większe niż: 600 mAs

11.2. Ograniczenie czasu ekspozycji. Czas pojedynczej ekspozycji nie powinien być większy niż: 6 s

11.3. Ocena systemu AEC przy zmianie natężenia prądu. Różnica gęstości optycznych dla dwóch ekspozycji jednorodnego fantomu wykonanych dla jednakowych ustawień systemu AEC, jednej dla krótkiego czasu ekspozycji, drugiej dla długiego czasu ekspozycji, nie powinna być większa niż: 0,3

11.4. Ocena systemu AEC przy zmianie wysokiego napięcia. Maksymalna różnica gęstości optycznych obrazów jednorodnego fantomu wykonanych dla różnych wartości wysokiego napięcia z zakresu używanego klinicznie nie powinna być większa niż: 0,3

11.5. Ocena systemu AEC przy zmianie grubości fantomu. Maksymalna różnica gęstości optycznych obrazów jednorodnych fantomów o różnych grubościach z zakresu używanego klinicznie wykonanych dla tej samej wartości wysokiego napięcia nie powinna być większa niż: 0,3

11.6. Ocena czułości komór systemu AEC. Maksymalna różnica gęstości optycznych obrazów jednorodnego fantomu wykonanych dla każdej z komór systemu AEC nie powinna być większa niż: 0,3

12. Ekrany wzmacniające. Dla każdej klasy wzmocnienia ekranu:

12.1. Odchylenie standardowe gęstości optycznej dla wszystkich obrazów fantomu wykonanych z użyciem kasety kontrolnej nie powinno przekraczać: 0,05

12.2. Różnica między maksymalną a minimalną wartością gęstości optycznej obrazów fantomu wykonanych z użyciem wszystkich kaset danej klasy nie powinna przekraczać: 0,3

13. Pomieszczenie ciemni

13.1. Szczelność ciemni - Brak widocznych źródeł światła. Wzrost minimalnej gęstości optycznej (Dmin) na błonie po 4 minutach przy wyłączonym oświetleniu roboczym nie powinien być większy niż: 0,10

13.2. Oświetlenie robocze. Wzrost minimalnej gęstości optycznej (Dmin) na błonie po 4 minutach przy włączonym oświetleniu roboczym nie powinien być większy niż: 0,10

14. Warunki oceny zdjęć rentgenowskich

14.1. Luminancja w środku negatoskopu nie powinna być mniejsza niż: 1700 cd/m2

14.2. Niejednorodność negatoskopu nie powinna być większa niż: 30%

14.3. Natężenie oświetlenia zewnętrznego powierzchni negatoskopu nie powinno być większe niż: 50 lux

15. Proces wywoływania. Podstawą do oceny procesu wywoływania są wartości ujęte w protokole optymalizacji obróbki wykonanej przez serwis. Optymalizacja polega na dobraniu takich fizycznych parametrów procesu wywoływania, dla których przy optymalnym kontraście jest uzyskiwana najwyższa czułość i najniższa gęstość minimalna błony rentgenowskiej. Wartości ujęte w protokole optymalizacji są wartościami wyjściowymi.

15.1. Gęstość minimalna nie powinna być większa niż: 0,3

15.2. Wskaźnik światłoczułości. Różnica od wartości wyjściowej nie powinna przekraczać: 15%

15.3. Wskaźnik kontrastowości wyrażony średnim gradientem. Różnica od wartości wyjściowej nie powinna przekraczać: 0,2

Parametry podlegające kontroli w rentgenowskiej tomografii komputerowej zgodnie z Rozporządzeniem Ministra Zdrowia.

Test / kontrolowany parametr	wew.	specjal.	akcept.
artefakty	+		
poziom szumu	+	+	+
jednorodność	+	+	+
wartość HU	+	+	+
rozdzielczość przestrzenna	+	+	+
progowy kontrast obrazu	+	+	*
geometria	+		
pomiar grubości warstwy obrazowanej	+		+
światła lokalizacyjne	+		+
ruch stołu	+		+
obraz testowy	+		
pomiar grubości warstwy obrazowanej w trybie spiralnym			*
ocena dokładności ustawienia napięcia		+	
ocena powtarzalności ustawienia napięcia		+	
całkowita filtracja		+	
pomiar warstwy połówkowego osłabienia (HVL)		+	
wydajność lampy		+	
ocena wielkości dozymetrycznych		+	+
grubość warstwy napromienianej (profil dawki)		+	*
ciemnia		+	
proces wywoływania		+	
grubość warstwy obrazowanej w trybie spiralnym			*
kąt nachylenia *gantry*			*

znak + oznacza test obowiązkowy
*znak * oznacza test dodatkowy*

Podsumowanie wyżej wymienionych testów zostało zamieszczone w tabeli:

Obowiązkowe jest prowadzenie dokumentacji okresowych testów urządzeń radiologicznych. Aparatura pomiarowa używana do wykonywania testów wewnętrznych oraz akceptacyjnych podlega kalibrowaniu lub sprawdzaniu raz na dwa lata. Testy aparatury rentgenodiagnostycznej stanowią część systemu zapewnienia jakości, który wszystkie jednostki ochrony zdrowia stosujące promieniowanie jonizujące do celów medycznych wdrożyły w 2006r.

1.8 Bibliografia

1) Kałużny E. Promieniowanie rentgenowskie w medycynie. www.if.pw.edu.pl/~pluta/pl/dyd/mtj/zal1/pz07/Ewa_Kaluzny.doc
2) „Analogowe i cyfrowe systemy obrazowania w mammografii – jakość obrazu i zdolność detekcji”, dr inż. Dominika Oborska-Kumaszyńska, Acta Bio-Optica et Informatica Medica 1/2010, vol. 16
3) brain.fuw.edu.pl/edu / Obrazowanie Medyczne
4) „Physics of imaging systems, basics pronciples of x-ray diagnostic”, prof. dr Lothar Schad
5) „Physics of projection radiography”, J. Fessler
6) „Daignostyka obrazowa. Podstawy teoretyczne i metodyka badań” pod red. B. Prószyński
7) Wolna encyklopedia, Wikipedia, www.wikipedia.pl
8) Rozporządzenie ministra zdrowia z dnia 18 lutego 2011 r. w sprawie warunków bezpiecznego stosowania promieniowania jonizującego dla wszystkich rodzajów ekspozycji medycznej wraz z załącznikami
9) „Testy kontroli jakości w tomografii komputerowej zgodnie z obowiązującymi aktami prawnymi” Witold Skrzyński ‚Szkolenie dla techników elektroradiologii, Oddział Warszawski STE PLTR
10) „Wrodzone zaburzenia biologicznej symetrii u dzieci: symptomatologia obrazowa – skutek kliniczny”, Andrzej Koczyński, Zofia Rajtar-Leontiew, www.czytelniamedyczna.pl
11) „Stentowanie zwężeń tętnic szyjnych – 15 lat doświadczeń ośrodka lubelskiego”, Tomasz Jargiełło[1], Michał Sojka[1], Andrzej Wolski[2], Joanna Wojczal[3], Witold Żywicki[3], Piotr Luchowski[3], Radosław Krupiński[2], Anna Drelich-Zbroja[1], Małgorzata Szczerbo-Trojanowska, www.czytelniamedyczna.pl

2. Tomografia komputerowa

2.1. Rys historyczny

Do wczesnych lat siedemdziesiątych dwudziestego wieku niewiele zmieniło się od odkrycia promieniowania jonizującego przez Wilhelma Konrada Roentgena w 1895 roku. Wprawdzie w latach 60., wraz z rozwojem komputerów, zrodziła się idea tomografii komputerowej, to dopiero lata 70. przyniosły prawdziwą rewolucję.

Słowo tomografia pochodzi od greckiego tome co znaczy przekrój, warstwa oraz grafein czyli rysować. Jest to zbiorcza nazwa określająca techniki obrazujące przekrój przez badany obiekt. Używane w medycynie do uzyskania obrazów wnętrza ludzkiego ciała.



Rysunek 36: Aparat tomograficzny stworzony przez MacLeoda Cormacka.

Allan MacLeod Cormack po raz pierwszy napotkał zagadnienia związane z tomografią podczas pracy na Wydziale Fizyki Uniwersytetu w Cape Town. Zajmował się pomiarami promieniowania rentgenowskiego absorbowanego przez różne tkanki ciała. Po przeniesieniu się na Uniwersytet Harvarda pracował nad problemem rekonstrukcji obrazów z projekcji promieniowania X. Najpierw opracował rozwiązanie teoretycznie a później potwierdził wynik swoich badań używając kotletów z koniny i wieprzowiny na aparacie, który sam stworzył. Rysunek 36 przedstawia aparat Cormacka który stworzył w 1963 roku. Cormack opublikował wyniki badań w czasopismach: „Journal of Applied Physics" oraz „Physics of Medical Biology". Jako fizyk teoretyczny nie był skoncentrowany na praktycznym zastosowaniem swoich badań. Pracami MacLeoda Cormacka zainteresował się Godfrey Newbold Hounsfield pracujący w Centralnym Laboratorium Badawczym firmy EMI Ltd., co doprowadziło do budowy pierwszego aparatu tomografii komputerowej.

10 kwietnia 1972 roku, Godfrey Hounsfield, inżynier elektronik, wraz z dr Jamiem Ambrosem, radiologiem ze Szpitala Atkinson - Morley w Londynie, na 32. Kongresie Brytyjskiego Instytutu Radiologii opublikowali pracę pod tytułem „Computerised axial tomography (the new means of demonstrating some of the soft tissue structures of the brain without the use of contrast media" (Poprzeczna tomografia komputerowa - nowy sposób obrazowania niektórych struktur miękkotkankowych mózgu bez użycia środków

kontrastujących). Praca ta przedstawiała wyniki pierwszego w historii, przeprowadzonego w dniu 1. października 1971 roku, badania tomografii komputerowej (TK) mózgu ludzkiego, które wykazano obecność krągłej masy torbielowatej w obrębie prawego płata czołowego u poddanej procedurze Pacjentki. Hounsfield wykorzystał znaną z tomografii klasycznej zasadę synchronicznego ruchu źródła i detektora promieniowania wokół badanego obiektu, zmieniając charakter odbiornika promieniowania z błony na detektor prądowy, co umożliwiało cyfrowe przetworzenie sygnału i jego analizę przez komputer. Zbudowany przez zespół laboratorium badawczego EMI (ang. Electric and Musical Industries) pod kierownictwem Hounsfielda prototyp aparatu TK pozwalał jedynie na obrazowanie mózgowia, niemniej późniejszy dynamiczny rozwój metody przyczynił się do powstania aparatów na tyle dużych, by umożliwić swobodne obrazowanie całego ciała. W marcu 1975 roku na 1. Międzynarodowym Kongresie Tomografii Komputerowej na Bermudach zademonstrowano obrazy TK jamy brzusznej - Pacjentem był sam G. Hounsfield. Warto niemniej wspomnieć, iż pierwszym pacjentem, którego poddano badaniu TK całego ciała był Tony Williams, członek projektu badawczego Housnfielda, którego filigranowa sylwetka pozwoliła zmieścić mu się w gantrze prototypowego skanera TK.

Za niezależny wkład w opracowanie zasad tomografii komputerowej i rozwój metody Sir Godfrey Hounsfield wraz z amerykańskim fizykiem Allanem Cormackiem zostali w 1979 roku uhonorowani Nagrodą Nobla w dziedzinie fizjologii i medycyny a metoda obrazowania tomografii komputerowej stała się jednym z największych odkryć współczesnej medycyny.



Rysunek 37: Prototyp tomografii komputerowej.



Rysunek 38: Pierwsze obrazy uzyskane z prototypów TK.



Rysunek 39: Tomograf komputerowy pierwszej generacji.

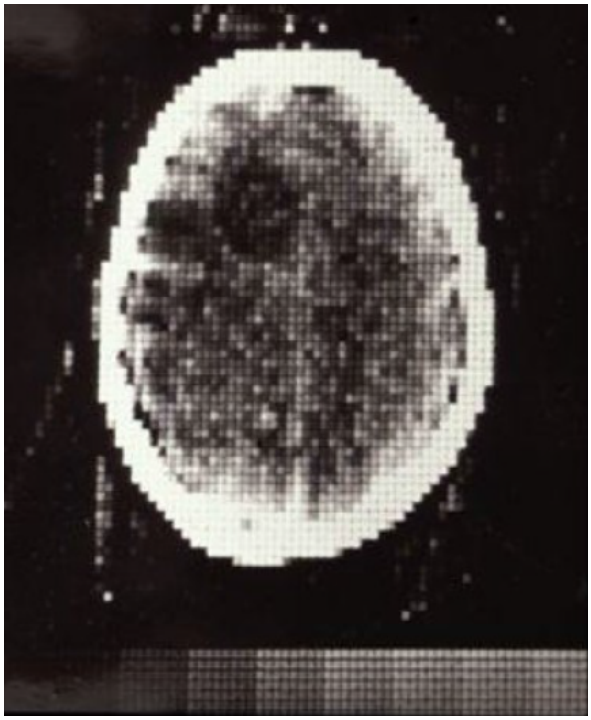

Rysunek 40: Obraz uzyskany z tomografu pierwszej generacji.

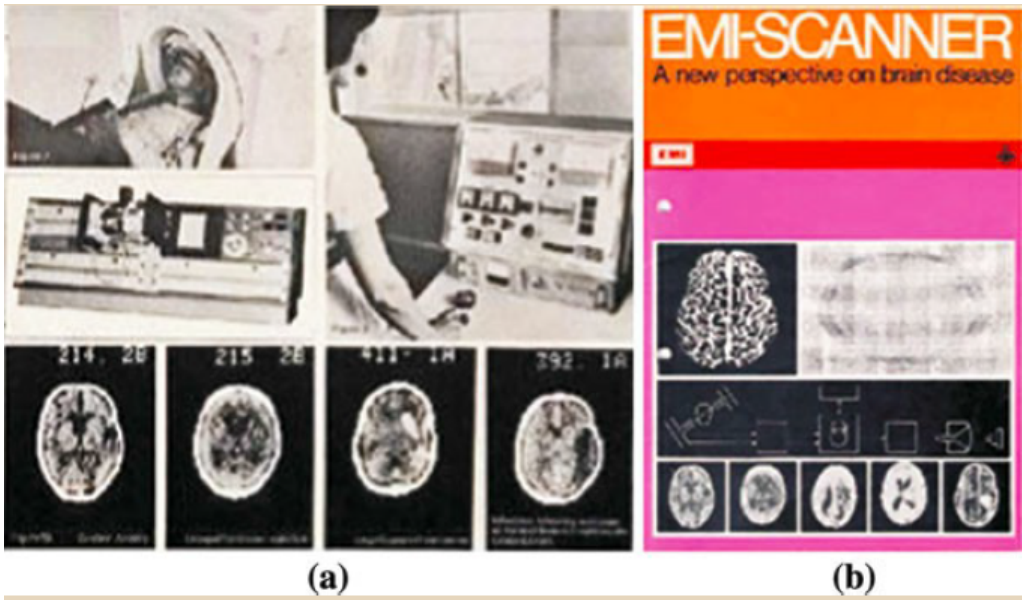

Rysunek 41: Skaner EMI z oprzyrządowaniem i obrazy uzyskane z aparatu (a), (b) przednia okładka broszury firmy opisującego nową technologię

2.2. Fizyczne podstawy tomografii komputerowej

Tomografia komputerowa (TK) podobnie jak rentgenodiagnostyka konwencjonalna wykorzystuje zjawisko osłabienia promieniowania X przenikającego przez ciało człowieka. Obraz tomograficzny jest tworzony na podstawie wartości liniowego współczynnika osłabienia promieniowania rentgenowskiego obliczonych dla poszczególnych elementów objętości badanego obiektu.

W 1972 roku pojawiły się tomografy komputerowe pierwszej generacji (rysunek 42). Czas skanowania jednej warstwy wynosił 4-5 minut. Grubość warstwy w tych aparatach wynosiła 13mm. Lampa była ułożona naprzeciw jednego detektora. Wiązka promieniowania była liniowa. Układ lampa-detektor poruszały się ruchem translacyjnym i rotacyjnym wokół badanego pacjenta.

Procedura badania wyglądała następująco:

- lampa generowała liniową wiązkę promieniowania X,
- która przechodziła przez pacjenta
- część wiązki promieniowania była pochłaniana przez tkanki
- osłabiana wiązka była zbierana przez detektor.
- Następnie układ lampa-detektor przesuwane były do kolejnej linii
- Ta procedura się powtarza, aż do momentu pokrycia całego pola widzenia
- Następnie układ lampa-detektor obracają się o kąt i znów zbierają dane linia po linii

W 1973 roku pojawiły się tomografy komputerowe drugiej generacji (rysunek 43). W tej generacji aparatów wiązka promieniowania X miała kształt wachlarzowy, a zamiast jednego detektora było ich kilka. Dzięki temu czas skanowania jednej warstwy skrócił się do 2,5s. Ruch układu lampa-detektor nie uległ zmianie.

W 1974r. na rynek trafiła kolejna, trzecia, generacja TK (rysunek 44). Nowością w tych aparatach było wyeliminowanie ruchu translacyjnego oraz zwiększenie ilości detektorów (kilkaset). Detektory były rozmieszczone na łuku pierścienia i obracały się razem z lampą dookoła pacjenta.

W 1975r. wprowadzono tomografy komputerowe czwartej generacji (rysunek 45), w których detektory były stacjonarne a ruchem rotacyjnym poruszała się tylko lampa. Czas skanowania jednej warstwy wynosił 2s.

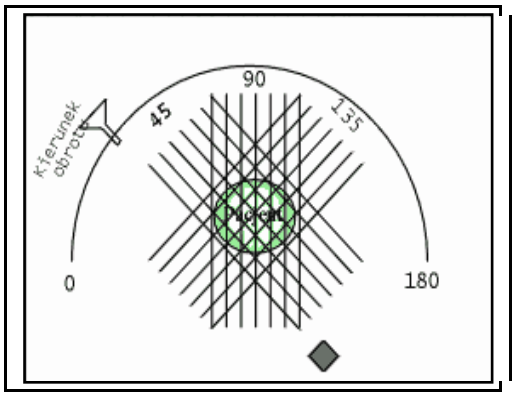

Rysunek 42: Tomograf I generacji.

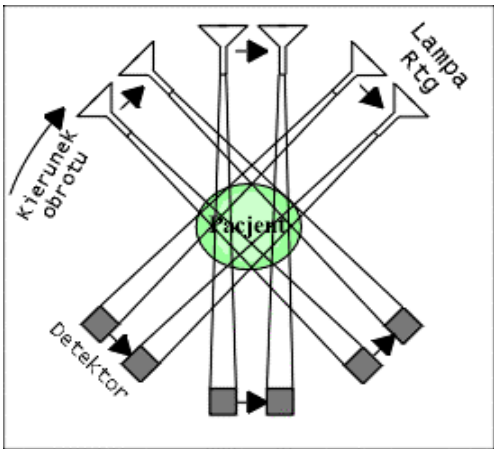

Rysunek 43: Tomograf komputerowy II generacji.

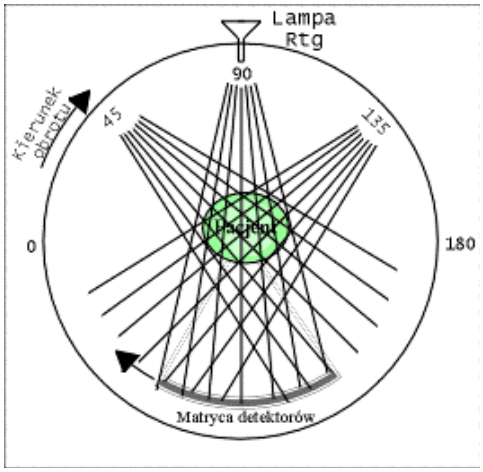

Rysunek 44: Tomograf komputerowy III generacji.

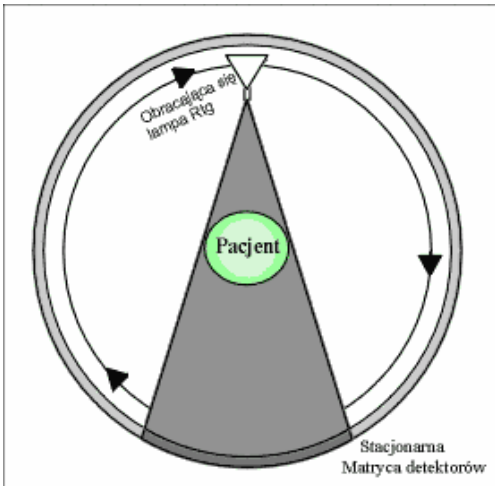

Rysunek 45: Tomograf komputerowy IV generacji.

W 1989 roku wprowadzono tzw. układy „ciągłej rotacji" lampy wraz z systemem detektorów, co umożliwiło zbiórkę sygnału z bloku objętościowego, a następnie wtórne przetwarzanie na obrazy warstwowe. Obrotowi lampy rentgenowskiej wokół pacjenta towarzyszył równoczesny przesuw stołu w osi z, co powodowało, iż napromieniowana powierzchnia ciała

układała się w zwoje spirali. W spiralnych tomografach możliwa była akwizycja w trakcie jednego wstrzymanego oddechu. 24 cm długości ciała obrazowane było w 24 s podczas ciągłej akwizycji. Ten rodzaj akwizycji jest wykorzystywany do dziś przy wykorzystaniu układu lampa-detektor z generacji trzeciej lub czwartej (rysunek 46).

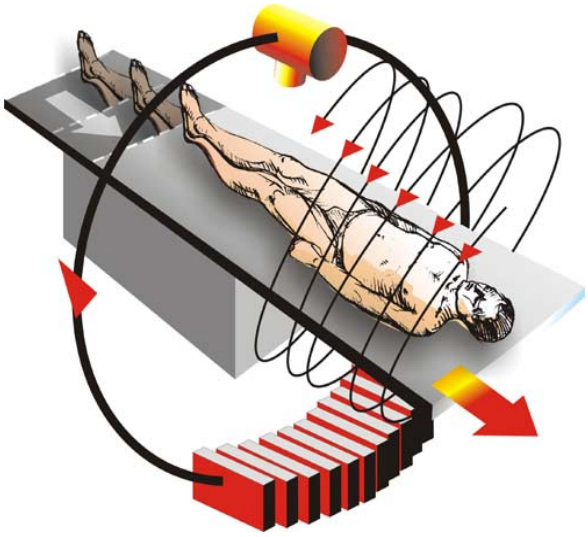

Rysunek 46: Tomografia spiralna.

Od tego momentu mamy dwa rodzaje skanowania w tomografii komputerowej:

- sekwencyjne – (na rys 47 A) sekwencja pełnego obrotu gantry, następnie ruch stołu z pacjentem itd.
- spiralne – (na rys 47 B) ciągły obrót gantry i ruch stołu . W technice spiralnej są generowane surowe dane objętościowe, które następnie poprzez interpolację, są rekonstruowane na obrazy wolumetryczne.

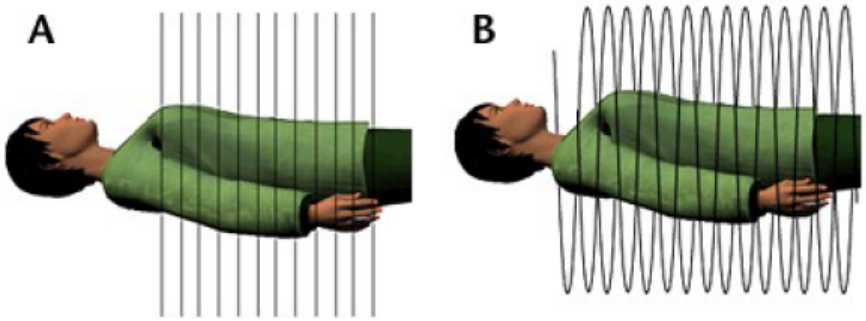

Rysunek 47: Rodzaje skanowania w tomografii komputerowej: A - skanowanie sekwencyjne, B - skanowanie spiralne.

O czasie skanowania w TK spiralnej decyduje skok (pitch). Zwoje spirali mają swój skok (pitch) mierzony w milimetrach. Im skok jest większy tym helisa jest rzadsza. Pitch określa się jako stosunek przesuwu stołu (ruch stołu na jeden obrót) do szerokości kolimacji (szerokość wiązki promieniowania rentgenowskiego w osi Z). Gdy pitch =1 to świadczy to o tym, że helisy są w kontakcie. Gdy pitch < 1 to zwoje spirali pokrywają się. Gdy pitch >1 to zwoje helisy są oddzielone.

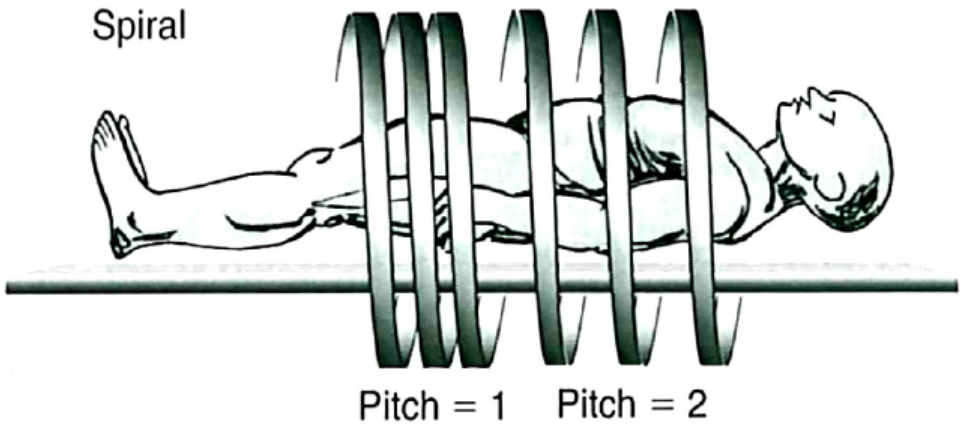

Rysunek 48: Rysunek pokazujący jak wygląda pitch (skok) równy jeden oraz pitch równy 2.

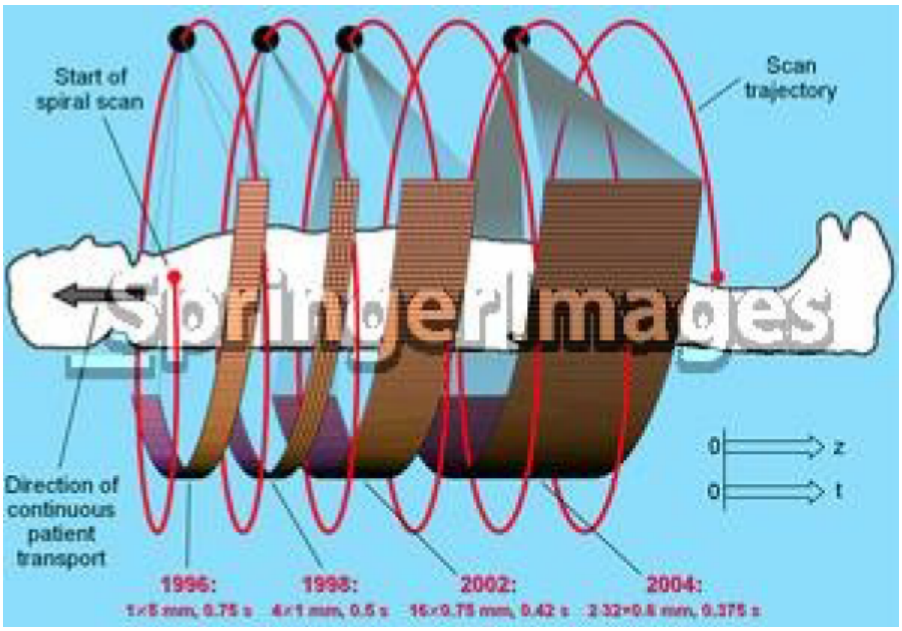

Rysunek 49: Rysunek przedstawiający jak zmieniała się rzędowość aparatów tomografii komputerowej w historii radioobrazowania.

Pod koniec lat 90. XX wieku ukończono pierwsze prace nad tomografami, które posiadały zwiększoną liczbą układów detektorów, co pozwalało na jednoczesną rejestrację kilku warstw w trakcie jednego obrotu lamy. W 1998 roku wprowadzono wielorzędowy układ detektorów, który umożliwił uzyskiwanie 4 warstw przekrojów ciała w trakcie jednego obrotu lamp. Obecnie w zależności od liczby rzędów detektorów istnieją aparaty mogące wykonać od 2 do 256 warstw przekrojów ciała w trakcie obrotu lampy (rysunek 49). Wraz ze zwiększeniem liczby układu detektorów pojawił się problem (dość skutecznie przezwyciężany przez producentów) wynikający ze zmiany kształtu wiązki (przestaje ona leżeć w jednej płaszczyźnie, zaczyna być rozbieżna) i konieczności modyfikacji używanych dotychczas algorytmów rekonstrukcji. Rysunek poniżej przedstawia jak wiązka promieniowania X rozkładała się wzdłuż osi Z. W algorytmach rekonstrukcyjnych wprowadzono poprawki uwzględniające objętościowy charakter wiązki promieniowania rentgenowskiego.

Kolejnym etapem rozwoju jest wprowadzenie dwóch lamp rentgenowskich, umieszczonych w jednym gantry (rysunek 50). Zmiany te pozwalają na znaczne skrócenie czasu badania, zmniejszenie dawki promieniowania rentgenowskiego, a jednocześnie uzyskanie dużo większej ilości danych, pozwalających na dokładniejsze obrazowanie badanych narządów i lepszą projekcję przestrzenną obrazu (3D).



Rysunek 50: Schemat tomografu komputerowego z dwoma lampami rtg

Kierunek postępów w rozwoju tomografii komputerowej jest nakreślany w stronę tomografii spektralnej. Pierwszym krokiem było wprowadzenie aparatów dwulampowym o dwóch różnych energiach promieniowania X. (Dual source dual energy CT, DECT).

Pierwsze prace na wykorzystaniem podwójnej energii promieniowania rentgenowskiego w diagnostyce tomograficznej pojawiły się w latach 70. dwudziestego wieku, wraz z rozwojem metody, niemniej ówczesne ograniczenia technologiczne nie pozwalały m.in. na zastosowanie obu energii podczas pojedynczego skanowania. DECT wykorzystuje dwie jednocześnie obracające się lampy rentgenowskie o różnym napięciu, by uzyskać dwa zestawy danych wykazujących różny stopień osłabienia promieniowania.

W klasycznej tomografii komputerowej liczby TK są zależne od liniowego współczynnika osłabienia promieniowania, będącego wypadkową gęstości tkanek i energii przyłożonej na lampie. Unikalne dla DECT współczynniki osłabienia promieniowania, uzyskane poprzez skanowanie przy dwóch poziomach energii, znajdują zastosowanie w różnicowaniu tkanek i związków chemicznych (np. tłuszczu, wapnia, jodu i wody). Zrekonstruowane w oparciu o uzyskane dane obrazy, zwane mapami (obrazami) gęstości tkanki, mogą dostarczyć informacji diagnostycznych przekraczających możliwości konwencjonalnej tomografii. W zależności od wskazań klinicznych, obrazy stanowiące podstawę do dalszej analizy przy użyciu dedykowanego oprogramowania, są uzyskiwane przy wartości napięcia 140 kV oraz 80 kV. Poza tym, w procesie obróbki danych generowane są obrazy o pośredniej energii (na poziomie 120kV). Technika podwójnej energii pozwala również na zrekonstruowanie obrazów natywnych (bez dożylnego podania środka kontrastującego) z danych pozyskanych w badaniu wykonanym po dożylnym podaniu środka cieniującego, co pozwala na znaczne ograniczenie dawki promieniowania pochłanianego przez Pacjenta. Zastosowania DECT obejmują m.in. angiografię tomografii komputerowej (wraz z oceną dystrybucji i stopnia uwapnienia blaszek miażdżycowych), diagnostykę kamicy nerkowej (charakterystyka właściwości złogu, która pozwala na optymalizację leczenia), ocenę więzadeł i ścięgien oraz obrazowanie perfuzji miąższu płucnego. DECT znajduje zastosowanie także w diagnostyce zmian ogniskowych w wątrobie, zwłaszcza w charakterystyce przypadkowo stwierdzanych zmian ogniskowych mierzących mniej niż 10 mm i nie ulegających wzmocnieniu po dożylnym podaniu środków kontrastujących. U pacjentów asymptomatycznych zmiany te są klasyfikowane jako w założeniu łagodne, budzą one niemniej niepokój u osób znajdujących się np. pod kontrolą onkologiczną, zwłaszcza podejrzanych o zmiany przerzutowe. Badanie DECT pozwala na zróżnicowanie drobnych zmian litych od płynowych (torbiele) przy użyciu map gęstości wody i jodowego środka kontrastującego.

2.3. Budowa tomografu komputerowego

Tomograf komputerowy (rysunek 51) składa się z części konstrukcyjnych takich jak:
- gantry czyli okole z otworem w centralnej części, do którego wsuwa się pacjenta podczas badania na obudowie gantry znajduje się także mały pulpit sterowniczy, który np. umożliwia pochylenie całego urządzenia względem stołu z leżącym pacjentem, pozycjonowanie pacjenta itd.;
- lampy rentgenowskiej, która stanowi źródło promieniowania X wraz z systemem zasilania lampy, w którym główną rolę odgrywa generator wysokiego napięcia;
- układu detektorów (w nowoczesnych aparatach ułożonych wielorzędowo) będących zespołem odbiorników, zamieniających wartość natężenia promieniowania rentgenowskiego na wartości elektryczne;
- stołu, na którym leży pacjent w czasie badania; w trakcie pomiarów można nim sterować automatycznie i manualnie
- konsoli operatora, komputera i monitora, znajdujących się w oddzielnym pomieszczeniu zabezpieczonym przed promieniowaniem jonizującym.



Rysunek 51: Dwuźródłowy 128-warstwowy aparat TK znajdujący się w Pracowni TK Centrum Medycyny Inwazyjnej UCK w Gdańsku

W skład pracowni TK wchodzi także oddzielne pomieszczenie tzw. sterowania techników, w której znajduje się konsola technika.

Lampa generuje promieniowanie X. Współczynnik osłabienia promieniowania rentgenowskiego tkanki zależy od gęstości elektronowej (liczby atomowej i gęstości tkanki) i od energii tego promieniowania, a więc od napięcia na lampie i filtracji pierwotnej promieniowania.

Napięcie przyłożone pomiędzy anodą a katodą lampy rentgenowskiej zawiera się w granicach 80 – 140 kV. Im wyższe napięcie na lampie tym lepsza penetracja promieniowania rentgenowskiego, ale gorszy kontrast tkankowy i większe dawki pochłonięte przez pacjenta. Prąd elektryczny katodowy zawiera się w przedziale od 50 do 500 mAs. Im wyższy prąd elektryczny tym lepsza jakość obrazu i mniej szumów, ale również skutkuje to większą dawką promieniowania.

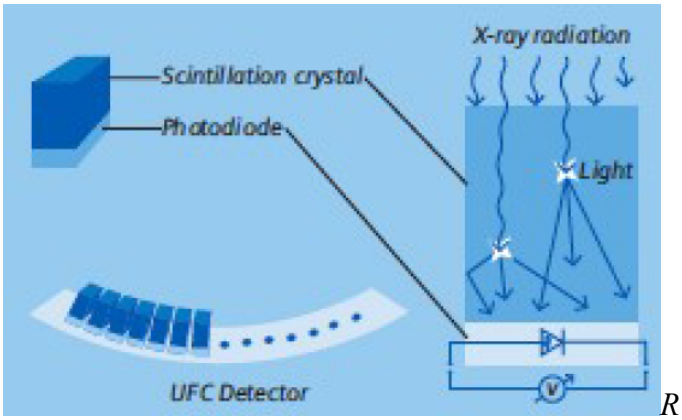

Rysunek 52: Schemat działania detektorów w tomografii komputerowej.

Odbiornikiem sygnału (promieniowania rentgenowskiego z nałożoną informacją o jego osłabieniu pod danym kątem padania) w TK są detektory przetwarzające promieniowanie X na impulsy świetlne. Impulsy te po wzmocnieniu, przetwarzane są na sygnał elektryczny, który po obróbce cyfrowej przekazywany jest do komputera obliczającego obraz przekroju. Detektorem pierwotnie używanym w systemach TK był jodek sodu doładowany talem. Miał on jednak szereg wad i zastąpiono go przez detektory gazowe (komory gazowe wypełnione ksenonem o ciśnieniu około 20 atmosfer). Warunki geometryczne komór gazowych oraz brak konieczności stosowania fotopowielaczy znacznie ułatwiły konstrukcję zestawu detektorów, w skład którego wchodziło około 700 - 900 komór. Wydajność detekcji promieniowania tego zestawu z reguły nie przekracza 50 %. Wprowadzenie w detektorach scyntylacyjnych kryształów jodku cezu emitującego światło widzialne wyeliminowało fotopowielacze i spowodowało zastąpienie ich prostymi fotodiodami (rysunek 52). To z kolei zredukowało

minimalny element detekcyjny do wymiaru 1mm i mniejszego. Wydajność detekcji promieniowania rentgenowskiego detektorów cezowych sięga 99 %, co pozwala na redukcję dawki promieniowania i podniesienie stosunku sygnału do szumu, w porównaniu z gazowymi detektorami ksenonowymi. Obecnie wszystkie nowoczesne systemy TK wyposażone są w detektory krystaliczne.

Na torze wiązki promieniowania znajdują się kolimatory, które mają za zadanie ukształtować wiązkę promieniowania, odciąć promieniowanie rozproszone itd. (rysunek 53).

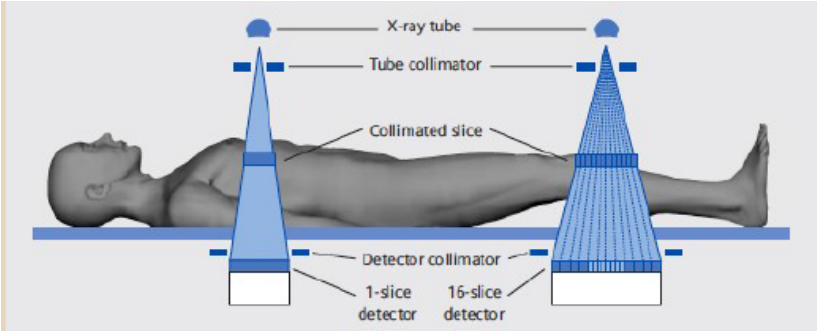

Rysunek 53: Kolimatory kształtujące wiązkę w tomografii komputerowej.

2.4. Zasady rekonstrukcji obrazu

Tworzenie obrazu dwuwymiarowego na podstawie danych z akwizycji objętościowej odbywa się przy zastosowaniu interpolatora matematycznego. By uzyskać obraz z tomografii komputerowej należy go zrekonstruować z surowych danych zawierających intensywność sygnału wiązki po przejściu przez ciało pacjenta. Część danych dotyczących warstwy pochodzi od tylnej części helisy poprzedniego zwoju, zaś część od przedniej części helisy następnego zwoju. Inne metody rekonstrukcji to metody sumacyjne (*Back Projection*), iteracyjne oraz analityczne (transformację Fouriera i filtrowany rzut wsteczny).

Poniżej przedstawiono przykład, który w uproszczony sposób przedstawia ideę metody iteracyjnej.

1. Obiekt badany dzielimy na cztery części:

5	6
7	8

2. W przykładzie dokonujemy projekcji P dla kąta 90º i 180º. Wartości przy poszczególnych projekcjach wynoszą:

dla kąta 90º: 11 i 15

dla kąta 180º: 12 i 14

3. W kroku zerowym zakładamy jednorodny obiekt, którego liniowy współczynnik osłabienia promieniowania jest średnią wartością z którejś projekcji (11+15=26, 26:4=6,5, czyli μ_0=6,5)

6,5	6,5
6,5	6,5

i przeliczamy wartości projekcji na nowo:

dla kąta 90º: 13, 13

dla kąta 180º: 13, 13

4. W kroku pierwszym dokonujemy korekty korzystając z projekcji rzeczywistej pod kątem 90º:

$\mu_{(1)}(1,1)= \mu_0(1,1)+½(P(\ 90º,1)-P_0(\ 90º,1))=6,5+½(11-13)=5,5$

$\mu_{(1)}(1,2)= \mu_0(1,12+½(P(\ 90º,1)-P_0(\ 90º,1))=6,5+½(11-13)=5,5$

$\mu_{(1)}(2,1)= \mu_0(2,1)+½(P(\ 90º,2)-P_0(\ 90º,2))=6,5+½(15-13)=7,5$

$\mu_{(1)}(2,2)= \mu_0(2,2)+½(P(\ 90º,2)-P_0(\ 90º,2))=6,5+½(51-13)=7,5$

5,5	5,5
7,5	7,5

5. W kroku drugim dokonujemy korekty współczynników pochłaniania korzystając z wartości rzeczywistych projekcji pod kątem 180º:

$\mu_{(2)}(1,1)= \mu_1(1,1)+½(P(\ 180º,1)-P_1(\ 180º,1))=5,5+½(12-13)=5$

$\mu_{(2)}(1,2)= \mu_1(1,2)+½(P(\ 180º,2)-P_1(\ 180º,2))=5,5+½(14-13)=6$

$\mu_{(2)}(2,1)= \mu_1(2,1)+½(P(\ 180º,1)-P_1(\ 180º,1))=7,5+½(12-13)=7$

$\mu_{(2)}(2,2)= \mu_1(2,2)+½(P(\ 180º,2)-P_1(\ 180º,2))=7,5+½(14-13)=8$

Co daje następujący rozkład współczynników pochłaniania:

5	6
7	8

6. Rozkład ten jest zgodny z rzeczywistymi wartościami badanego obiektu.

Po procesie skanowania i rekonstrukcji obraz zostaje zapisany w postaci cyfrowej w układzie pamięciowym komputera, a równocześnie prezentowany jest na monitorze konsoli operacyjnej.

W trakcie przechodzenia przez ciało pacjenta wiązka promieniowania rentgenowskiego ulega osłabieniu. Podczas obrotu lampy dokonuje się ponad 1000 pomiarów osłabienia pod różnym kątem położenia lampy. Pomiary takie nazywane są sumą promieni (ray-sum) i stanowią podstawę kalkulacji obrazu. Jeżeli przyjmiemy za jednostkę pochłaniania liczbę względną, odnoszącą się do pochłaniania wody w tych samych warunkach, to otrzymamy stabilną, porównywalną jednostkę niemianowaną, która określa osłabienie promieniowania, tzw. jednostkę Hounsfielda (ang. *Hounsfield unit* – HU). Skala Hounsfielda jest liniowym przekształceniem pierwotnego pomiaru liniowego współczynnika osłabienia, w której gęstość radiologiczna wody destylowanej w standardowej temperaturze i ciśnieniu jest definiowana jako zero jednostek Hounsfielda (HU), natomiast gęstość powietrza w warunkach standardowych jest określana jako -1000 HU. Dla tkanki z liniowym współczynnikiem osłabienia μ, odpowiadająca wartość HU jest wyrażona wzorem:

$$HU = K \frac{\mu_{tkanki} - \mu_{wody}}{\mu_{wody}}$$

gdzie
μ tkanki – to zmierzona przez detektory i obliczona przez komputer wartość osłabienia promieniowania
stała $K = 1000$.

W terminologii polskiej często używa się skrótu j.H. od jednostka Hounsfielda. Powszechnie przyjęła się skala wyrażona w jednostkach Hounsfielda, której środek (0 j.H.) odpowiada gęstości wody. Dolną granicę skali wyznacza powietrze z wartością (-)1000 j.H.,

natomiast górną - kość zbita o wartości do 3000 j.H. (tabela 1).. Tkanki miękkie maja gęstości w przedziale 30 - 60 j.H, a krew w lewej komorze serca – 55 j.H.

Ośrodek	Wartość w j.H.
powietrze	- 1000
tłuszcze	ok. -100
woda	0
przesięk	10-15
ropień	ok. 30
tk. mózgowa	35-40
krew w LK	55
wątroba	ok. 60
zwapnienia	ok. 250
kość	1000 - 3000

Tabela: Przykładowe wartości różnych ośrodków w j.H.

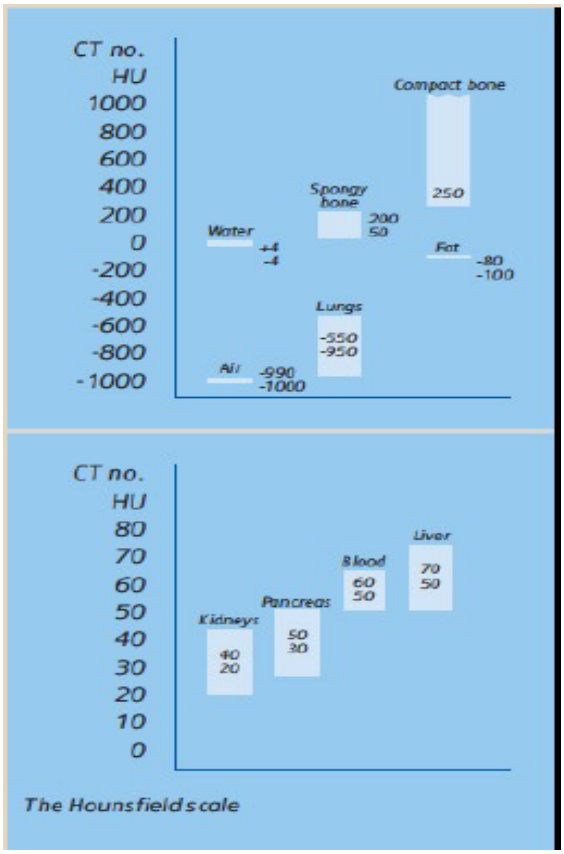

Rysunek 54: Wykresy przedstawiające wartości współczynników pochłaniania dla różnych ośrodków w j.H.

Tkanki lub przestrzenie zawierające np. żelazo, wapń, jod silniej osłabiają promieniowanie niż tkanki zawierające wodę. Zasadniczo obraz TK jest mapą jednostek Hounsfielda przekroju poprzecznego badanego obiektu, przedstawioną w skali szarości, odwzorowującą przestrzenny układ gęstości tkanek (rycina 21).



Rysunek 55: Skala Huonsfielda i Skala Huonsfielda i okno płucne oraz środpiersiowe w badaniu TK klatki piersiowej.

Charakterystyczne dla tomografii komputerowej jest okienkowanie. Czyli sposób wyświetlania obrazów w zależności od tego jaką tkankę chcemy uwidocznić. Obrazy TK cechuje duża rozpiętość w jednostkach HU: od wartości -1000 do około 3100. Do ich wyświetlenia wystarczy 4096 poziomów (12 bitów). Obrazy te prezentowane są w skali szarości, która obejmuje 256 odcieni szarości. Oko ludzkie rozpoznaje około 50 poziomów szarości. W związku z tym, ogranicza się zakres zmienność danych do celów prezentacyjnych. Radiolog wybiera położenie środka (window level, WL) okna na skali HU (np. 50 HU) i szerokość okna (window width, WW), (np. 10 HU) . Na obrazie zostaną zaprezentowane struktury o HU w zakresie od WL – WW/2 do WL + WW/2 (w podanym przykładzie od 45 do 55 HU). Obniżenie poziomu okna umożliwia oglądanie struktur o mniejszym HU. Poszerzenie szerokości okna zmniejsza kontrast obrazu. (rysunek 55)

Część ciała/narząd	WL (HU)	WW(HU)
Płuca	-700	750
Głowa Dziecka	35	90
Ramię	40	500
Brzuch (okolice wątroby)	40	300
Brzuch (okolice nerek)	40	350
Kręgosłup odcinek lędźwiowy	40	400

Rysunek 56: Zakres zmienność danych do celów prezentacyjnych.

Szerokie spektrum oprogramowania stosowanego w skanerach i na konsolach dedykowanych opisywaniu badań TK dostarcza wiele możliwości przetwarzania i obróbki danych, w tym wykonania rekonstrukcji obrazów w dowolnej płaszczyźnie przekroju (rekonstrukcja wielopłaszczyznowa – MPR), rekonstrukcji naczyniowych (MIP – maximum intensity projection – prezentacja pikseli o najwyższej intensywności), endoskopii wirtualnej oraz rekonstrukcji przestrzennych (3D).

2.5. Środki kontrastujące

Niemal równolegle z odkryciem zastosowania promieniowania rentgenowskiego w medycynie, podjęto prace nad metodami zmieniającymi wybiórcze pochłanianie promieniowania w celu zakontrastowania wybranych struktur tkankowych czy narządów. Pierwsze doniesienia na temat użycia środków kontrastujących w klasycznej rentgenodiagnostyce datują się na ostatnie lata XIX wieku. Środki kontrastujące dzieli się na negatywne - słabo pochłaniające promieniowanie rentgenowskie (gazy: powietrze, O_2, N_2O, CO_2, gazy szlachetne) i pozytywne (o znacznie wyższym pochłanianiu promieniowania rentgenowskiego). Środki pozytywne dzielimy na nierozpuszczalne i rozpuszczalne w wodzie. Do środków nierozpuszczalnych w wodzie zaliczamy między innymi baryt ($BaSO_4$), stosowany głownie w diagnostyce przewodu pokarmowego w metodzie jedno- lub dwukontrastowej w połączeniu z negatywnym środkiem kontrastującym oraz środki olejowe, np. lipiodol stosowany obecnie najczęściej w celu embolizacji guzów. Wśród środków kontrastujących rozpuszczalnych w wodzie wyróżniamy rzadko stosowane środki hepatotropowe (wydzielane z żółcią) oraz oparte na jodzie środki urotropowe (wydzielane przez nerki).

Struktura obecnie stosowanych w badaniach tomografii komputerowej pozytywnych środków kontrastujących oparta jest na pierścieniu benzenowym związanym z trzema atomami jodu. Wyróżniamy środki wysoko-, nisko- i izoosmolarne w stosunku do surowicy krwi. Środki wysokoosmolarne (HOCM - ang. high-osmolar contrast media), najstarsze z używanych środków kontrastujących, są względnie tanie, lecz ich stosowanie jest ograniczone; ulegają one dysocjacji w roztworze (surowicy), w większości są monomerami (pojedynczy pierścień benzenowy), część stanowią dimery. Znaczącym krokiem w rozwoju środków kontrastujących było opracowanie środków niejonowych - monomerów, które są rozpuszczalne w wodzie, lecz nie dysocjują - w związku z mniejszą ilością cząsteczek w roztworze stanowią one grupę niskoosmolarnych środków kontrastujących (LOCM - ang. low-osmolar contrast media). Najnowsza generacja środków kontrastujących - środki izoosmolarne (IOCM - ang. iso-osmolar contrast media), to zbudowane z dwóch pierścieni benzenowych niejonowe dimery.

Toksyczność jodowych środków kontrastujących spada wraz z obniżeniem ich osmolarności. Wartości osmolarności wybranych jodowych środków kontrastujących używanych obecnie w II Zakładzie Radiologii GUMed przedstawia Tabela 3.
Ponadto, zmniejszenie toksyczności środków kontrastujących uzyskuje się poprzez dodanie jonów wapnia (zmniejszenie kardiotoksyczności), utrzymanie neutralnego pH (niskie pH predysponuje do wazodylatacji) oraz modyfikację grup rodnikowych: dodanie grupy -OH obniża chemotoksyczność, redukcja grupy -COO ogranicza neurotoksyczność, a eliminacja jonów zmniejsza osmotoksyczność.

W praktyce w większości stosuje się środki kontrastujące o eliminacji nerkowej z czasem półtrwania w granicach 1 - 2 godzin (z założeniem prawidłowej funkcji nerek). Preparaty te najczęściej podawane są do żyły pośrodkowej łokcia, rutynowo w dawce od 1 do 2.5 ml/kg masy ciała. Sposób podania oraz prędkość podania modyfikowany jest w zależności od rodzaju badania oraz wyposażenia pracowni.

Surowica krwi		290 mosm/kg H2O
HOCM	Monomer jonowy: pochodne kwasu trijododiaminobenzoesowego	1570 mosm/kg H2O
LOCM	Monomer niejonowy: joheksol 240 (Omnipaque, GE	518 mosm/kg H2O

	Healthcare)	
	Monomer niejonowy: joheksol 300 (Omnipaque, GE Healthcare)	672 mosm/kg H2O
IOCM	Dimer niejonowy: jodiksanol (Visipaque, GE Healthcare)	290 mosm/kg H2O

Tabela 3. Wartości osmolarności wybranych jodowych środków kontrastujących używanych obecnie w II Zakładzie Radiologii GUMed. HOCM (ang. high-osmolar contrast media) - wysokoosmolarne, LOCM (ang. low-osmolar contrast media) - niskoosmolarne, IOCM (ang. iso-osmolar contrast media) - izoosmolarne jodowe środki kontrastujące.

Podanie doustrojowe środków kontrastujących opartych na jodzie wymaga odpowiednio wcześniejszego przygotowania Pacjenta celem uniknięcia objawów nietolerancji - szczegółowe zasady odpowiedniego przygotowania Pacjenta w zależności od jego stanu klinicznego oraz zasady postępowania w przypadku wystąpienia objawów niepożądanych zawarte są w wytycznych Europejskiego Towarzystwa Radiologii Układu Moczowo-Płciowego (ESUR - ang. European Society of Urogenital Radiology) z roku 2012, wersja 8.0 (http://www.esur.org/esur-guidelines) [24]. U Pacjentów z grupy ryzyka wystąpienia niepożądanych reakcji ubocznych zalecane jest stosowanie preparatów niejonowych, niskoosmolarnych. Do najbardziej toksycznych zaliczane są monomery jonowe ze względu na wysoka osmolalność, jonizację, lepkość i hydrofilność. Do grupy ryzyka zalicza się osoby z GFR (ang. glomerular filtration rate - stopień filtracji kłębuszkowej) poniżej 60 ml/min/1.73 m^2, osoby u których planowane jest dotętnicze podanie środka kontrastującego, dzieci, pacjentów powyżej 70 roku życia, pacjentów z pozytywnym wywiadem w kierunku chorób nerek, zabiegów operacyjnych dotyczących nerek, z proteinurią, leczących się z powodu astmy, cukrzycy, nadciśnienia tętniczego, dny moczanowej, szpiczaka mnogiego, z jawną nadczynnością tarczycy i przyjmujących leki o znanym działaniu nefrotoksycznym. Ponadto, należy zwrócić specjalną uwagę przy wykonywaniu badania z jodowym środkiem kontrastującym u osób, u których wcześniej wystąpiły objawy niepożądane po podaniu CM, wyniszczonych, z ostrymi zespołami sercowo-płucnymi.

W Tabeli 4. zawarto krótką klasyfikację objawów niepożądanych nie związanych z nerkami po donaczyniowym podaniu jodowych środków kontrastujących.

Ostre uszkodzenie nerek wywołane jodowym środkiem kontrastującym

W kontekście bezpiecznego stosowania środków kontrastujących w tomografii komputerowej ważnym zagadnieniem jest ostre uszkodzenie nerek wywołane środkiem kontrastującym (CI-AKI - ang. contrast-induced acute kidney injury), określane wcześniej jako nefropatia indukowana środkiem kontrastującym (CIN - ang. contrast-induced nephropathy).

Ryzyko wystąpienia CI-AKI wynosi aż do 15% populacji poddanej badaniu TK z donaczyniowym podaniem jodowego środka kontrastującego [25]. Dotętnicze podanie środków kontrastujących u osób z grup ryzyka, obciążonych przewlekłą chorobą nerek, cukrzycą, niewydolnością serca, anemią, podwyższa ryzyko wystąpienia CI-AKI do ok. 50% z koniecznością wprowadzenia leczenia nerkozastępczego lub rehospitalizacji u 10% Pacjentów [26, 27, 28]. Obecne badania dowodzą, iż ryzyko jakie niesie ze sobą dożylna podaż CM wydaje się być porównywalne z ryzykiem przy podaży dotętniczej, chociażby ze względu na użycie większej dawki oraz innego sposobu redystrybucji CM [29].

<table>
<tr><th colspan="3">Objawy niepożądane nie związane z nerkami po donaczyniowym podaniu jodowych środków kontrastujących</th></tr>
<tr><td>Ostre</td><td>Późne</td><td>Bardzo późne</td></tr>
<tr><td>Działanie niepożądane występujące w ciągu 1 godziny od podania CM</td><td>Występujące w czasie od 1 godziny do 1 tygodnia od donaczyniowego podania CM</td><td>Występujące zazwyczaj powyżej 1 tygodnia od donaczyniowego podania CM</td></tr>
<tr><td>Łagodne: nudności, łagodne wymioty, pokrzywka, świąd, uczucie ciepła</td><td rowspan="3">Nudności, wymioty, bóle głowy, bóle mięśniowo-szkieletowe, gorączka, reakcje skórne</td><td rowspan="3">Tyreotoksykoza</td></tr>
<tr><td>Umiarkowane: ciężkie wymioty, wyraźnie zaznaczona pokrzywka, skurcz oskrzeli, obrzęk twarzy/krtani, reakcja wazowagalna</td></tr>
<tr><td>Ciężkie: wstrząs ze znacznym spadkiem ciśnienia, zatrzymanie akcji oddechowej, zatrzymanie akcji serca, drgawki</td></tr>
</table>

Tabela 4. Klasyfikacja objawów niepożądanych nie związanych z nerkami po donaczyniowym podaniu jodowych środków kontrastujących za wytycznymi Europejskiego Towarzystwa Radiologii Układu Moczowo-Płciowego (wersja 8.0).

Ostre uszkodzenie nerek wywołane środkiem kontrastującym jest złożonym zespołem o wieloczynnikowym mechanizmie patofizjologicznym, który charakteryzuje się głównie nagłym obniżeniem stopnia filtracji kłębuszkowej (GFR - ang. glomerular filtration rate) z konsekwencjami klinicznymi tegoż [30]. Mimo, iż termin „uszkodzenie" niekoniecznie oznacza niedoczynność, diagnozę nadal podejmuje się na podstawie wzrostu poziomu kreatyniny w surowicy lub spadku diurezy, jako wykładników spadku GFR. Nerki ludzkie posiadają wysoka rezerwę funkcjonalną, stąd wzrost GFR obserwowany jest w rozległym uszkodzeniu narządu - wzrost poziomu kreatyniny w surowicy krwi może wystąpić dopiero, gdy uszkodzeniu ulegnie w granicach 50% lub więcej czynnych nefronów. Według najnowszych wytycznych Europejskiego Towarzystwa Radiologii Układu Moczowo-Płciowego (ESUR) z roku 2012, wersja 8.0, CIN jest definiowany jako spadek funkcji nerek, który wystąpił w ciągu 3 dni od donaczyniowego podania środka kontrastującego przy braku innej przyczyny i charakteryzuje się wzrostem poziomu kreatyniny w surowicy o ponad 25% lub 44 μmlo/l (0.5 mg/dl) w stosunku do poziomu wyjściowego. Według definicji KDIGO [31], opracowanej pod auspicjami Międzynarodowego Towarzystwa Nefrologicznego, CI-AKI określamy, gdy 1). zauważalny jest wzrost poziomu kreatyniny w surowicy o ≥ 0.3 mg/dl (≥26.5 μmol/l) w ciągu pierwszych 48 godzin po podaniu CM lub 2). gdy wzrost poziomu kreatyniny w surowicy jest ≥1.5 raza większy od poziomu wyjściowego lub też mógł wystąpić w ciągu ostatnich 7 dni lub 3). gdy 6-godzinna diureza wynosi mniej niż 0.5 ml/kg/godz. Ponadto stopień ciężkości CI-AKI według KDIGO został podzielony na 3 stopnie - Tabela 5.

Stopień ciężkości	**Poziom kreatyniny w surowicy**	**Diureza**
1	wzrost o 1.5–1.9 raza w stosunku do poziomu wyjściowego lub wzrost o ≥ 0.3 mg/dl (≥26.5 μmol/l)	<0.5 ml/kg/godz w ciągu obserwacji od 6. do 12. godzinnej

2	wzrost o 2.0 - 2.9 razy w stosunku do poziomu wyjściowego	<0.5 ml/kg/godz w ciągu 12 godzin
3	wzrost o 3 razy w stosunku do poziomu wyjściowego lub wzrost o ≥ 4.0 mg/dl (≥353.6 μmol/l) lub wdrożenie leczenia nerkozastępczego lub spadek eGFR poniżej 35 ml/min/1.73 m^2 pow. ciała u Pacjentów poniżej 18 rż.	Anuria (powyżej 12 godzin)

Tabela 5. Kryteria KDIGO ostrego uszkodzenia nerek wywołanego środkiem kontrastującym (CI-AKI).

Obecnie trwają prace nad ustaleniem wiarygodnych markerów, które pozwalałyby rozpoznać subkliniczne ostre uszkodzenie nerek wywołane środkiem kontrastującym, charakteryzujące się brakiem wzrostu poziomu kreatyniny przy już obecnych, dodatnich biomarkerach uszkodzenia strukturalnego (jak np. NGAL, oznaczanego we krwi i w moczu, lub L-FABP, oznaczanego w moczu) i ich roli w diagnostyce, monitorowaniu, leczeniu a także zapobieganiu CI-AKI [25].

Przeciwskazania względne i bezwzględne do badania TK dotyczą następujących chorych z grupy ryzyka:

- Z GFR poniżej 60 ml/min/1.73 m^2.
- Z pozytywnym wywiadem w kierunku chorób nerek, zabiegów operacyjnych dotyczących nerek i przyjmujących leki o znanym działaniu nefrotoksycznym.
- Z proteinurią.
- U których planowane jest dotętnicze podanie środka kontrastującego.
- Dzieci.
- Powyżej 70 roku życia.
- Leczących się z powodu astmy, cukrzycy (zalecenie postępowania przy przyjmowaniu przez Pacjenta preparatów metforminy wg. najnowszych wytycznych ESUR), dny moczanowej, szpiczaka mnogiego.
- Z jawną nadczynnością tarczycy.

- U których wcześniej wystąpiły objawy niepożądane po podaniu jodowego środka kontrastującego.
- Wyniszczonych.
- Z ostrymi zespołami sercowo-płucnymi.
- Ciężarnych.



Jednostka kierująca

MPK

KONTRAST		Technik wykonujący badanie
Rodzaj	Ilość	

Miejscowość, data

Nr badania	
Koszt badania	

SKIEROWANIE DO

☐ **ZAKŁADU RADIOLOGII - UCK w Gdańsku**
80-952 Gdańsk, ul. Dębinki 7, budynek 5
tel. sekretariat (MRI): 349-22-60, pracownia: 349 - 22 - 92
TK: 349-22-89
budynek 48, pracownia (MRI Picker) 349-22-96, opisownia -22-97

☐ **KLINIKI ONKOLOGII I RADIOTERAPII UCK w Gdańsku**
Pracowni Wirtualnej Symulacji i Diagnostyki Tomokomputerowej
80 - 952 Gdańsk, ul. Dębinki 7; budynek 6
tel./fax. Rejestracja 349 22 55; tel. Pracownia 349 22 52

☐ **Tomografia Komputerowa**

☐ **Rezonans Magnetyczny**

Uwaga: Przed wypełnieniem prosimy przeczytać instrukcję.
Skierowanie na badanie TK głowy, kręgosłupa, klatki piersiowej, jamy brzusznej i inne.

(nazwisko i imię) PESEL

(adres, ul., nr domu i mieszkania, kod, miejscowość, nr telefonu)

Dane kliniczne:

Kod ICD - 10

Powód skierowania: 1) wątpliwości diagnostyczne; 2) pogorszenie się stanu chorego; 3) brak efektów leczenia; 4) inne:

Wywiad:(zasadnicze dolegliwości aktualne i przebyte, dynamika dolegliwości, przebyte operacje, wrażliwości na środki jodowe)

Odchylenia w badaniu neurologicznym:

Wyniki dotychczasowych badań:

1. RTG czaszki: -
2. okulistycznych: -
3. EEG: -
4. zdjęcia przeglądowe kręgosłupa: -
5. zdjęcia przeglądowe klatki piersiowej: -
6. aktualne badania usg jamy brzusznej: -
7. badanie kontrastowe jamy brzusznej: -

(podpis i pieczątka lekarza kierującego) (podpis i pieczątka ordynatora oddziału)

UWAGI DOTYCZĄCE SKIEROWANIE NA TK I SPOSOBU JEGO WYPEŁNIENIA:

1. Badanie TK winno być ostatnim nieinwazyjnym badaniem z wyjątkiem przypadków nagłych.
2. Właściwe wypełnienie skierowania warunkuje możliwość wyznaczenia terminu w zależności od stanu chorego, wybór odpowiedniej metody oraz ułatwia ocenę badania.
3. Skierowanie proszę wypełnić pismem maszynowym lub drukowanym.
4. W przeddzień badania - proszę upewnić się czy TK jest czynny.
5. W czasie badania TK wskazana jest obecność lekarza kierującego.
6. Chory powinien być na czczo.
7. Prosimy przesłać do badania: 3 ampułki Uropolinum 75% + 3 strzykawki 20 ml jednorazowego użytku, igły, venokat, historię choroby i dokumentację RTG.
8. Odchylenia w badaniu neurologicznym.
   Prosimy o podawanie istniejących objawów, a nie zespołowe ich ujęcie. Np. "Wygórowanie odruchów głębokich, objaw Babińskiego po stronie prawej" lub "niedowład ośrodkowy n. VII prawego, afazja ruchowa, niedowład połowi prawostronny z przewagą np.: w kończynie górnej, wygórowania odruchów głębokich po stronie prawej, objaw Babińskiego po stronie prawej".
9. Rozpoznanie powinno wynikać z wywiadu i odchyleń w badaniu. Podejrzenia winny znajdować wyraz w wykonanych badaniach dodatkowych. Np. : w przypadku podejrzeń o guz kąta mostkowo - móżdżkowego do badań takich należy konsultacja otolaryngologiczna, zdjęcia RTG, piramid kości skalistych i inne.
10. Wszystkie prawa autorskie dotyczące wyników badań zastrzega sobie Zakład Radiologii SPSK Nr 1 - ACK AMG.

Rysunek 57: Skierowanie i ankieta wypełniane przed badaniem tomografii

2.6. Artefakty

Jakość obrazu w badaniu TK zależy od parametrów źródła promieniowania, dawki promieniowania, liczby i jakości detektorów, liczby kanałów pomiarowych, stosowanych metod rekonstrukcji obrazu, rozmiaru siatki obrazu oraz obecności artefaktów. Występujące artefakty mogą być niezależne od aparatu TK – np. wynikać z ruchów pacjenta (chory pobudzony, niespokojny), z obecności np. materiałów stabilizujących metalicznych (pacjent po stabilizacji złamania z użyciem np. gwoździopłytki), z badanego obiektu (artefakty w tylnej jamie czaszki na granicy ośrodków o różnych gęstościach – tk. mózgowa 35 j.H. i kość potyliczna ok. 3000 j.H.), z rozmiaru źródła promieniowania i detektorów (obraz rozmycia obszarów), z echa obiektów i małego kroku rekonstrukcji.

2.7. Najczęstsze zastosowania w medycynie

Tomografia komputerowa jest metodą diagnostyki, w której za pomocą promieni rentgenowskich uzyskuje się wielowarstwowe przekrojowe obrazy ciała. Z uwagi nie niezwykle wszechstronny zakres zastosowań tomografia komputerowa stała się podstawową metodą obrazowania we wszystkich specjalnościach medycyny. W trakcie badania, jeśli jest to niezbędne, pacjent otrzymuje dożylnie kontrast jodowy. W przypadku diagnostyki narządów jamy brzusznej stosuje się również doustny kontrast, który pacjent przyjmuje na 1,5 godziny przed badaniem.
Na 6 godzin przed planowanym badaniem pacjent musi pozostać na czczo, a na 3 godziny przed badaniem nie należy pić. Osoby stale przyjmujące leki powinny je zażyć w dniu badania o zwykłej porze. W przypadku badań TK jamy brzusznej i miednicy małej w większości przypadków podaje się doustnie środek kontrastowy.

Wskazania do badania TK:

1. **Diagnostyka mózgowia** - zmiany niedokrwienne, zapalne, nowotworowe. Tomografia komputerowa jest obecnie badaniem pierwszego rzutu w diagnostyce stanów chorobowych, dotyczących szeroko pojętego obszaru głowy (mózgowie, twarzoczaszka, zatoki przynosowe). Wskazania do tomografii komputerowej głowy są bardzo szerokie i można je podzielić na schorzenia dotyczące mózgowia (np. diagnostyka udarów mózgu,

krwotoków mózgowych, guzów mózgu, urazów), twarzoczaszki (np. guzy, stany zapalne, urazy), zatok przynosowych (np. ostre i przewlekłe zapalenia, nowotwory itp).
W diagnostyce obrazowej stosuje się wielorzędowy tomograf komputerowy, który umożliwia wykonanie badania głowy o cienkich warstwach (0,5 do 2mm), w którym obrazy są wyjątkowo dokładne. Obrazy cienkich warstw pozwalają uzyskać wysokiej jakości rekonstrukcje trójwymiarowe takie jak VR (Volume Rendering), czy MPVR (Wielopłaszczyznowe Rekonstrukcje Objętościowe) wykorzystywane zwłaszcza w ocenie badań pourazowych oraz naczyniowych. Diagnostyka głowy w tomografii komputerowej składa się z kilku odrębnych procedur wymagających odmiennego przygotowania pacjenta.
Badaniem tomografii komputerowej mózgowia można ocenić: tkankę nerwową (z rozróżnieniem istoty szarej i białej), przestrzenie zawierające płyn mózgowo-rdzeniowy (układ komorowy i układ zbiorników pajęczynówki) oraz struktury kostne.
W stanach nagłych - obejmujacych urazy, udary niedokrwienne i krwotoczne, a także w diagnostyce krwotoków podpajęczynówkowych (SAH), badanie wykonuje się bez przygotowania chorego.
Poza tymi sytuacjami, pacjent zawsze powinien być na czczo - ze względu na wskazania do dożylnego podania środka cieniującego, zwłaszcza, gdy istnieje podejrzenie: procesów rozrostowych i/lub przerzutów, stanów zapalnych w obrębie mózgowia, opon mózgowych i kości, malformacji naczyniowych.

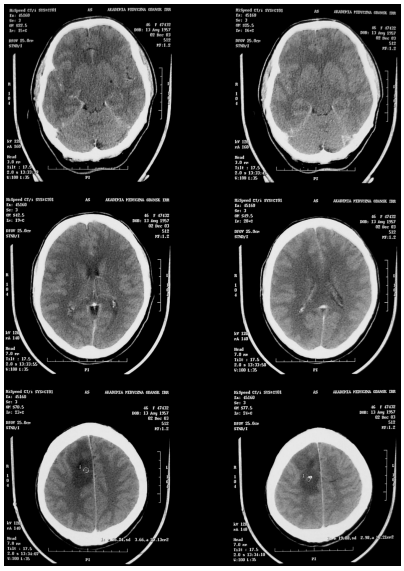

Rysunek 58: TK mózgowia - diagnostyka zmian ośrodkowego układu nerwowego.



Rysunek 59: TK mózgowia - udar niedokrwienny.

2. Diagnostyka twarzoczaszki i szyi – ocena oczodołów, zmian nowotworowych twarzoczaszki i szyi, zatok obocznych nosa, wysokiej rozdzielczości badanie uszu, badania kości z rekonstrukcją 3D przed operacją plastyczną.

Badanie oczodołów wykonywane jest w technice cienkowarstwowej umożliwiającej dokładne zobrazowanie małych struktur wewnątrzoczodołowych. Podczas badania może być podany środek kontrastowy. Główne wskazania do badania obejmują choroby nowotworowe z naciekiem kości, ocenę zmian urazowych w oczodole, poszukiwanie małych ciał obcych. Zakres wskazań do tomografii komputerowej oczodołów zmniejsza się na rzecz rezonansu magnetycznego ze względu na dużą promienioczułość tkanek oczodołu; obecnie obejmuje poszukiwanie i ocenę ciał obcych, oftalmopatii tarczycowej (zajęcie mięśni okoruchowych gałki ocznej – ich pogrubienie, obrzęk, naciek, stłuszczenie), nowotworów i guzów rzekomych.

Tomografia komputerowa jest doskonałym narzędziem w ocenie zmian patologicznych w obrębie twarzoczaszki. Badanie wykonuje się w technice spiralnej, cienkowarstwowej uzyskując obrazy o dużej szczegółowości. Szersze stosowanie rekonstrukcji wielopłaszczyznowych podwyższa jakość badania. Wzrost liczby rzędów detektorów wpływa na poprawę jakości rekonstrukcji trójwymiarowych oraz umożliwia zastosowanie warstw submilimetrowych, szczególnie istotnych w stanach pourazowych.

Ocenia się zarówno tkanki miękkie, jak i struktury kostne. Główną grupę wskazań stanowią zmiany pourazowe kości twarzoczaszki, nowotwory łagodne i złośliwe oraz ocena zakresu ich naciekania. Podczas badania w określonych przypadkach podaje się kontrast dożylny.

Do oceny wyrostków zębodołowych szczęki i żuchwy oraz po urazach, badanie wykonywane jest bez podania środka cieniującego, odmiennie niż w diagnostyce pacjentów z procesami rozrostowymi (nowotwory pierwotne, przerzutowe oraz nacieki z narządów sąsiednich).

Ocena zmian pourazowych kości twarzoczaszki obejmuję: ocenę przedoperacyjną kości twarzoczaszki, zaawansowania guzów łagodnych i złośliwych, naciekania kości przez nowotwory, rozległość zmian zapalnych i inne.

TK jest jednym z najczęściej wykonywanych badań w diagnostyce stanów chorobowych zatok przynosowych. Badanie to wykonuje się metodą wysokiej rozdzielczości (HRCT), co nie wymaga podawania środków cieniujących. Jednakże chorzy z podejrzeniem nowotworów pierwotnych lub wtórnych zatok, są badani z użyciem środka cieniującego i wtedy powinni do badania zgłaszać się na czczo. Wskazania do badania to: ostre i przewlekłe zapalenia

zatok, skrzywienie przegrody nosa do planowanej operacji, guzy łagodne i złośliwe zatok i jamy nosowej, ocena drożności jam nosowych, urazy i inne.

Badania szyi wymagają wstrzymania się od połykania śliny. Do oceny krtani można wykorzystać doświadczenia z radiografii i oceniać ją przy fonacji różnych zgłosek np. i, e, celem wykazania zmian morfologicznych oraz zaburzeń ruchowych. Niekiedy wykonuje się również badanie przy zmodyfikowanej próbie Valsalvy. Dzięki temu, że aparaty wielorzędowe znacznie skracają czas badania, pozwalają na uzyskanie obrazów praktycznie bez artefaktów ruchowych. Wartość diagnostyczna badania krtani zwiększa się istotnie przy zastosowaniu rekonstrukcji wtórnych lub warstw submilimetrowych (wielorzędowość) oraz rekonstrukcji struktur powietrznych pozwalających lepiej ocenić kształt i wielkość tego narządu. Powinny być one wykonywane przed i po dożylnym podaniu środka cieniującego (pacjent na czczo). Badania te pozwalają na ocenę węzłów chłonnych, nacieków zapalnych i nowotworowych oraz ich stosunku do naczyń tętniczych, żylnych, dróg oddechowych lub ślinianek.

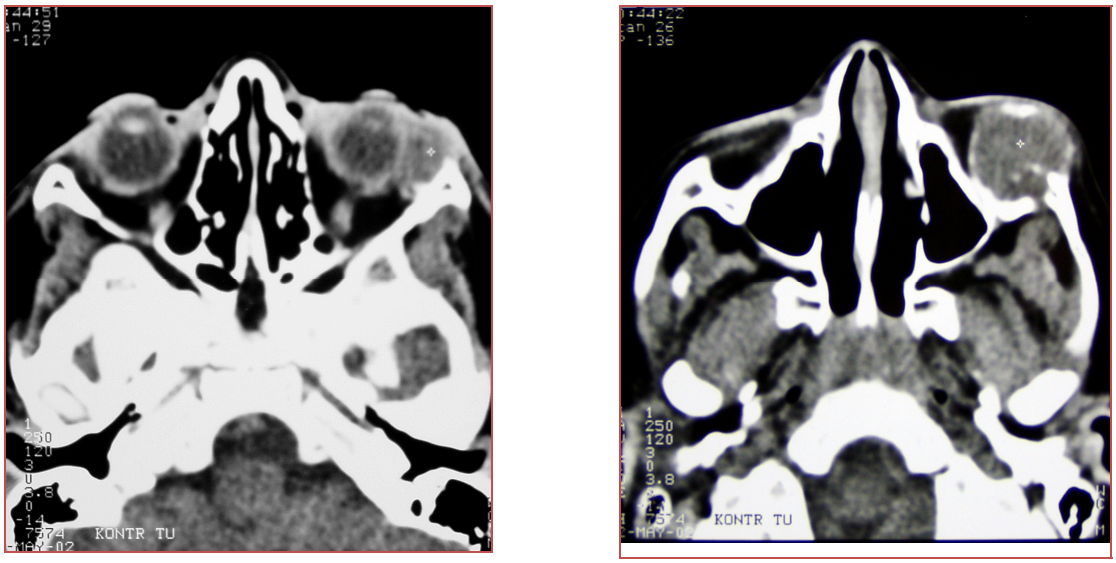

Rysunek 60: TK oczodołów.

3. Diagnostyka chorób klatki piersiowej - nowotwory płuc i śródpiersia, w tym niskodawkowe przesiewowe badanie w kierunku raka płuc; diagnostyka zmian zapalnych płuc, powiększonych węzłów chłonnych i chorób śródmiąższowych płuc.

Najczęstsze wskazania do badania TK klatki piersiowej to ocena jej narządów w procesach nowotworowych łagodnych i złośliwych, zarówno pierwotnych, jak i przerzutowych oraz w stanach zapalnych przewlekłych lub o nietypowym przebiegu. Kolejne grupy wskazań to:

ocena rozległości nacieku w nowotworach przełyku, zmiany w węzłach chłonnych śródpiersia, zatorowość płucna, zmiany popromienne, nacieki nowotworowe wychodzące z osierdzia lub serca oraz urazy klatki piersiowej.

W celu wybiórczej oceny tkanki płucnej wykonujemy tomografię komputerową klatki piersiowej wysokiej rozdzielczości (HRCT), bez podania środka cieniującego. Podstawowe wskazania do HRCT to choroby miąższu płucnego jakimi są m.in. sarkoidoza, histiocytoza X, pylica płuc, choroby układowe tkanki łącznej, śródmiąższowe zwłóknienie płuc, rozstrzenia oskrzeli i rozedma. Badanie tej okolicy wymaga bezruchu pacjenta. Podstawową przewagą wielorzędowej tomografii komputerowej spiralnej w stosunku do sekwencyjnej jest możliwość wykonana badania podczas pojedynczego wdechu.

Wskazania:

• Ocena stopnia zaawansowania zmian nowotworowych (badanie powinno obejmować także nadbrzusze, gdyż najczęstsze przerzuty mają lokalizację w nadnerczach)

• Przerzuty do płuc (najczęściej okrągłe ogniska z predylekcją do obwodowych partii płuc)

• Zmiany zapalne np. zapalenie płuc przewlekające się (mogą mieć różny charakter w zależności od etiologii zmian, przybierając postać zmian okołooskrzelowych, śródmiąższowych lub płatowych)

• Powiększenie węzłów chłonnych śródpiersia (limfadenopatia) – za kryterium przyjmuje się wielkość węzłów w osi krótkiej – większe od 10mm to węzły chłonne patologiczne

• Zatorowość płucna – w ocenie zatorowości płucnej niezbędne jest wykonanie badania angio-TK celowanego na pień płucny i tętnice płucne – zatorowość płucna objawia się ubytkiem wypełnienia. Do wykonania tego badania konieczne jest podanie środków cieniujących. W zależności od objawów klinicznych i wskazań wykonuje się badanie jedynie fazie tętnic płucnych lub dodatkowo w fazie tętniczej czy żylnej. Szczególną uwagę poświęca się obecnie badaniu w fazie tętnic płucnych. Przyjmuje się, że jest ono obecnie „złotym standardem" w diagnostyce zatorowości płucnej.

• Urazy –mogą dotyczyć miąższu płucnego, drzewa oskrzelowego lub opłucnej i mieć charakter od lekkich zmian typu stłuczenia miąższu płucnego, obecności płynu lub krwiaka w opłucnej do cięższych powikłań o charakterze rozerwania pęcherzyków płucnych czy oderwania oskrzela.

• Choroby śródmiąższowe płuc – w ich diagnostyce bardzo ważne jest wykonanie TK metodą wysokiej rozdzielczości (HR) w celu oceny drobnych guzków lub zmian siateczkowych śródmiąższowych lub obrazu matowej szyby; bardzo ważna jest także dystybucja zmian – centralna przy pęczkach naczyniowo-oskrzelowych lub obwodowa. Sarkoidoza – w

zależności od stadium może mieć postać węzłową, płucną lub węzłowo-płucną. W jej ocenie wskazane jest wykonanie HRCT dodatkowo z oceną węzłów chłonnych.

• Choroby aorty piersiowej – przy takim rozpoznaniu konieczne jest przeprowadzenie angio-TK aorty piersiowej. Jest to badanie wymagające podania środków cieniujących za pomocą strzykawki automatycznej. Fazę badania dobiera się specjalnie tak, aby uzyskać jednolite wzmocnienie kontrastowe krwi płynącej w aorcie. Umożliwia to ocenę między innymi takich patologii jak: tętniaki prawdziwe i rzekome, rozwarstwienie ściany aorty, zmiany miażdżycowe, umocowanie, rozprężenie i nieprawidłowości w obrębie stentgraftów aortalnych. Badanie to jest obecnie "złotym standardem" w przypadku podejrzenia rozwarstwienia ściany aorty i pourazowych pęknięć aorty piersiowej.
Badania te mogą być również wykonywane w konkretnych odstępach czasu np. co 6 – 12 miesięcy w celu oceny powiększania się tętniaków i kwalifikacji do ewentualnego leczenia operacyjnego.
Przygotowanie pacjenta: jak przy podaniu kontrastu.
Wskazania: tętniak prawdziwy lub rzekomy aorty, koarktacja aorty, rozwarstwienie ściany aorty, anomalie naczyniowe w obrębie klatki piersiowej, niedrożność głównych gałęzi łuku aorty, zespół podkradania i inne.

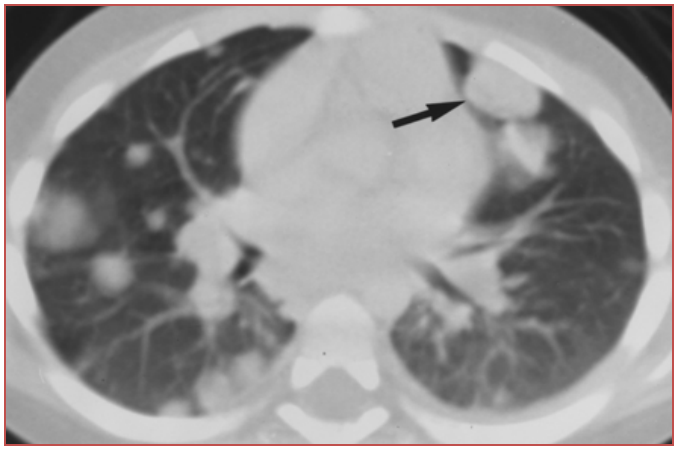

Rysunek 61: TK płuc: przerzuty.

4. Diagnostyka chorób serca - koronarografia z oceną frakcji wyrzutowej, badanie calcium score- ilościowa ocena zwapnień w tętnicach wieńcowych, ocena spływu żył płucnych przed ablacją, guzy serca, wady serca.

Obrazowanie tętnic wieńcowych przy pomocy tomografii komputerowej - nieinwazyjna koronarografia. Nieinwazyjne obrazowanie tętnic wieńcowych jest badaniem mogącym u niektórych pacjentów zastąpić inwazyjną koronarografię. Nie wymaga ono najczęściej nakłuwania tętnicy i pobytu w szpitalu. Wykonanie badania razem z przygotowaniem pacjenta trwa około jednej godziny, a wynik badania z reguły może być przekazany

pacjentowi w ciągu kilku godzin. Dodatkowo w czasie badania możliwe jest uzyskanie informacji dotyczących funkcji lewej komory oraz morfologii zastawek wewnątrzsercowych.

Oto poniżej opis w jaki sposób wykonuje się badanie tomografii komputerowej serca.
Po wstępnej rozmowie z pacjentem i zebraniu danych dotyczących chorób przebytych i współistniejących pacjent jest kwalifikowany do wykonania badania przez radiologa. W zgięcie łokciowe jednej z kończyn górnych zakładany jest wenflon.
Pacjent proszony jest o położenie się na łóżku będącym częścią tomografu, podłączane są elektrody do monitorowania ekg i pompa infuzyjna do podania środka kontrastowego. Po umieszczeniu pacjenta wewnątrz aparatu i poinstruowaniu o konieczności wstrzymania oddechu na kilka sekund wykonywany jest skan, w czasie podawania środka kontrastowego. Długość skanu zależy od częstości rytmu serca i trwa z reguły 5-9 sekund. Na czas tych kilku sekund pacjent powinien bezwzględnie wstrzymać oddech i pozostawać w bezruchu. U wybranych pacjentów przed badaniem konieczne jest podanie leku zwalniającego czynność serca. Przez cały czas trwania badania pacjent jest w stałym kontakcie głosowym i wzrokowym z personelem. Możliwe jest przerwanie badania w dowolnym momencie, na prośbę pacjenta.
Dożylne podanie jodowego środka kontrastowego może powodować uczucie uderzenia gorąca, wypieki na twarzy i nieprzyjemny smak w ustach. Wszystkie te uczucia są przejściowe i najczęściej trwają nie dłużej niż kilka sekund. Przy użyciu nowoczesnych środków kontrastowych poważne powikłania występują bardzo rzadko. Należy jednak liczyć się z wystąpieniem reakcji alergicznej i o wszystkich nieprawidłowościach niezwłocznie informować personel lekarski.
Przez okres około godziny po badaniu pacjent pozostaje pod nadzorem lekarskim, a następnie w większości przypadków możliwe jest opuszczenie szpitala.

Każde badanie przy pomocy tomografu wykonuje się z użyciem promieniowania rentgenowskiego, które może mieć potencjalny negatywny wpływ na zdrowie. Badanie to jest przeciwwskazane u pacjentek będących, lub mogących być w ciąży. Badanie to wymaga również podania jodowego środka kontrastowego, podobnie jak podczas inwazyjnej koronarografii.
U większości pacjentów nie jest wymagane specjalne przygotowanie do badania. Najważniejsze jest powstrzymanie się od spożywania posiłków przez minimum 4-6 godzin

przed badaniem. Dla bezpieczeństwa pacjenta konieczna jest ocena funkcji nerek, polegająca na oznaczeniu kreatyniny w ciągu 7-14 dni przed badaniem.

Przeciwwskazania do wykonania badania:
Wykonanie badania wymaga podania jodowego środka kontrastowego oraz użycia promieniowania jonizującego. W przypadku uczulenia na jod konieczne jest wcześniejsze poinformowanie lekarza. Również uszkodzenie funkcji nerek (objawiające się najczęściej podwyższonym stężeniem kreatyniny) może być przeciwwskazaniem do wykonania badania. Wykonanie badania jest bezwzględnie przeciwwskazane u kobiet będących w ciąży, gdyż może powodować wady wrodzone Płodu. Obecnie względnym przeciwwskazaniem jest znaczna zmienność częstości rytmu serca oraz migotanie przedsionków.
Nieinwazyjna ocena tętnic wieńcowych może zastąpić tradycyjną koronarografię:
u pacjentów z umiarkowanym i małym prawdopodobieństwem rozpoznania choroby wieńcowej. Badanie to wykonywane jest również w przypadku, gdy inne nieinwazyjne metody (np.: test wysiłkowy czy badanie izotopowe) nie pozwoliły na jednoznaczne wykluczenie choroby wieńcowej, lub wyniki tych badań były niejednoznaczne. Badanie to wykonuje się również u pacjentów po operacji wszycia pomostów aortalno-wieńcowych w celu oceny ich funkcjonowania. Może ono również służyć do diagnostyki pacjentów kwalifikowanych do leczenia operacyjnego (np.: wymiany zastawki wewnątrzsercowej), u których wymagana jest ocena tętnic wieńcowych. Do pacjentów, u których nie powinno się wykonywać tego badania należą chorzy ze świeżym zawałem serca oraz ostrym zespołem wieńcowym. U tych chorych badaniem zalecanym jest tradycyjna koronarografia. Każdorazowo dokumentacja pacjenta jest weryfikowana przez lekarza dobrze znającego możliwości i ograniczenia tomografii.

5. Diagnostyka narządów miąższowych j.brzusznej i miednicy – wątroby, trzustki, śledziony, nerek, nadnerczy, narządu rodnego, pęcherza moczowego – wykrywanie i ocena stopnia zaawansowania nowotworów, rozpoznanie i monitorowanie zmian zapalnych. Podobnie jak w innych badaniach wymagających wstrzymania oddechu (np. w TK kl. piersiowej), w tomografii komputerowej jamy brzusznej zwiększenie liczby rzędów detektorów podnosi jakość obrazów i ogranicza czas badania przy zachowaniu wysokiej rozdzielczości. Pozwala to również na zwiększenie zakresu badania. Dzięki spiralnym wielorzędowym tomografom komputerowym, stały się możliwe do wykonania badania dynamiczne, wielofazowe, czy planimetryczne w obrębie wątroby i trzustki, pozwalające na

dokładną ocenę zmian ogniskowych. Zawsze (poza urazami) wymagane jest przygotowanie pacjenta do badania. Polega ono na doustnym podaniu i wypełnieniu pętli jelitowych wodą lub 1-2% wodnym roztworem jodowego, jonowego środka cieniującego. Pozwala to oddzielić wnętrze jelita od sąsiadujących struktur oraz ocenę zmian w obrębie jego ściany. Pacjent przed badaniem powinien pozostać na czczo przez 3 godziny. Ilość podanego doustnie płynu, zależy od wskazań do badania. Płyny obojętne powinny być podawane niezależnie od wstrzymywania się od jedzenia celem uniknięcia odwodnienia.
Tomografia komputerowa jamy brzusznej pozwala ocenić narządy miąższowe (wątroba, śledziona, trzustka, nerki) w przypadkach nowotworów łagodnych i złośliwych, pierwotnych i wtórnych. Badania wątroby i trzustki są wykonywane w celu różnicowania obserwowanych zmian między procesami rozrostowymi, pierwotnymi i wtórnymi, a malformacjami naczyniowymi czy zmianami zapalnymi. Badanie polega na bardzo szybkim przeskanowaniu danej okolicy lub danego narządu w kilku fazach przepływu środka cieniującego. Z reguły pierwszą fazą jest badanie bez żadnych środków cieniujących czyli w fazie natywnej, która daje „tło". Następnie podaje się środek cieniujący i przeprowadza skanowanie w czasie, kiedy środek cieniujący jest w tętnicach unaczyniających dany narząd (faza tętnicza). Kolejne skanowanie wykonuje się po kilkunastu/kilkudziesięciu sekundach w czasie, gdy środek kontrastowy znajduje się w miąższu narządu i/lub jego żyłach. Niekiedy wykonuje się również fazy opóźnione – po kilku lub nawet kilkunastu minutach. Możliwość wykonywania badań dynamicznych została szeroko rozpropagowana wraz z wprowadzeniem aparatów spiralnych.
Metoda ta pozwala również na badanie rozległości nacieków zapalnych i nowotworowych w obrębie ścian żołądka, pęcherzyka żółciowego, jelita cienkiego i grubego, nadnerczy oraz ocenę ewentualnej wznowy operowanego guza.
Wskazania: zmiany nowotworowe i zapalne np. zapalenie pęcherzyka żółciowego, zapalenie wyrostka robaczkowego, trzustki; niedrożność i podniedrożności przewodu pokarmowego, krwawienie z przewodu pokarmowego, urazy jamy brzusznej, żółtaczka o niejasnej etiologii, kwalifikacja do przeszczepu wątroby i kontrola po przeszczepieniu wątroby, poszukiwanie punktu wyjścia nowotworów o nieustalonym ognisku, chudnięcie, niedokrwistość, zaburzenia endokrynologiczne, bóle brzucha.



Rysunek 62: TK jamy brzusznej: Mesenteric Adenitis.

6. Diagnostyka układu pokarmowego tzw. wirtualna kolonoskopia stosowana jest w celu wykrywania i monitorowania guzów jelita grubego. Jej jakość wzrasta wraz ze skróceniem czasu badania (ze względu na perystaltykę i konieczność wstrzymania oddechu). Wartość diagnostyczna tej metody wzrasta wraz ze skróceniem czasu badania (ze względu na perystaltykę i konieczność wstrzymania oddechu szczególnie przydatna jest tu tomografia wielorzędowa). Przed wprowadzeniem do diagnostyki obrazowej kolonografii wirtualnej możliwa była wyłącznie ocena jelit wypełnionych wodą lub 1-2% roztworem jonowych, jodowych środków cieniujących w klasycznym badaniu tomografii komputerowej. Dzięki temu można było ocenić grubość ściany, zmianę położenia jelita, bądź zmianę szerokości jego światła. Kolonoskopia i kolonografia wirtualna pozwalają na ocenę wewnętrznej powierzchni ścian jelit. Jest to możliwe wyłącznie na odpowiednich stacjach roboczych (komputerach z programami graficznymi służącymi do obróbki wtórnej obrazów uzyskanych w czasie badania) umożliwiających zaawansowaną rekonstrukcję trójwymiarową przy użyciu programu wirtualnej endoskopii.

Kolejnym warunkiem uzyskania czytelnego obrazu wnętrza jelita, jest całkowite opróżnienie go z resztek pokarmowych - obowiązuje podobny sposób przygotowania pacjenta jak do kolonoskopii tradycyjnej. Prowadzone są badania nad środkami cieniującymi wiążącymi treść pokarmową i pozwalające na eliminację jej z obrazu.
Badanie tomograficzne w porównaniu z innymi metodami jest mało uciążliwe dla pacjenta. Jedyne nieprzyjemne doznania związane z badaniem, na jakie narażony jest pacjent, to bezpośrednio przed badaniem w pracowni tomografii komputerowej, wypełnianie jelita grubego pacjenta powietrzem. Rozdęcie jelita przez gaz umożliwia wirtualną endoskopię wewnątrz światła przewodu pokarmowego. Badanie trwa od 15-30 minut. Wynik obrazowania poza opisem lekarza radiologa pacjent może otrzymać nagrany na CD oraz rekonstrukcję w formie wydrukowanego zdjęcia.
Kolonografia wymaga szczególnego przygotowania do badania. Pacjent powinien być przygotowany tak jak do badania kolonoskopii klasycznej. Powodzenie tego badania zależy ściśle od przygotowania pacjenta. Jelito powinno być całkowicie oczyszczone z zalegającej treści pokarmowej. W tym celu należy zachować trzydniową ścisłą dietę kleikową oraz na dzień przed wykonaniem badania zastosować preparaty ułatwiające oczyszczenie jelita.

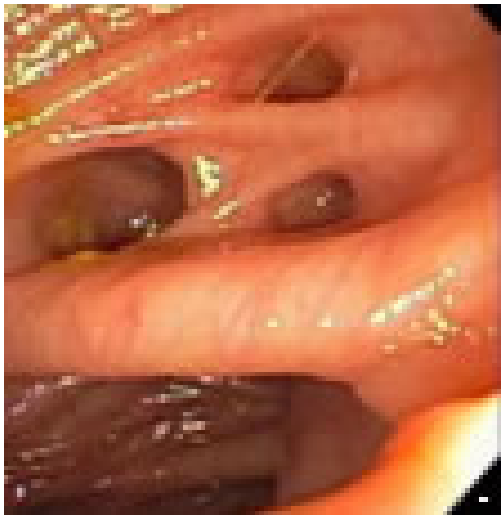

Rysunek 63: Uchykłki w tradycyjnej kolonoskopii.

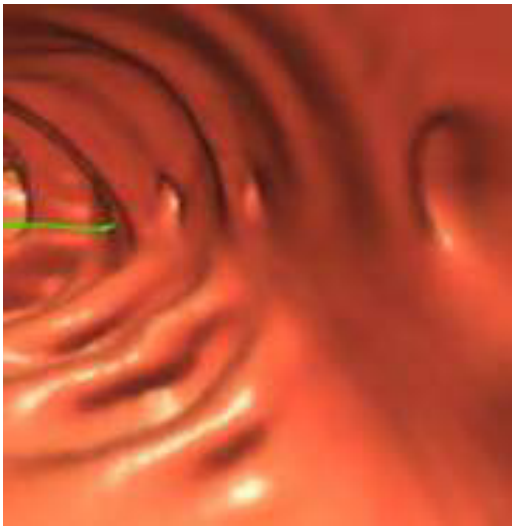

Rysunek 64: Uchyki w wirtualnej kolonoskopii w tomografii komputerowej.

7. Diagnostyka układu moczowego i narządu rodnego

8. Ocena węzłów chłonnych.

9. Diagnostyka naczyń tętniczych i żylnych - ocena patologii aorty piersiowej i brzusznej, w tym ocena pierścienia zastawki aortalnej przed zabiegiem wymiany zastawki, ocena naczyń kończyn górnych i dolnych.

Angio-TK tętnic mózgowych - jest to badanie wymagające podania środków cieniujących za pomocą strzykawki automatycznej. Fazę badania dobiera się specjalnie tak, aby uzyskać jednolite wzmocnienie kontrastowe krwi płynącej w tętnicach mózgowia. Umożliwia to ocenę między innymi takich patologii jak: tętniaki prawdziwe, rzekome i rozwarstwienia ściany naczynia, zmiany miażdżycowe, lokalizacja i kontrola po operacjach klipsowania tętniaków wewnątrzczaszkowych. Duża rozdzielczość badania pozwala na ocenę struktur naczyniowych o wielkości ok. 1 milimetra.

TK żył mózgowych - to badanie także wymaga podania środków cieniujących za pomocą strzykawki automatycznej, ale z innym opóźnieniem niż do naczyń tętniczych.

Fazę badania dobiera się specjalnie tak, aby uzyskać jednolite wzmocnienie kontrastowe krwi płynącej w zatokach żylnych opony twardej. Badanie to wykonywane jest głównie przy podejrzeniu zakrzepicy żył mózgowia i zatok żylnych opony twardej oraz niekiedy w rzadkich typach zmian nowotworowych i naczyniowych mózgowia.

Duża rozdzielczość badania pozwala na ocenę struktur naczyniowych o wielkości ok. 1 milimetra.

Angio-TK tętnic szyjnych - badanie to staje się coraz ważniejsze w codziennej praktyce klinicznej. Dzięki niemu przypadki stwierdzonych zwężeń w badaniach Color- i Power-Doppler można udokumentować w sposób obiektywny i łatwo dostępny dla lekarza klinicysty. Dzięki specjalnemu oprogramowaniu można automatycznie zmierzyć wielkość zwężenia miażdżycowego tętnicy, podać jego długość i scharakteryzować budowę wewnętrzną blaszki miażdżycowej. Na podstawie rekonstrukcji VR i 3D możliwe jest również odpowiednie zaplanowanie zabiegu operacyjnego.

Wskazania: zwężenia miażdżycowe, kwalifikacja do leczenia wewnątrznaczyniowego (stentgraftu), kontrola po leczeniu wewnątrznaczyniowym (stentgrafcie), kwalifikacja do leczenia chirurgicznego, kontrola po leczeniu chirurgicznym, tętniaki prawdziwe i rzekome, rozwarstwienia ściany, anomalie naczyniowe, zespół więzadła łukowatego, zakrzepica żylna, anomalie żylne i inne.

Angio TK aorty brzusznej, pnia trzewnego i tętnic nerkowych - jest to badanie wymagające podania środków cieniujących za pomocą strzykawki automatycznej. Fazę badania dobiera się specjalnie tak, aby uzyskać jednolite wzmocnienie kontrastowe krwi płynącej w aorcie i

jej gałęziach brzusznych. Umożliwia to ocenę między innymi takich patologii jak: tętniaki prawdziwe, rzekome i rozwarstwiające, zmiany miażdżycowe, umocowanie, rozprężenie i nieprawidłowości w obrębie stentgraftów aortalnych, drożność, zwężenia i anomalie tętnic trzewnych. Badania te mogą być również wykonywane w konkretnych odstępach czasu np. co 6 – 12 miesięcy w celu oceny powiększania się tętniaków i kwalifikacji do ewentualnego leczenia operacyjnego. Drugą, dużą grupą wskazań jest angiografia tętnic nerkowych w diagnostyce nadciśnienia tętniczego. Badanie angiotomograficzne jest wykonywane jako badanie potwierdzające zwężenie lub jego brak stwierdzone w USG tętnic nerkowych. Niekiedy badania tomografia komputerowa angio są również wykonywane dwufazowo (wdech i wydech) u osób zdrowych z objawami anginy trzewnej przy podejrzeniu ucisku przepony na pień trzewny.

Wskazania:

• Tętniaki prawdziwe i rzekome
• Rozwarstwienia
• Kwalifikacja do leczenia wewnątrznaczyniowego
• Kontrola po leczeniu wewnątrznaczyniowym
• Kwalifikacja do leczenia chirurgicznego
• Kontrola po leczeniu chirurgicznym
• Kwalifikacja do przeszczepu wątroby, nerek
• Zwężenia miażdżycowe
• Zespół Leriche'a
• Anomalie naczyniowe
• Zespół więzadła łukowatego
• Zakrzepica t. krezkowej
• Zakrzepica żylna
• Anomalie żylne
• Inne

Angio TK kończyn dolnych - jest to badanie jak wszystkie angio-TKwymagające podania środków cieniujących za pomocą strzykawki automatycznej. Fazę badania dobiera się specjalnie tak, aby uzyskać jednolite wzmocnienie kontrastowe krwi płynącej w tętnicach kończyn dolnych. Umożliwia to ocenę między innymi takich patologii jak: zmiany miażdżycowe, tętniaki prawdziwe, rzekome i rozwarstwiające.

Najczęściej głównym wskazaniem do badania naczyniowego tętnic kończyn dolnych jest miażdżyca i jej następstwa – zwężenia i niedrożność tętnic. Ocena wyników badania i jego opis jest dostosowany dla potrzeb chirurgii naczyniowej w celu kwalifikacji pacjenta do ewentualnego leczenia chirurgicznego.

Wskazania:
• Zwężenia miażdżycowe
• Tętniaki prawdziwe i rzekome
• Rozwarstwienia
• Kwalifikacja do leczenia wewnątrznaczyniowego
• Kontrola po leczeniu wewnątrznaczyniowym
• Kwalifikacja do leczenia chirurgicznego
• Kontrola po leczeniu chirurgicznym
• Anomalie naczyniowe



Rysunek 65: Tętniak aorty brzusznej.

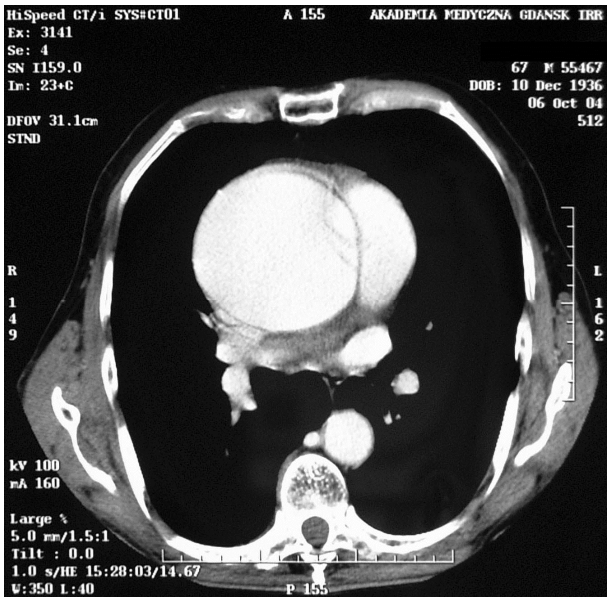

Rysunek 66: Tętniak rozwarstwiający aorty wstępującej

10. Diagnostyka kości i stawów.

Wielorzędowe systemy tomografii komputerowej, oprócz możliwości oceny skomplikowanych złamań (cienkie warstwy, rekonstrukcje wtórne 2D i 3D) są przydatne w niektórych badaniach tkanek miękkich, dla których badaniem z wyboru jest rezonans magnetyczny. Nowoczesne oprogramowanie umożliwia nakładanie na siebie obrazów z

różnych poziomów przekroju kończyny do obliczeń geometrycznych kątów np. antewersji, czy innych, pomocnych przy planowaniu zabiegów ortopedycznych. W przypadku badania wyjątkowo długich odcinków kości, czas ekspozycji skraca się wraz ze wzrostem liczby rzędów detektorów aparatu. W badaniach tomografii komputerowej tych narządów stosuje się dwie różne techniki w zależności od wskazań. Do pierwszej grupy wskazań należą badania wykonywane bez stosowania środków cieniujących i mające na celu ocenę struktury kostnej w takich jednostkach chorobowych jak: choroba Pageta, dysplazja włóknista, zmiany pourazowe czy choroba zwyrodnieniowa dużych stawów, w przypadku niejednoznacznego obrazu klinicznego i radiologicznego w przeglądowym zdjęciu RTG.
Druga grupa wskazań, oprócz oceny struktur kostnych, obejmuje zmiany w tkankach miękkich wokół kości oraz nacieki zapalne i nowotworowe szerzące się z kości na tkanki miękkie lub odwrotnie.
Wskazania obejmują nowotwory łagodne i złośliwe kości i stawów, ocenę rozległości nacieków nowotworowych i ich stosunku do jamy szpikowej i tkanek miękkich oraz przewlekłe i nietypowe stany zapalne kości i stawów. Konieczne jest podanie środka cieniującego (pacjent na czczo).



Rysunek 67: TK stawów: Złamanie szyjki kości udowej.

11. Diagnostyka kręgosłupa.

Tomografię komputerową kręgosłupa wykonuje się dla oceny elementów kostnych w zmianach pourazowych, naciekach nowotworowych oraz w chorobach zwyrodnieniowych drobnych stawów kręgosłupa. Rzadszym wskazaniem są patologie krążka międzykręgowego

i przylegających do jego powierzchni trzonów kręgów, gdyż w obrazowaniu tarcz międzykręgowych bardziej dokładną metodą jest rezonans magnetyczny.
Dla poprawy jakości obrazu rekonstrukcji wtórnych (rozdzielczość) w badaniach kręgosłupa, w wybranych sytuacjach, można wykorzystać opcję spiralnej tomografii komputerowej, rekonstrukcje czy warstwy mniejsze niż 1mm. Kolejną zaletą wielorzędowości jest redukcja artefaktów schodkowych (dzięki warstwom submilimetrowym) oraz o wiele większy zakres badania. W praktyce uzyskane warstwy są prawie izotropowe, tzn. mają podobną rozdzielczość we wszystkich osiach rekonstrukcji.
Pacjenci do tego badania przy podejrzeniu zmian zwyrodnieniowych czy pourazowych nie muszą być na czczo, tylko w przypadku nowotworów i zmian zapalnych podawany jest dożylnie środek kontrastujący.



Rysunek 68: TK kręgosłupa lędźwiowego.

12. Tomografia wiązki stożkowej - tomografia wiązki stożkowej (CBCT) jest względnie nową technika obrazowania; została wprowadzona do diagnostyki w Europie w 1988 roku i trzy lata później w Stanach Zjednoczonych. Badanie tomografii wiązki stożkowej wykorzystuje promieniowanie jonizujące. W badaniu tym lampa rentgenowska, emitująca wiązkę promieniowania promieniowania o kształcie stożka, wykonuje pojedynczy obrót wokół głowy pacjenta o 360 stopni. Po odpowiedniej, specjalistycznej obróbce komputerowej i wzmocnieniu zebranych danych, otrzymujemy trójwymiarowy obraz badanej okolicy ciała o bardzo wysokiej rozdzielczości, umożliwiającej wykonanie wielopłaszczyznowych rekonstrukcji.

Pierwsze wskazania do CBCT dotyczyły obrazowania w stomatologii i chirurgii szczękowej. Obecnie, wraz z postępem technologicznym, wprowadzeniem większych pól obrazowania i znacznej poprawie rozdzielczości obrazów, zastosowanie tomografii wiązki stożkowej nie ogranicza się jedynie do badań stomatologicznych. Stosowane jest:
- w ocenie przedoperacyjnej stanów patologicznych szczęki i żuchwy, zębów zatrzymanych, zębów nadliczbowych, zmian w obrębie kości zbitej i gąbczastej wynikających z osteonekrozy kości oraz stanu przeszczepów kostnych,
- zatok przynosowych, diagnostyka obturacyjnego bezdechu sennego,
- jest techniką z wyboru w ocenie złamań środkowego piętra twarzy i złamań oczodołu oraz w ocenie wyników ich leczenia,
- przydatna metoda w planowaniu zabiegów ortognatycznych,
- endodoncji czyli określeniu budowy morfologicznej korzeni, ich liczby, obecności kanałów i kanałów dodatkowych, określeniu długości roboczej i stopnia zakrzywienia korzeni i kanałów, lokalizacji przewężeń kanałów i ich obliteracji, ocenie wypełnienia kanałów korzeniowych, wykrywaniu zmian okołowierzchołkowych, resorbcji korzeni zębów, planowaniu chirurgii endodontycznej.
- ortodoncji poprzez diagnostykę i analizę cefalometryczną, ocenie wzrostu twarzy, wieku, czynności dróg oddechowych i zaburzeń wyrzynania zębów oraz lokalizacji zębów zatrzymanych
- implantologii poprzez pomiary przedimplantacyjne struktur kostnych (szerokość i wysokość wyrostka zębodołowego szczeki i żuchwy, odległość dna zatoki szczękowej od szczytu wyrostka zębodołowego, przebieg kanału nerwu zębodołowego dolnego i otworu bródkowego) oraz kontrolę pozabiegową i ocenę powodzenia przeszczepu kości
- diagnostykę stawu skroniowo-żuchwowego z określeniem faktycznego położenia wyrostków kłykciowych w dołach stawowych, pomiarami sklepienia dołka stawowego, wizualizacją tkanek miękkich otaczających stawy skroniowo-żuchwowero, oceną urazów w obrębie wyrostka kłykciowego żuchwy, diagnostyką krążka stawowego i oceną zmian zwyrodnieniowych w stawie
- w laryngologii zwłaszcza poprzez obrazowanie zatok przynosowych i struktur ucha wewnętrznego, zwłaszcza w diagnostyce przedoperacyjnej, a także ocenie po zabiegach wszczepienia implantów ślimakowych.
- w badaniach cefalometrycznych.

Badanie CBCT pozwala na:

- zobrazowanie struktur i zależności anatomicznych z dużo większa precyzją niż w konwencjonalnej tomografii komputerowej
- precyzyjne planowanie procesu terapeutycznego, w tym zabiegów operacyjnych
- dokładne przeanalizowanie przebiegu ważnych struktura anatomicznych, takich jak nerwy, naczynia krwionośne, korzenie zębów przed ewentualna interwencja chirurgiczną
- cenę sąsiednich struktur umożliwiająca ocenę zaawansowania procesów patologicznych takich jak nowotwory, rozrosty nienowotworowe, procesy zapalne i in.

Główną zaletą badania tomografii komputerowej z promieniem stożkowym jest niska dawka promieniowania. Zastosowanie promieniowania w postaci wiązki stożkowej umożliwiło obrazowanie twarzoczaszki w trakcie tylko jednego obrotu źródła promieniowania. Skutkuje to zdecydowanie mniejszą dawką promieniowania w porównaniu z wielorzędową tomografią komputerową oraz znacznym skróceniem czasu badania. Według doniesień naukowych, dawka promieniowania jest od 10 do 20 razy mniejsza niż w konwencjonalnej diagnostyce tomograficznej. Kolejną zaletą jest uzyskanie obrazów o bardzo wysokiej rozdzielczości przestrzennej, zwłaszcza struktur o wysokim współczynniku pochłaniania promieniowania, jak zęby czy kości. Badanie CBCT jest także bardziej ekonomiczne dla pacjenta. Badanie trwa ok. 10 do 40 sekund, podczas gdy klasyczne badanie tomografii komputerowej zajmuje od kilku do kilkunastu minut. Dane uzyskane w trakcie jednego obrotu lampy (w czasie krótszym niż minuta) pozwalają uzyskać obrazy, które do tej pory wymagały wykonania wielu zdjęć radiologicznych. Badanie to jest także tańsze od badań klasycznej tomografii komputerowej.

Jedynym ryzykiem związanym z badaniem CBCT jest ekspozycja na promieniowanie jonizujące. Dawka promieniowania w CBCT może wahać się od 45 mSv do 650 mSv i zależy od zastosowanych nastawień. Należy pamiętać, iż główną zaletą badania tomografii komputerowej z promieniem stożkowym jest niska dawka promieniowania - dawka promieniowania promieniowania jest od 10 do 20 razy mniejsza niż w konwencjonalnej diagnostyce tomograficznej. W trakcie badania stosujemy się do zasady ALARA (As Low As Reasonably Possible), w myśl której ograniczamy narażenie pacjenta na promieniowanie jonizujące do niezbędnego minimum, stosujemy środki ochrony radiologicznej (np. ołowiane fartuchy ochronne oraz osłony na tarczycę), a badania radiologiczne poprzedzane badaniem klinicznym i wywiadem, wykonywane są zgodnie ze wskazaniami. Badanie CBCT jest niebolesne.

W większości aparatów CBCT badania wykonywane są w pozycji siedzącej, co wraz z otwartym sposobem zaprojektowania urządzeń, w znacznej mierze eliminuje uczucie klaustrofobii i wzmaga komfort i stopień akceptacji badania przez Pacjenta.
Badanie CBCT nie wymaga specjalnego przygotowania ze strony Pacjenta. Bezpośrednio przez badaniem należy zdjąć elementy stroju, które mogłyby wpłynąć na jakość obrazu, np. biżuteria (kolczyki, naszyjniki), spinki do włosów czy metalowe okulary. W zależności od potrzeby i wskazań do badania, Technik może Państwa również poprosić o wyjęcie protez stomatologicznych.

13. Obrazowanie perfuzji tomografii komputerowej

Szybkie metody obrazowania TK pozwalają także na ocenę unaczynienia i perfuzji w tkankach wybranego rejonu z uzyskaniem krzywej przyrostu współczynnika osłabienia liniowego w funkcji czasu, zwanej krzywą perfuzji. Badanie perfuzji tomografii komputerowej pozwala na wykrycie regionalnych i globalnych zmian w ukrwieniu organów i scharakteryzowanie ich przy pomocy parametrów takich jak chociażby regionalna objętość krwi czy średni czas przejścia. Przydatność techniki perfuzyjnej w obrazowaniu mózgowia w we wczesnym rozpoznaniu udarów mózgu ma ugruntowana pozycję. Coraz częściej wykonuje się perfuzję wątroby, która opiera się na możliwości oddzielenia od siebie składowych unikalnego, podwójnego unaczynienia narządu, zaopatrywanego poprzez żyłę wrotną i tętnicę wątrobową, a który to sposób unaczynienia zmienia się w przebiegu wielu procesów chorobowych. W trakcie rozwoju marskości obserwujemy spadek przepływu wrotnego, wzrost średniego czasu przejścia, a w konsekwencji kompensacyjny wzrost przepływu w procesie arterializacji. Podobnie, ewolucja nisko-zróżnicowanych guzków dysplastycznych w kierunku raka wątrobowo-komórkowego przebiega ze wzrostem zaopatrzenia tętniczego, podczas gdy guzki regeneracyjne, podobnie jak prawidłowy miąższ wątroby, otrzymują większość zaopatrzenia w krew z dorzecza żyły wrotnej. Ze względu na fakt, iż większość procesów chorobowych zmienia w sposób znaczący przepływ regionalny, globalny lub oba, obrazowanie perfuzyjne może przyczynić się do wzrostu czułości i specyficzności badania TK wątroby. Obecnie rozwój techniki perfuzji tomografii komputerowej zmierza w kierunku zapewnienia optymalnej skuteczności diagnostycznej, przy redukcji dawki promieniowania, która pozostaje jednym z niewielu ograniczeń metody.

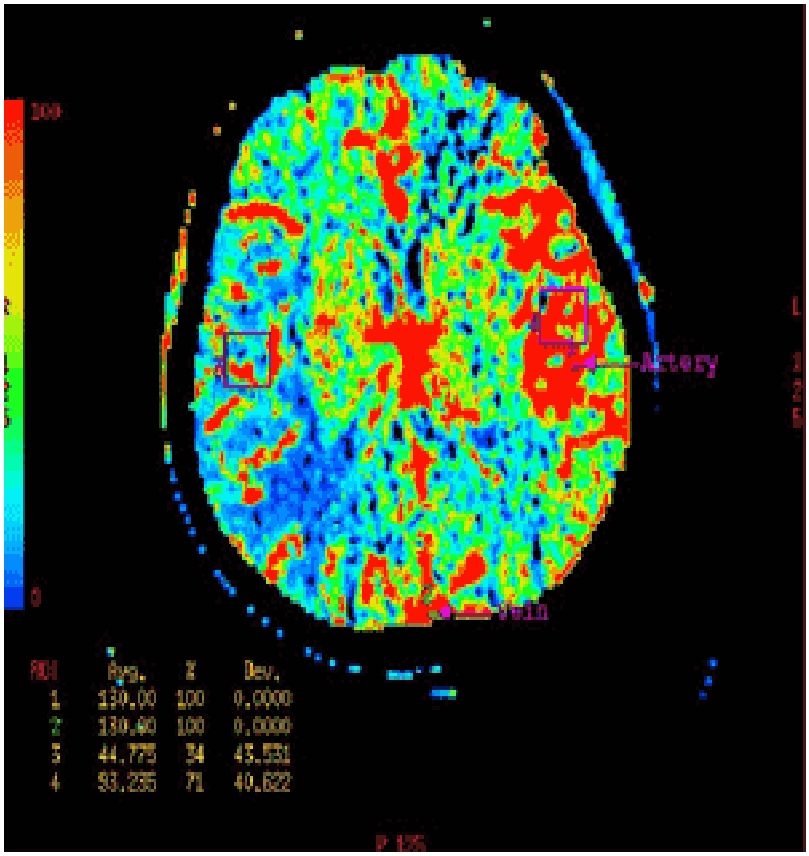

Rysunek 69: Mapa MTT w udarze niedokrwiennym.

2.8. Kontrola jakości

Zakres stosowanych testów podstawowych służących do kontroli jakości w tomografii komputerowej:

1. Artefakty. Wzrokowa ocena obrazu jednorodnego fantomu wodnego lub ekwiwalentnego tkance miękkiej: nie powinno być znaczących artefaktów – kontrola powinna odbywać się raz w miesiącu.

2. Wartość HU. Odchylenie w wartościach HU dla fantomu wodnego lub wykonanego z materiału ekwiwalentnego tkance miękkiej oraz materiałów o różnej gęstości, od wartości odniesienia, dla poszczególnych materiałów, powinno być mniejsze niż: 4HU – test powinien być wykonywany raz w miesiącu.

3. Jednorodność. Ocenę jednorodności przeprowadza się na podstawie obrazu fantomu wodnego lub wykonanego z materiału ekwiwalentnego tkance miękkiej. Miarą jednorodności jest różnica między średnimi wartościami HU zmierzonymi w dwóch obszarach zainteresowania wielkości około 500 mm^2: w środku oraz w pobliżu brzegu obrazu fantomu.

Różnica ta powinna pozostawać stała w czasie, to znaczy nie odbiegać bardziej od wartości odniesienia niż o: ±4HU. Test powinien być przeprowadzany raz w miesiącu

4. Poziom szumu. Odchylenie standardowe wartości HU w obszarze zainteresowania wielkości około 500 mm^2 w środkowej części obrazu fantomu wodnego lub fantomu wykonanego z materiału ekwiwalentnego tkance miękkiej nie powinno różnić się względem wartości odniesienia bardziej niż: ±20% Kontrola powinna być przeprowadzona raz w miesiącu.

5. Rozdzielczość przestrzenna nie powinna być niższa niż wartość odniesienia. Sformułowanie „wartość odniesienia" oznacza średni wynik z kilkukrotnie przeprowadzanego testu dla całkowicie sprawnego tomografu (bezpośrednio po instalacji i odbiorze). Wartości odniesienia należy powtórnie wyznaczyć po wprowadzeniu jakichkolwiek poważnych zmian w aparacie (wymiana lampy, instalacja nowej wersji oprogramowania).Kontrola raz w miesiącu.

6. Progowy kontrast obrazu. Liczba widocznych obiektów o niskim kontraście nie powinna być niższa niż wartość odniesienia. - kontrola raz w miesiącu.

7. Geometria obrazu. Odległości zmierzone w obrazie fantomu zawierającego struktury o znanych rozmiarach (pomiar na ekranie monitora z użyciem oprogramowania tomografu) nie powinny różnić się od wartości rzeczywistych o więcej niż: ±1mm. Kontrola raz w miesiącu.

8. Światła lokalizacyjne. Dokładność wskazań świetlnych wskaźników położenia obrazowanej warstwy powinna wynosić: ±2 mm. Kontrola raz w miesiącu.

9. Ruch stołu. - Kontrola raz w miesiącu.

9.1. Dla stołu obciążonego masą ok. 70 kg przy przesunięciu o zadaną odległość różnica między położeniem wyświetlanym a zmierzonym nie powinna być większa niż: 2 mm

9.2. Po przesunięciu o taką samą zadaną odległość w przeciwnym kierunku – różnica między położeniem początkowym a końcowym nie powinna być większa niż: 1 mm

10. Grubość warstwy tomograficznej – Test powinien być wykonywany raz w miesiącu.

10.1. Grubość obrazowanej warstwy zmierzona zgodnie z instrukcją obsługi tomografu i fantomu nie powinna różnić się od wartości nastawionej więcej niż: ±20%

11. Obraz testowy. Wzrokowa ocena jakości obrazu testowego wyświetlanego na monitorze tomografu, w tym rozróżnialność obszarów o różnym zaczernieniu, powinna wykazać, że obraz jest ostry, bez zniekształceń i są rozróżnialne wszystkie poziomy szarości. – Należy sprawdzać raz w miesiącu.

Co najmniej raz do roku należy wykonywać testy specjalistyczne kontroli jakości tomografów komputerowych. Dla tomografii komputerowej dodatkowo obowiązują wybrane testy specjalistyczne dla radiografii ogólnej opisane następująco: wysokie napięcie, całkowita filtracja, warstwa półchłonna, wydajność lampy (z wyłączeniem testu pierwszego), ciemnia, proces wywoływania (rozdział 1.7). Testy specjalistyczne składają się z następujących pozycji:

1. Poziom szumu. Odchylenie standardowe wartości HU w obszarze zainteresowania wielkości ok. 500 mm2 w środkowej części obrazu fantomu wodnego lub fantomu wykonanego z materiału ekwiwalentnego tkance miękkiej, względem wartości odniesienia nie powinno różnić się bardziej niż: 20%

2. Wartość HU. Odchylenie w wartościach HU dla fantomu wodnego lub fantomu wykonanego z materiału ekwiwalentnego tkance miękkiej oraz materiałów o różnej gęstości od wartości odniesienia dla poszczególnych materiałów powinno być mniejsze niż: 4 HU

3. Jednorodność HU. Ocenę jednorodności przeprowadza się na podstawie obrazu fantomu wodnego lub wykonanego z materiału ekwiwalentnego tkance miękkiej. Miarą jednorodności jest różnica między średnimi wartościami HU zmierzonymi w dwóch obszarach zainteresowania wielkości około 500 mm2: w środku oraz w pobliżu brzegu obrazu fantomu. Różnica ta powinna pozostawać stała w czasie, to znaczy nie odbiegać od wartości odniesienia bardziej niż o: 4 HU

4. Progowy kontrast. Liczba widocznych obiektów o niskim kontraście powinna być zgodna z kryteriami producenta.

5. Rozdzielczość wysokokontrastowa. Różnica między zmierzoną szerokością w połowie wysokości funkcji odpowiedzi na źródło punktowe a wartością odniesienia w stosunku do wartości odniesienia nie powinna być większa niż: 20%

6. Indeks dawki. Odchylenie wartości indeksu dawki wyznaczonego dla pojedynczej warstwy dla każdego dostępnego filtru i dla każdej grubości warstwy od wartości odniesienia nie powinno być większe niż: 20%

7. Grubość warstwy. Różnica między szerokością profilu dawki w połowie maksymalnej wysokości a wartością odniesienia w stosunku do wartości odniesienia nie powinna być większa niż: 20%.

2.9. Bibliografia

1. Bae KT. Intravenous contrast medium administration and scan timing at CT: considerations and approaches. Radiology 2010;256(1):32-61
2. Brzeziński J., Paprzycki W., Tołkacz A.: Podstawy fizyczne i metodyka badania w TK i MR. (w) Rezonans Magnetyczny i Tomografia Komputerowa w praktyce klinicznej. Red. Walecki J., Ziemiański A. wyd. 1, Springer PWN, Warszawa 1997, 11-38
3. Materiały dydaktyczne do ćwiczeń w laboratorium radiospektroskopii, część I. Uniwersytet Szczeciński, Wydz. Matematyczno-Fizyczny, Instytut Fizyki. *sergeev.fiz.univ.szczecin.pl/Dydaktyka/Pr-R/materialy.doc*
4. mdCTnet. www.mdct.net
5. Polski Portal Radiologii World Wide Web www.radiolog.pl
6. Pruszyński B.: Diagnostyka obrazowa. Medycyna praktyczna - Chirurgia 2002, 5-6 (45-46): 11-14
7. Siegelman E.S., Outwater E.K: MR Imaging Techniques of the Liver. Radiologic Clinics of North America 1998, 36(2), 263-284
8. Radiology teacher. www.radiologyteacher.com
9. Stiller W. Principles of multidetector-row computed tomography : part 1. Technical design and physicotechnical principles. Radiologe 2011;51(7):625-37
10. Szurowska E. Zastosowanie wielofazowej spiralnej tomografii komputerowej i tomografii rezonansu magnetycznego w różnicowaniu litych zmian ogniskowych w wątrobie: rozprawa doktorska. Gdańsk : Akademia Medyczna, 2003
11. TOM pytania i odpowiedzi www.ire.pw.edu.pl/~lradecki/web/TOM_pytania_i_odpowiedzi.pdf
12. Wolna encyklopedia Wikipedia World Wide Web www.wikipedia.pl.
13. Rozporządzenie ministra zdrowia z dnia 18 lutego 2011 r. w sprawie warunków bezpiecznego stosowania promieniowania jonizującego dla wszystkich rodzajów ekspozycji medycznej wraz z załącznikami
14. „Testy kontroli jakości w tomografii komputerowej zgodnie z obowiązującymi aktami prawnymi" Witold Skrzyński ,Szkolenie dla techników elektroradiologii, Oddział Warszawski STE PLTR