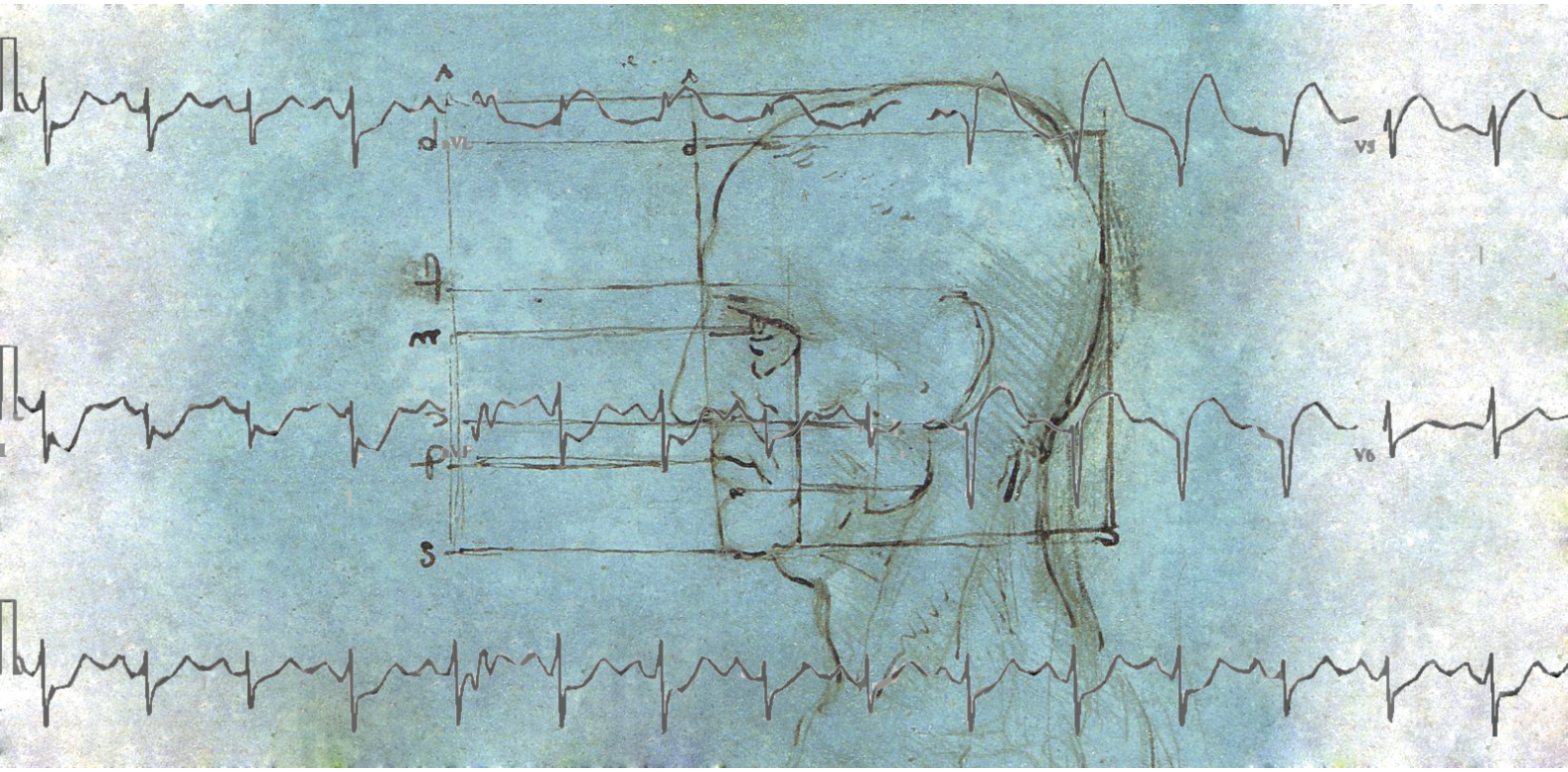

Anatomia prezentacje graficzne

wykład

Janusz Moryś

Gdańsk, 2012

Wydział Matematyki, Fizyki i Informatyki
Uniwersytetu Gdańskiego

Skrypt powstał w ramach projektu „Kształcimy profesjonalistów – kompleksowy program kształcenia skierowany do studentów, absolwentów oraz studentów niepełnosprawnych Uniwersytetu Gdańskiego” współfinansowanego przez Unię Europejską w ramach środków Europejskiego Funduszu Społecznego.

KAPITAŁ LUDZKI
NARODOWA STRATEGIA SPÓJNOŚCI

UNIWERSYTET GDAŃSKI

UNIA EUROPEJSKA
EUROPEJSKI
FUNDUSZ SPOŁECZNY

Ogólna budowa kości

Orientacja anatomiczna w przestrzeni

położenie opisowe – ciało pozostaje w postawie stojącej,

kończyny zwisające wzdłuż ciała,

powierzchnia dłoniowa rąk skierowana do przodu

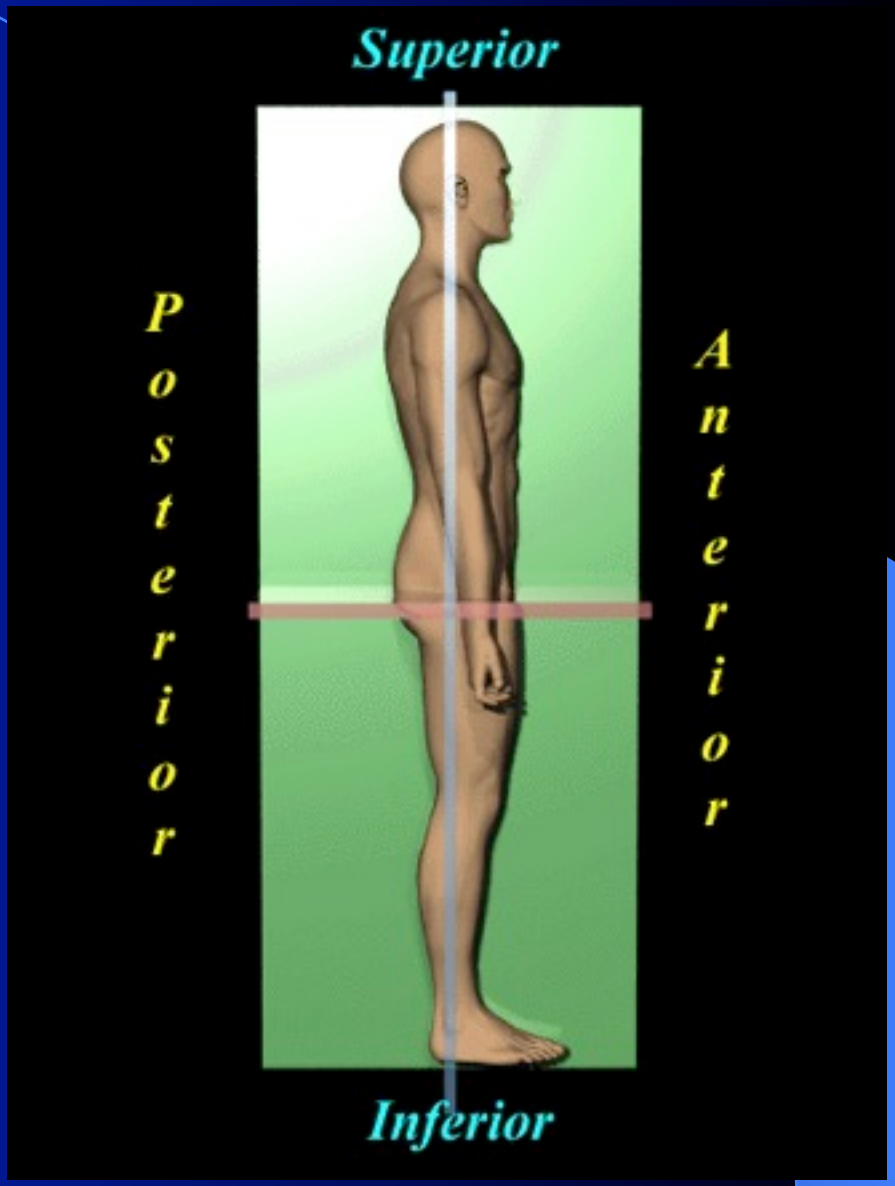

Osie ciała

- pionowe (oś główna)
- poprzeczne (poziome)
- strzałkowe

Płaszczyzny ciała

- strzałkowe (płaszczyzna pośrodkowa, symetrii)
- czołowe
- poprzeczne, poziome

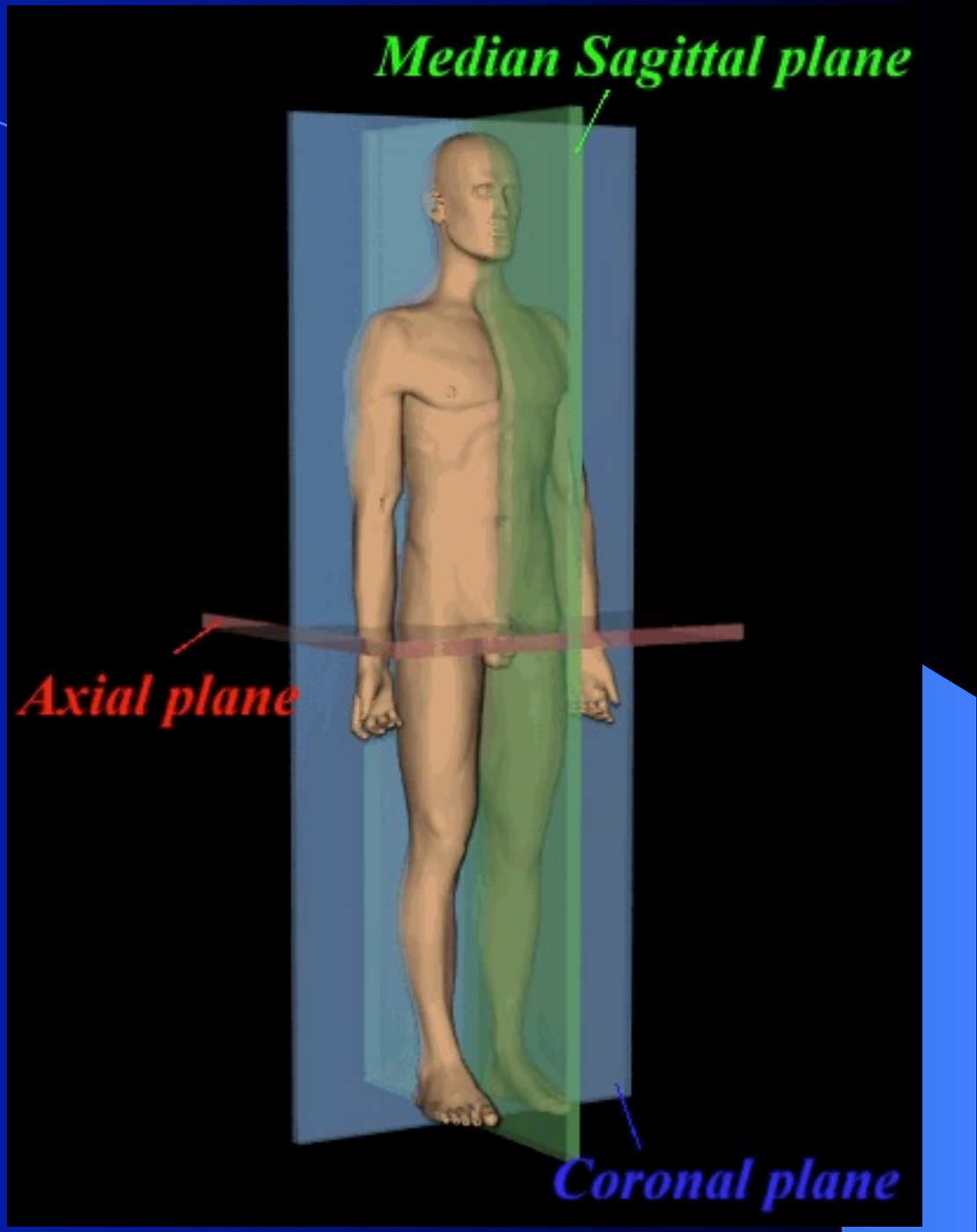

Układ kostny

Bierny układ ruchu:

1. **Kości:**
   - Liczba- 206
   - Zróżnicowane pod względem kształtu i pochodzenia
   - Nauka o kościach- **osteologia**
2. **Połączenia kości**

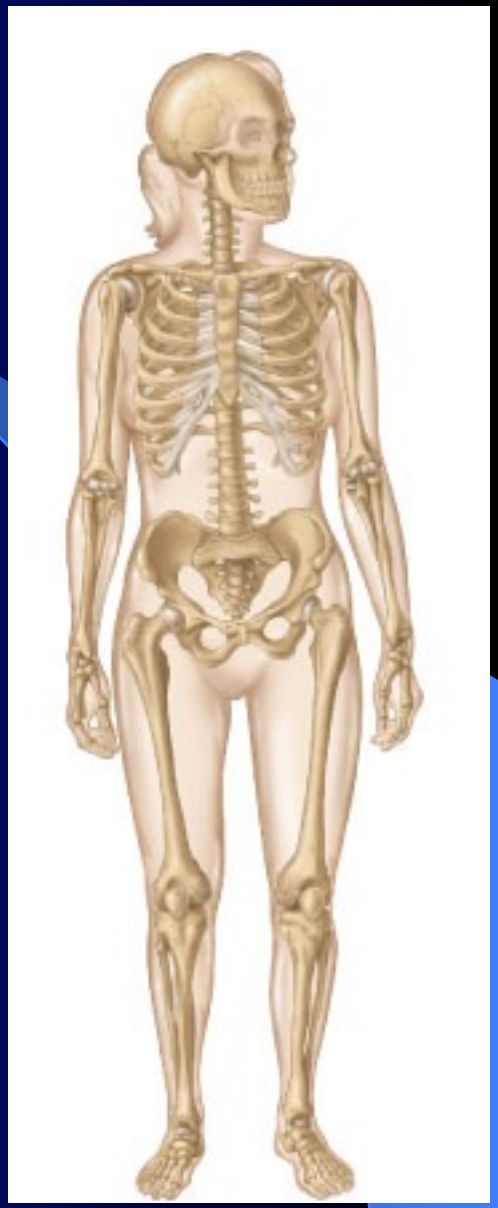

Podział kośćca







Szkielet kończyn

Szkielet osiowy

Podział kości ze względu na kształt

1. Kości długie
2. Kości płaskie
3. Kości krótkie
4. Kości wielokształtne

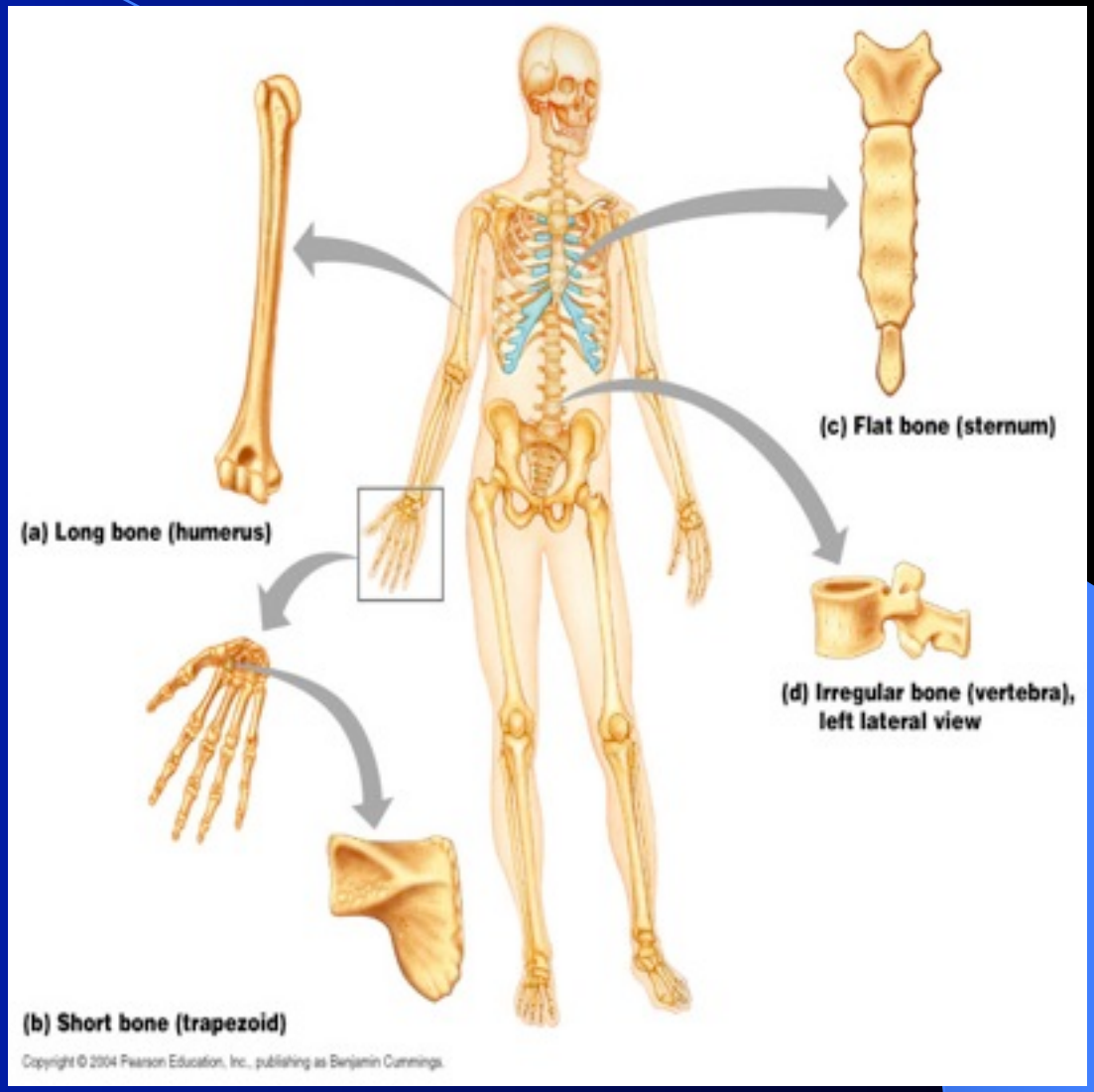

Liczba kości u człowieka

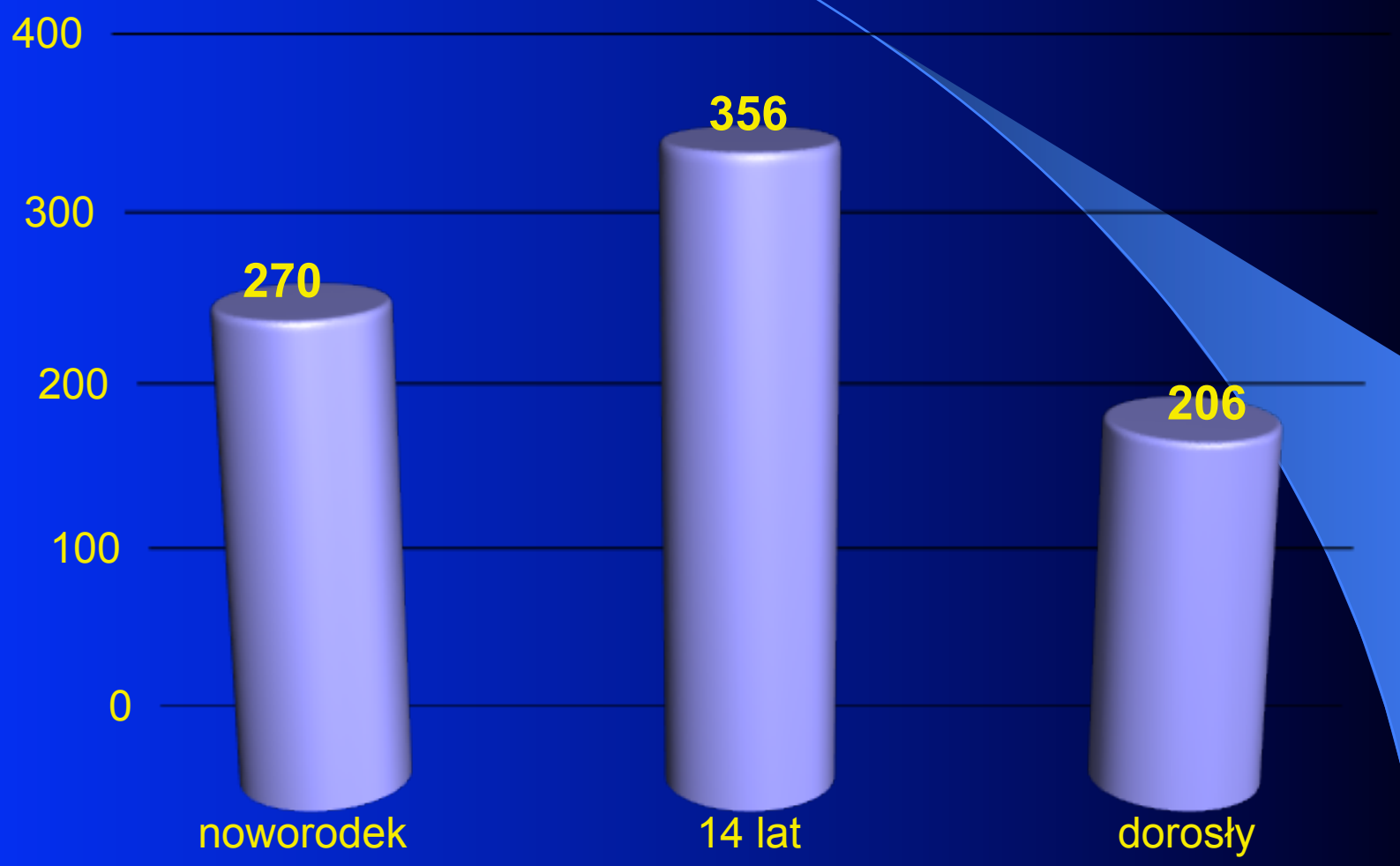

Budowa wewnętrzna kości

- istota zbita
- istota gąbczasta
- śródkoście
- jama szpikowa

Obraz z mikroskopu skaningowego beleczek kostnych

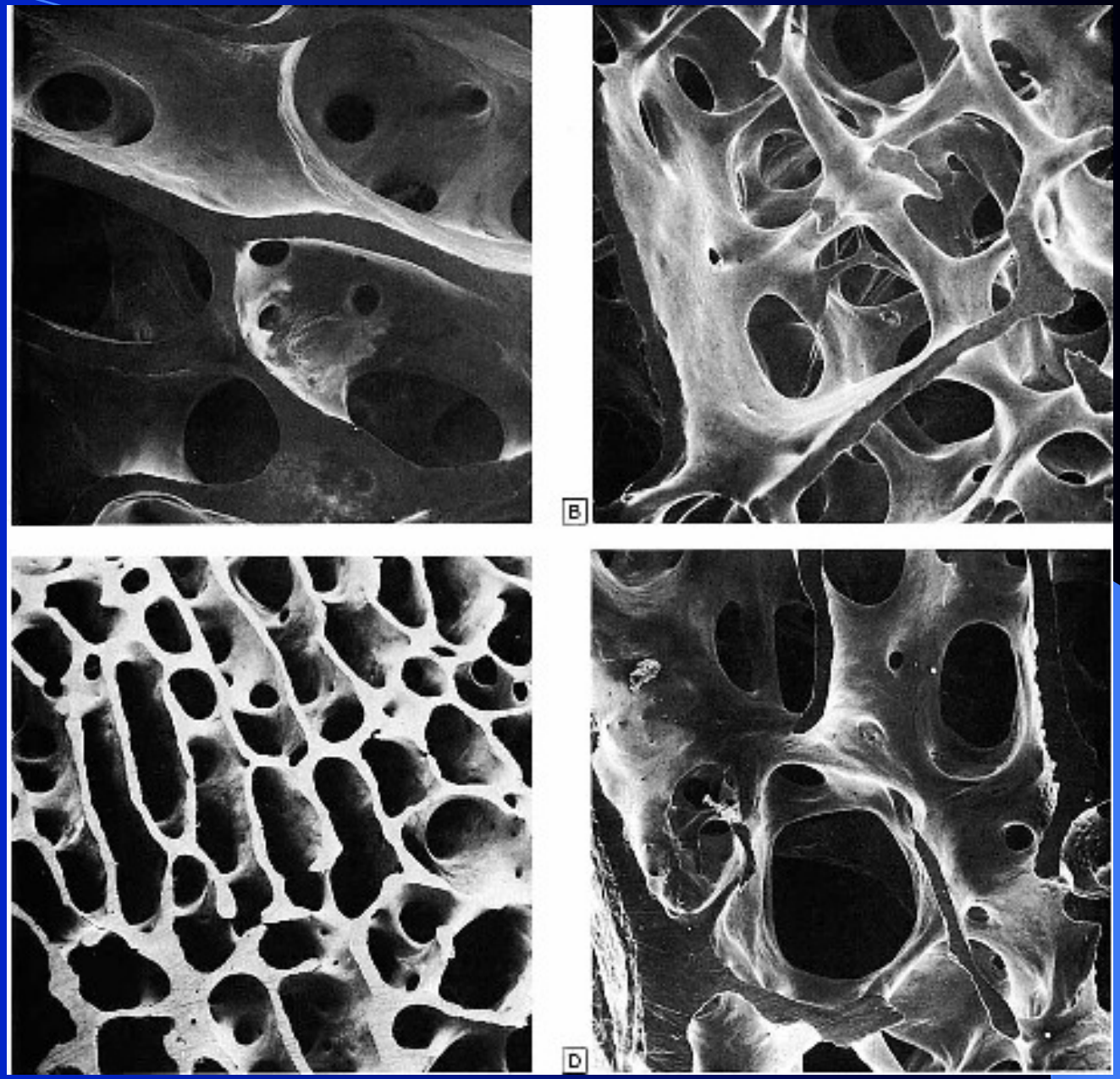

Połączenia kostne

- połączenia ścisłe

więzozrost
chrząstkozrost
kościozrost

- połączenia wolne (stawy)



Linie kierunkowe (linie sił, trajektorie)

Ich zadaniem jest wzmocnienie budowy kości według zasady maksimum-minimum.

Kość zyskuje na lekkości przez zaoszczędzenie materiału przy zachowanej wytrzymałości

Anatom H. Meyer i inżynier Culmann

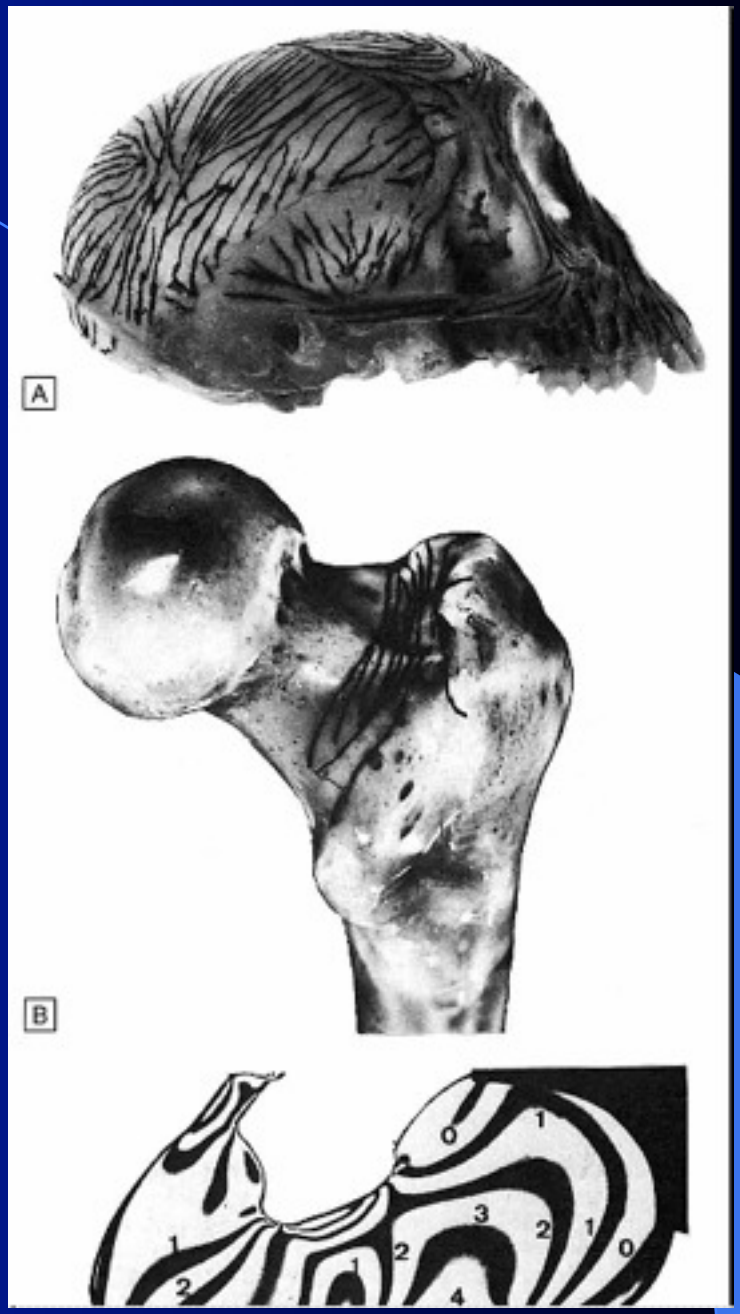

Zarodek
14 tygodni



Rozwój kości

Podstawą rozwoju są osteoblasty – komórki kościotwórcze

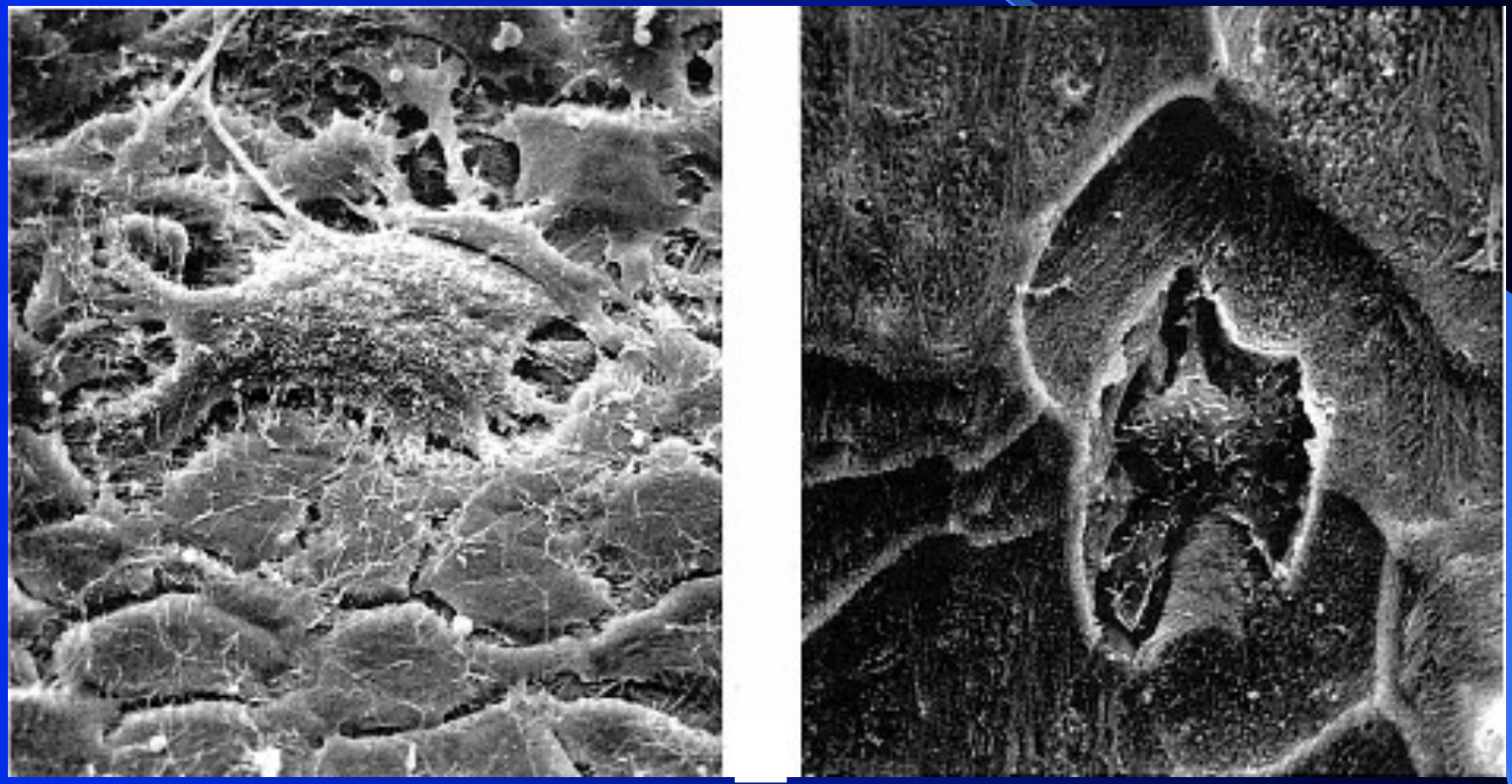

Komórki te tworzą swoiste sieci i wydzielają dookoła siebie istotę podstawową, która pod wpływem gromadzenia się soli wapniowych przekształca się w kość

Podstawą każdej kości są osteocyty

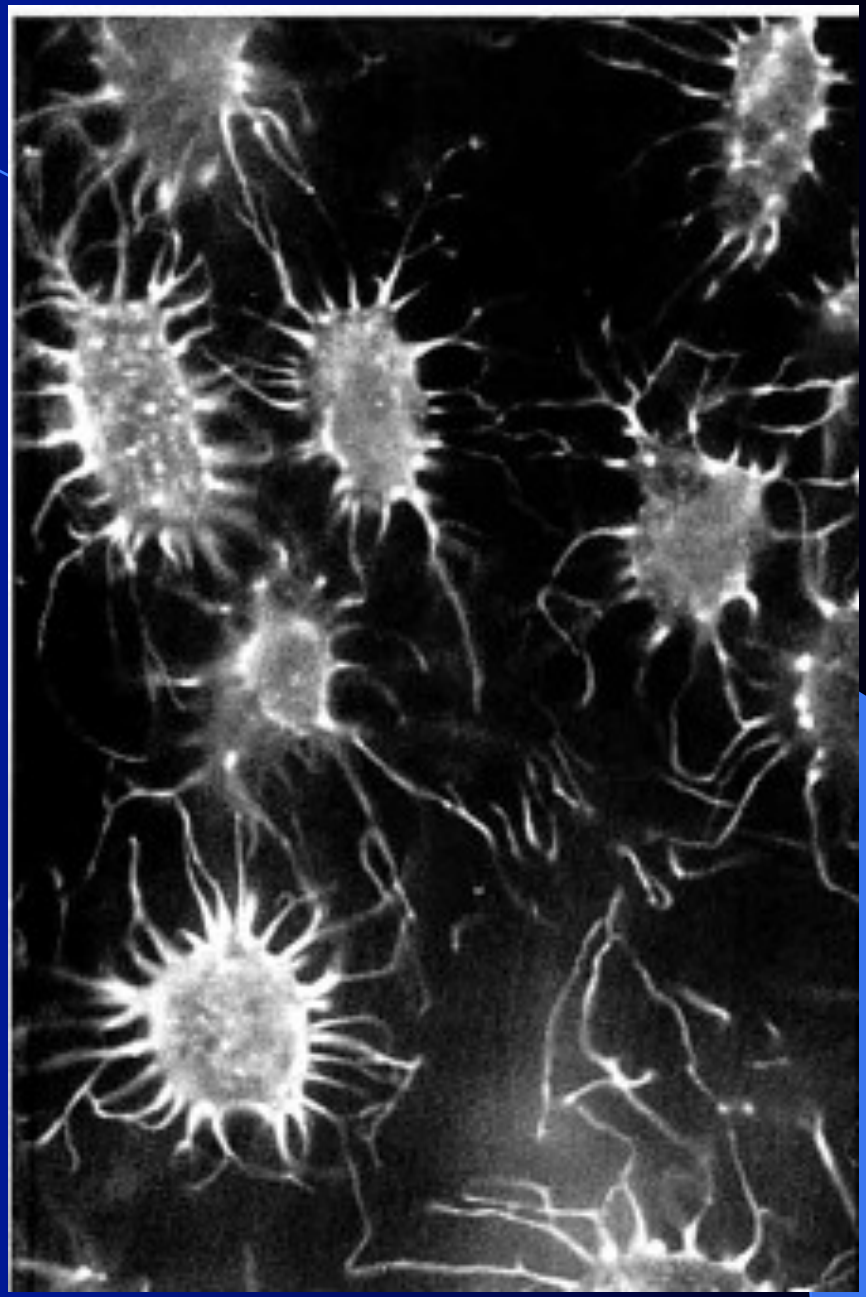

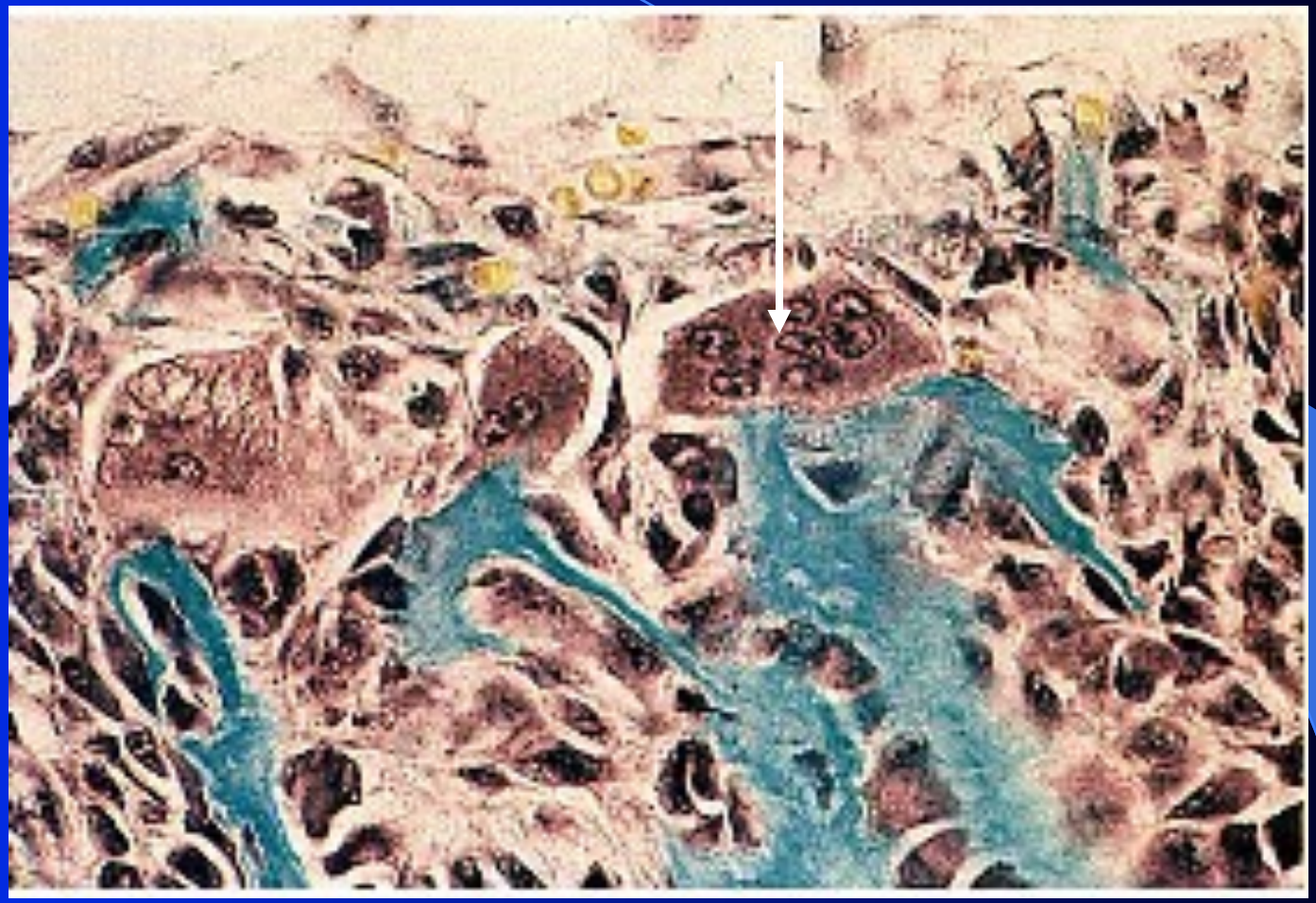

Osteoklasty – komórki kościogubne

Rozwój kości:

1. Kostnienie na podłożu łącznotkankowym (mezenchymatycznym – rozpoczyna się namnażaniem komórek od unaczynionej mezenchymy. Wytwarzające istotę kostną osteoblasty powodują zmętnienie nazywane punktem kostnienia

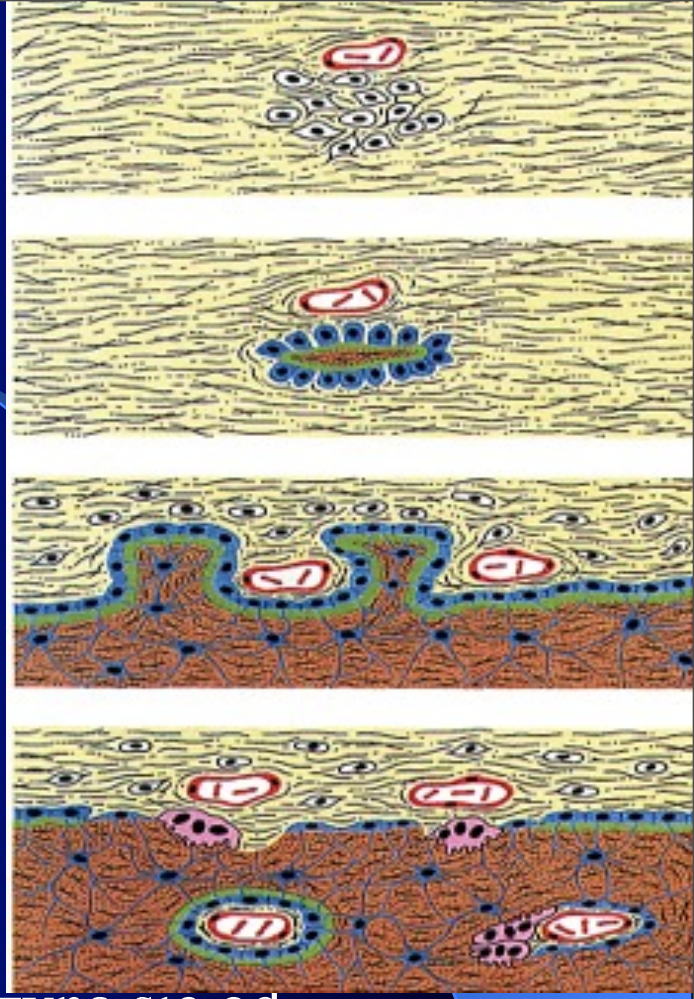

2. Kostnienie na podłożu chrzęstnym – rozpoczyna się od aktywacji komórek chrząstkogubnych (chondroblasty)

Kostnienie na podłożu chrzęstnym

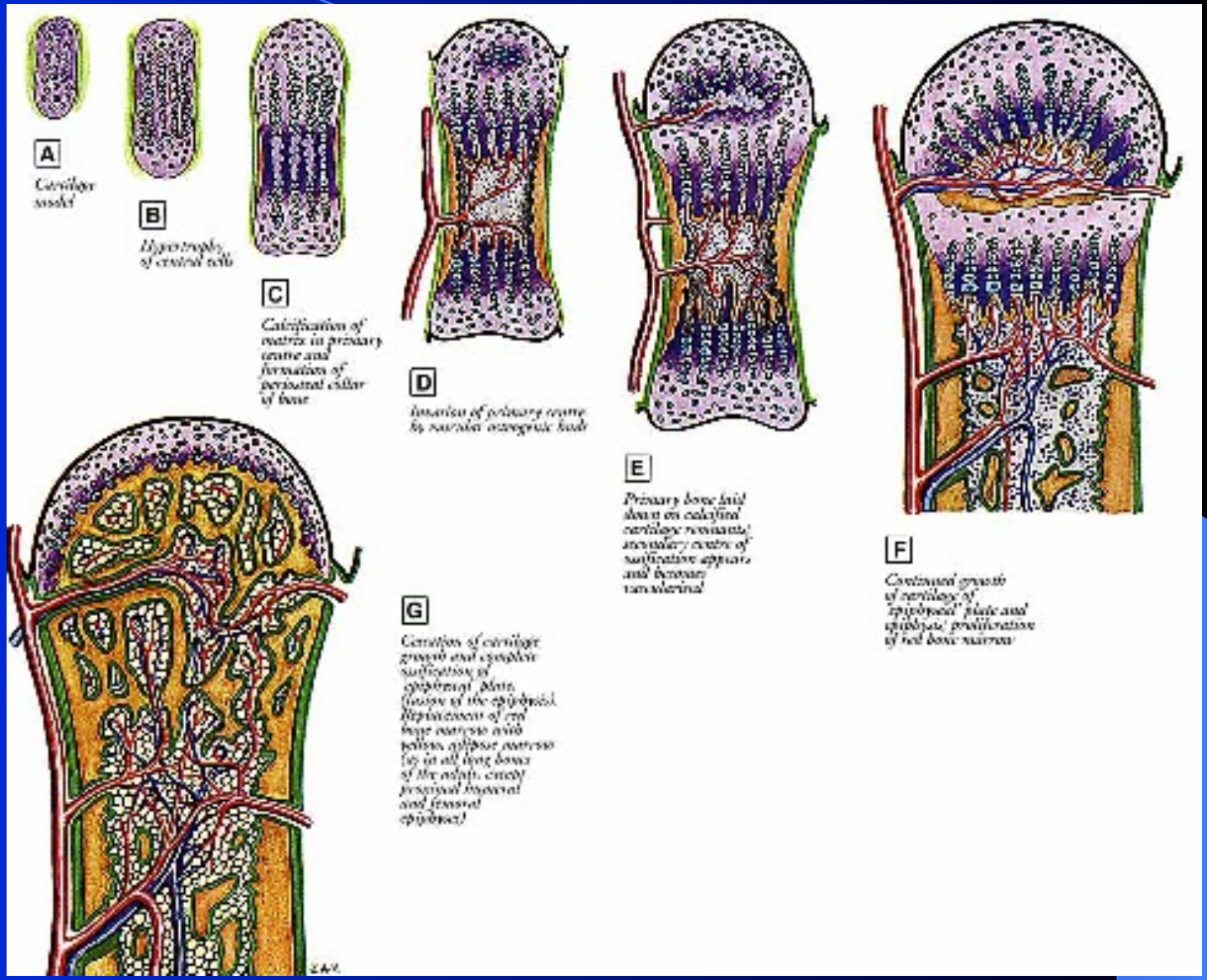

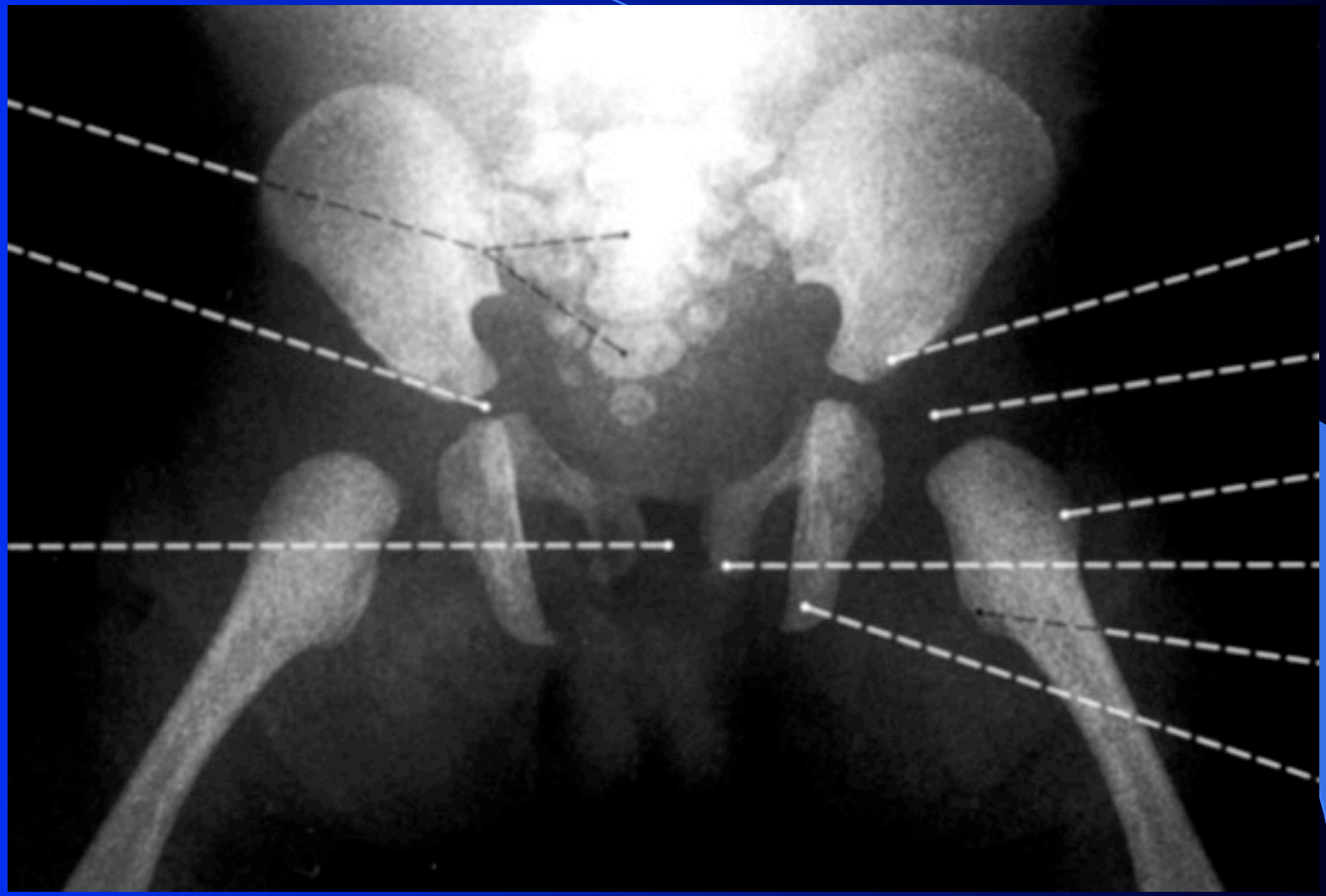

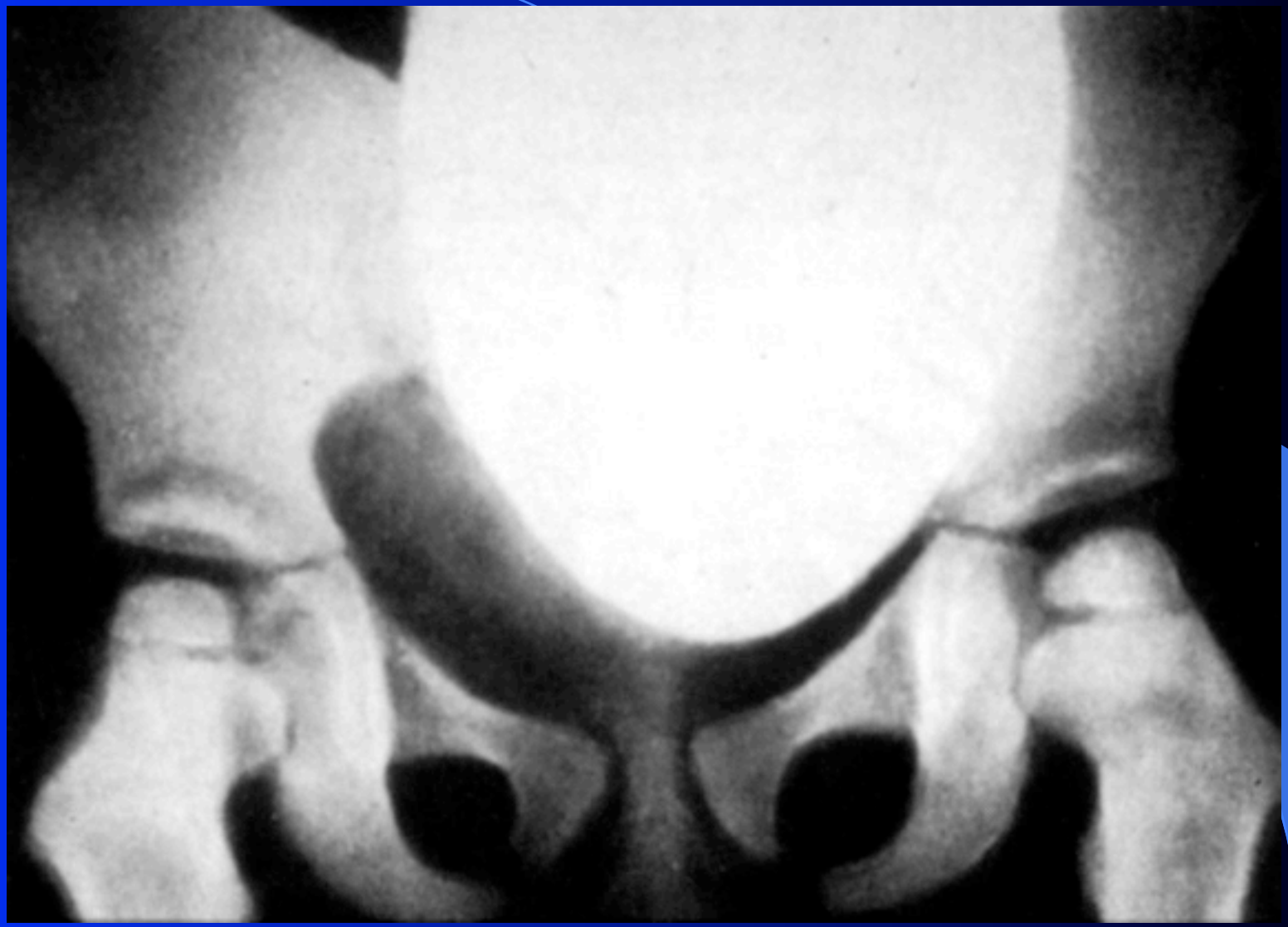





STAWY

Rodzaje połączeń kości

Połączenia kości

Połączenia ścisłe | **Połączenia wolne (stawy)**

Połączenia ścisłe- są to połączenia ciągłe w których przestrzeń pomiędzy powierzchniami łączących się kości całkowicie wypełnia tkanka

Wyróżniamy 3 rodzaje połączeń ścisłych:

Połączenia kości

2. **Połączenia kości**- twory łącznotkankowe łączące kości w szkielet



- Liczba- ok. 314
- Zróżnicowane pod względem stopnia ruchomości i budowy.
- Nauka o połączeniach kości- **artrologia**

Rodzaje połączeń ścisłych

Połączenia kości

Połączenia ścisłe

Chrząstkozrosty

Połączenia żeber z mostkiem

Krążki międzykręgowe

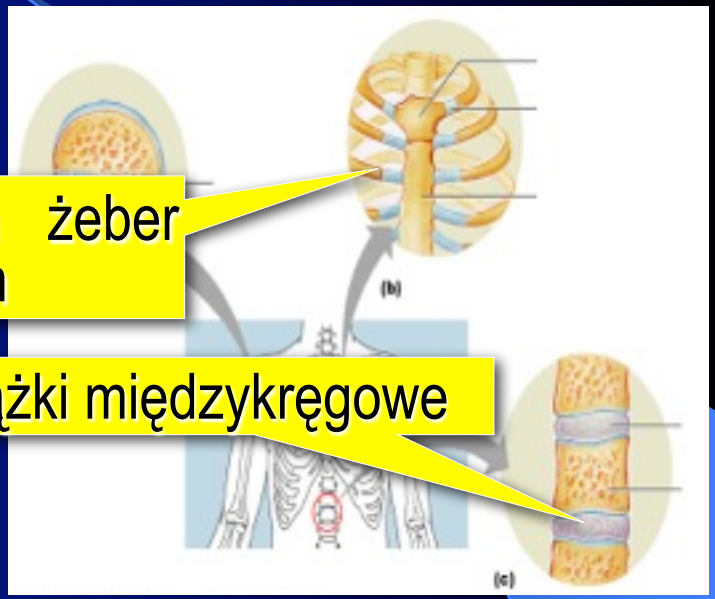

Chrząstkozrosty- stanowią połączenie, w którym materiałem łączącym jest chrząstka – włóknista lub szklista

Spojenie– tego typu połączenia łączą ze sobą kości miedniczne (np. spojenie łonowe)

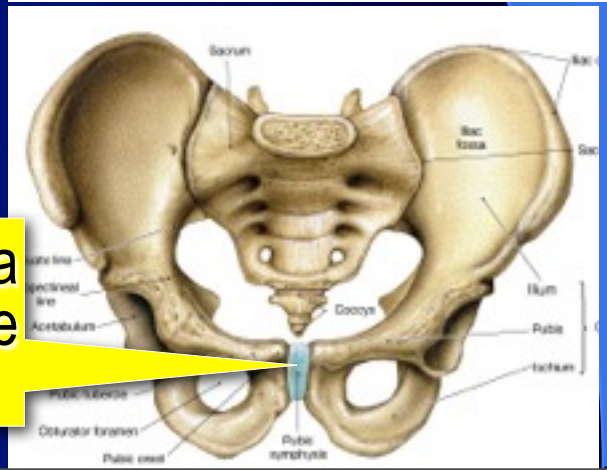

Rodzaje połączeń ścisłych

- Połączenia kości
  - Połączenia ścisłe
    - Chrząstkozrosty
    - Kościozrosty

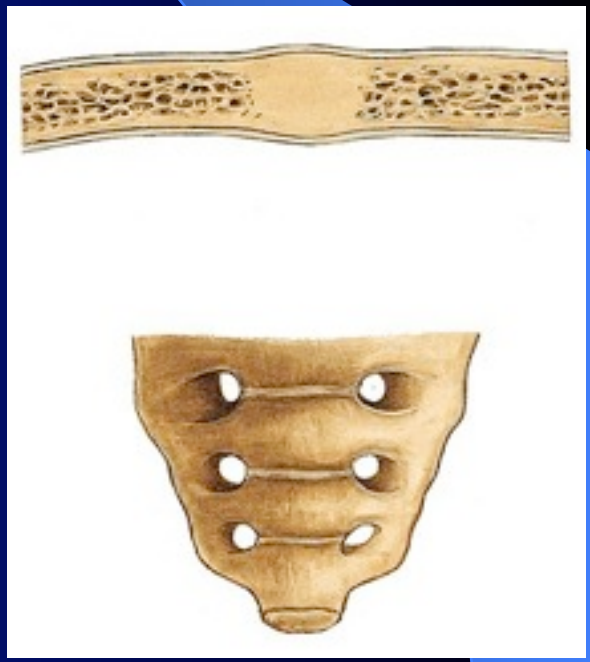

Kościozrosty- dwie kości łączą się ze sobą ale za pomocą tkanki kostnej

Rodzaje połączeń ścisłych

- Połączenia kości
  - Połączenia ścisłe
    - Chrząstkozrosty
    - Kościozrosty
    - Więzozrosty

Więzozrosty- połączenia, w których materiałem łączącym jest tkanka łączna właściwa.

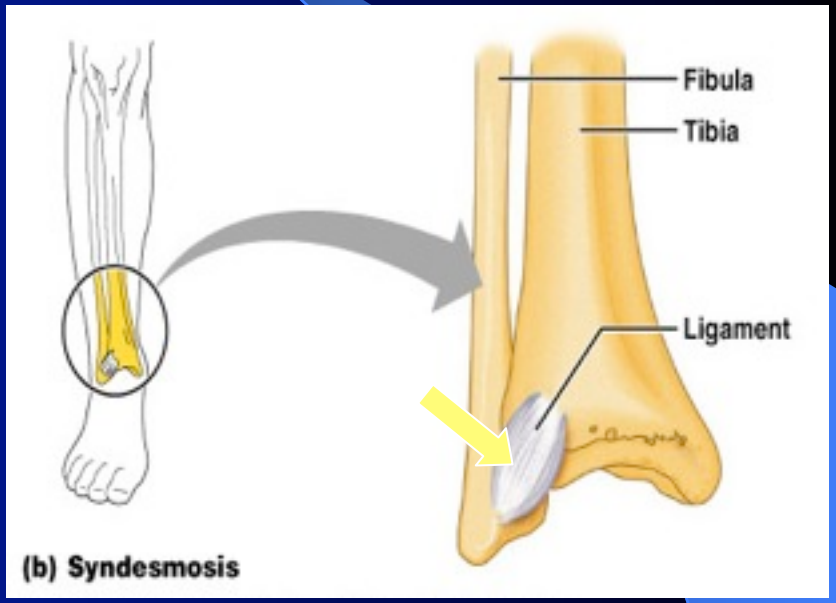

Rodzaje połączeń ścisłych

Połączenia kości

Połączenia ścisłe

Chrząstkozrosty | **Kościozrosty** | **Więzozrosty**

włóknisty



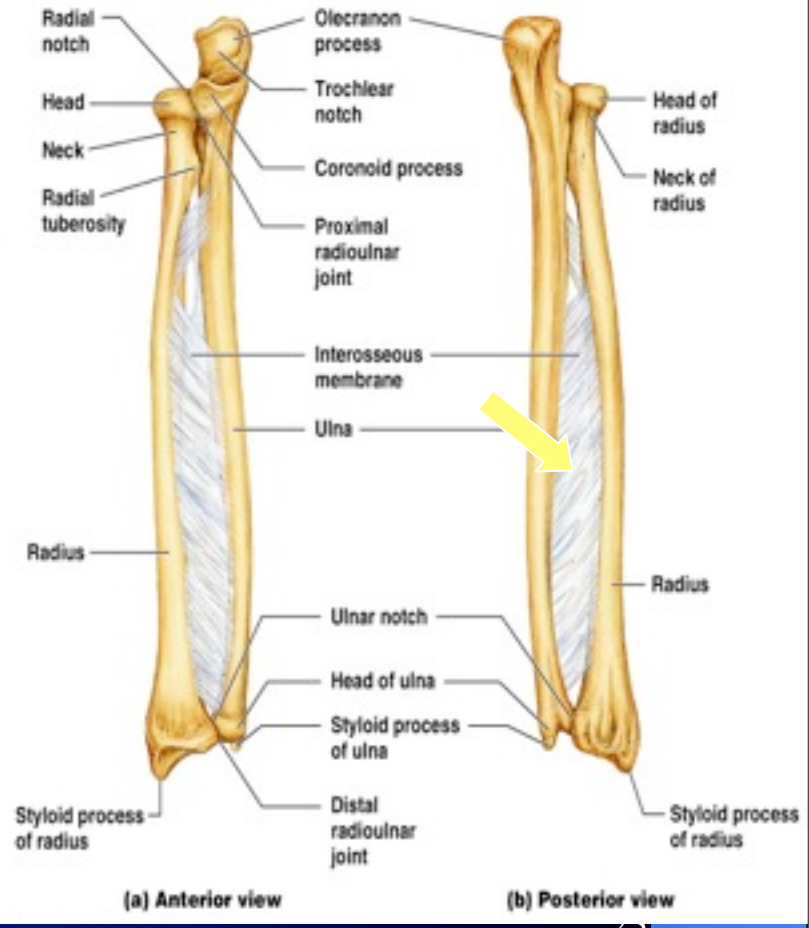

Więzozrost włóknisty- materiał łączący stanowią klejodajne pasma łącznotkankowe, np. błona międzykostna przedramienia

Rodzaje połączeń ścisłych

- Połączenia kości
  - Połączenia ścisłe
    - Chrząstkozrosty
    - Kościozrosty
    - Więzozrosty
      - włóknisty
      - Sprężysty

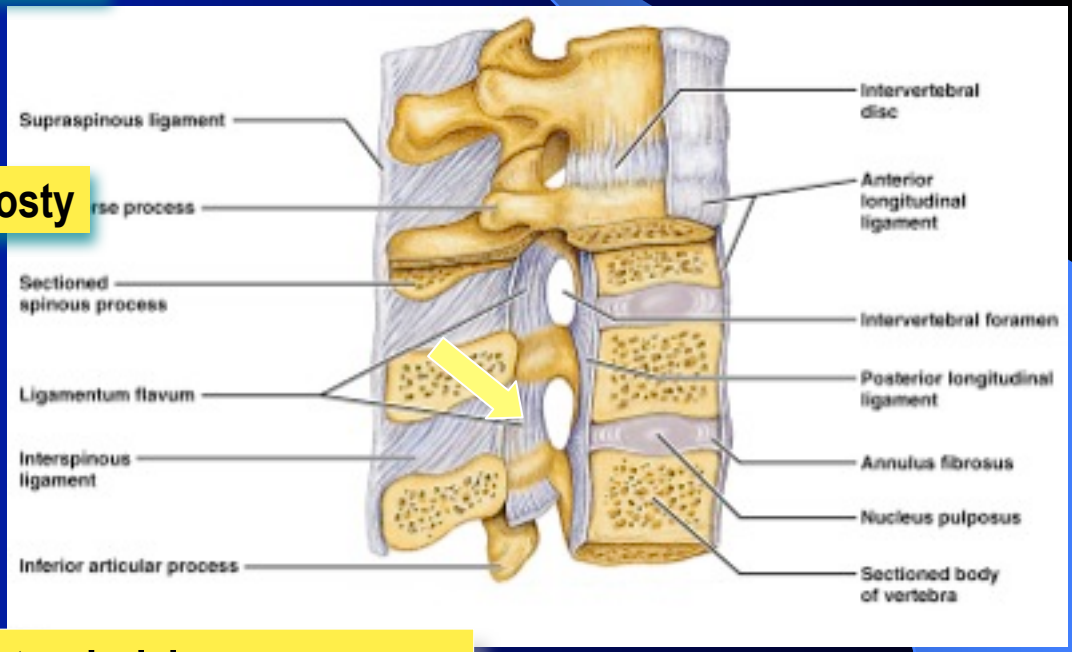

Więzozrost sprężysty- materiał łączący stanowią pasma łącznotkankowe sprężyste np. więzadła żółte między łukami kręgów

Rodzaje połączeń ścisłych

- Połączenia kości
  - Połączenia ścisłe
    - Chrząstkozrosty
    - Kościozrosty
    - Więzozrosty
      - włóknisty
      - Sprężysty
      - Szew

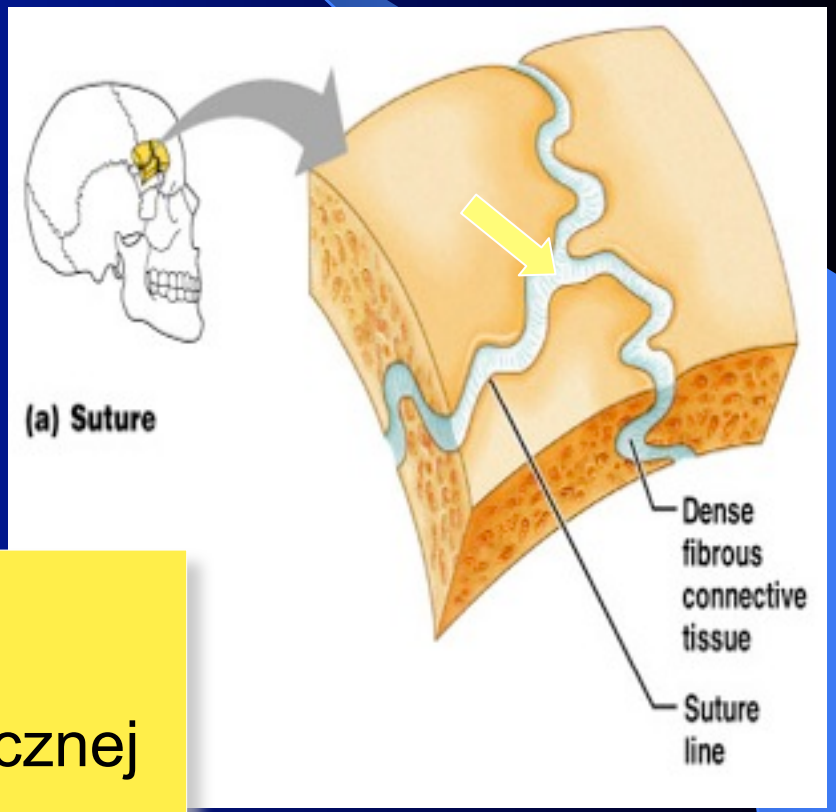

Szew- materiał łączący stanowi bardzo
mocna, cienka warstwa tkanki łącznej zwartej bardzo nieelastycznej

Rodzaje połączeń ścisłych

- Połączenia kości
  - Połączenia ścisłe
    - Chrząstkozrosty
    - Kościozrosty
    - Więzozrosty
      - włóknisty
      - Sprężysty
      - Szew
      - Wklinowanie

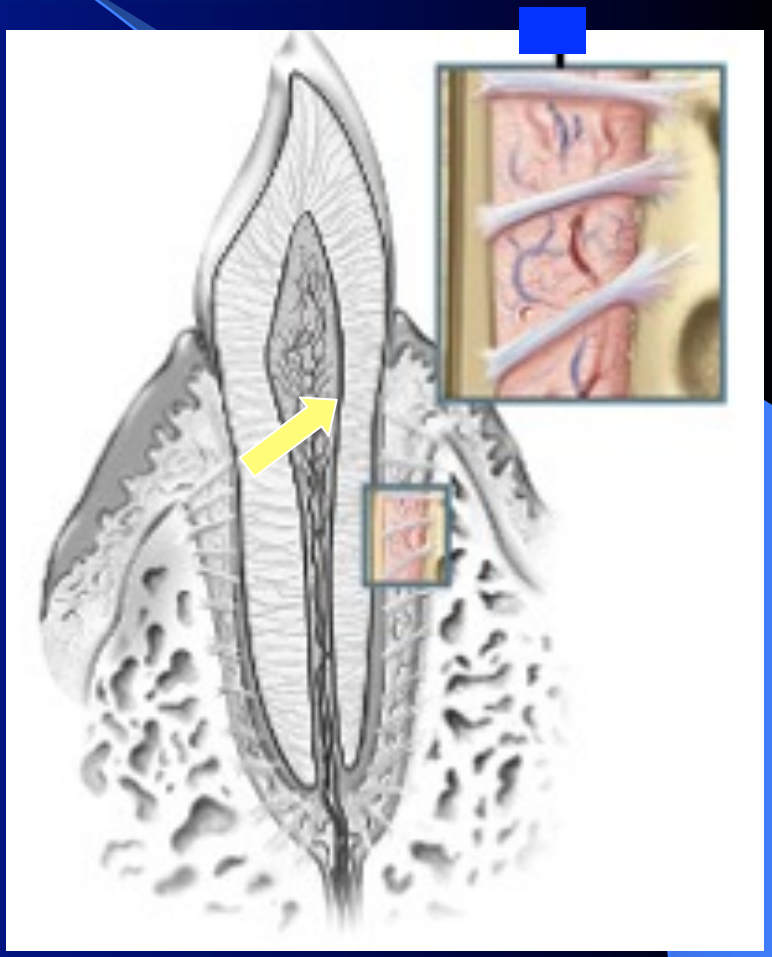

Wklinowanie- to umocowanie korzeni zębów w zębodołach przez tkankę łączną, zwaną ozębną, czyli okostną zębodołu

Połączenia wolne

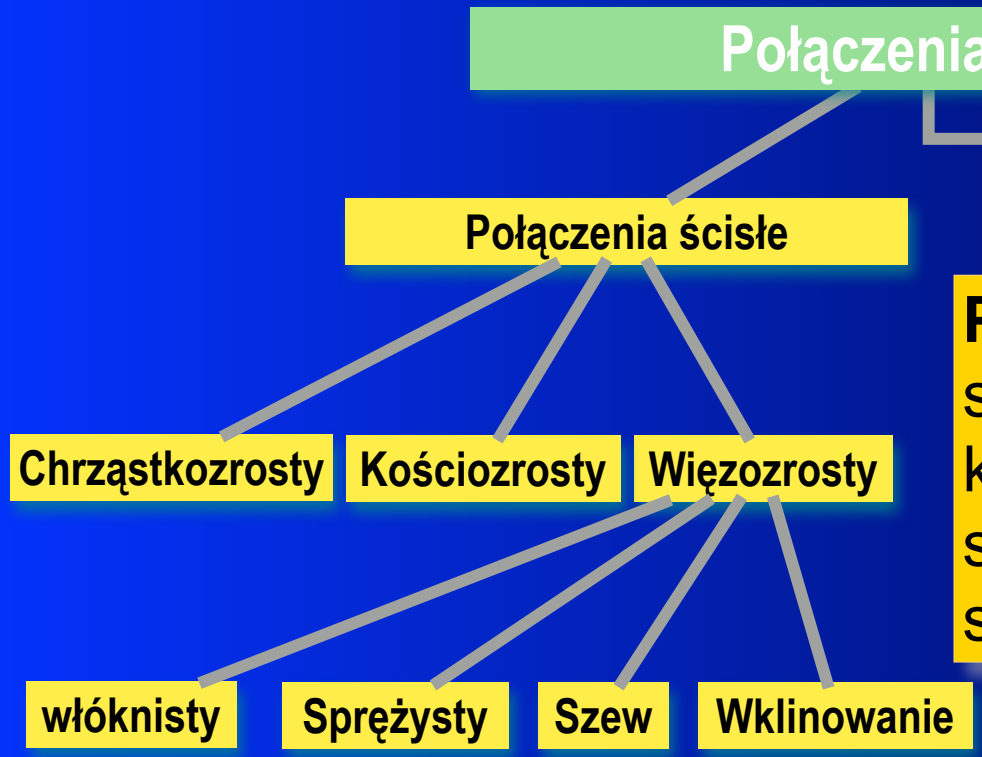

Połączenia wolne (stawy)- są to połączenia nieciągłe w których pomiędzy łączącymi się kośćmi występuje szczelina – **jama stawowa**

Stałe składniki stawu

- Każde połączenie wolne (staw) musi mieć trzy elementy tzw. **stałe składniki stawu**

1. **Powierzchnie stawowe**
2. **Torebka stawowa**
3. **Jama stawowa**

Stałe składniki stawu

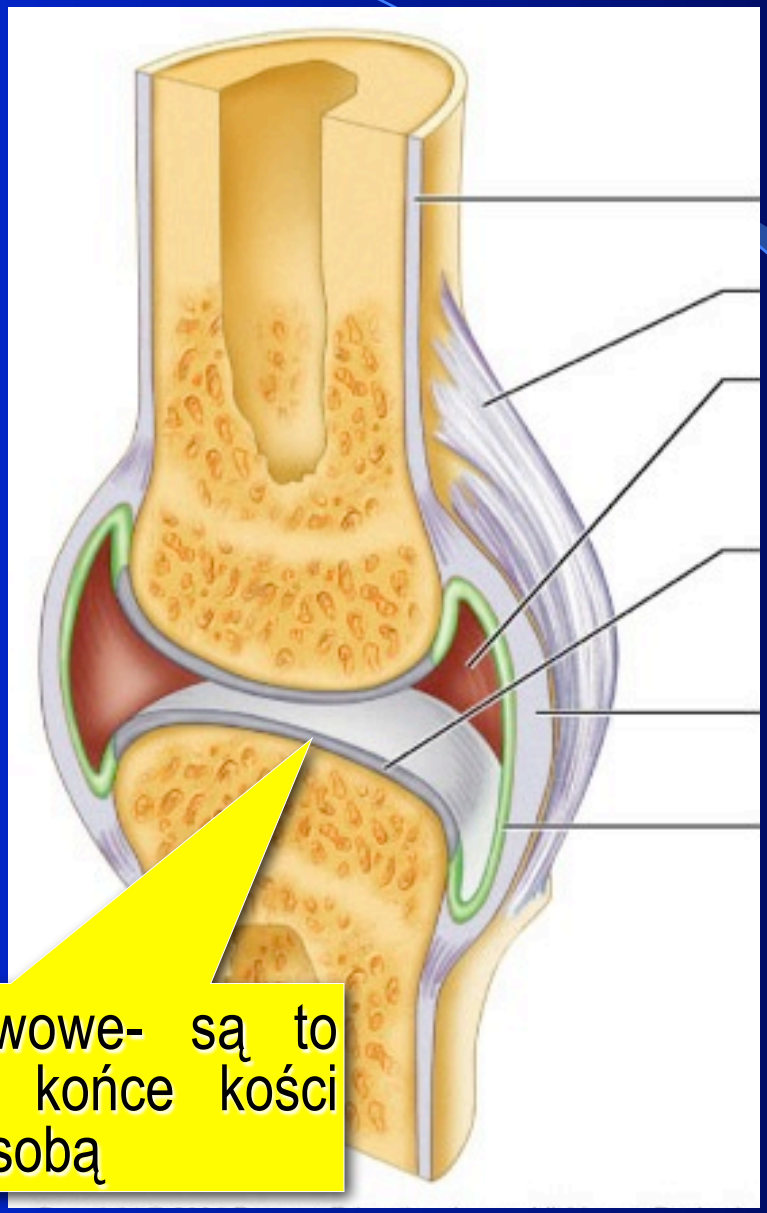

Powierzchnie stawowe

Powierzchnie stawowe- są to pokryte chrząstką końce kości stykających się ze sobą

Stałe składniki stawu

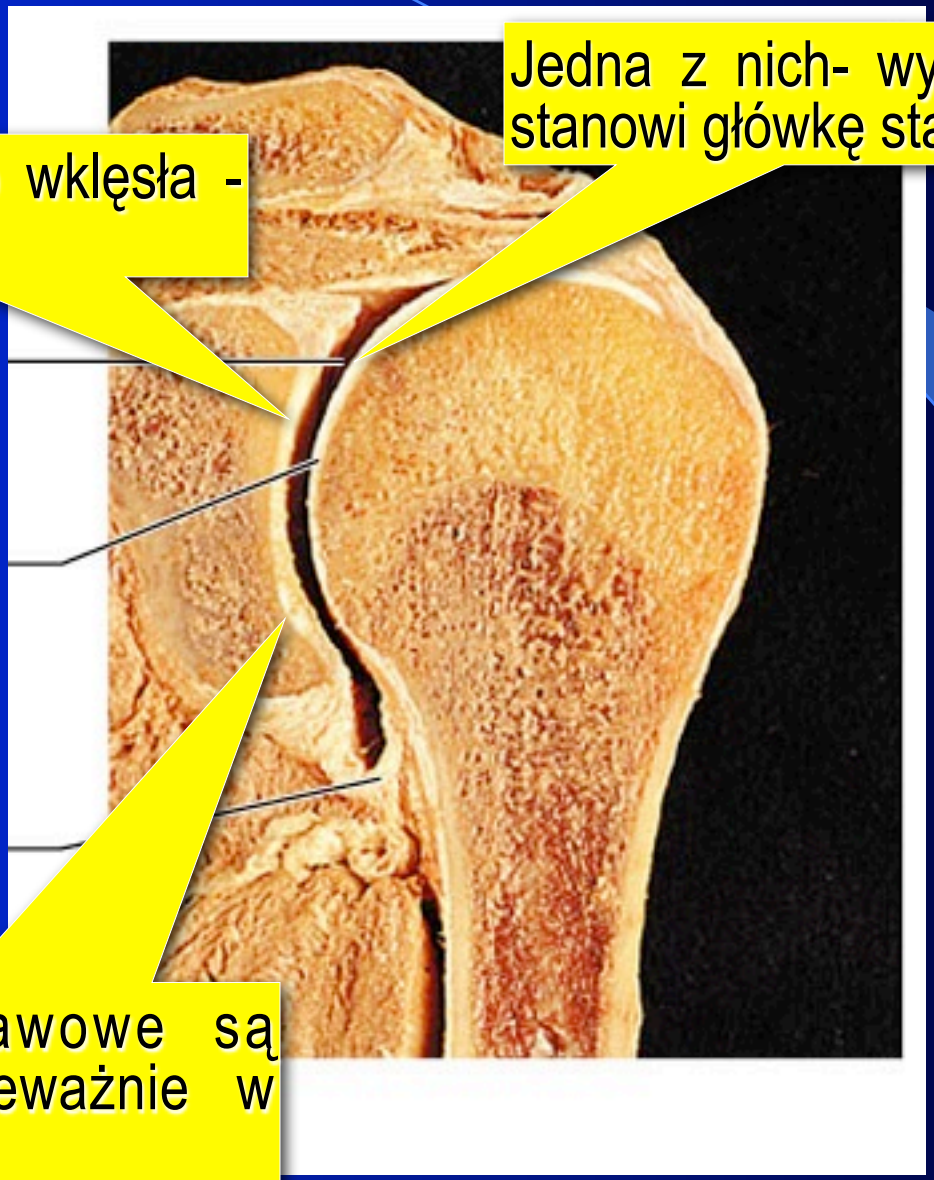

Jedna z nich- wypuklona - stanowi główkę stawową

Druga- odpowiednio wklęsła - panewkę stawową

Powierzchnie stawowe są ukształtowane przeważnie w dwojaki sposób

Stałe składniki stawu



wewnętrznej i cienkiej określonej jako błona maziowa

zewnętrznej i grubej określonej jako błona włóknista

} Torebka stawowa

Składa się z dwóch warstw:

Stałe składniki stawu

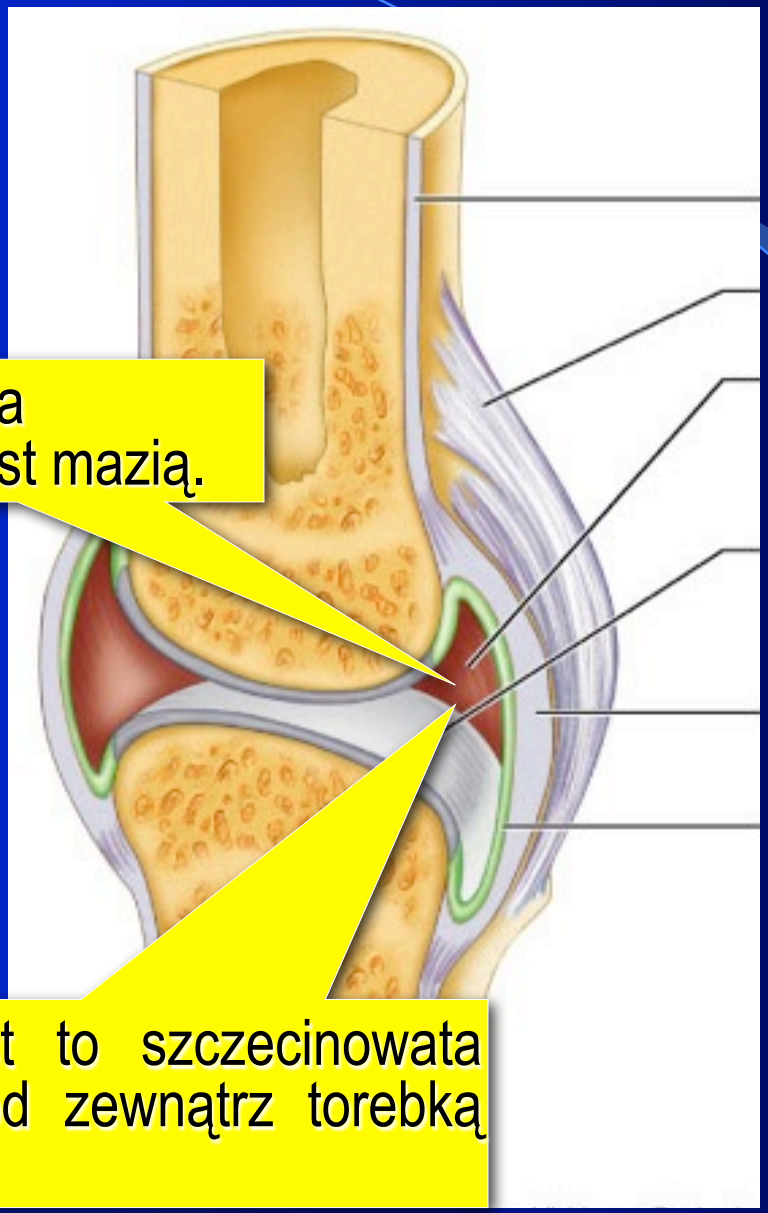

Jama stawowa wypełniona jest mazią.

Jama stawowa

Powierzchnie stawowe

Torebka stawowa

Jama stawowa jest to szczecinowata przestrzeń objęta od zewnątrz torebką stawową.

Niestałe składniki stawu

- W ukształtowaniu stawów wyróżnia się także wiele składników niestałych charakteryzujących stawy o bardziej skomplikowanej budowie.

1. **Więzadła stawowe**
2. **Obrąbki stawowe**
3. **Krążki stawowe**
4. **Łąkotki stawowe**

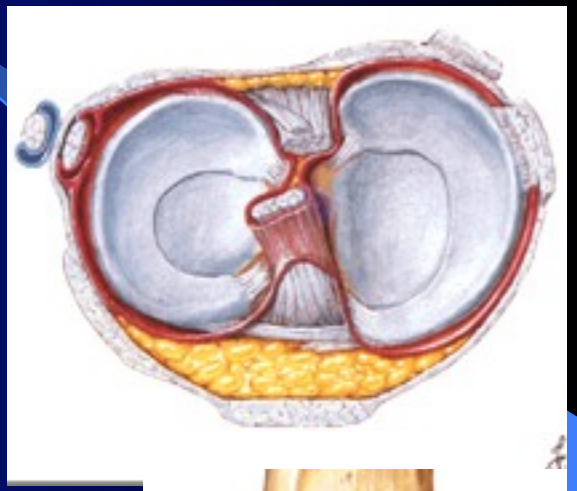

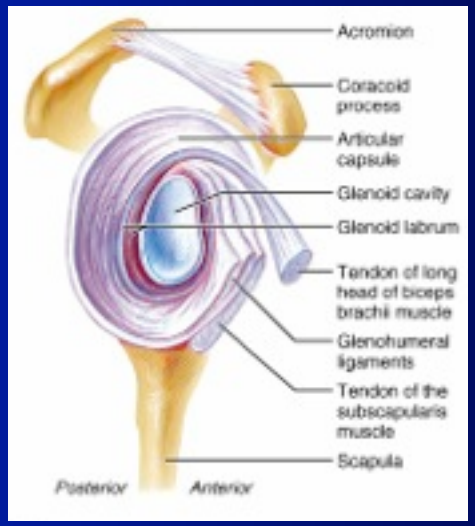



Rodzaje połączeń jamowych

Połączenia kości

Połączenia wolne

Połączenia proste

Stawy proste- zbudowane
Są tylko z dwóch kości

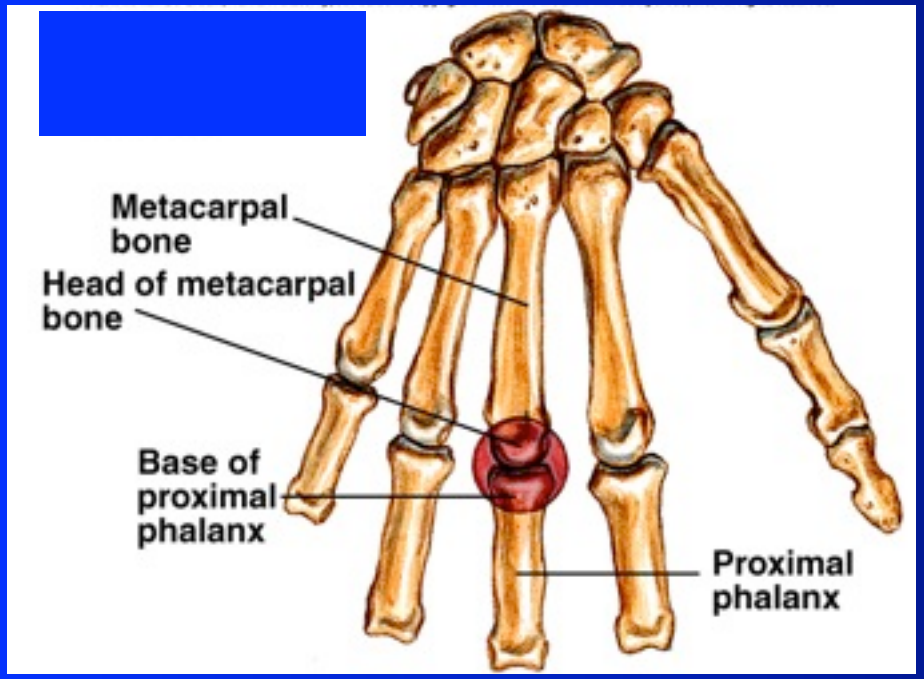

Rodzaje połączeń jamowych

Połączenia kości

Połączenia wolne

Połączenia proste | **Połączenia złożone**

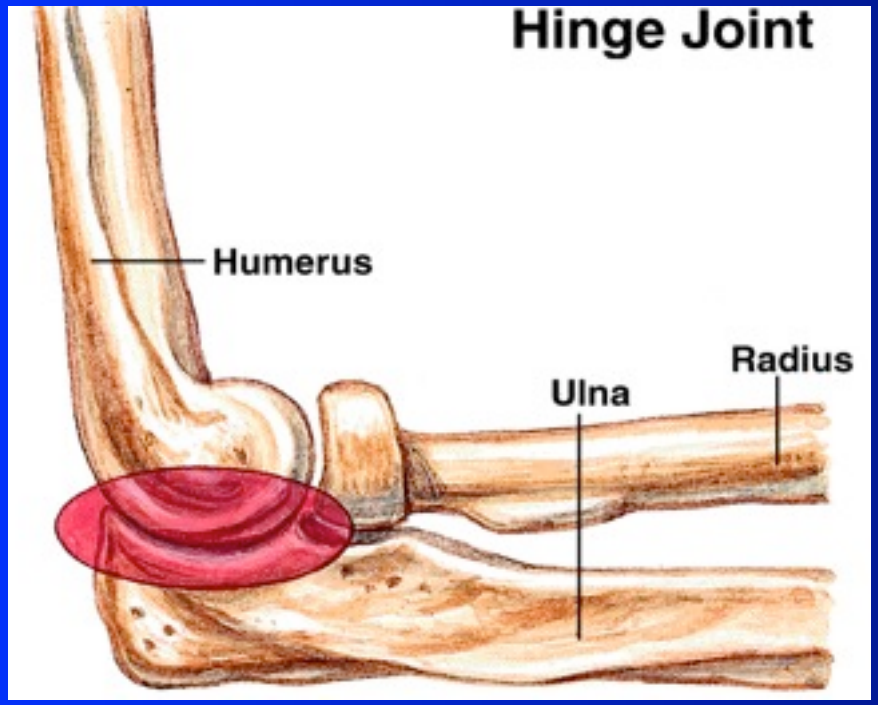

Stawy złożone-
zbudowane
z więcej niż z dwóch kości

Podstawowe typy ruchów w stawach

zgięcie ↔ prostowanie

- odwodzenie ↔ przywodzenie
- unoszenie ↔ opuszczanie
- rotacja do wewnątrz ↔ rotacja na zewnątrz
- odwracanie ↔ nawracanie
- wysuwanie ↔ cofanie

Przykładowe typy ruchów złożonych

inwersja ↔ ewersja

- przeciwstawianie ↔ odprowadzanie
- obwodzenie

Rodzaje połączeń jamowych

Połączenia kości

Połączenia wolne

Połączenia 1^0



omości
um
e)

Stawy jednoosiowe – ruch odbywa się tylko w jednej płaszczyźnie

Rodzaje połączeń jamowych



- Połączenia kości
  - Połączenia wolne
    - Połączenia 1^0
    - Połączenia 2^0

Stawy dwuosiowe– ruch odbywa się w dwóch płaszczyznach

Rodzaje połączeń jamowych

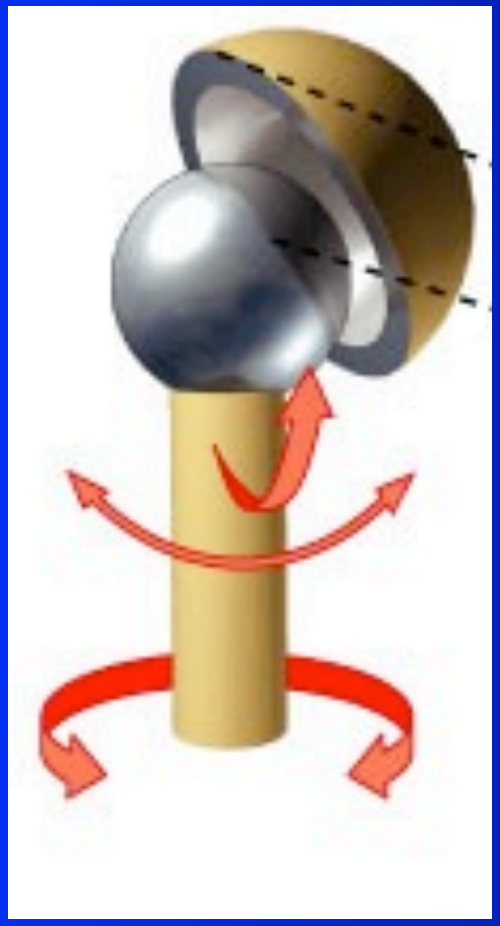

- Połączenia kości
  - Połączenia wolne
    - Połączenia 1^0
    - Połączenia 2^0
    - Połączenia 3^0

Stawy trzyosiowe (kuliste) – ruch odbywa się w trzech podstawowych płaszczyznach

Rodzaje połączeń jamowych

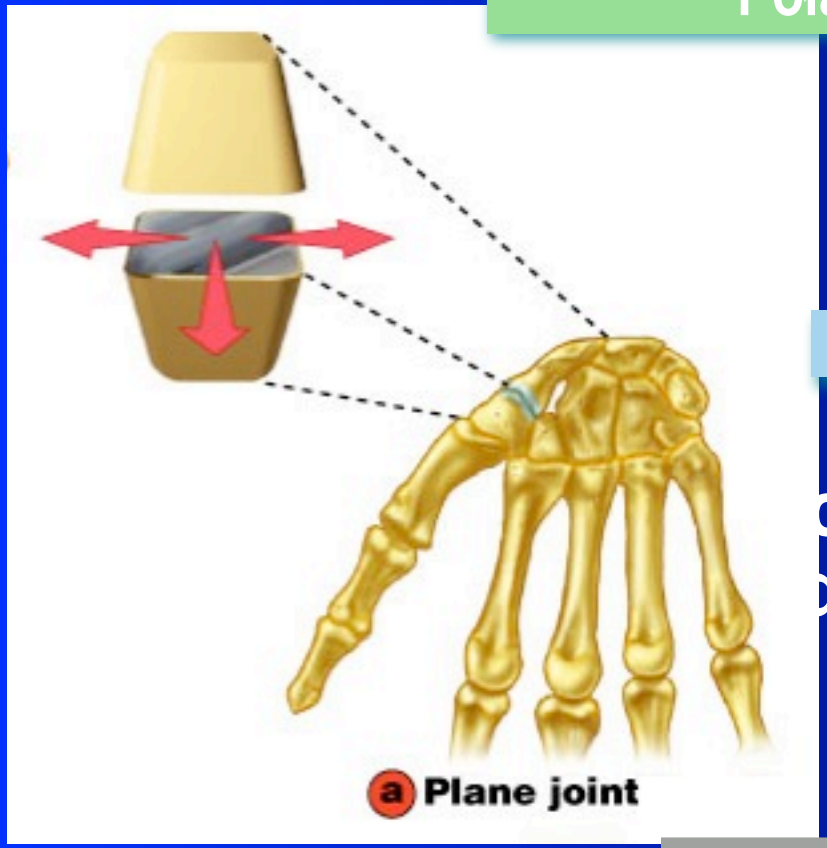

- Połączenia kości
  - Połączenia wolne
    - Połączenia 1^0
      - Płaskie
    - Połączenia 2^0
    - Połączenia 3^0

Staw płaski- płaskie powierzchnie stawowe pozwalające na przesuwanie (np.kości nadgarstka i stępu)

Rodzaje połączeń jamowych

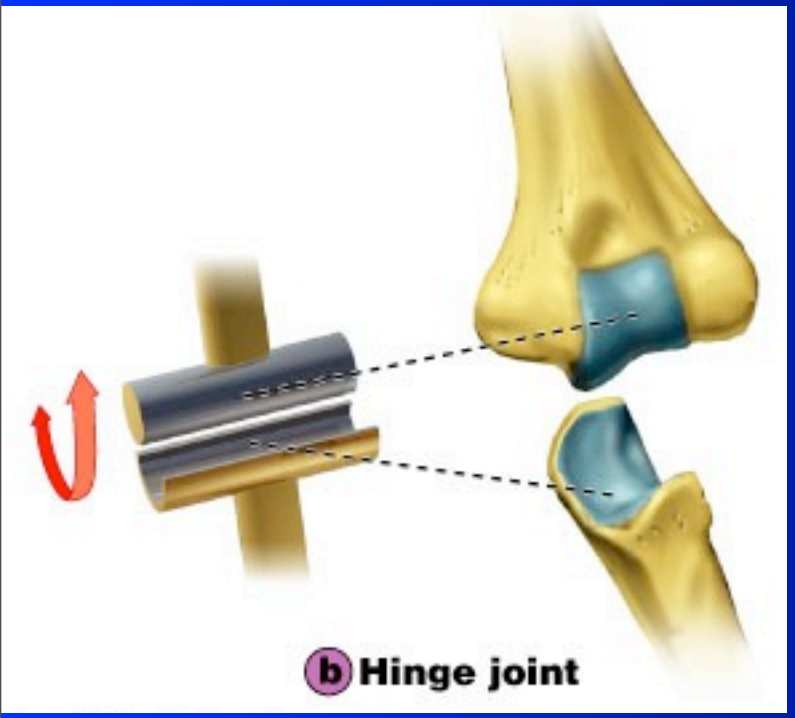

- Połączenia kości
  - Połączenia wolne
    - Połączenia 1^0
      - Płaskie
      - Zawiasowe
    - Połączenia 2^0
    - Połączenia 3^0

Staw zaswiasowy (np. ramienno-łokciowy) – główka w kształcie cylindra panewka w kształcie łożyska, ruch w jednej płaszczyźnie

Rodzaje połączeń jamowych

Połączenia kości

Połączenia wolne

Połączenia 1^0 | **Połączenia 2^0** | **Połączenia 3^0**

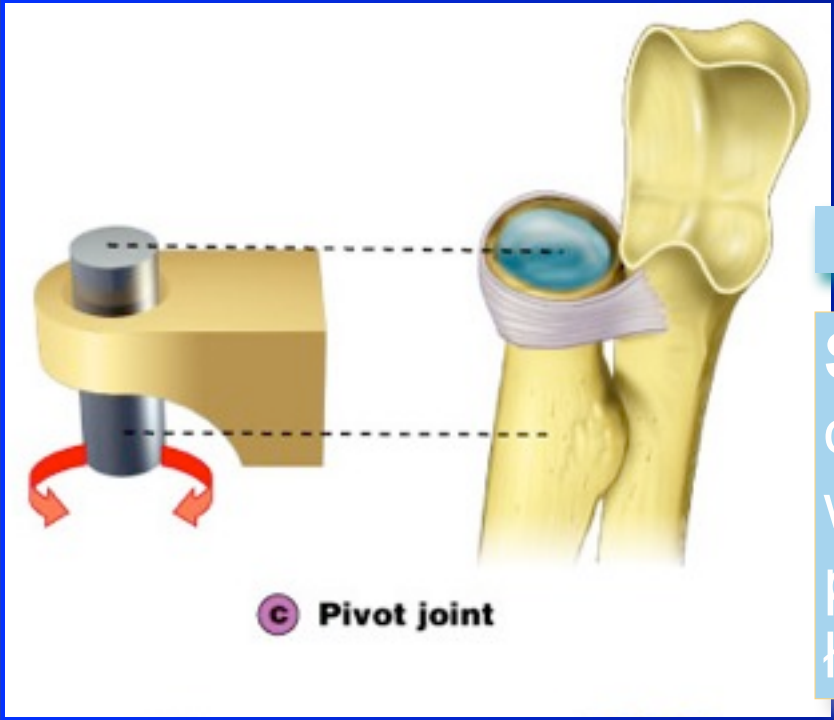

Staw obrotowy- jedna kość tworzy okrągły występ, a druga obraca się wokół niego, ruch w jednej płaszczyźnie (np. staw promieniowo łokciowy)

Płaskie | **Zawiasowe** | **Obrotowe**

Rodzaje połączeń jamowych

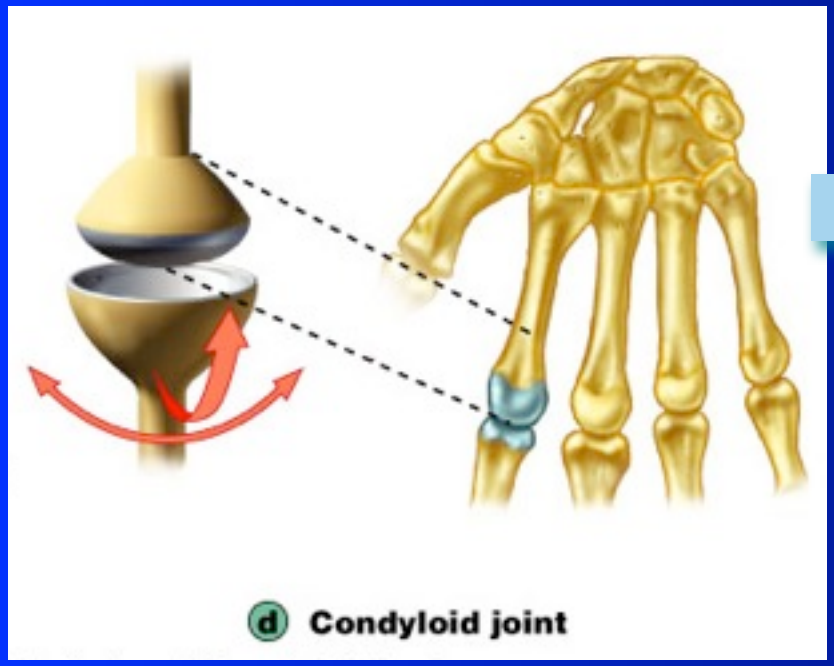

- Połączenia kości
  - Połączenia wolne
    - Połączenia 1^0
    - Połączenia 2^0
      - **Staw elipsoidalny (kłykciowy)**- głowa na przekroju eliptyczna, panewka wklęsła, ruch w dwu płaszczyznach (np. staw śródręczno-paliczkowy)
    - Połączenia 3^0
      - Płaskie
      - Zawiasowe
      - Obrotowe

Rodzaje połączeń jamowych

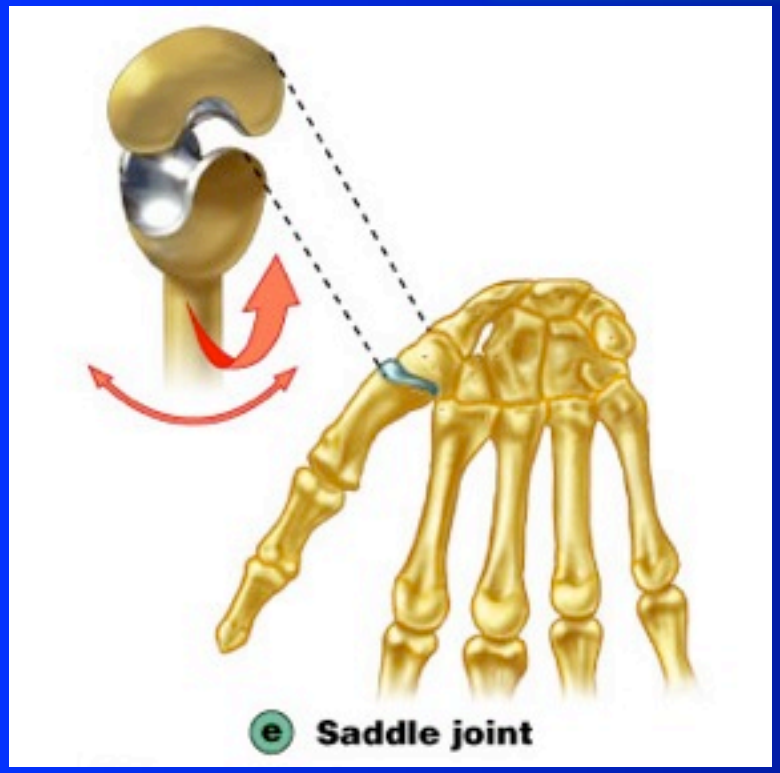

- Połączenia kości
  - Połączenia wolne
    - Połączenia 1^0
      - Płaskie
      - Zaw
    - Połączenia 2^0
    - Połączenia 3^0

Staw siodełkowy (np. nadgarstkowo-śródręczny kciuka)- obie powierzchnie o kształcie złożonym (zarówno wklęsłe i wypukłe), ruch w dwu płaszczyznach (np. staw nadgarstkowo-śródręczny kciuka)

Rodzaje połączeń jamowych

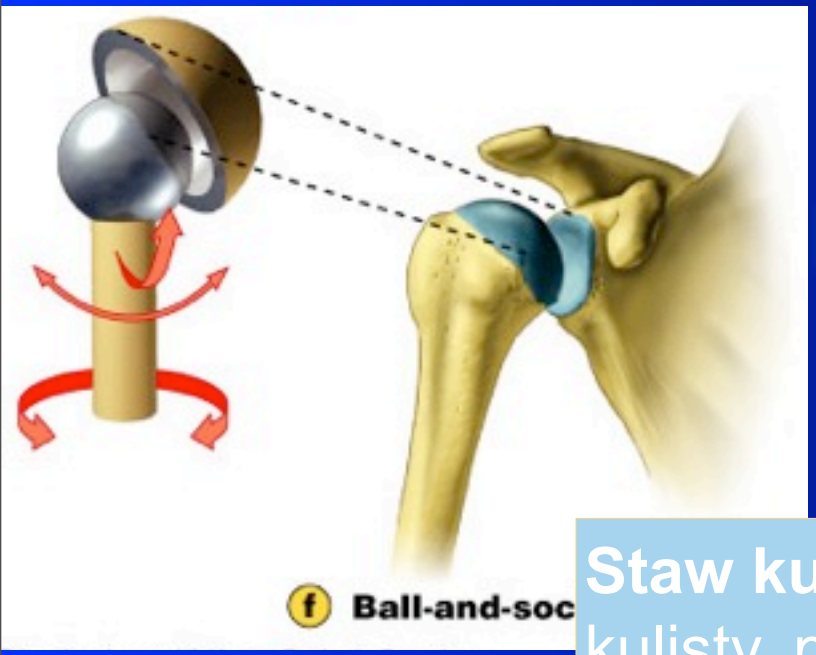

- Połączenia kości
  - Połączenia wolne
    - Połączenia 1^0
    - Połączenia 2^0
      - elipsoidalny
      - siodełkowaty
    - Połączenia 3^0
      - kulisty

Staw kulisty- głowa ma kształt kulisty, panewka wklęsła jak głęboki talerz, ruch w trzech płaszczyznach (np. staw ramienny i biodrowy)

Kości kończyny górnej

Kości kończyny górnej

- Kości obręczy
  - Obojczyk (*clavicula* – łac. clavis – klucz)
  - Łopatka (*scapula*)
- Kości części wolnej
  - Kość ramienna (*humerus*)
  - Kość promieniowa (*radius*)
  - Kość łokciowa (*ulna*)
  - Kości nadgarstka
  - Kości śródręcza i palców

Kości i stawy kończyny górnej

Kości obręczy
obojczyk, łopatka

Kości części wolnej
kość ramienna

kość promieniowa
kość łokciowa

kości nadgarstka
kości śródręcza

kości palców

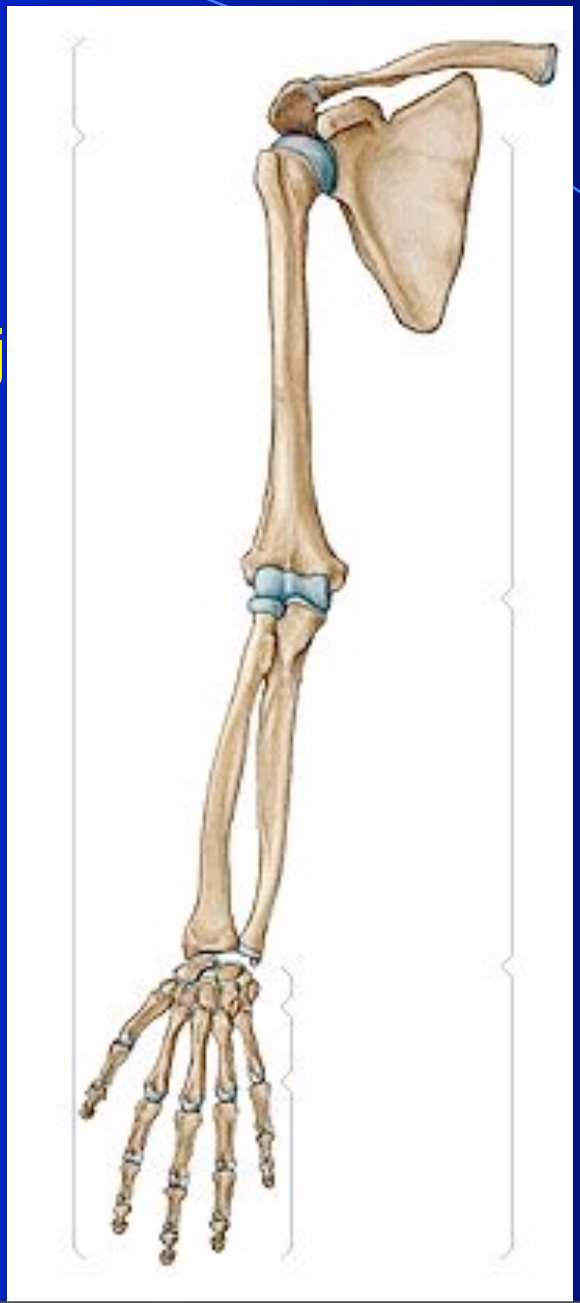

Staw mostkowo-obojczykowy
Staw barkowo-obojczykowy
Staw ramienny

Staw łokciowy

Staw promieniowo-nadgarstkowy
Stawy nadgarstkowo-śródręczne

Stawy śródręczno-paliczkowe
Stawy międzypaliczkowe



Obojczyk

koniec mostkowy
koniec barkowy
trzon





Łopatka

3 kąty: górny, boczny, dolny

3 brzegi: górny, przyśrodkowy, boczny

2 powierzchnie:

- żebrowa
- grzbietowa

2 wyrostki:

- barkowy
- kruczy

wydrążenie stawowe

Kość ramienna

koniec bliższy:
- głowa kości ramiennej
- guzek większy
- guzek mniejszy
- szyjka anatomiczna
- szyjka chirurgiczna

trzon

koniec dalszy = kłykieć:
- bloczek – dół wyrostka dziobiastego
- główka – dół promieniowy
- nadkłykieć przyśrodkowy i boczny
- dół wyrostka łokciowego









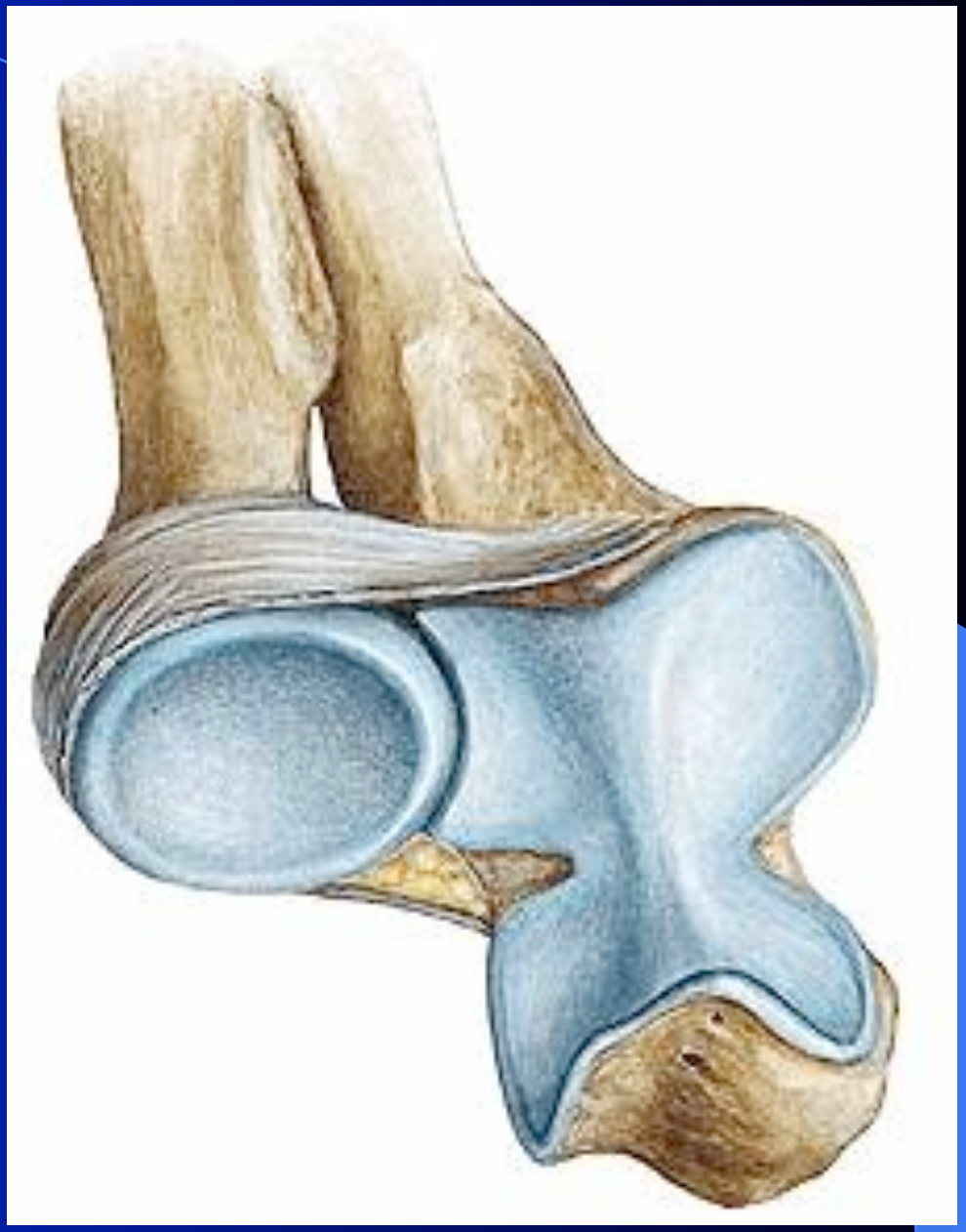



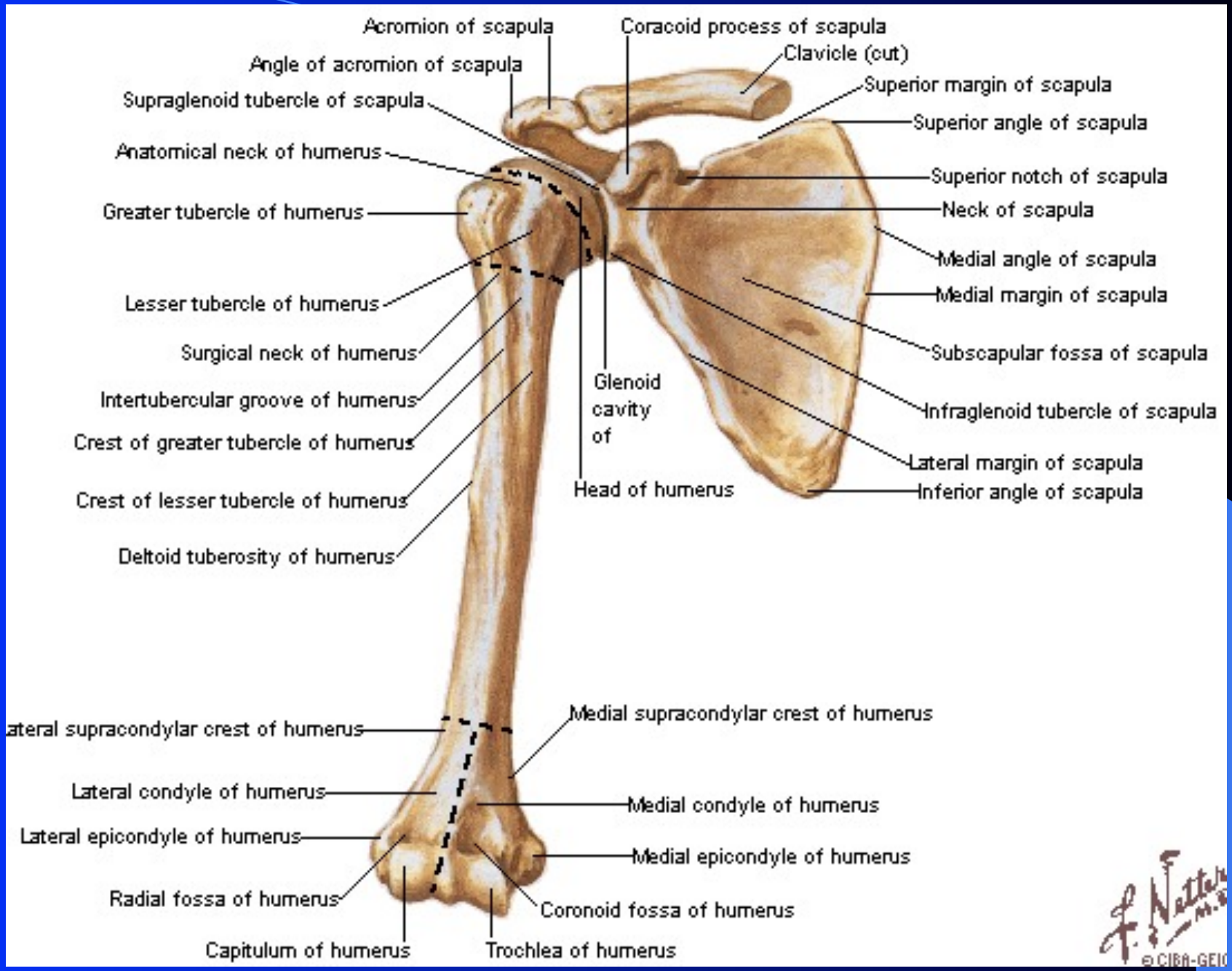
Acromion of scapula
Coracoid process of scapula
Angle of acromion of scapula
Clavicle (cut)
Supraglenoid tubercle of scapula
Superior margin of scapula
Superior angle of scapula
Anatomical neck of humerus
Superior notch of scapula
Greater tubercle of humerus
Neck of scapula
Medial angle of scapula
Lesser tubercle of humerus
Medial margin of scapula
Surgical neck of humerus
Subscapular fossa of scapula
Glenoid cavity of
Intertubercular groove of humerus
Infraglenoid tubercle of scapula
Crest of greater tubercle of humerus
Lateral margin of scapula
Crest of lesser tubercle of humerus
Head of humerus
Inferior angle of scapula
Deltoid tuberosity of humerus
Medial supracondylar crest of humerus
ateral supracondylar crest of humerus
Lateral condyle of humerus
Medial condyle of humerus
Lateral epicondyle of humerus
Medial epicondyle of humerus
Radial fossa of humerus
Coronoid fossa of humerus
Capitulum of humerus
Trochlea of humerus

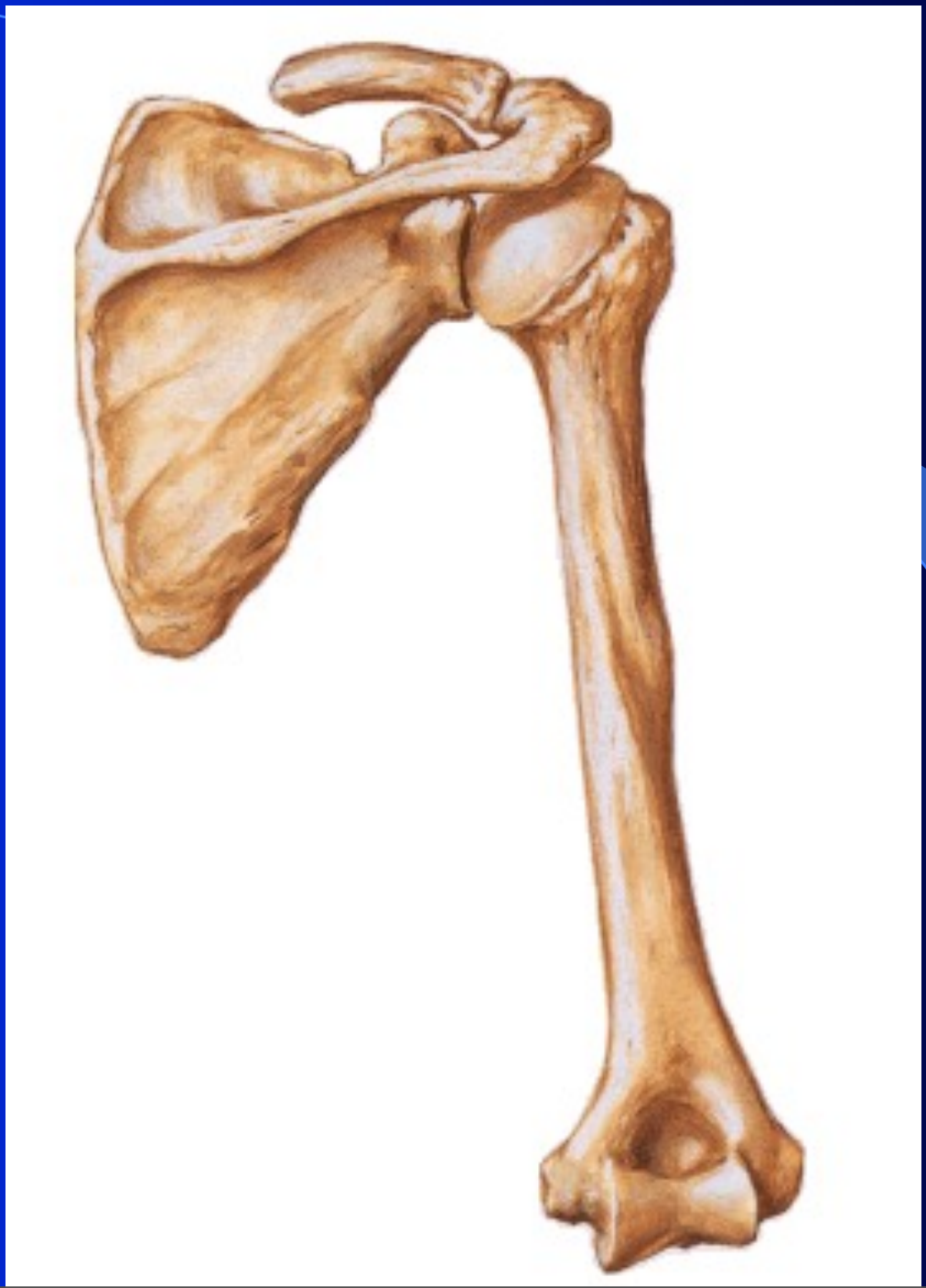

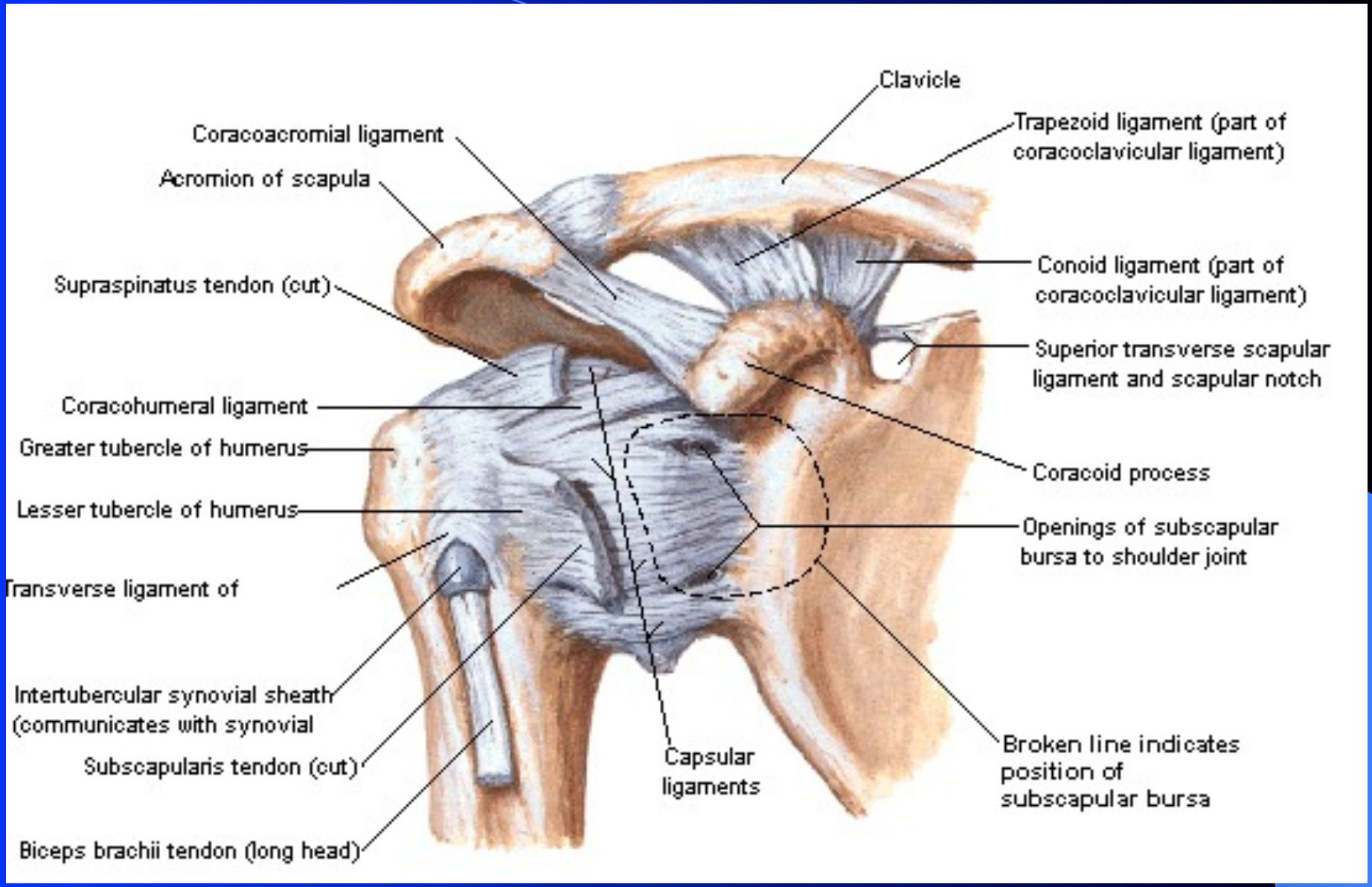
Clavicle
Coracoacromial ligament
Trapezoid ligament (part of coracoclavicular ligament)
Acromion of scapula
Supraspinatus tendon (cut)
Conoid ligament (part of coracoclavicular ligament)
Superior transverse scapular ligament and scapular notch
Coracohumeral ligament
Greater tubercle of humerus
Coracoid process
Lesser tubercle of humerus
Openings of subscapular bursa to shoulder joint
Transverse ligament of
Intertubercular synovial sheath (communicates with synovial
Subscapularis tendon (cut)
Capsular ligaments
Broken line indicates position of subscapular bursa
Biceps brachii tendon (long head)

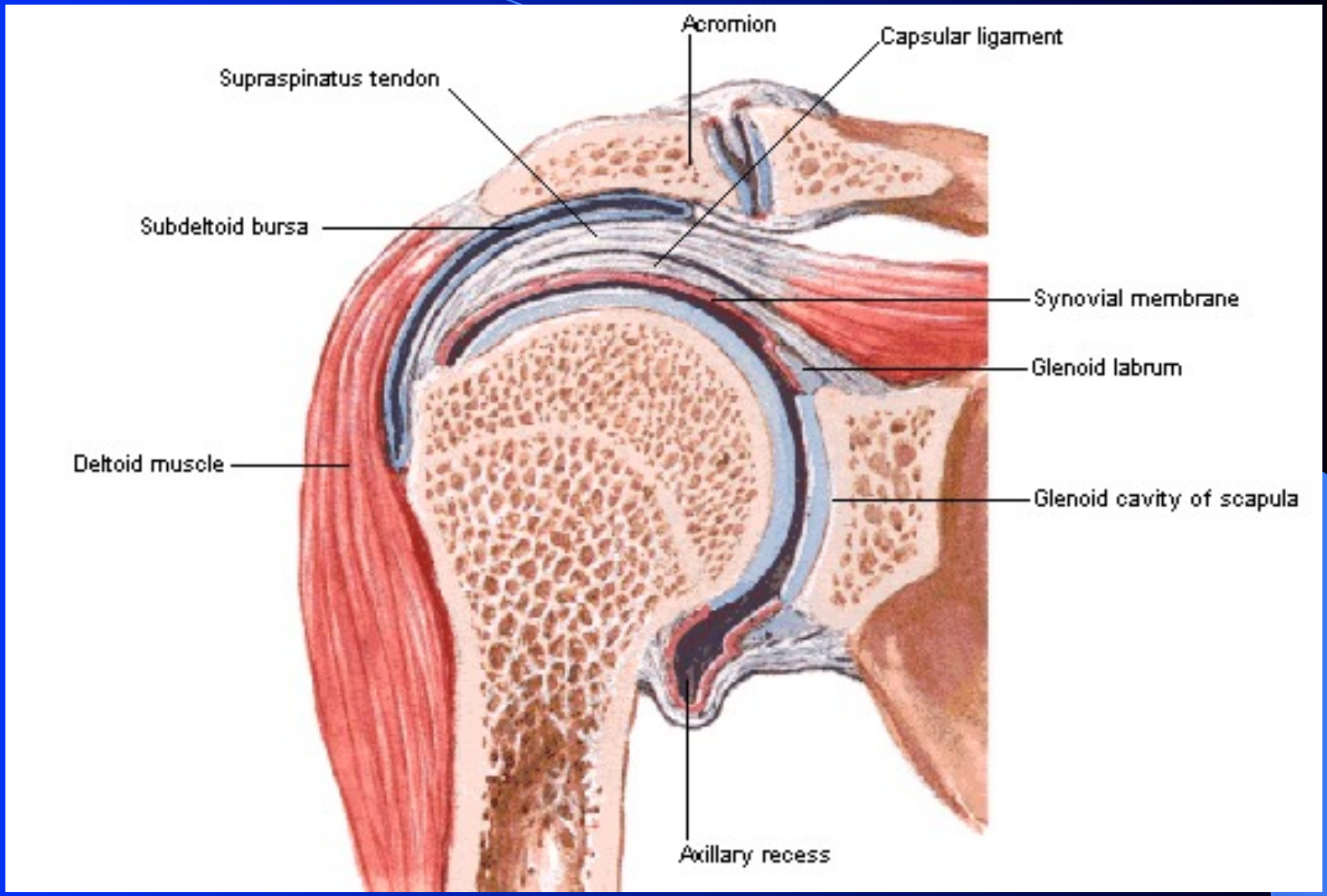
Acromion
Capsular ligament
Supraspinatus tendon
Subdeltoid bursa
Synovial membrane
Glenoid labrum
Deltoid muscle
Glenoid cavity of scapula
Axillary recess

Staw barkowy

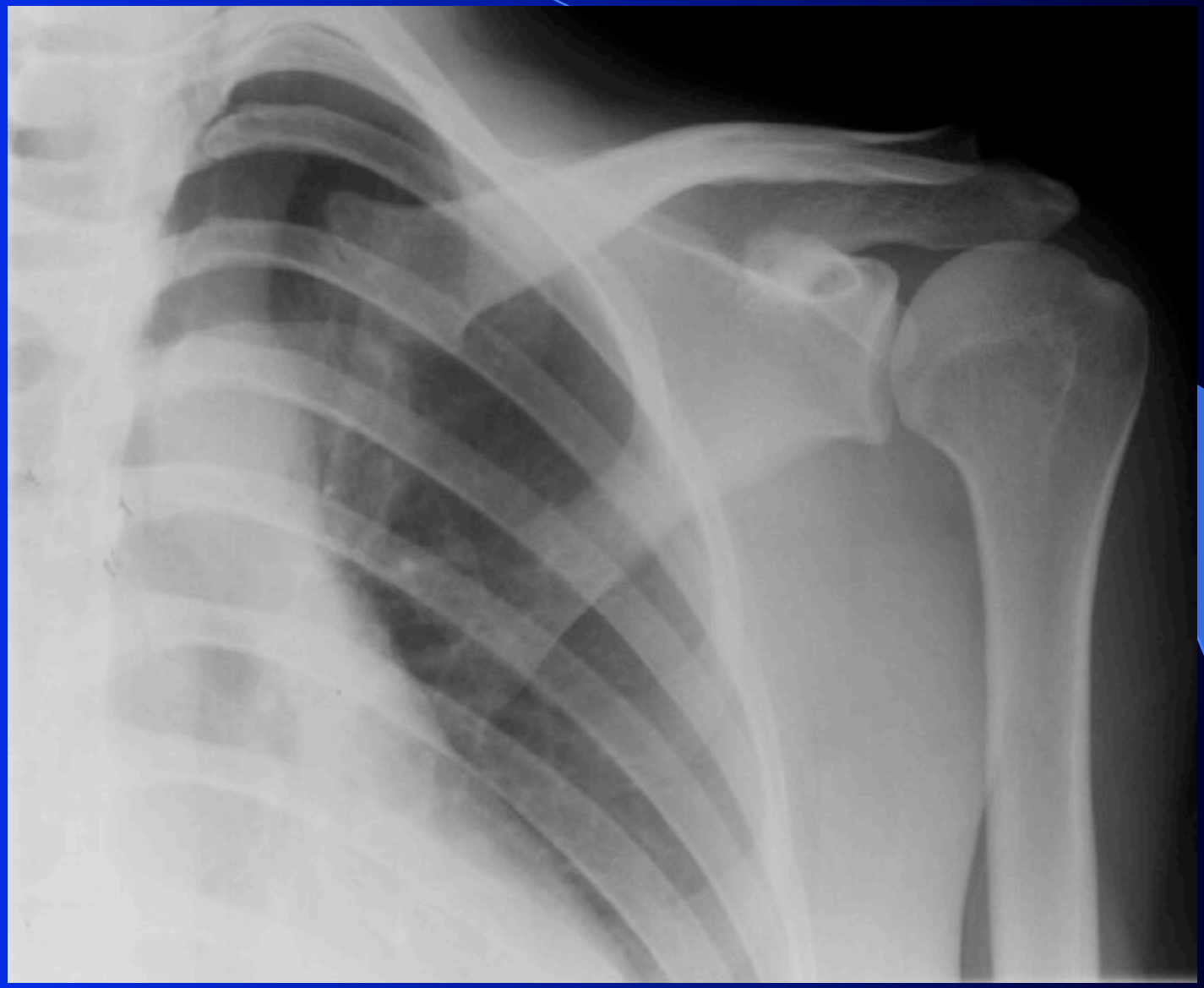

Staw ramienny:

- wydrążenie stawowe łopatki + głowa kości ramiennej
- typ: kulisty
- ruchy: zginanie-prostowanie, odwodzenie-przywodzenie, obroty
- obrąbek stawowy









Kość ramienna

koniec bliższy:
- głowa kości ramiennej
- guzek większy
- guzek mniejszy
- szyjka anatomiczna
- szyjka chirurgiczna

trzon

koniec dalszy = kłykieć:
- bloczek – dół wyrostka dziobiastego
- główka – dół promieniowy
- nadkłykieć przyśrodkowy i boczny
- dół wyrostka łokciowego











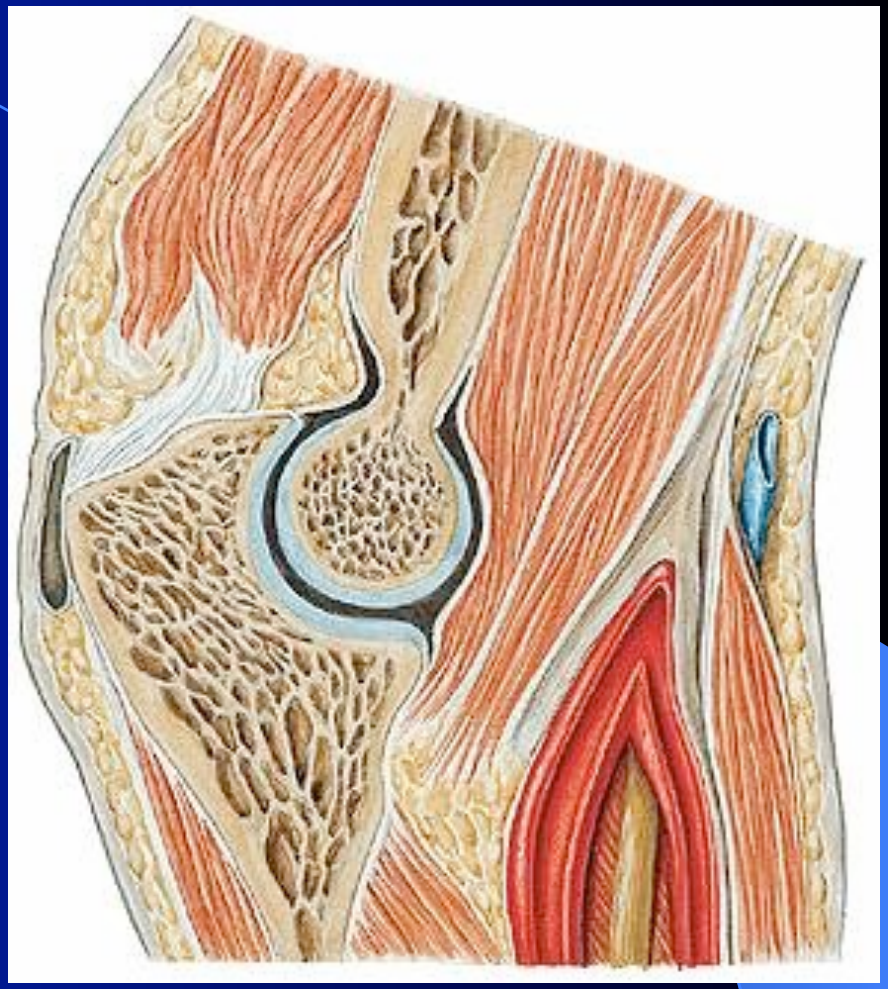





Staw łokciowy

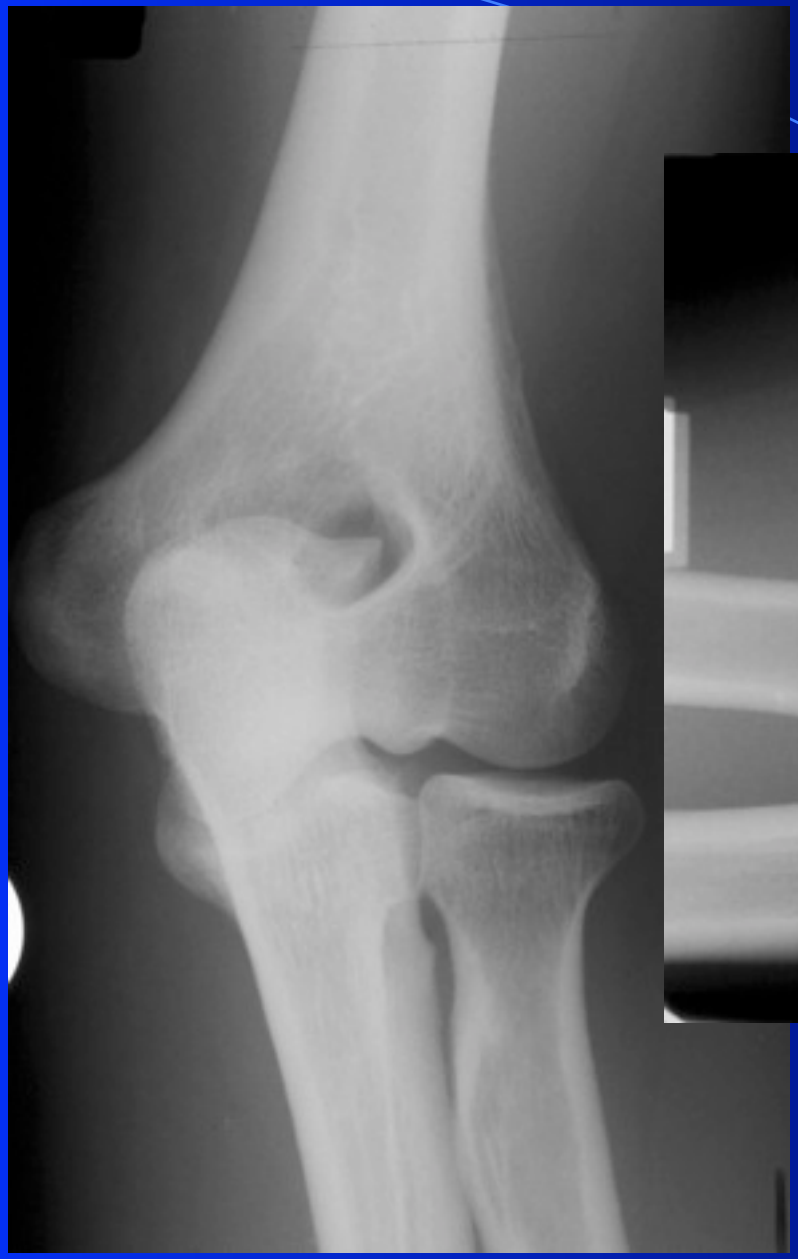



Kość łokciowa: wyrostek łokciowy, wyrostek dziobiasty
trzon, głowa, wyrostek rylcowaty

Kość promieniowa: głowa, szyjka, trzon, pow. stawowa nadgarstkowa, wyrostek rylcowaty







staw promieniowo-nadgarstkowy:

- koniec dalszy kości promieniowej + kości nadgarstka
- typ: eliptyczny
- ruchy: zginanie-prostowanie, przywodzenie-odwodzenie





Kości ręki

kości nadgarstka
kości śródręcza
kości palców (paliczki)

palec I – kciuk
palec II – wskazujący
palec III – środkowy
palec IV – obrączkowy
palec V – mały







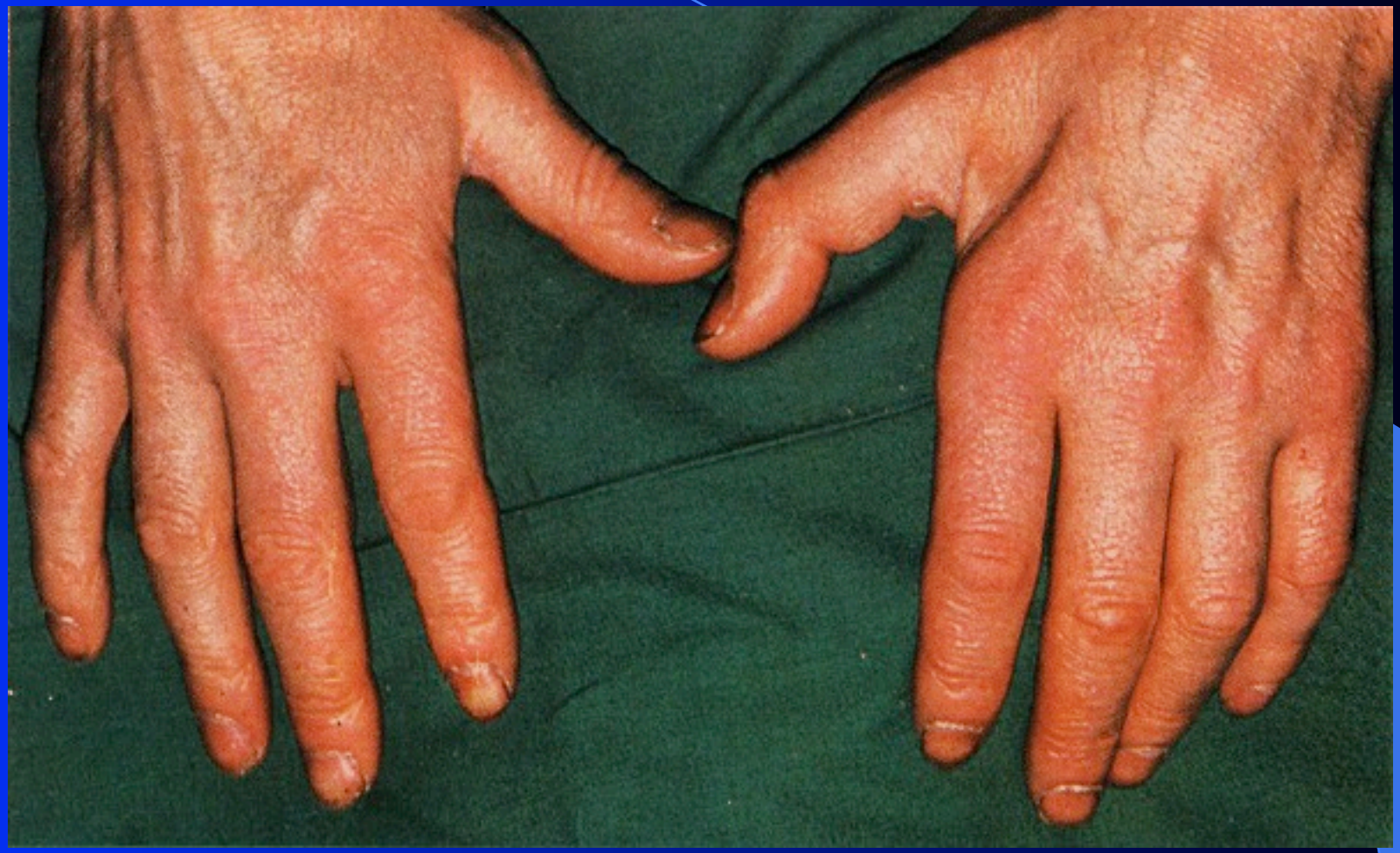

Kości kończyny dolnej

Kości i stawy kończyny dolnej

kości obręczy:
kość miedniczna

kości części wolnej:
kość udowa

kość piszczelowa
kość strzałkowa

kości stępu

kości śródstopia
kości palców



staw krzyżowo-biodrowy
spojenie łonowe
staw biodrowy

staw kolanowy
staw piszczelowo-strzałkowy

staw skokowo-goleniowy
stawy międzystępowe
stawy stępowo-śródstopne
stawy śródstopno-paliczkowe
stawy międzypaliczkowe

Miednica = 2 kości miedniczne + kość krzyżowa + kość guziczna

kość miedniczna: kość biodrowa + kość łonowa + kość kulszowa

połączenia obręczy:
1. staw krzyżowo-biodrowy
2. spojenie łonowe

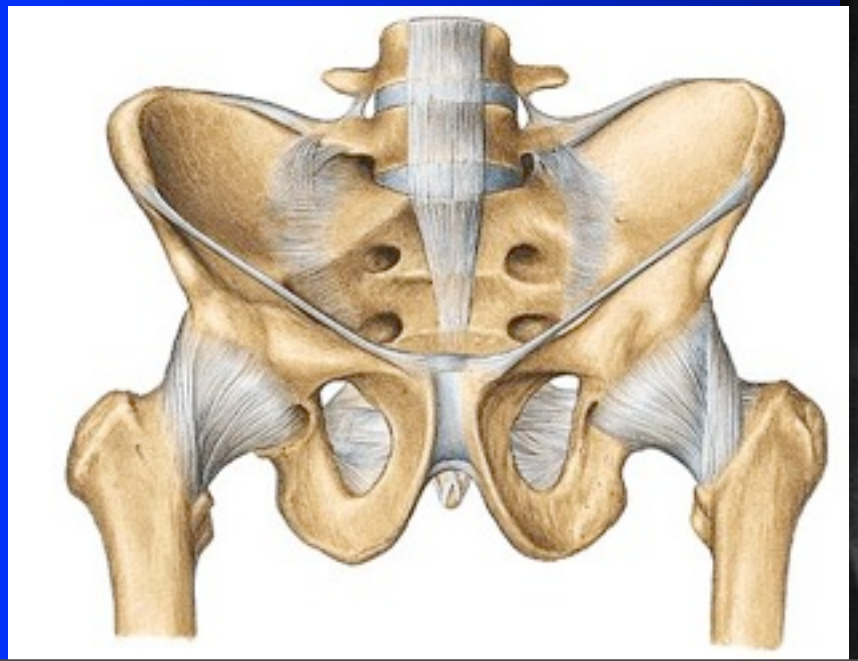



Kość udowa

koniec bliższy:
- głowa
- szyjka
- krętarz większy
- krętarz mniejszy

trzon:
- guzowatość pośladkowa
- kresa chropawa

koniec dalszy:
- kłykieć boczny i przyśrodkowy
- nadkłykieć boczny i przyśrodkowy
- dół międzykłykciowy
- powierzchnia rzepkowa







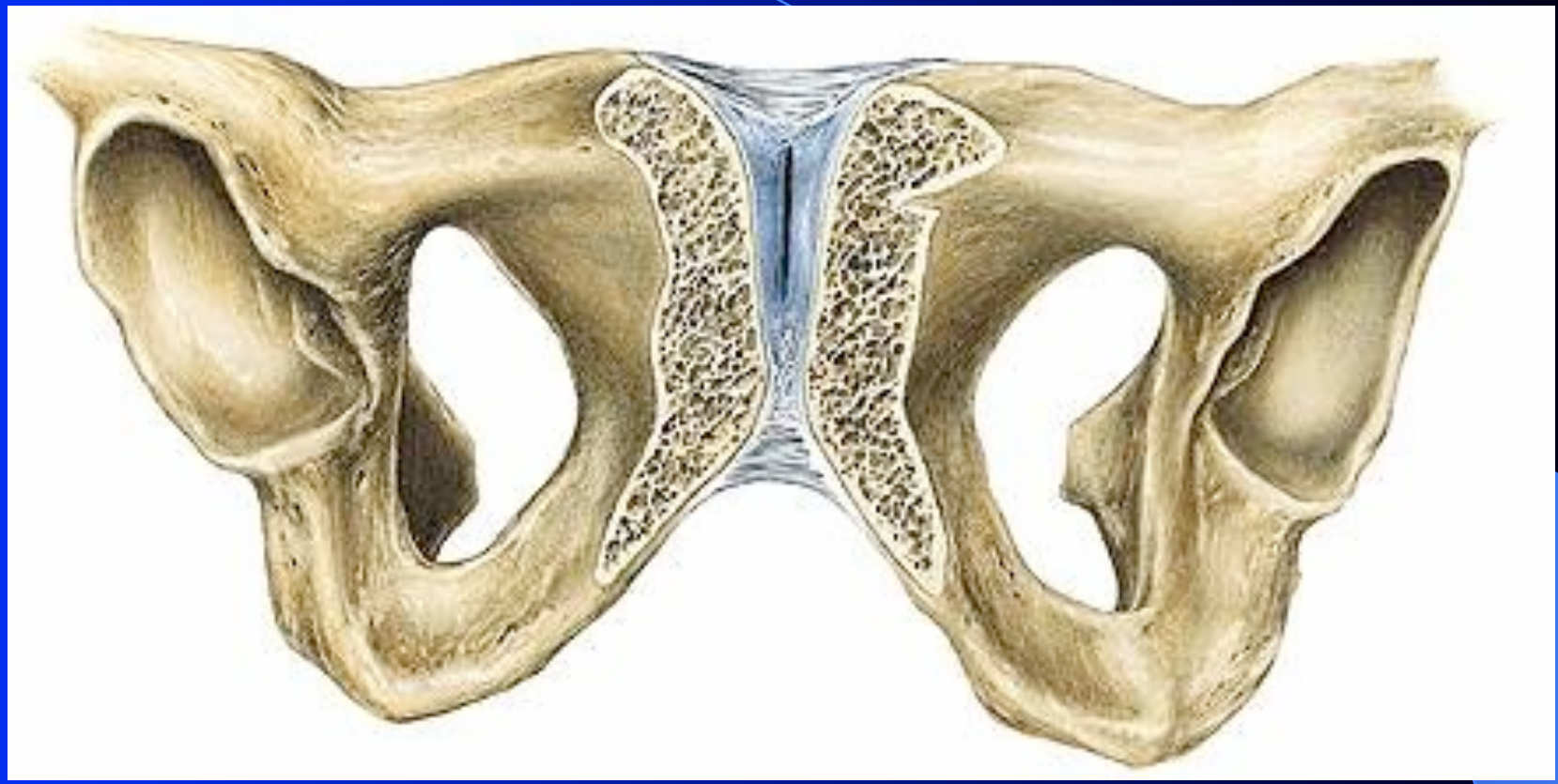











Kości goleni

strzałka

koniec bliższy:
głowa

trzon

koniec dalszy:
kostka boczna



kość piszczelowa

koniec bliższy:
kłykieć boczny
kłykieć przyśrodkowy
wyniosłość międzykłykciowa

trzon

koniec dalszy:
kostka przyśrodkowa









Kości stopy

kości stępu
- k. skokowa
- k. piętowa
- kk. klinowate
- k. sześcienna
- k. łódkowata

kości śródstopia

kości palców

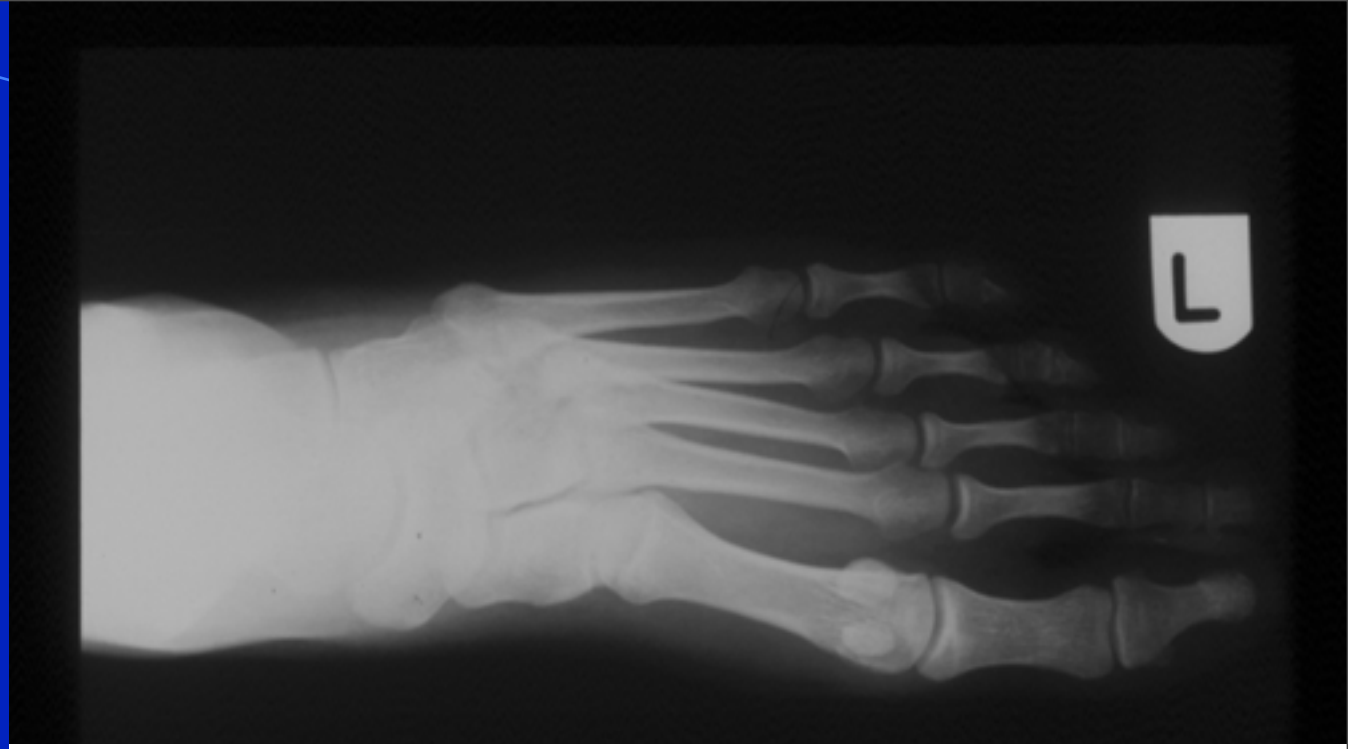



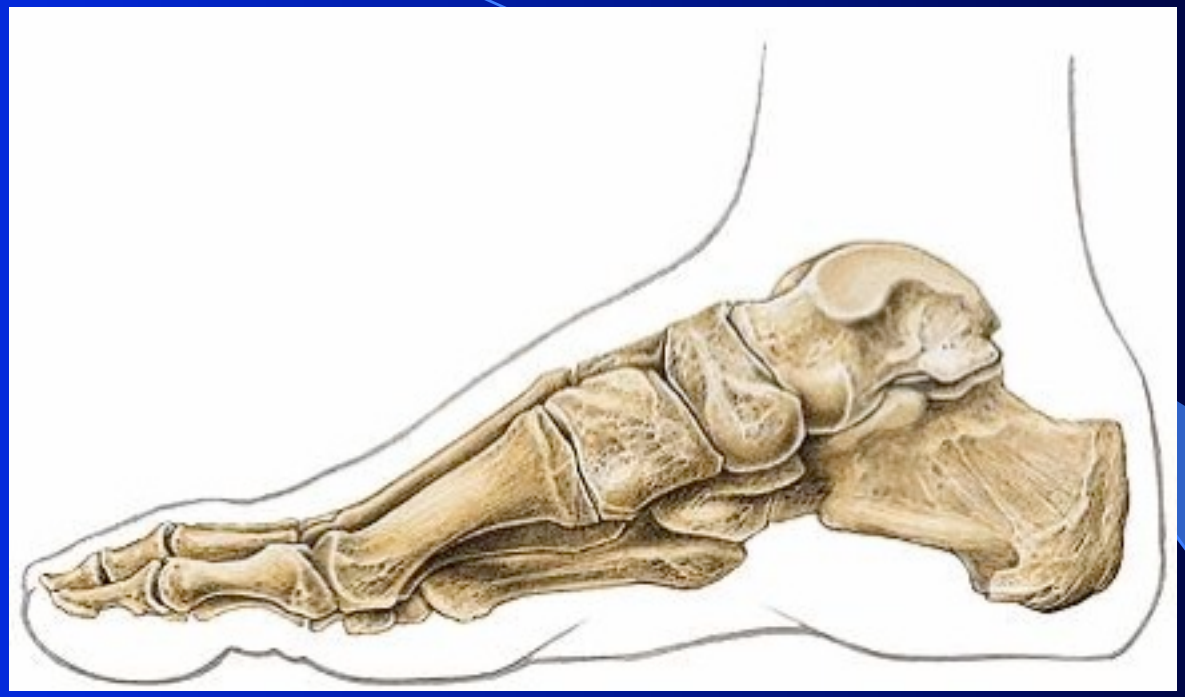



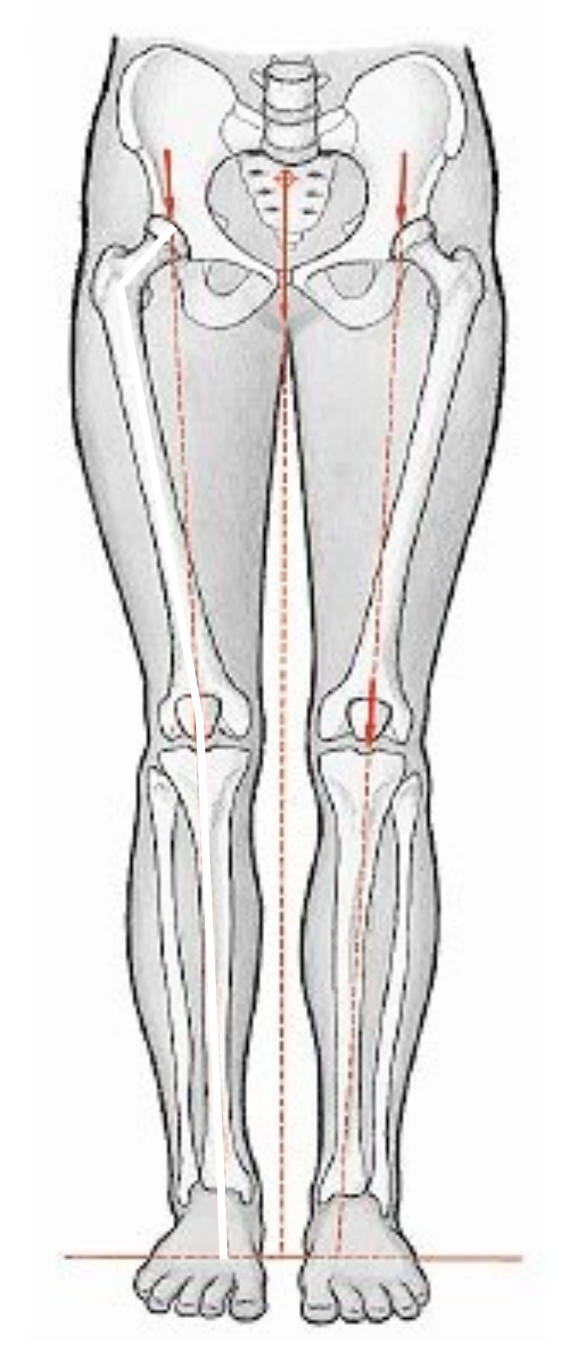

Oś konstrukcyjna kończyny dolnej:

głowa kości udowej,
środek stawu kolanowego i rzepki,
środek stawu łączącego kości podudzia i stępu

Spojenie łonowe - chrząstkozrost:

- krążek międzyłonowy
- więzadło łonowe górne
- więzadło łukowate łonowe

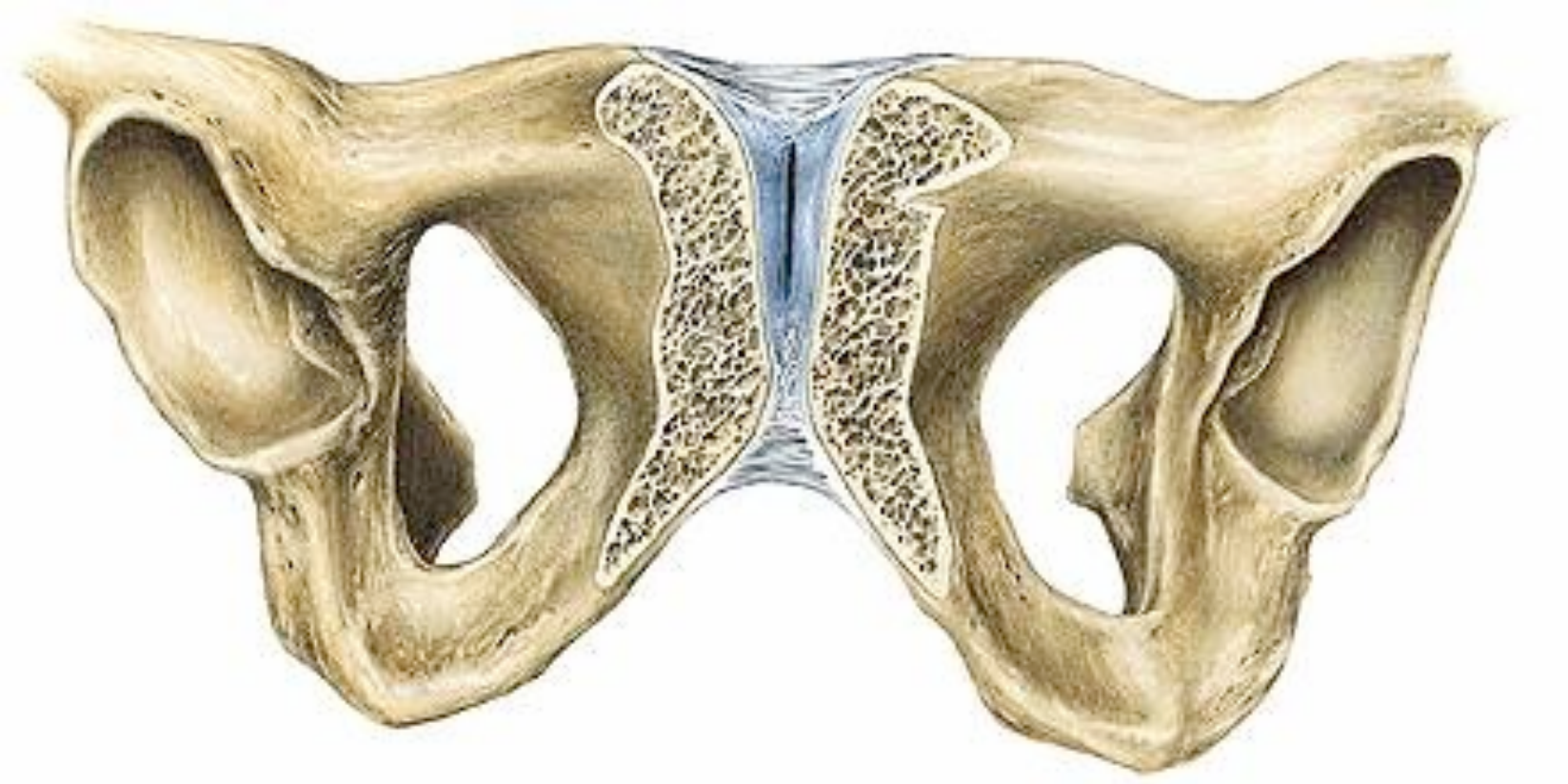

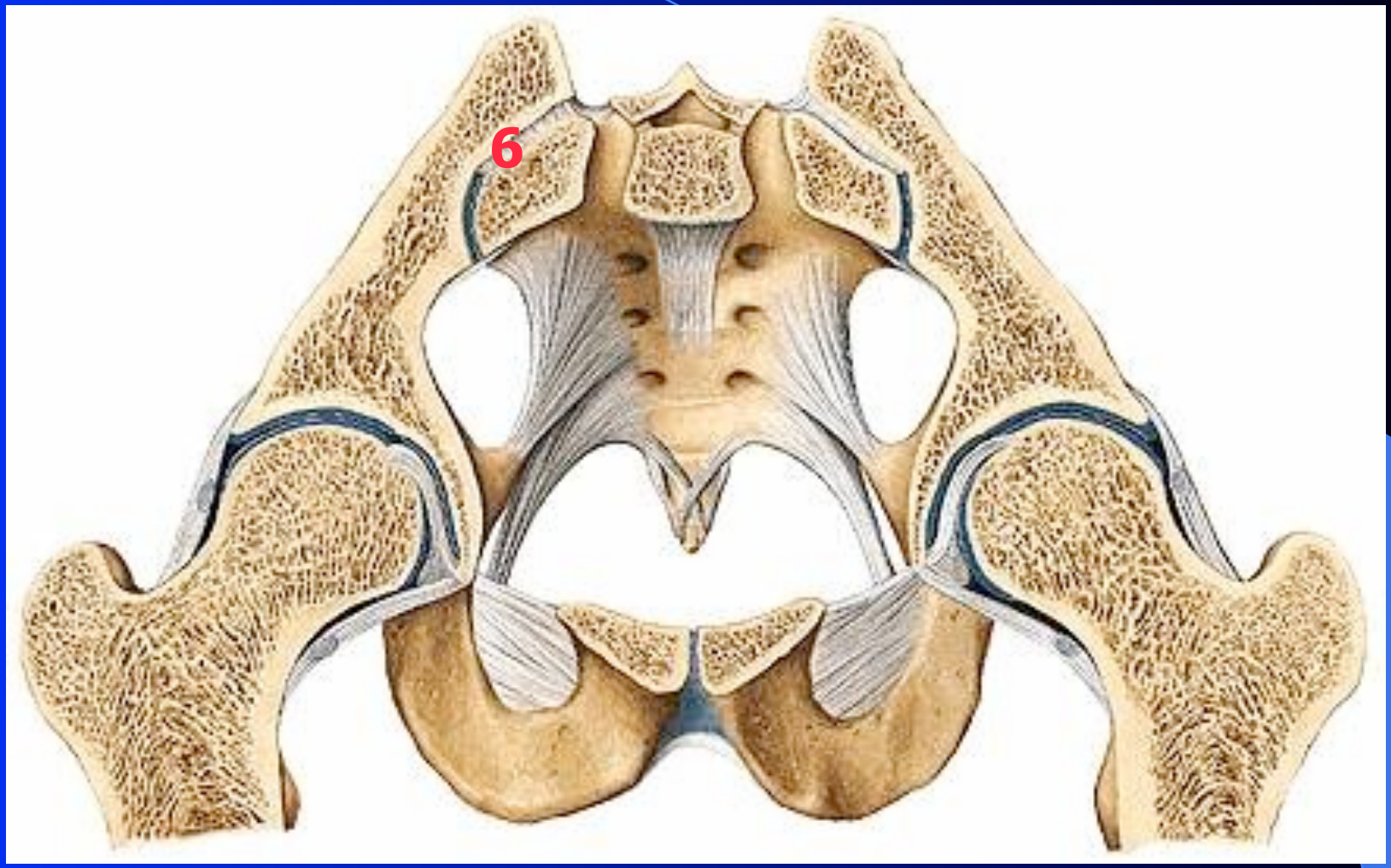
6

1 krzyżowo-biodrowe przednie	**Zgięcie kręgosłupa**
2 krzyżowo-biodrowe tylne	
3 biodrowo-lędźwiowe	
4 krzyżowo-kolcowe	
5 krzyżowo-guzowe	
6 krzyżowo-biodrowe międzykostne	

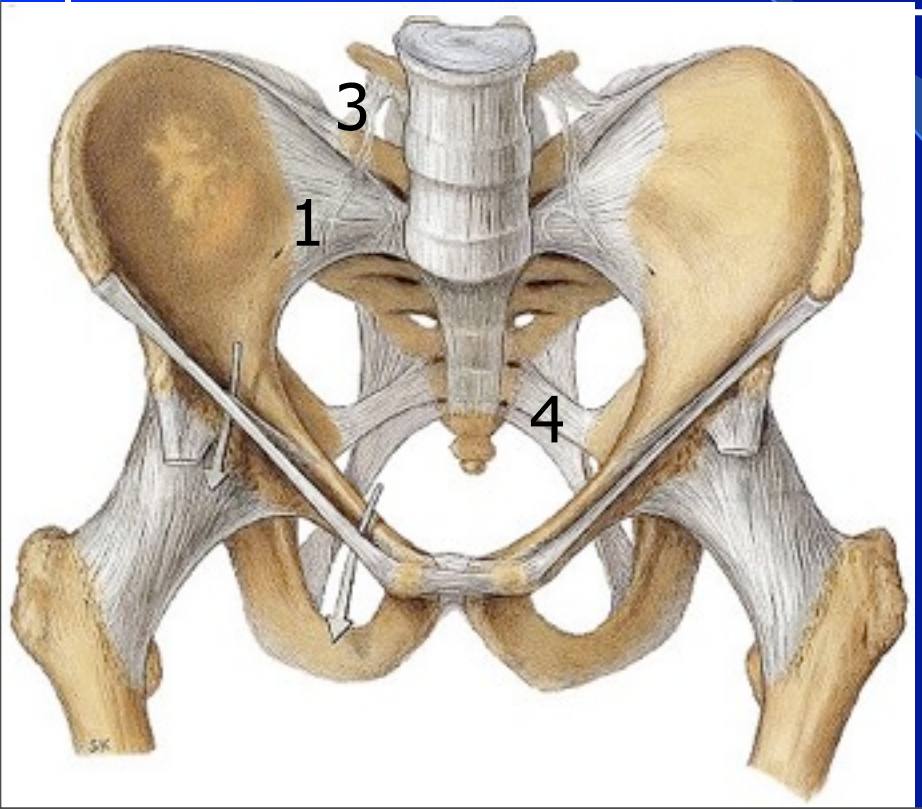

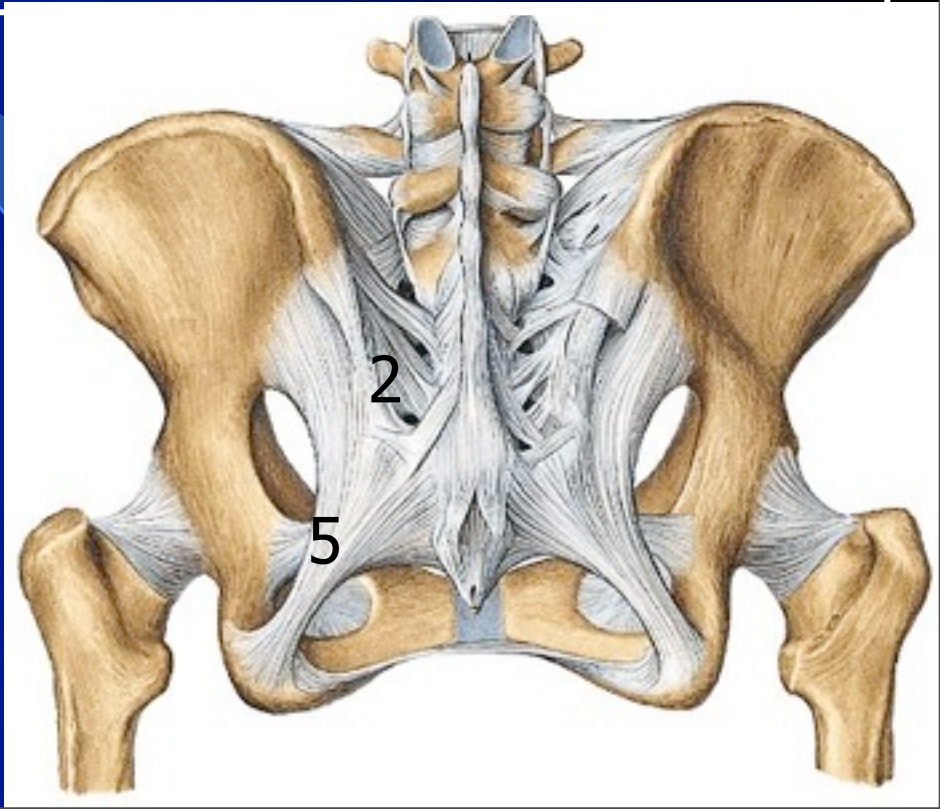



Staw biodrowy:

- panewka stawu biodrowego + głowa kości udowej
- typ: kulisty
- ruchy: zginanie-prostowanie, odwodzenie-przywodzenie, obroty
- obrąbek panewkowy

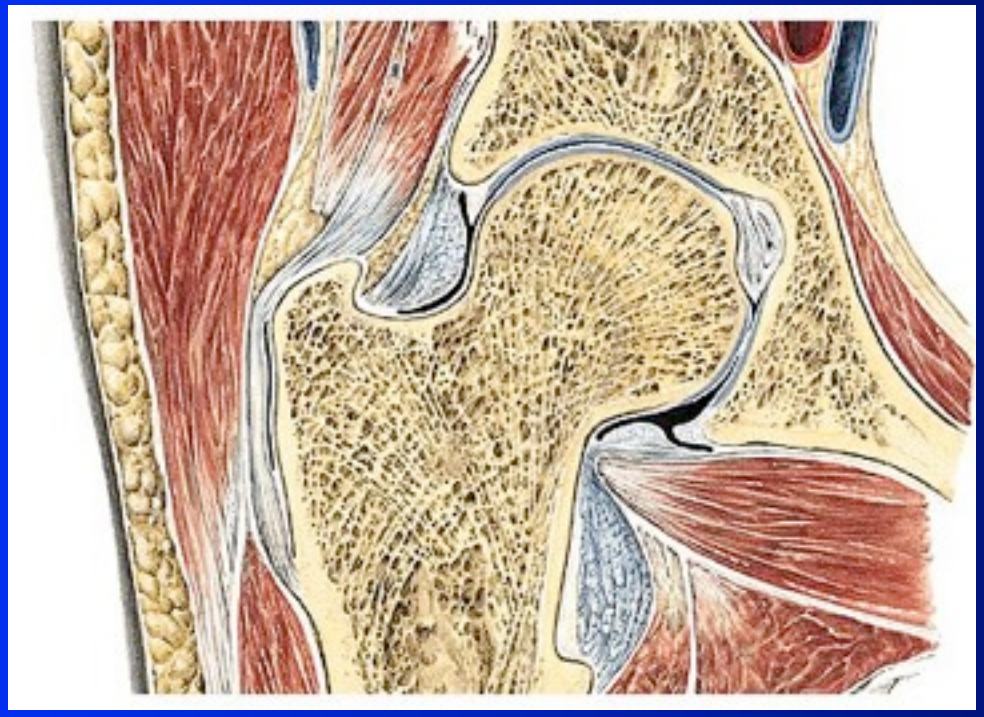

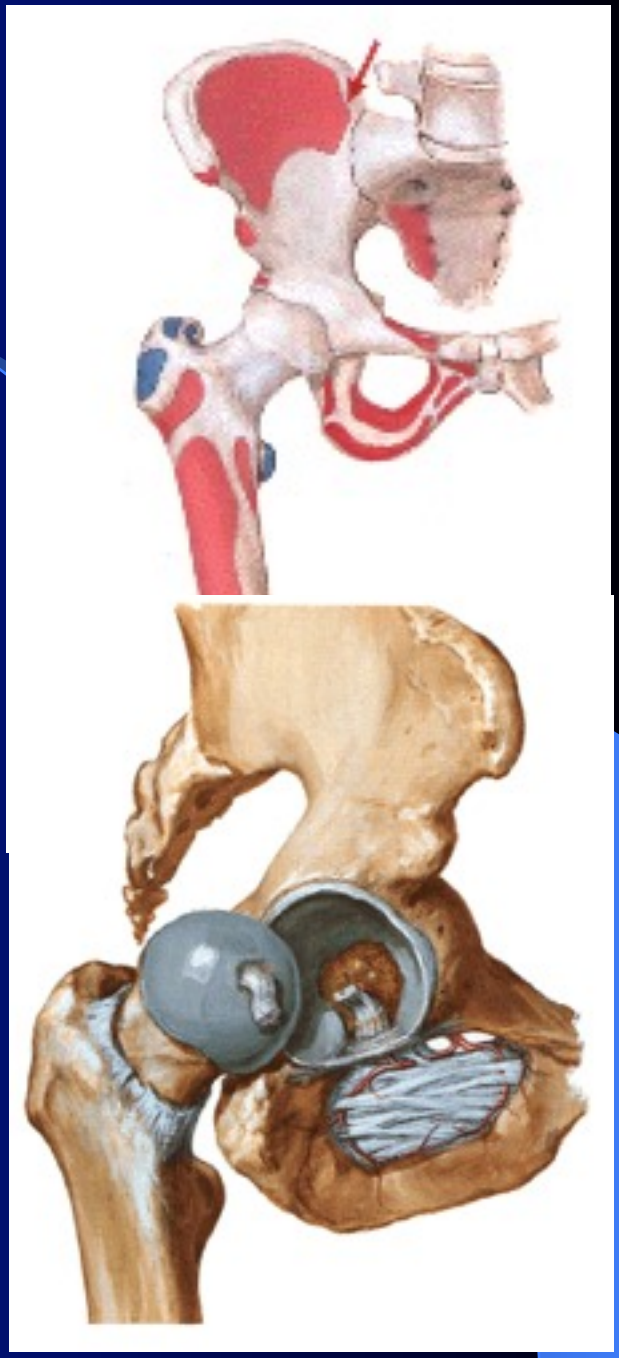

3 biodrowo-udowe	**prostowanie**
4 łonowo-udowe	**odwodzenie**
5 kulszowo-udowe	**przywodzenie**
6 warstwa okrężna	

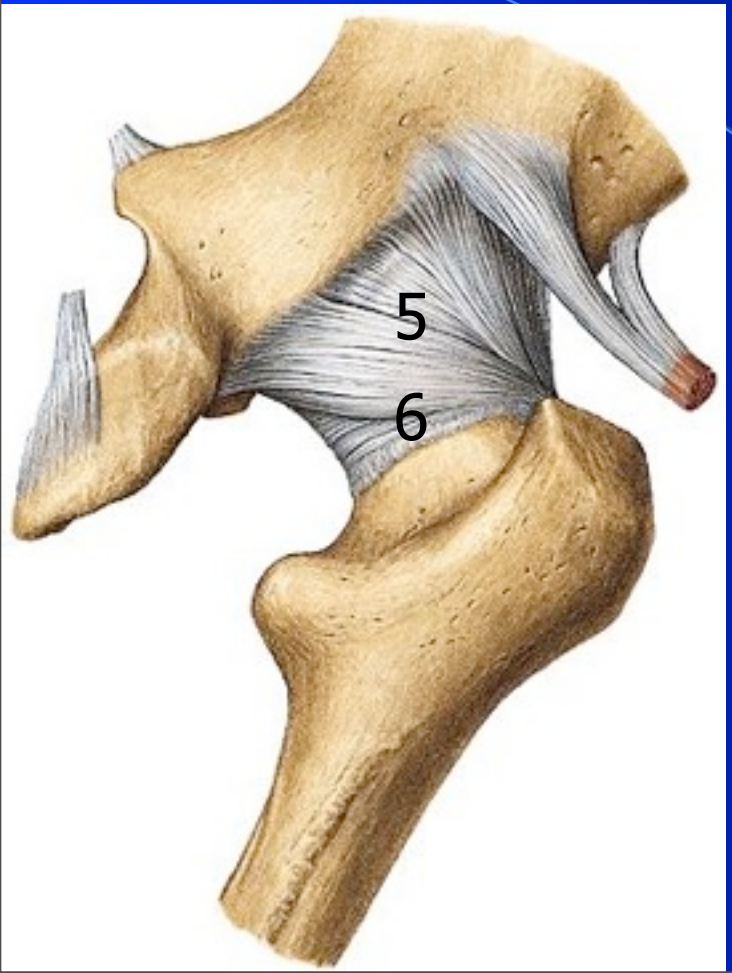

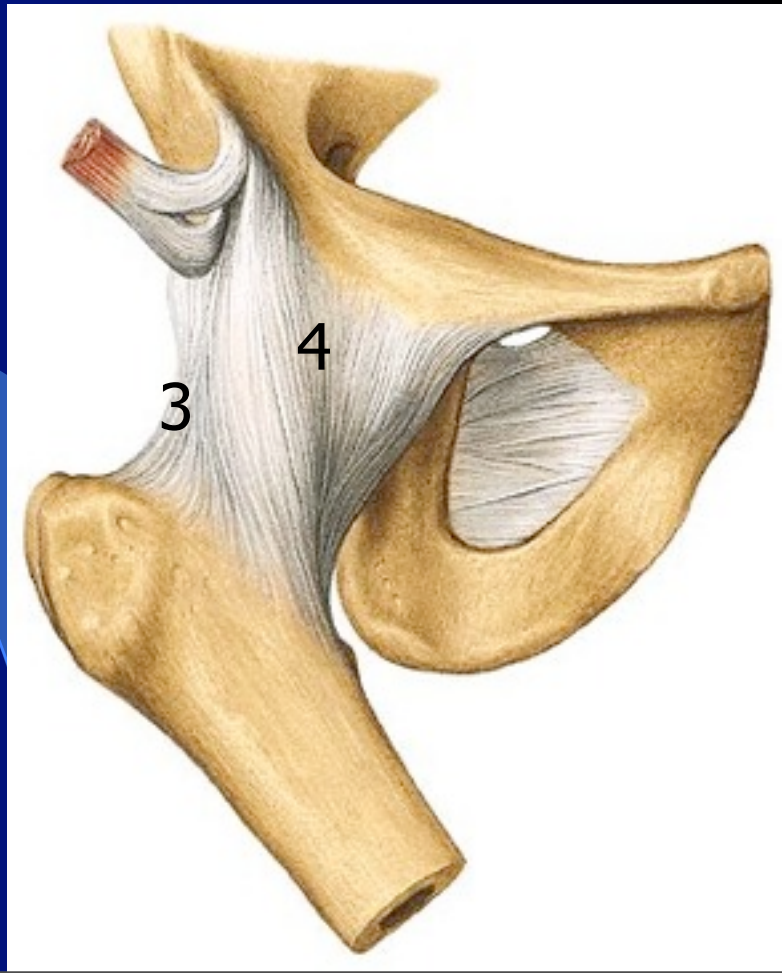

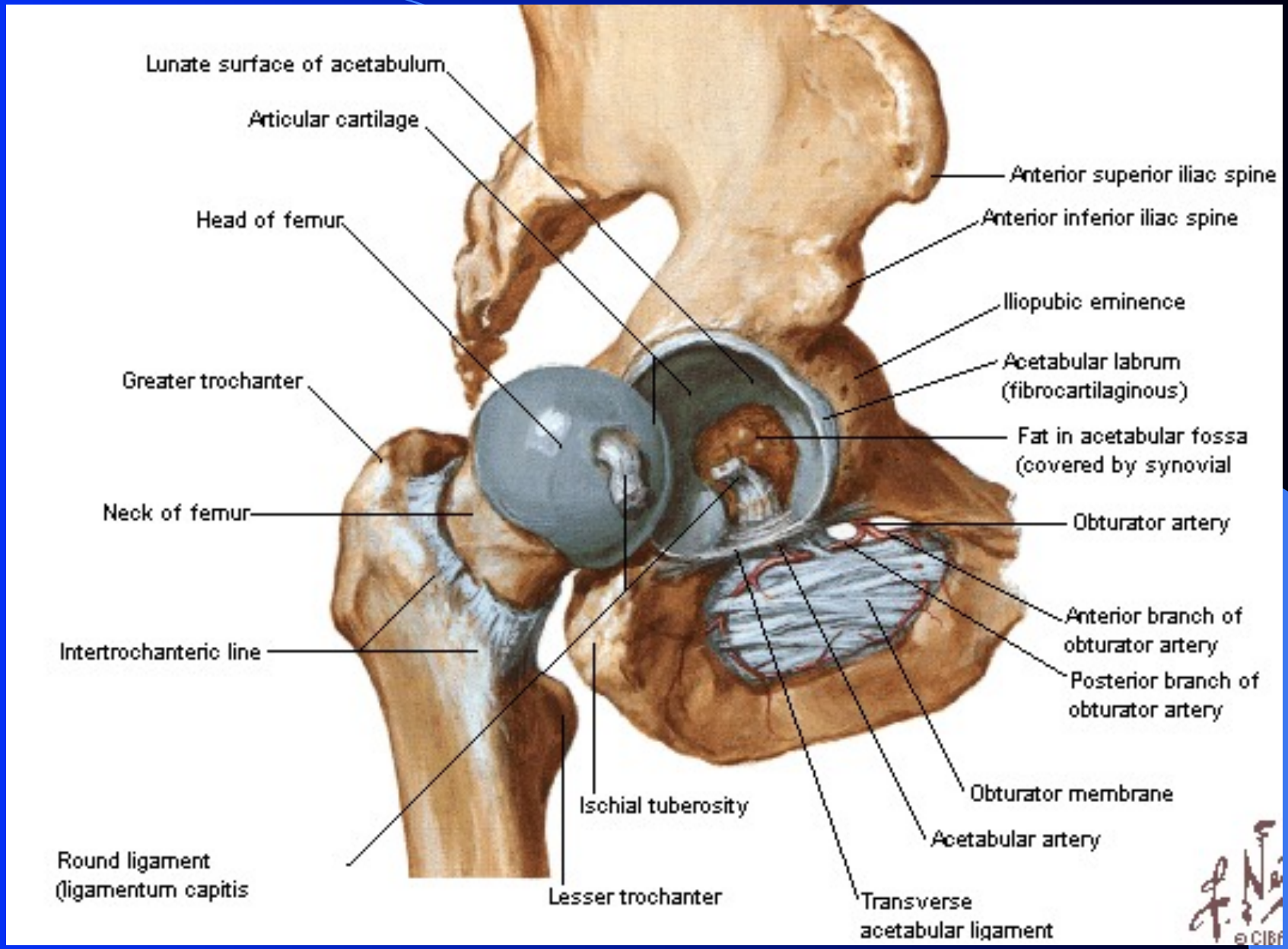
Lunate surface of acetabulum
Articular cartilage
Head of femur
Greater trochanter
Neck of femur
Intertrochanteric line
Round ligament
(ligamentum capitis
Lesser trochanter
Ischial tuberosity
Anterior superior iliac spine
Anterior inferior iliac spine
Iliopubic eminence
Acetabular labrum
(fibrocartilaginous)
Fat in acetabular fossa
(covered by synovial
Obturator artery
Anterior branch of
obturator artery
Posterior branch of
obturator artery
Obturator membrane
Acetabular artery
Transverse
acetabular ligament

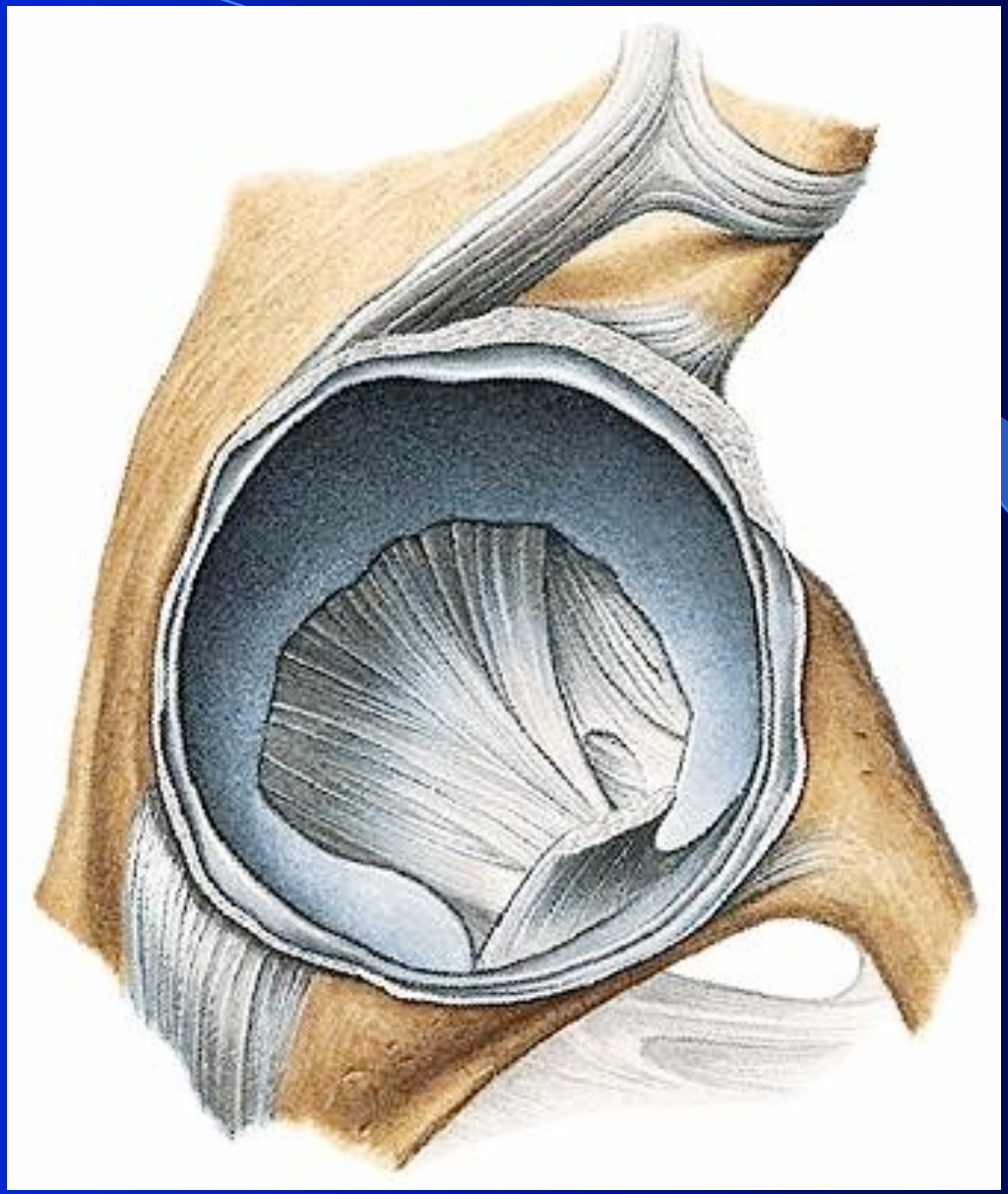

Stawy biodrowe





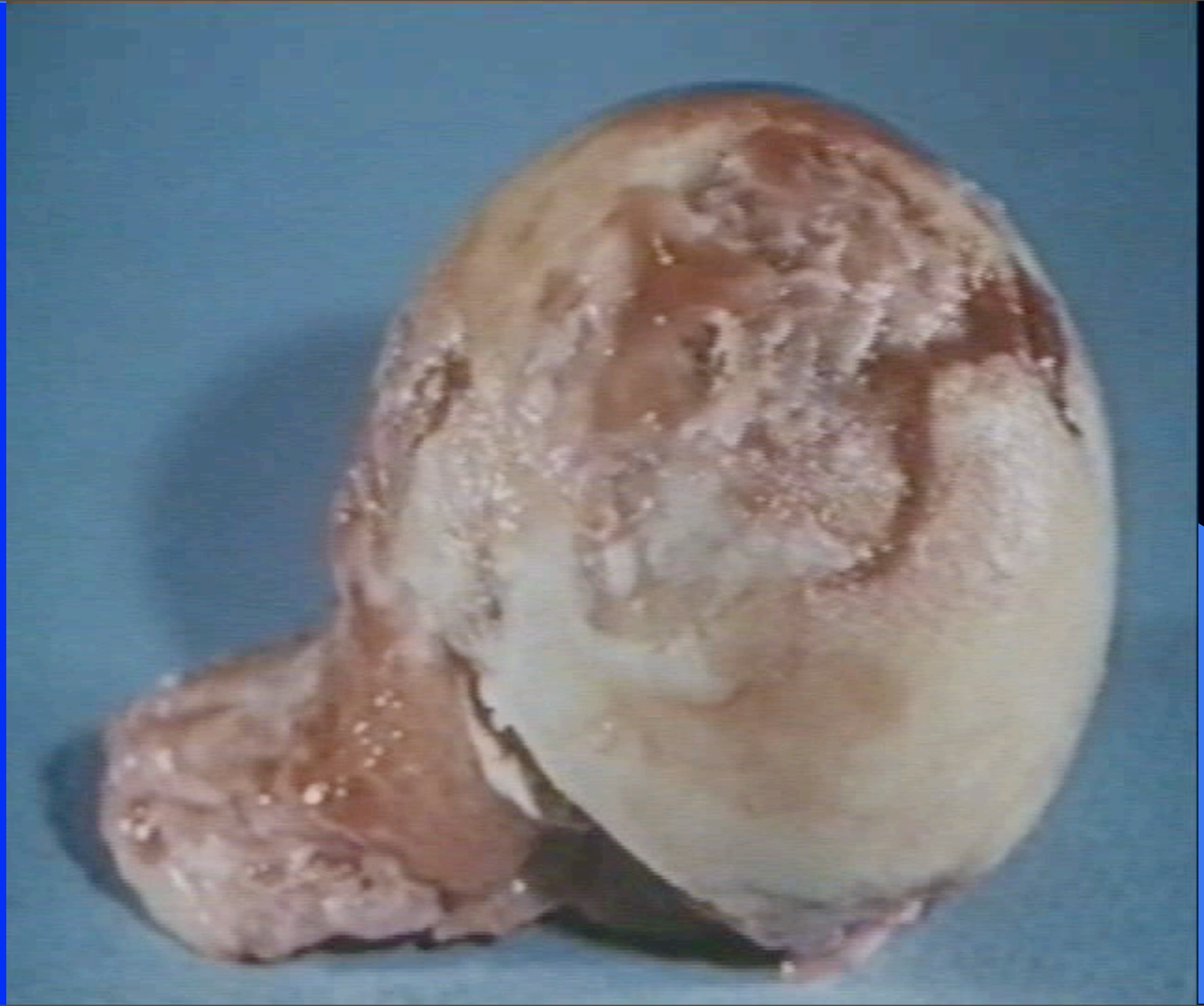

Staw kolanowy:

- kłykcie kości udowej + kłykcie kości piszczelowej + rzepka
- typ: staw dwuosiowy
- ruchy: zginanie-prostowanie, ruchy obrotowe
- łąkotki: boczna i przyśrodkowa
- więzadła wewnętrzne: krzyżowe przednie i tylne
- więzadła zewnętrzne: poboczne piszczelowe i strzałkowe

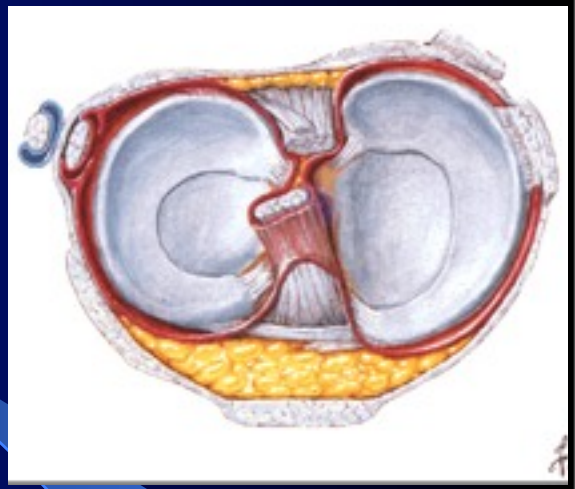

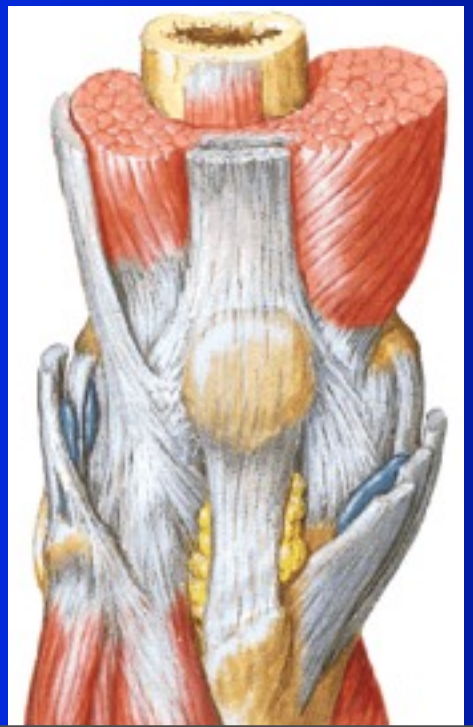

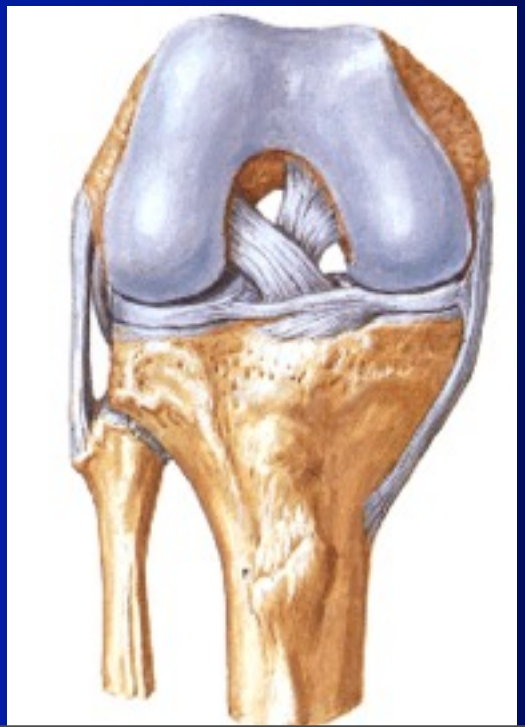



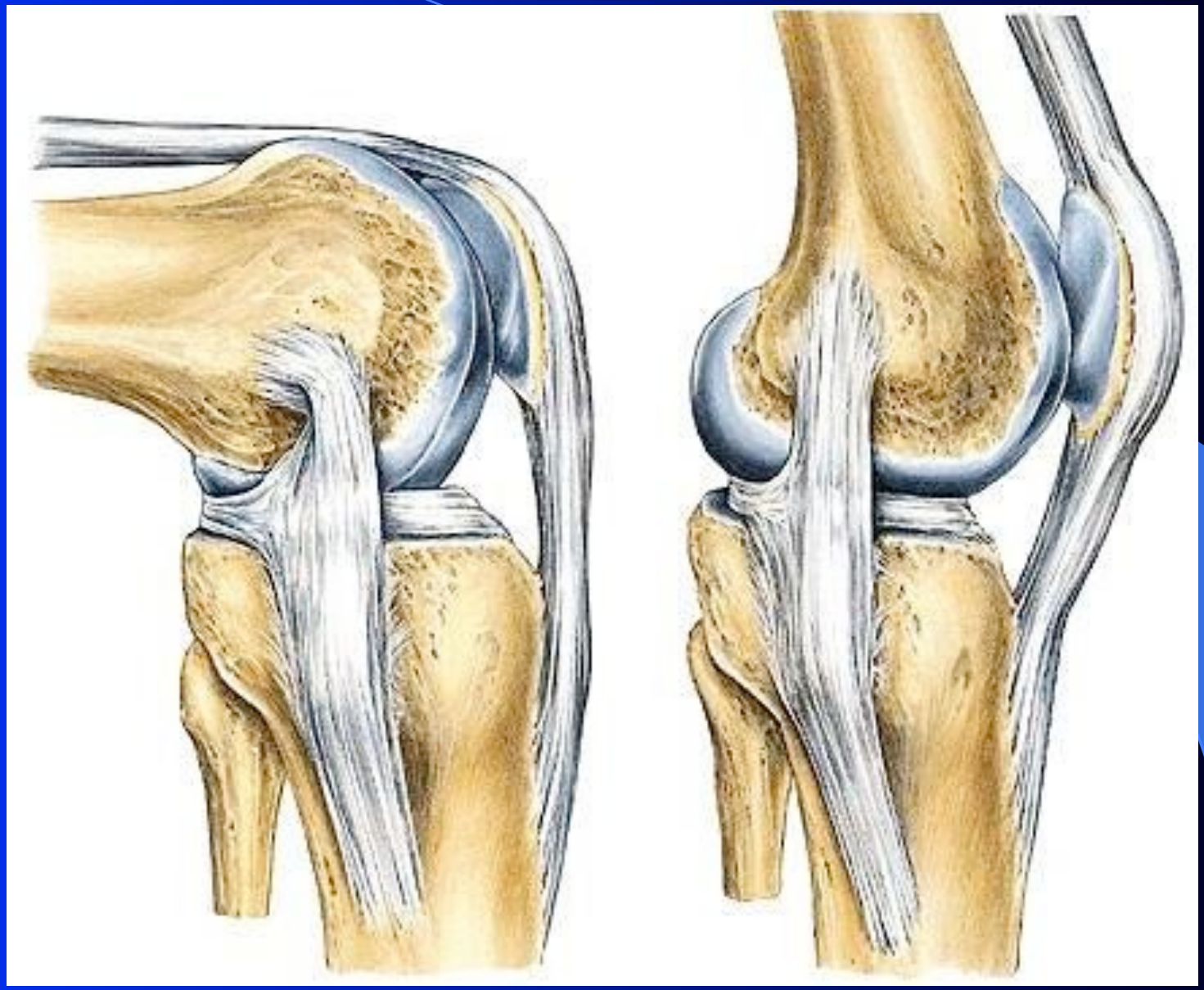

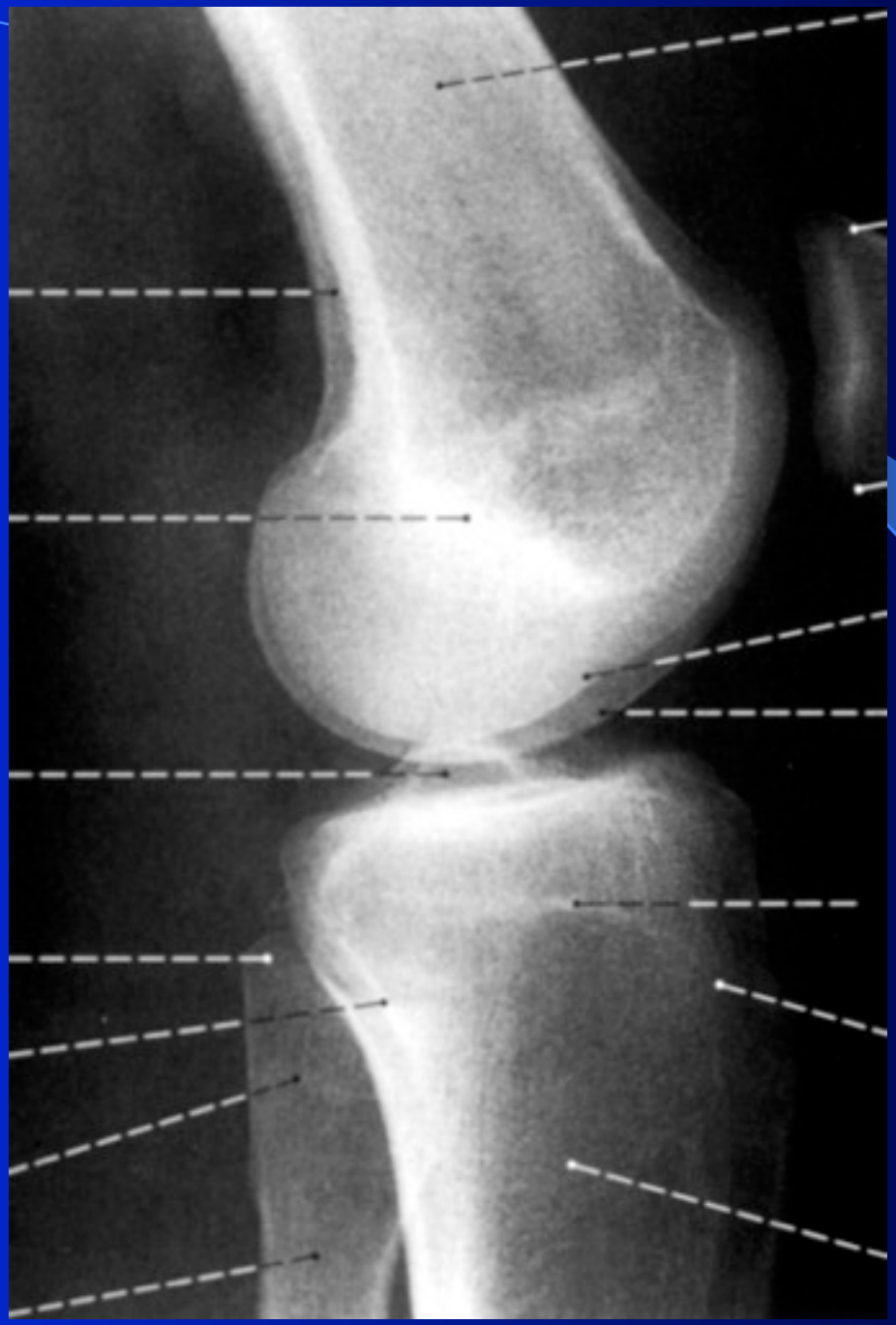

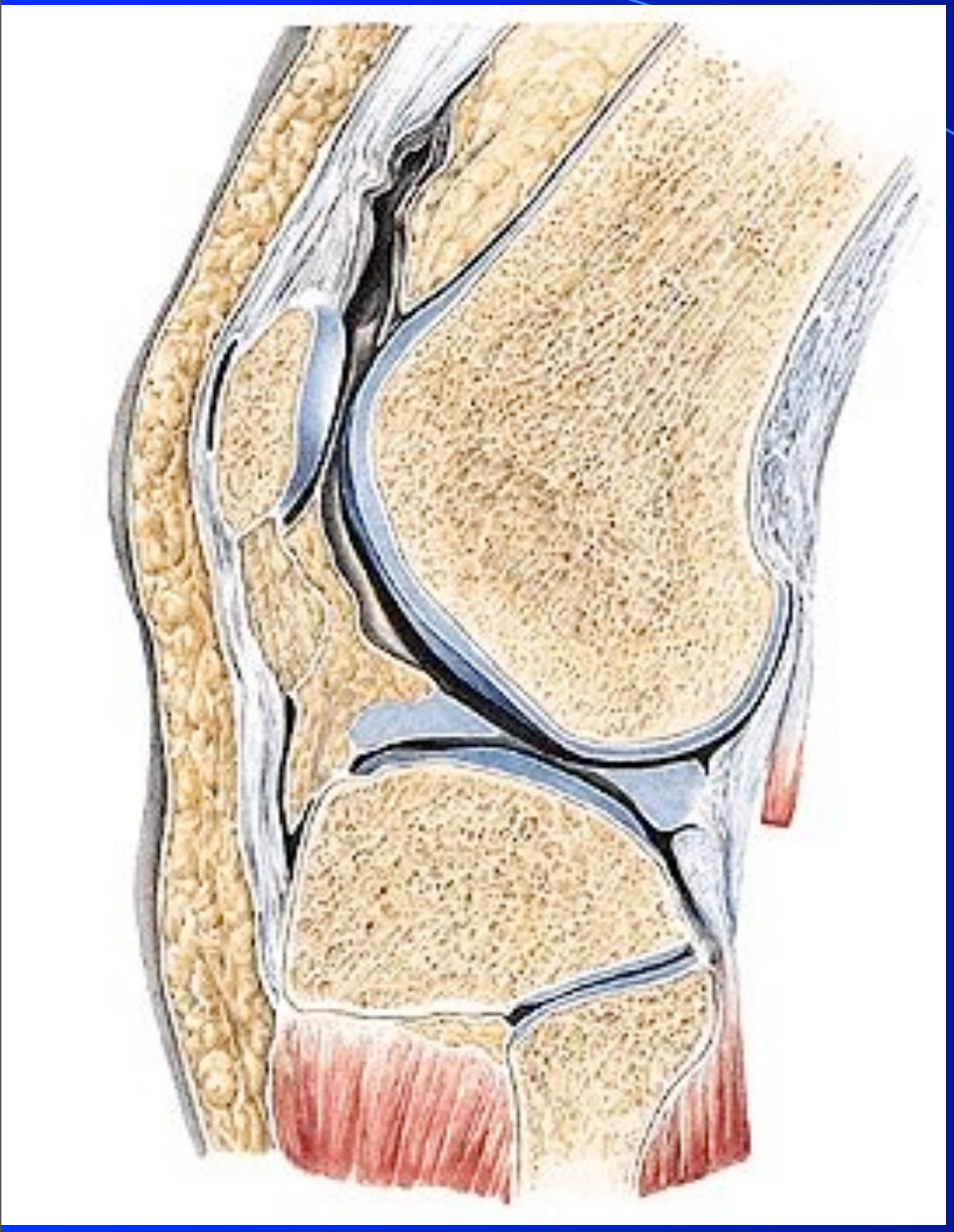



WIĘZADŁA ZEWNĘTRZNE – wzmocnienie ścian bocznych	
1 poboczne piszczelowe	**odwodzenie**
2 poboczne strzałkowe	**przywodzenie**
WIĘZADŁA ZEWNĘTRZNE – wzmocnienie ściany przedniej	
3 rzepki	

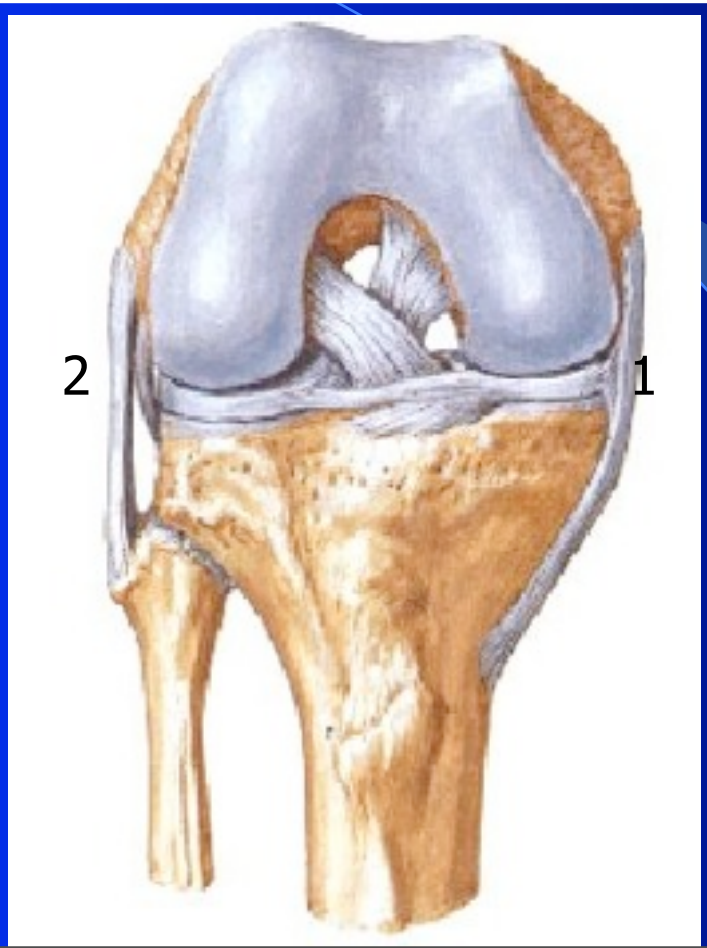

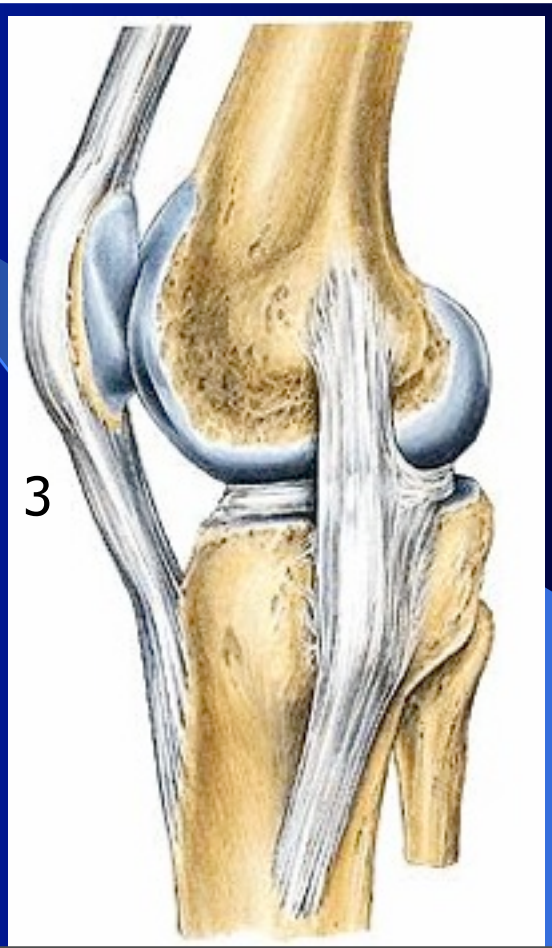

WEWNĘTRZNE	
1 krzyżowe przednie*	**prostowanie**
2 krzyżowe tylne*	**zginanie**
1 i 2	**obrót podudzia do wewnątrz**
3 poprzeczne kolana	
4 łąkotkowo-udowe przednie i tylne	

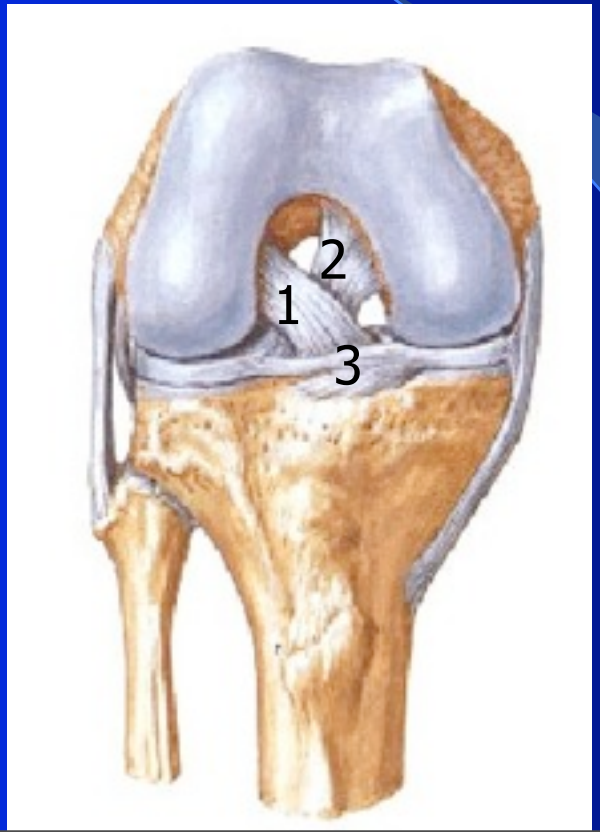

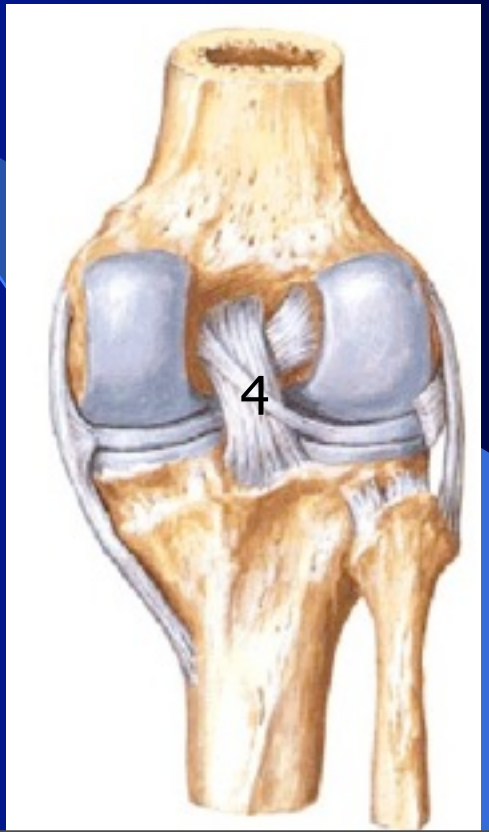

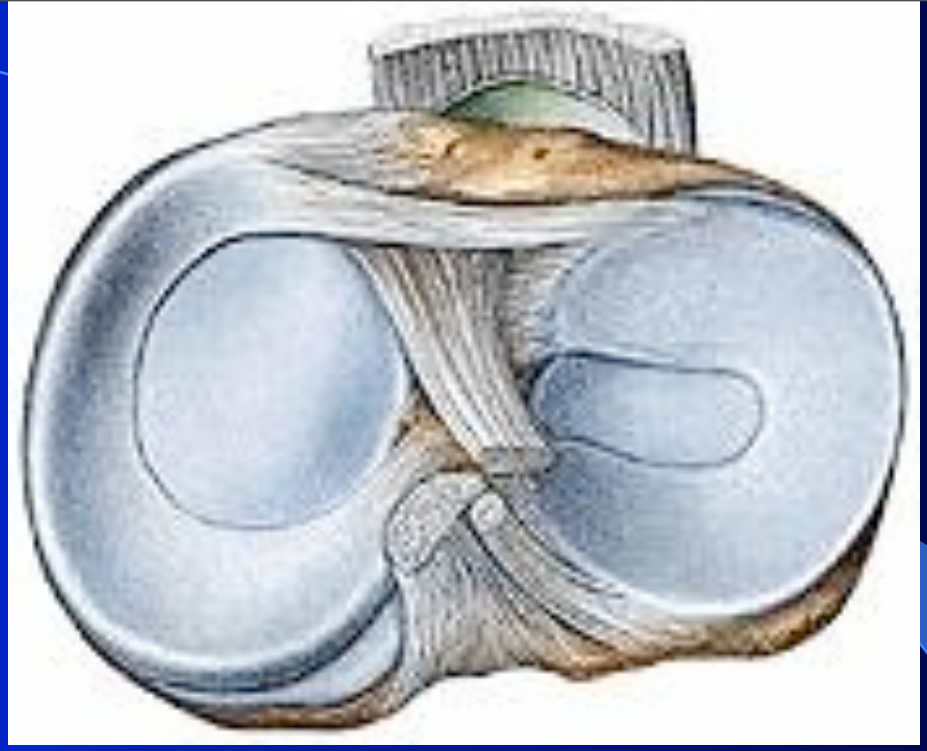

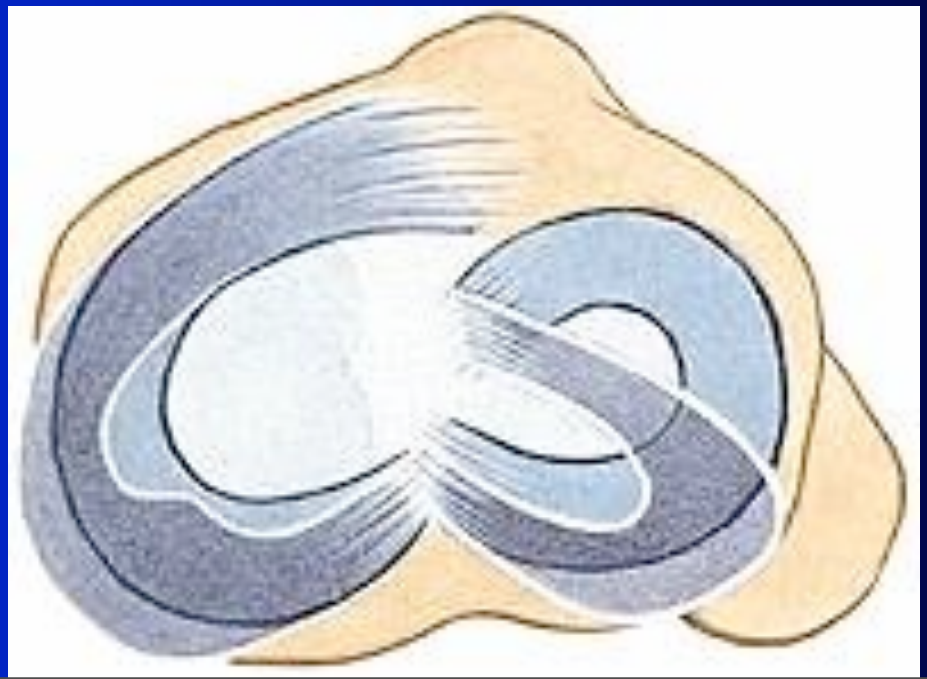

- ślizgają się swymi dolnymi płaskimi powierzchniami („rotacyjno-ślizgowymi”) po powierzchniach stawowych kości piszczelowej,
- dostosowują się kształtem i wielkością do zmieniających się, w ruchach zgięcia i prostowania, krzywizn kłykci kości udowej

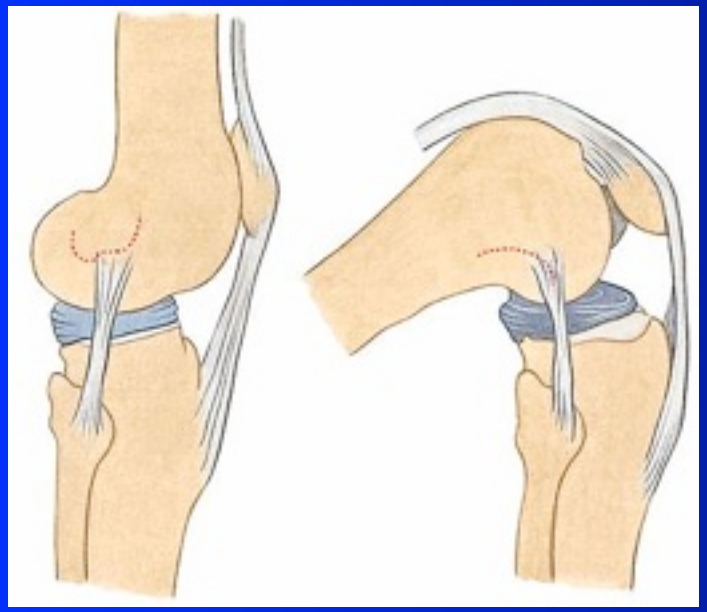

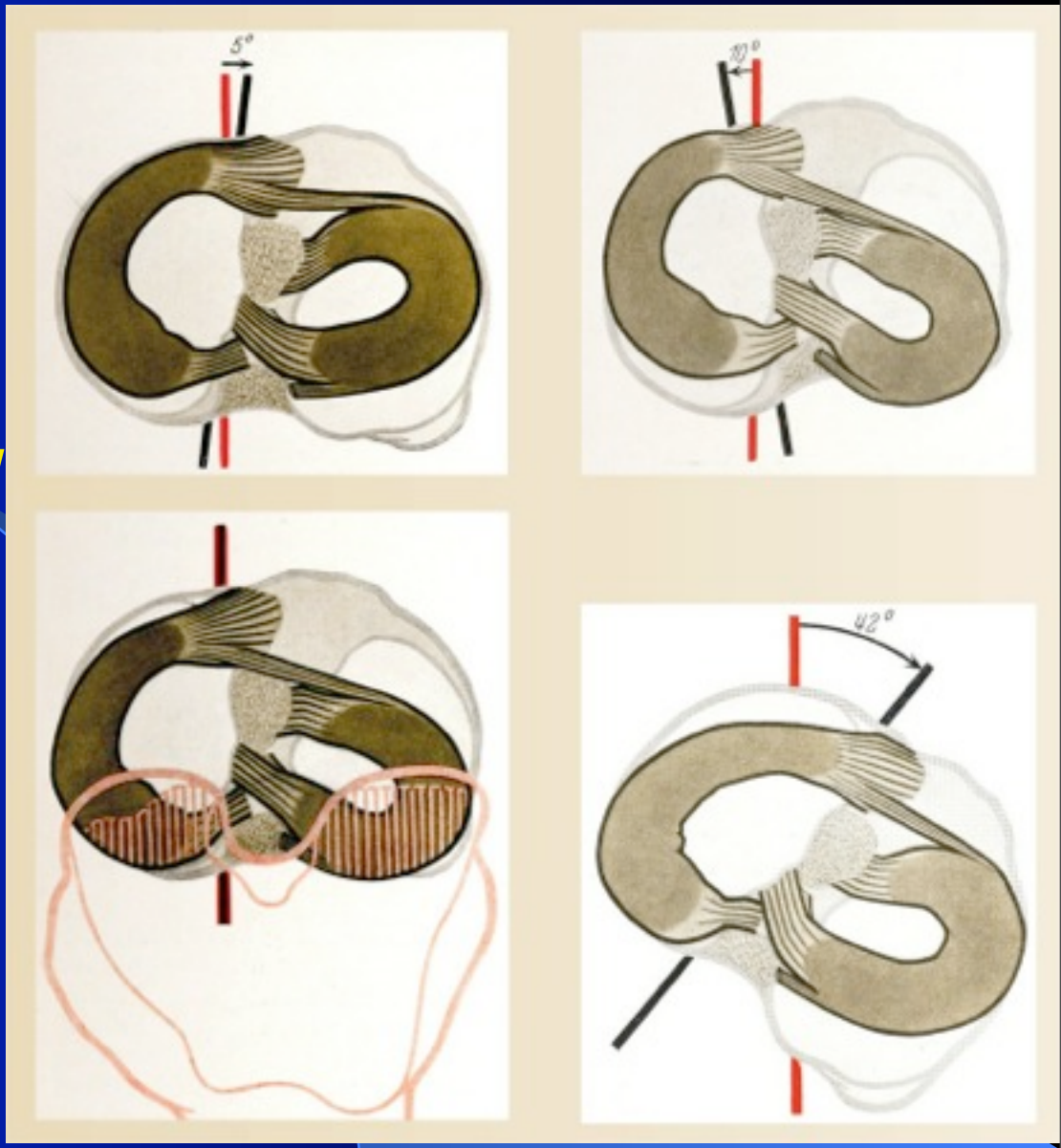

Więzadło krzyżowe przednie napina się podczas **ruchu prostowania** w stawie kolanowym

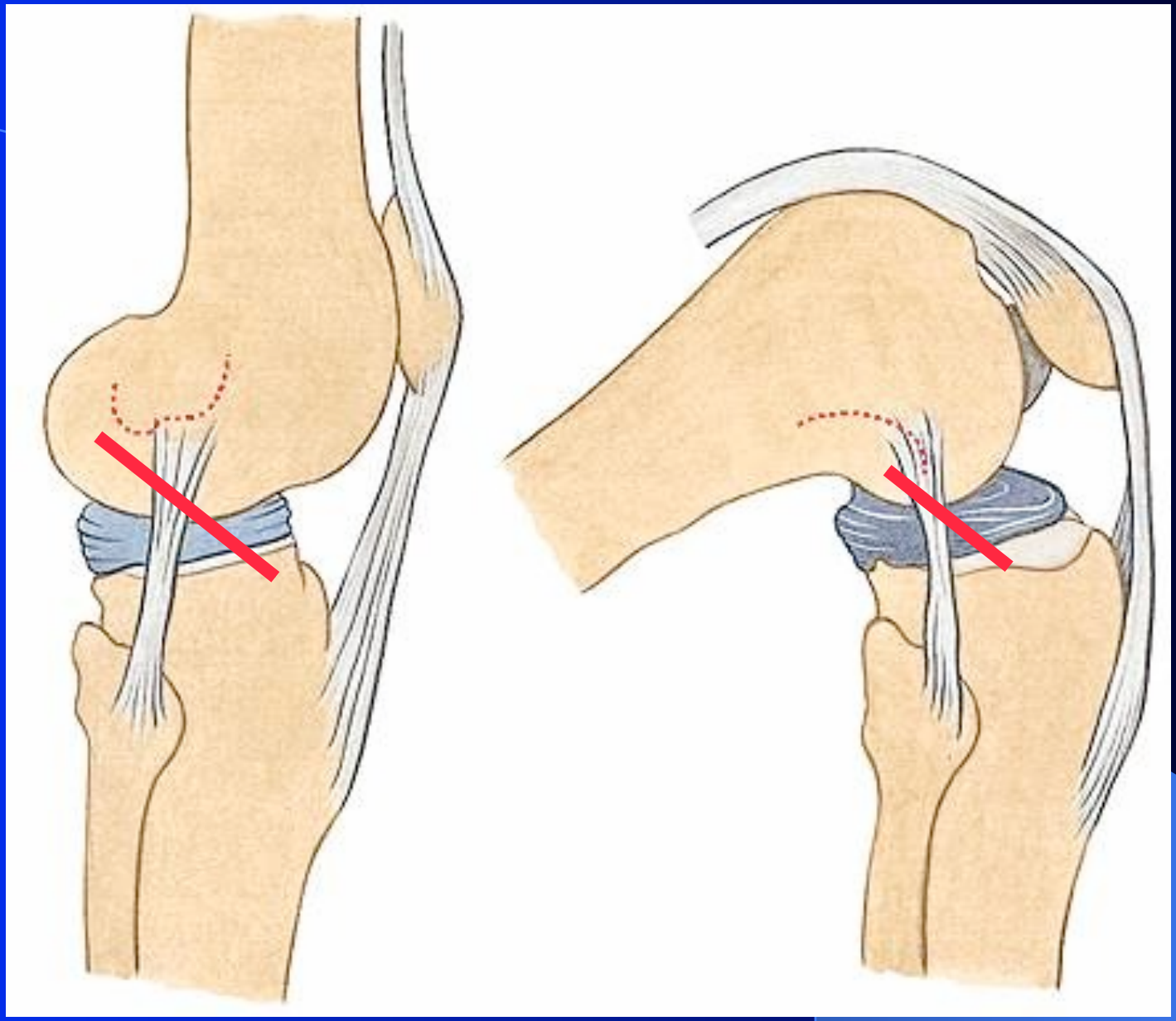

Więzadło krzyżowe tylne napina się podczas **ruchu zginania** w stawie kolanowym

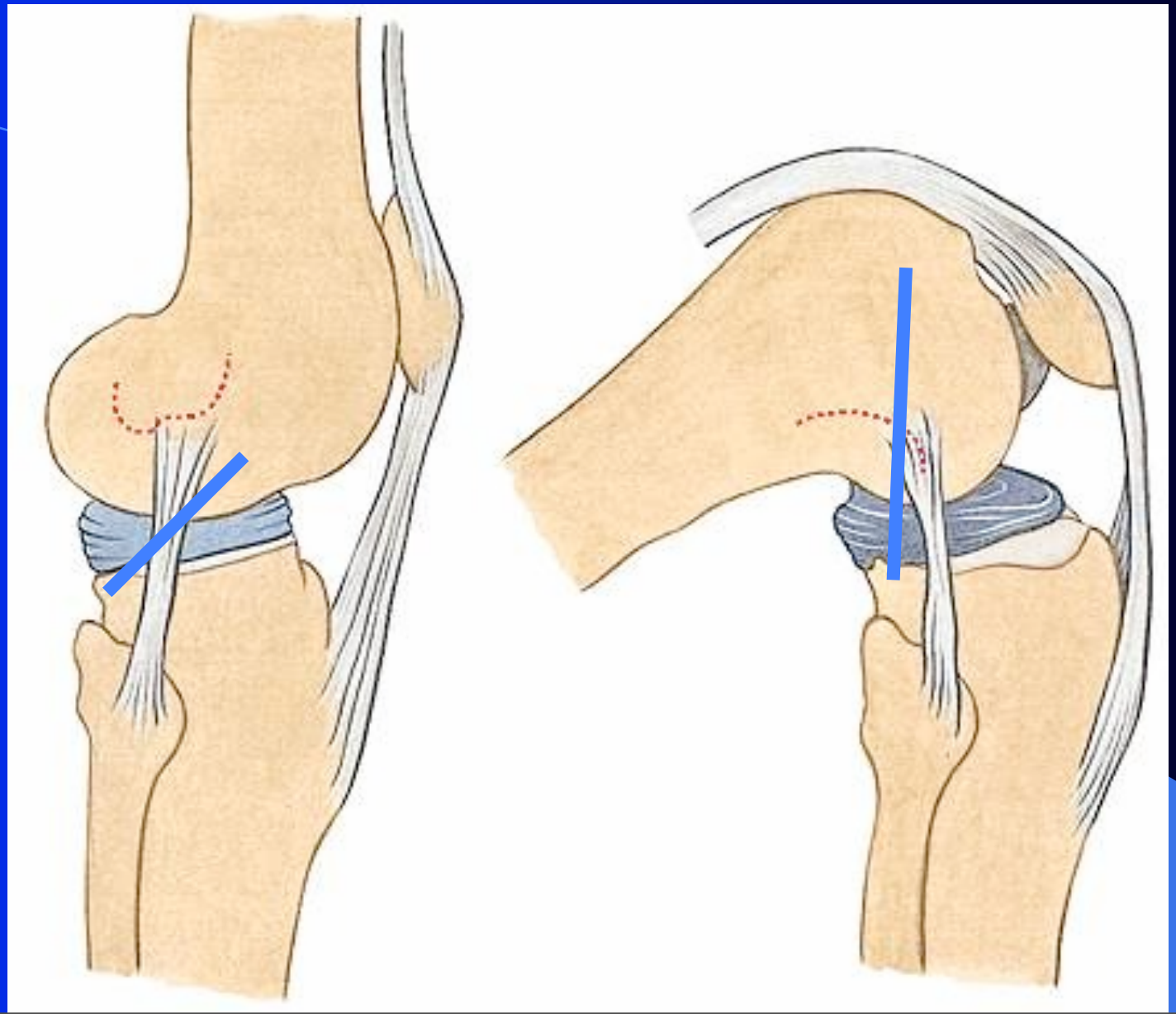

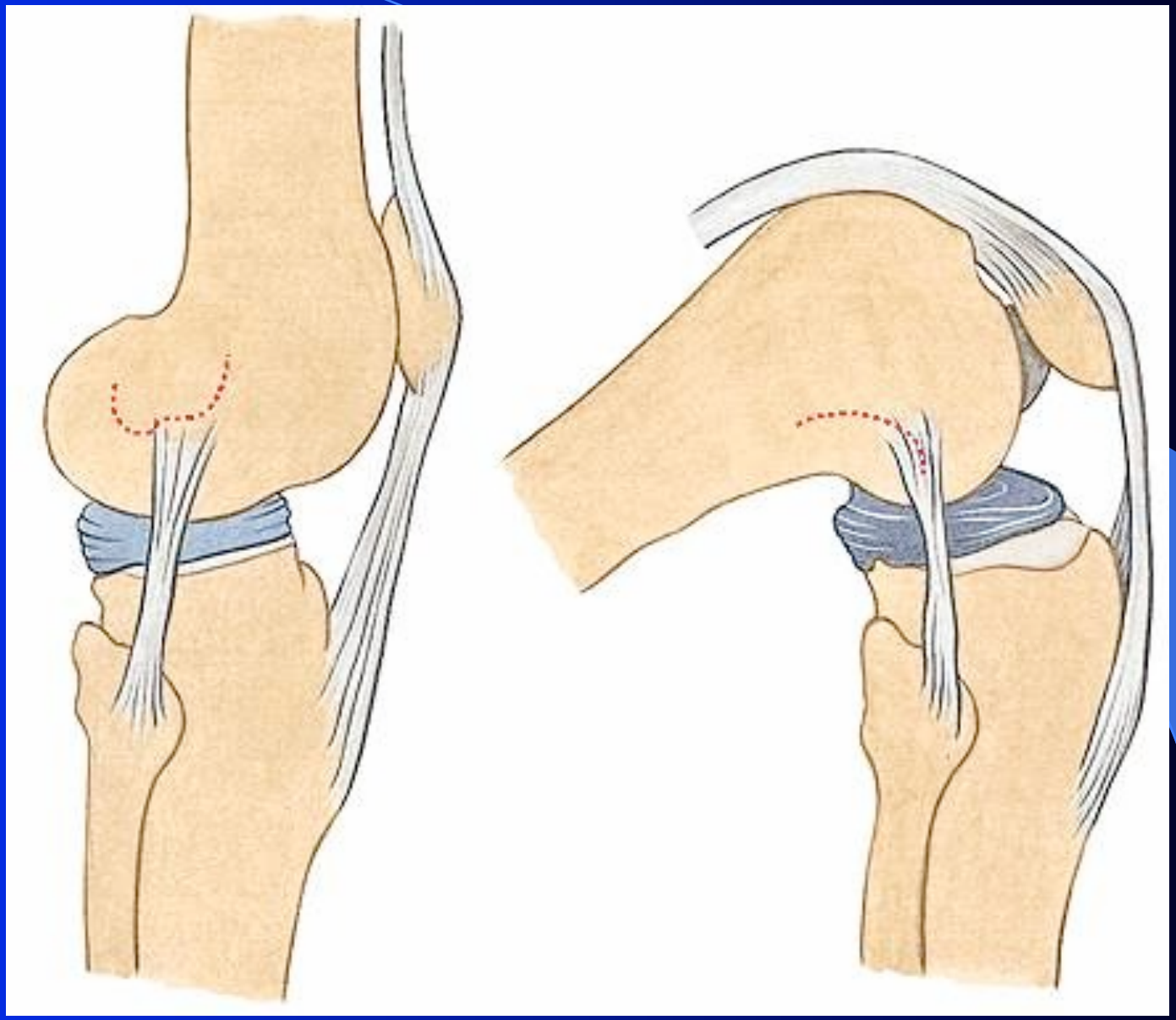

Norma

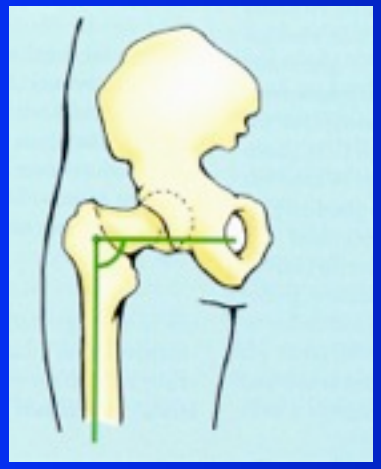

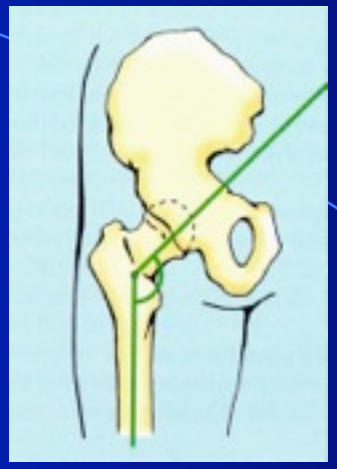

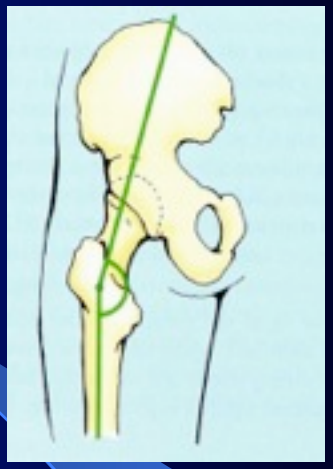

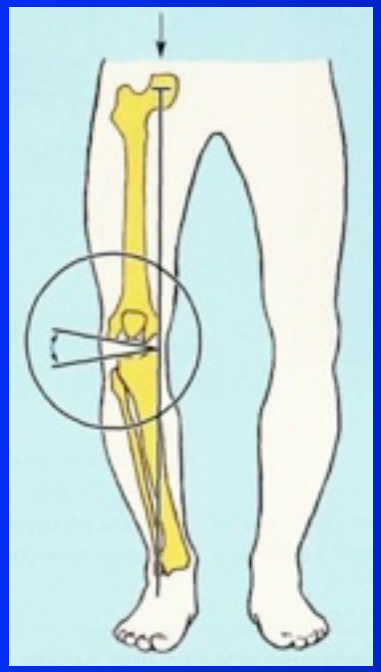

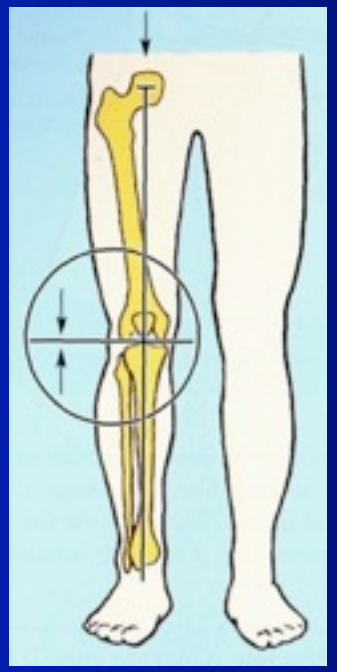

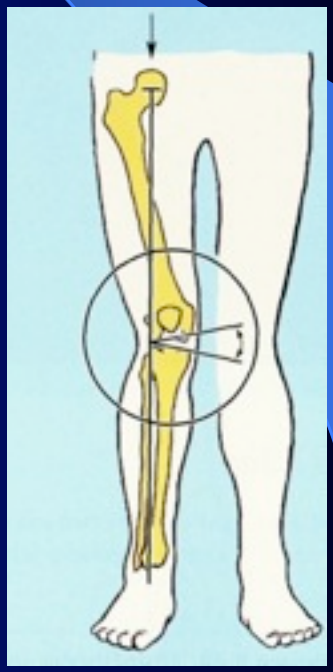

Szpotawość
(odchylenie na zewnątrz)

Koślawość
(odchylenie do wewnątrz)

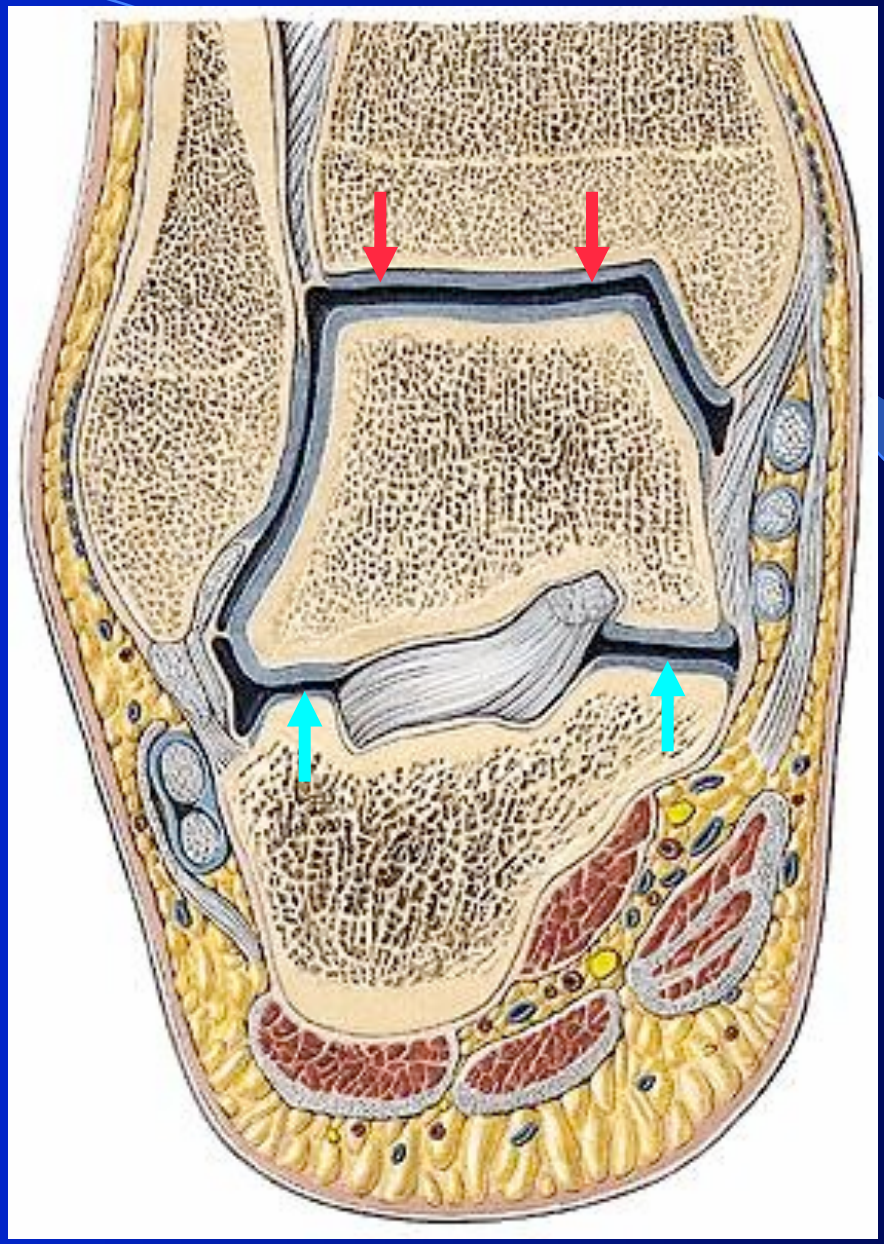

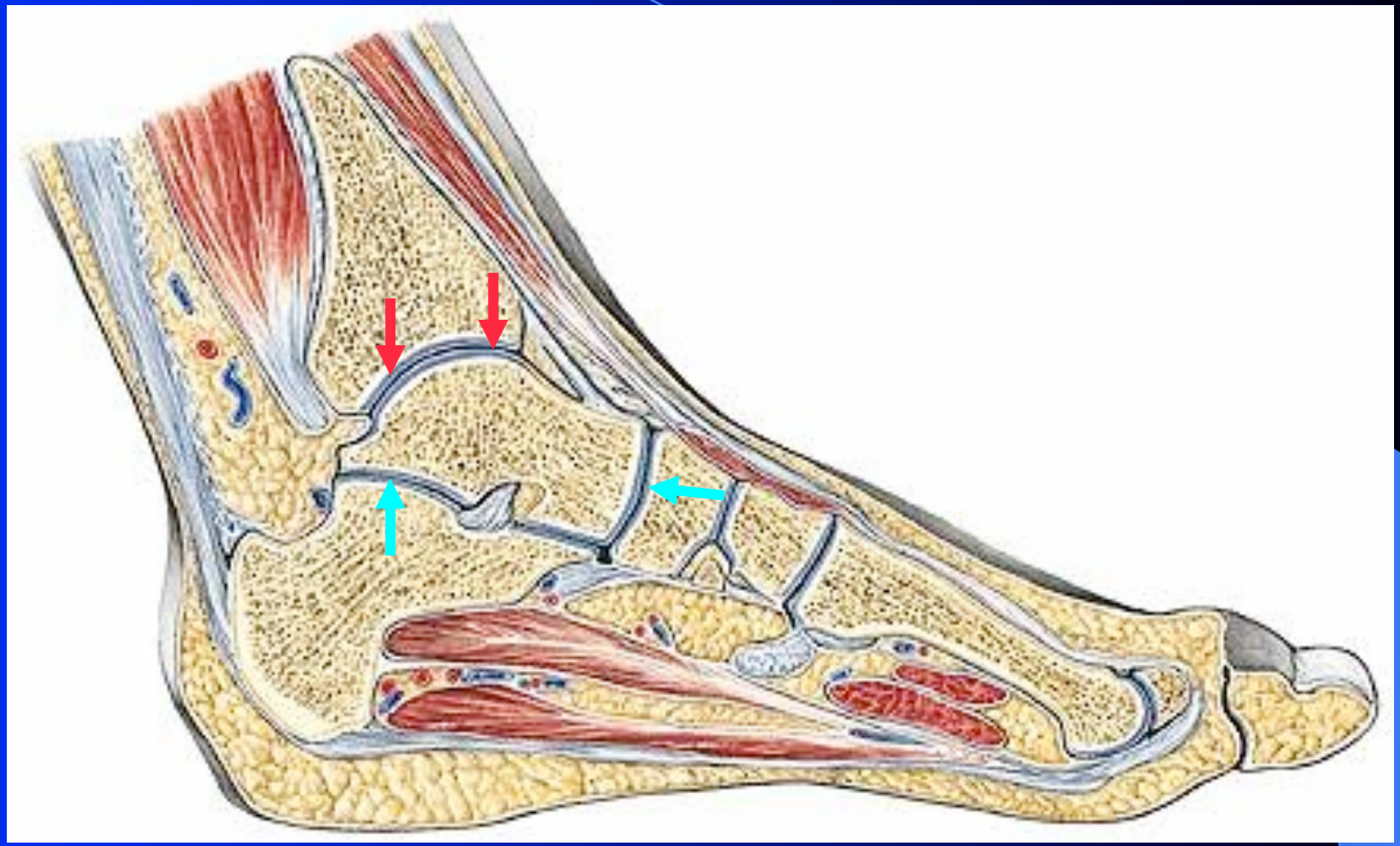

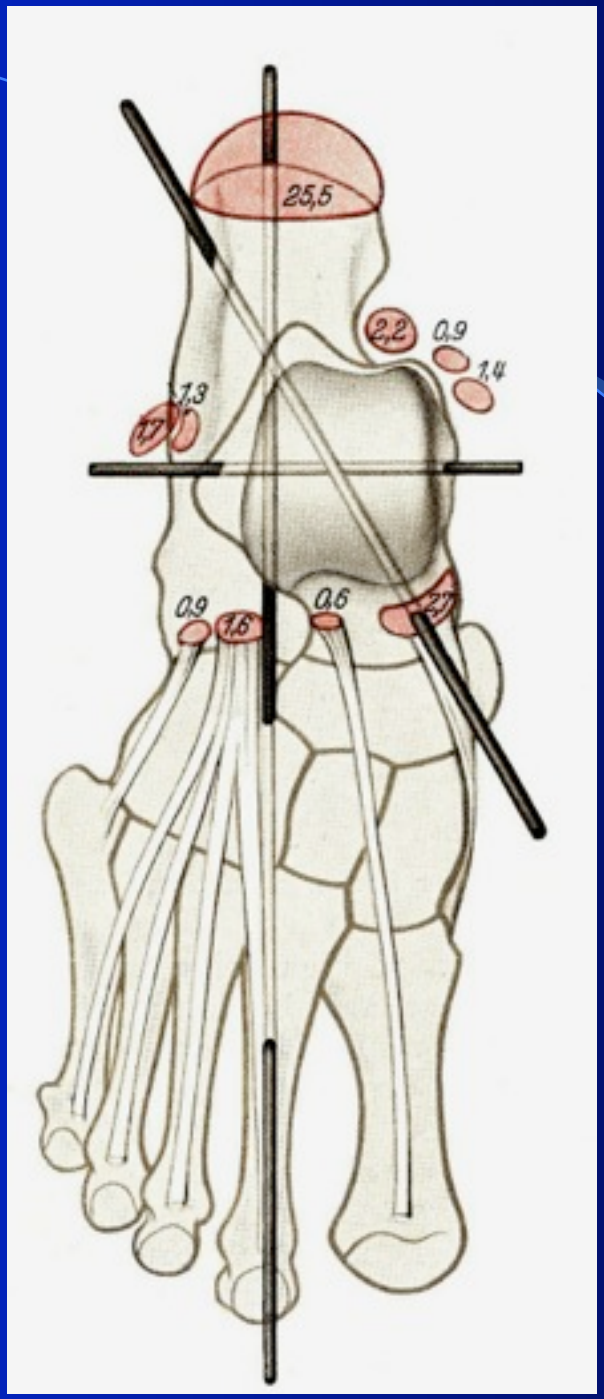
25,5
2,2
0,9
1,4
1,3
1,7
0,9
1,6
0,6
2,7

Staw skokowy dolny jest wzmocniony przez więzadła skokowo-piętowe, wśród których na szczególną uwagę zasługuje **więzadło skokowo-piętowe międzykostne**

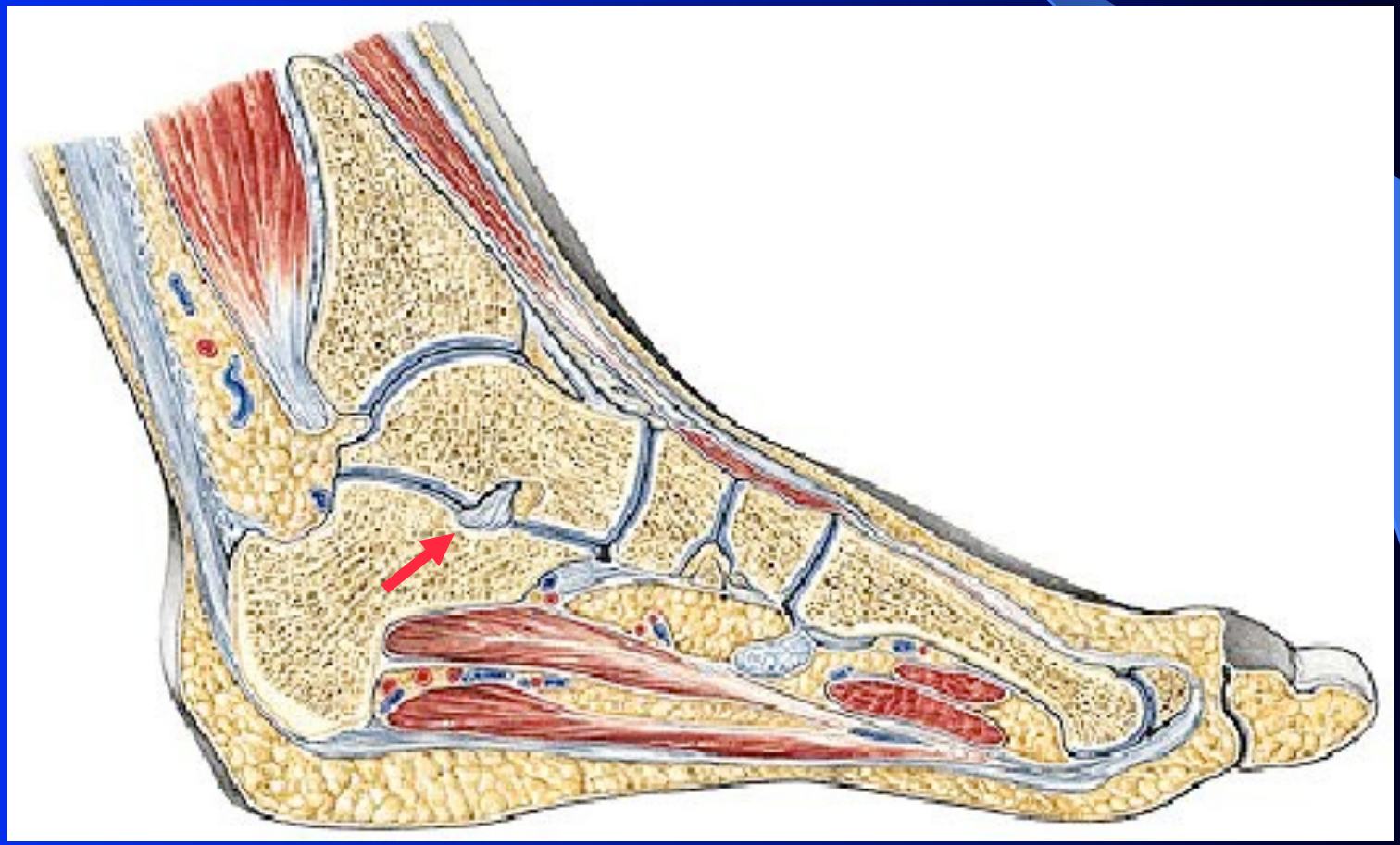

Staw skokowy dolny jest wzmocniony przez (1) **więzadło skokowo-łódkowe** oraz (2) **więzadło piętowo-łódkowe podeszwowe (sprężynowe)**

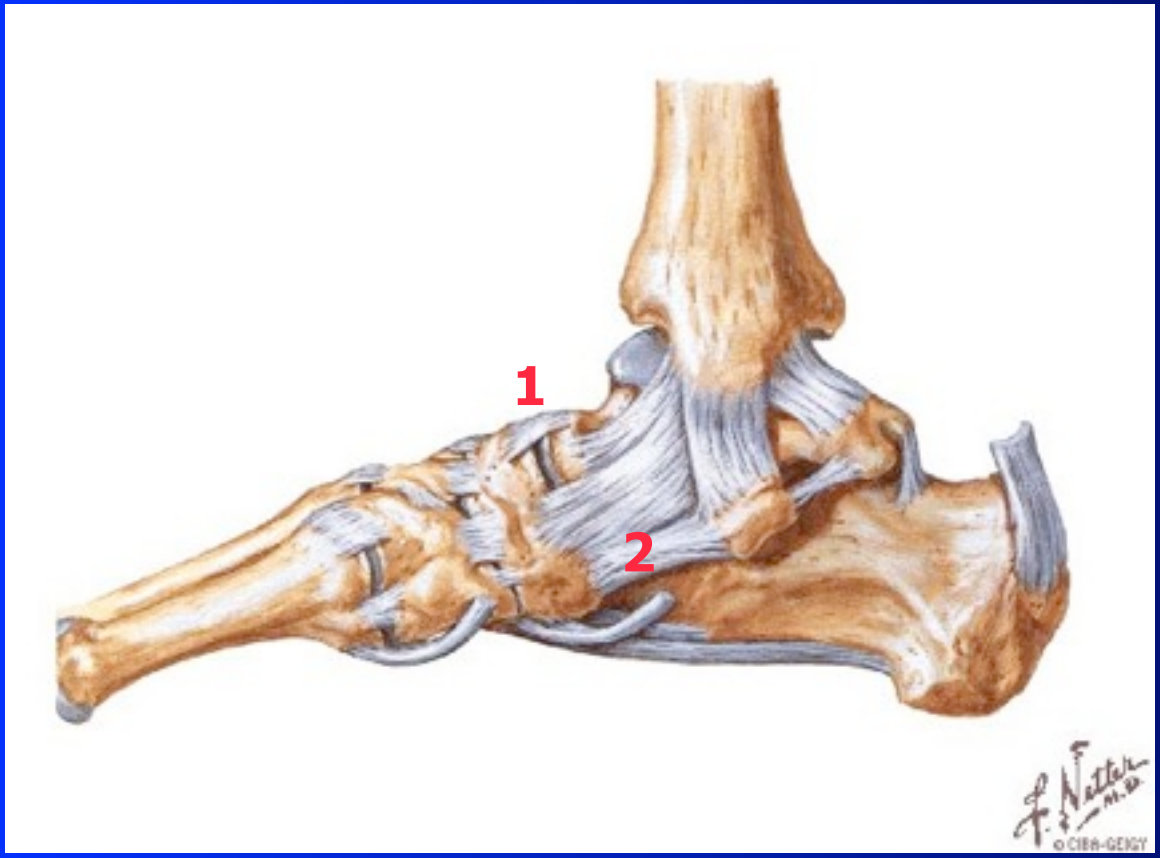

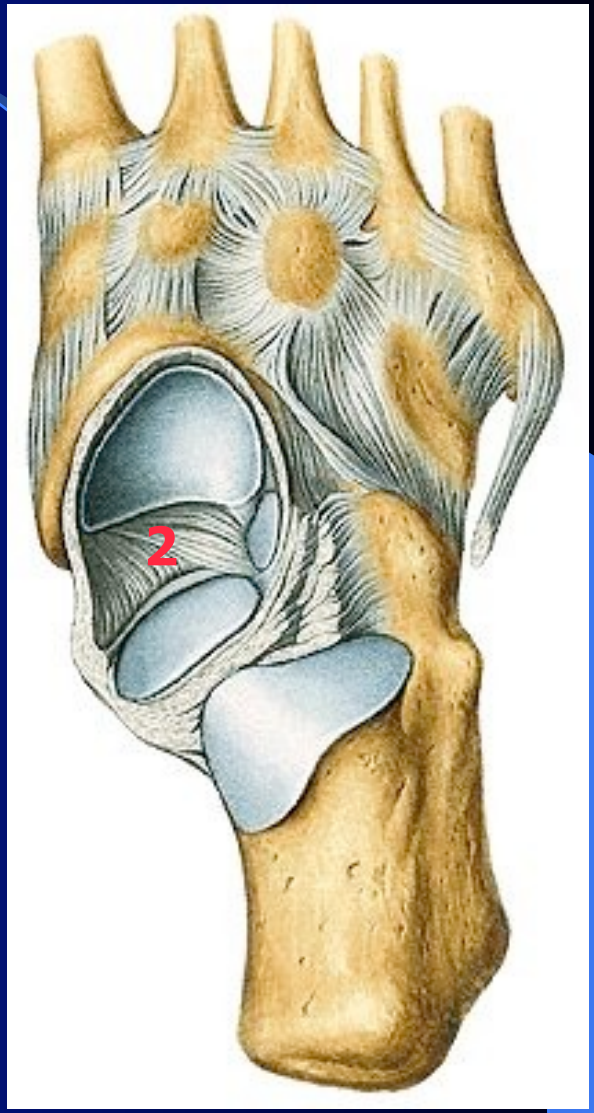

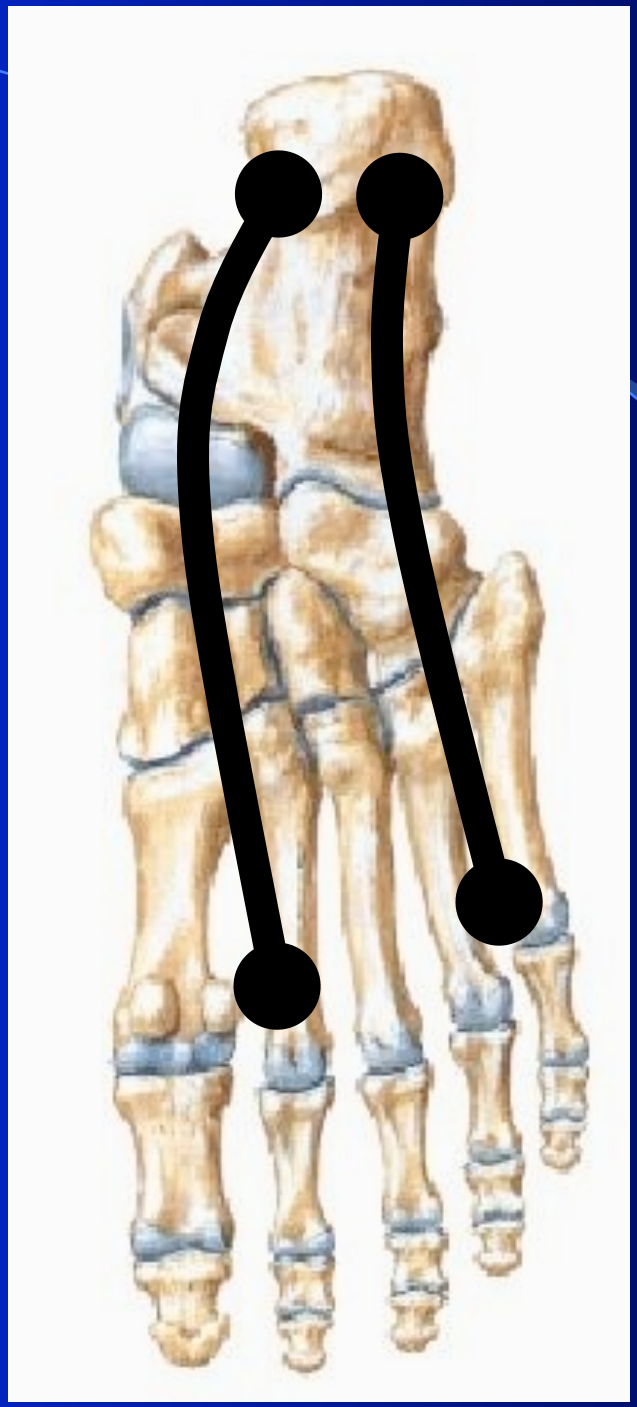

Łuk podłużny boczny tworzy kość piętowa, sześcienna i dwie kości śródstopia - czwarta i piąta.

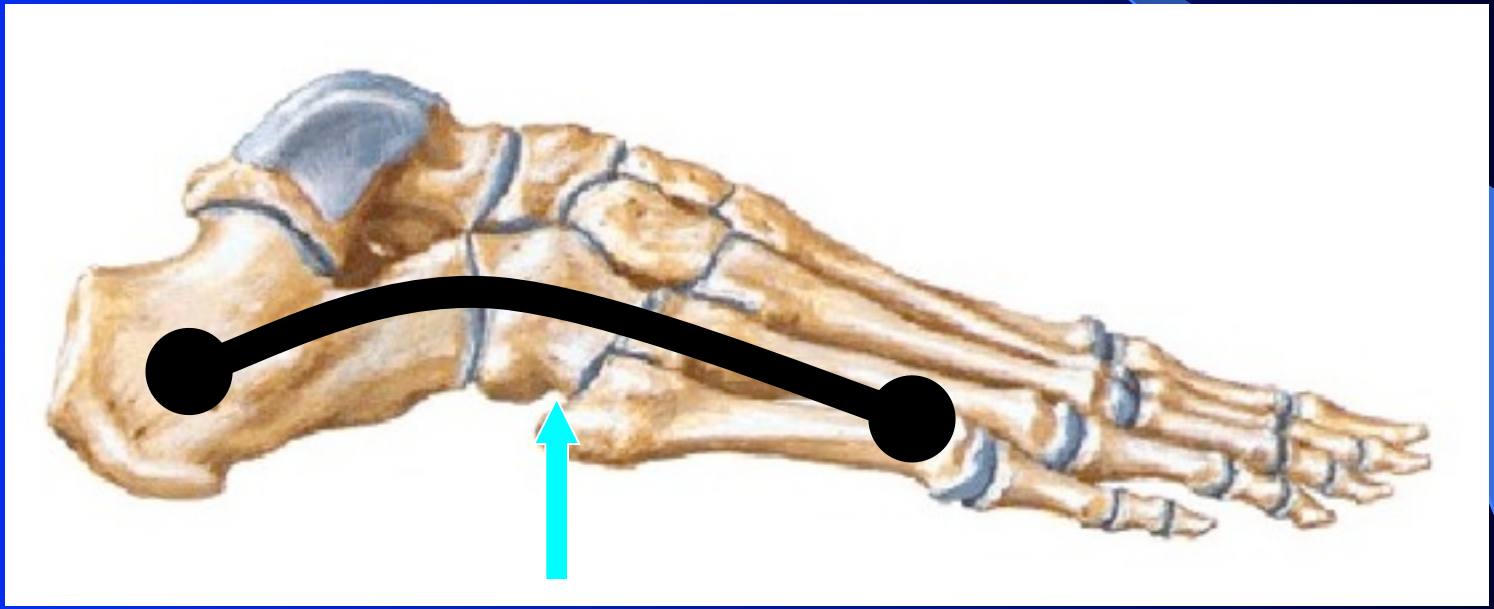

Łuk podłużny przyśrodkowy wytwarzają: kość piętowa, kość skokowa, kość łódkowata, trzy kości klinowate oraz trzy (I - III) kości śródstopia

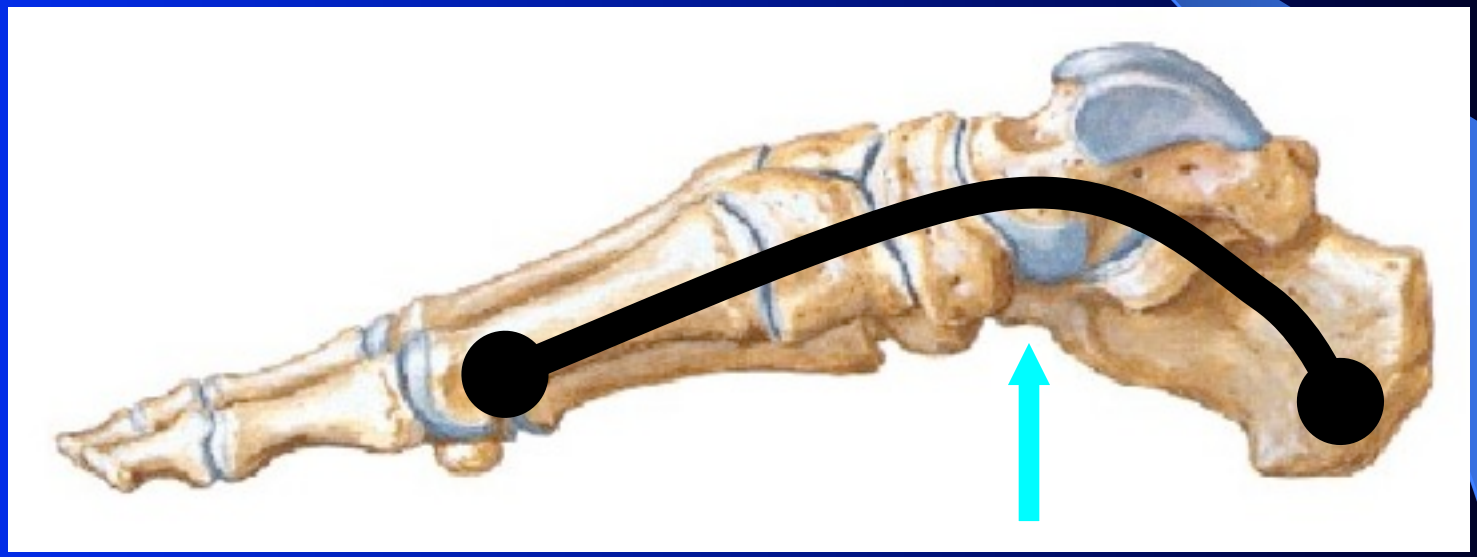

Więzadłami pełniącymi szczególną rolę podtrzymującą sklepienie stopy są:

łuk podłużny przyśrodkowy – (1) **więzadło sprężynowe (piętowo-łódkowe podeszwowe)**

łuk podłużny boczny – **więzadła podeszwowe, długie (2)** i **krótkie (3)**

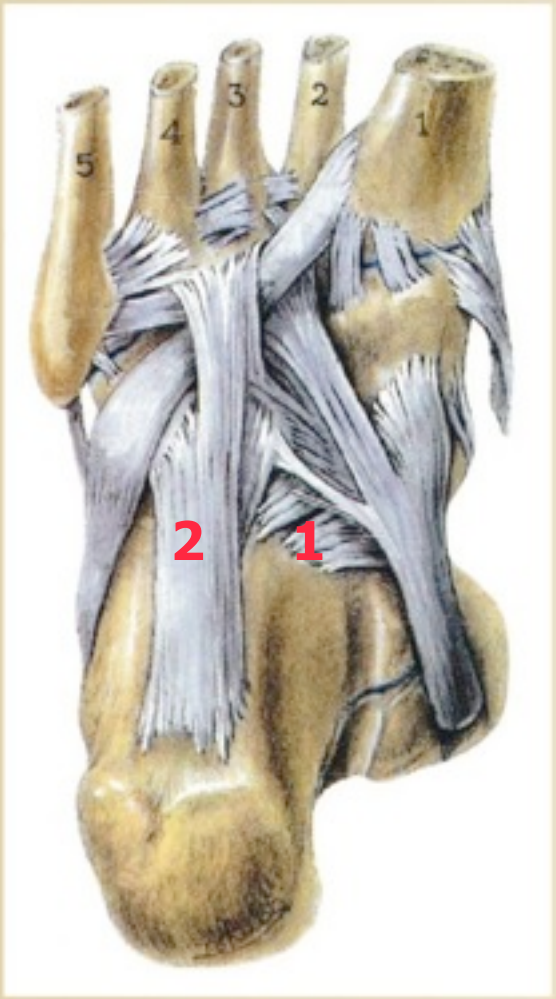



Łuki poprzeczne, bliższy i dalszy, występują w środkowej części stopy.

• Łuk poprzeczny bliższy tworzą małe kości stępu (kość łódkowata, kość sześcienna, trzy kości klinowate) oraz podstawy kości śródstopia;

• Łuk poprzeczny dalszy tworzą głowy pięciu kości śródstopia.

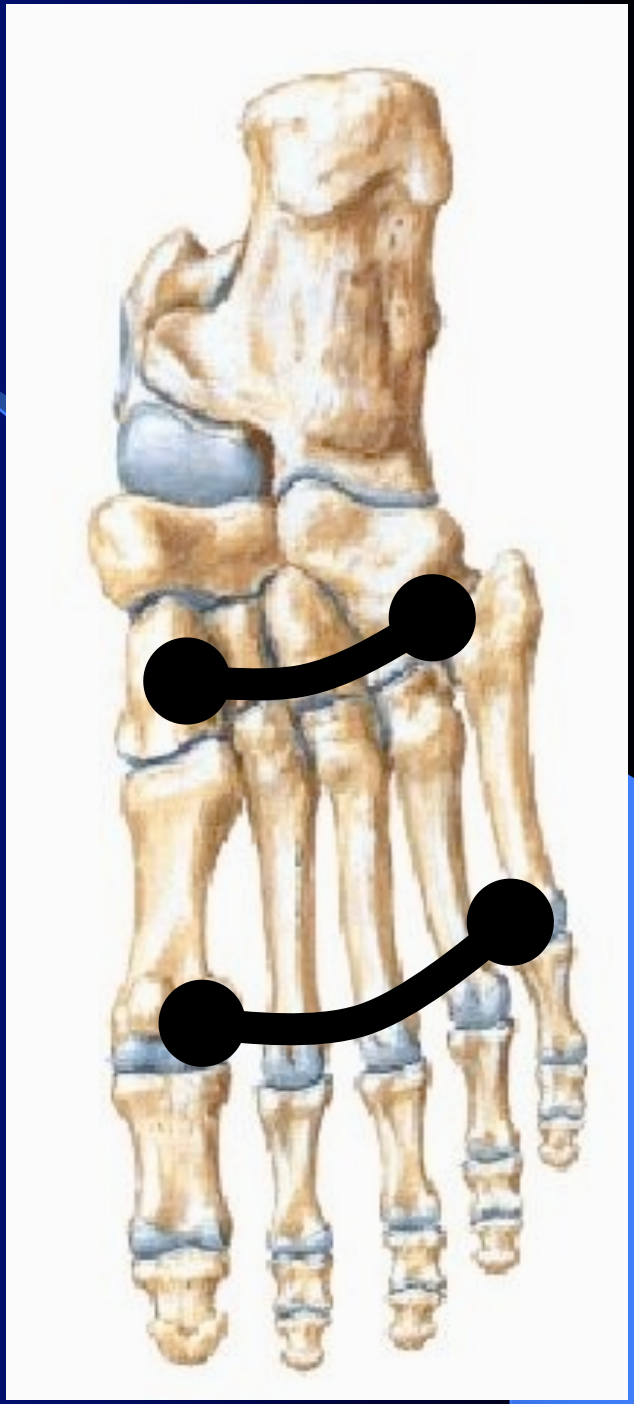



Mięśnie kończyn

Tkanka mięśniowa

- mięśnie poprzecznie prążkowane (mięśnie szkieletowe)
- mięśnie gładkie
- mięsień serca

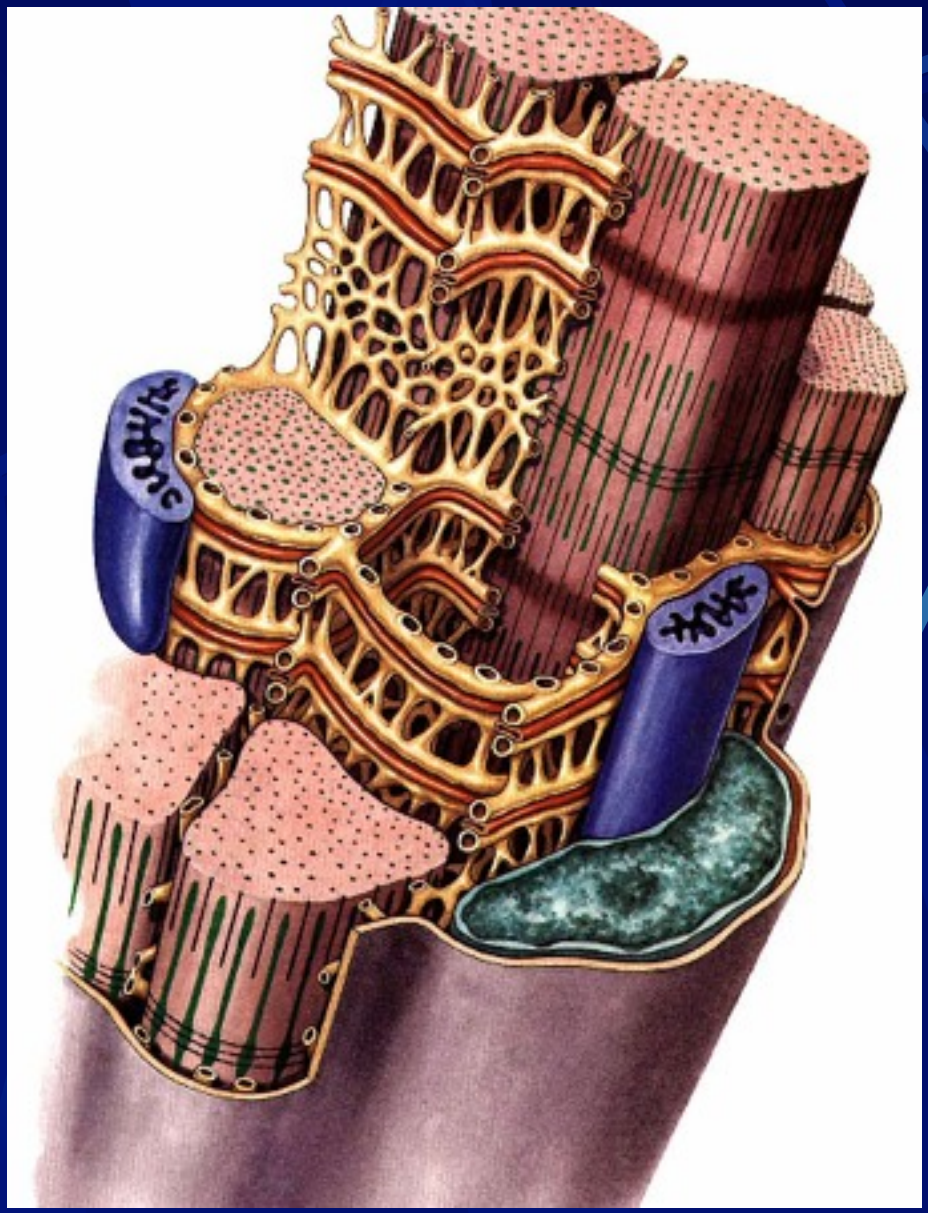

mięśnie poprzecznie prążkowane szkieletowe:

-zależne od woli w przeważającej części (nie podlegają woli – mięśnie oddechowe, mięśnie narządów płciowych, m.napinacz błony bębenkowej, mięsień strzemiączkowy, ale podlegają one kontroli poprzez nerwy somatyczne)

-silna moc (100W/kg)

Obraz mikroskopowy mięśnia prążkowanego

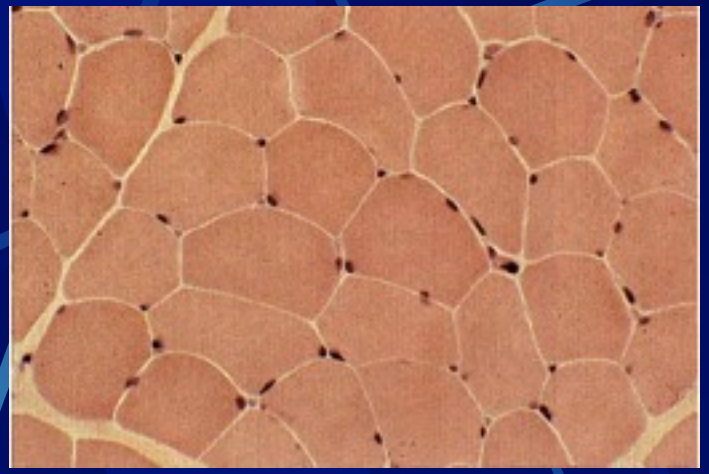

Przekrój poprzeczny LM

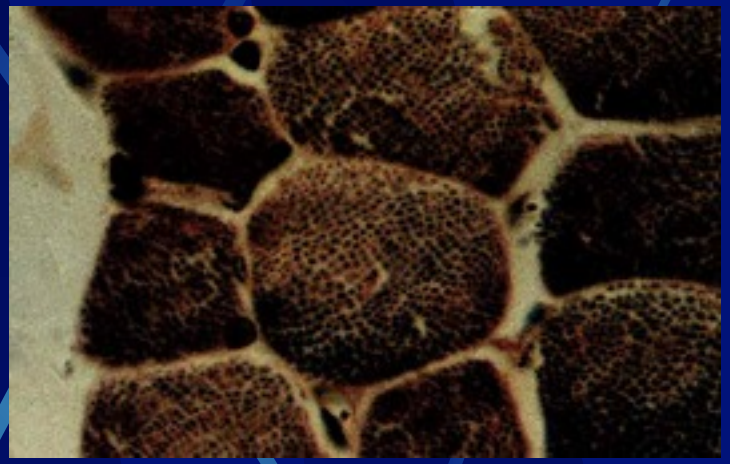

Barwienie srebrowe



Przekrój podłużny



Mikroskop elektronowy

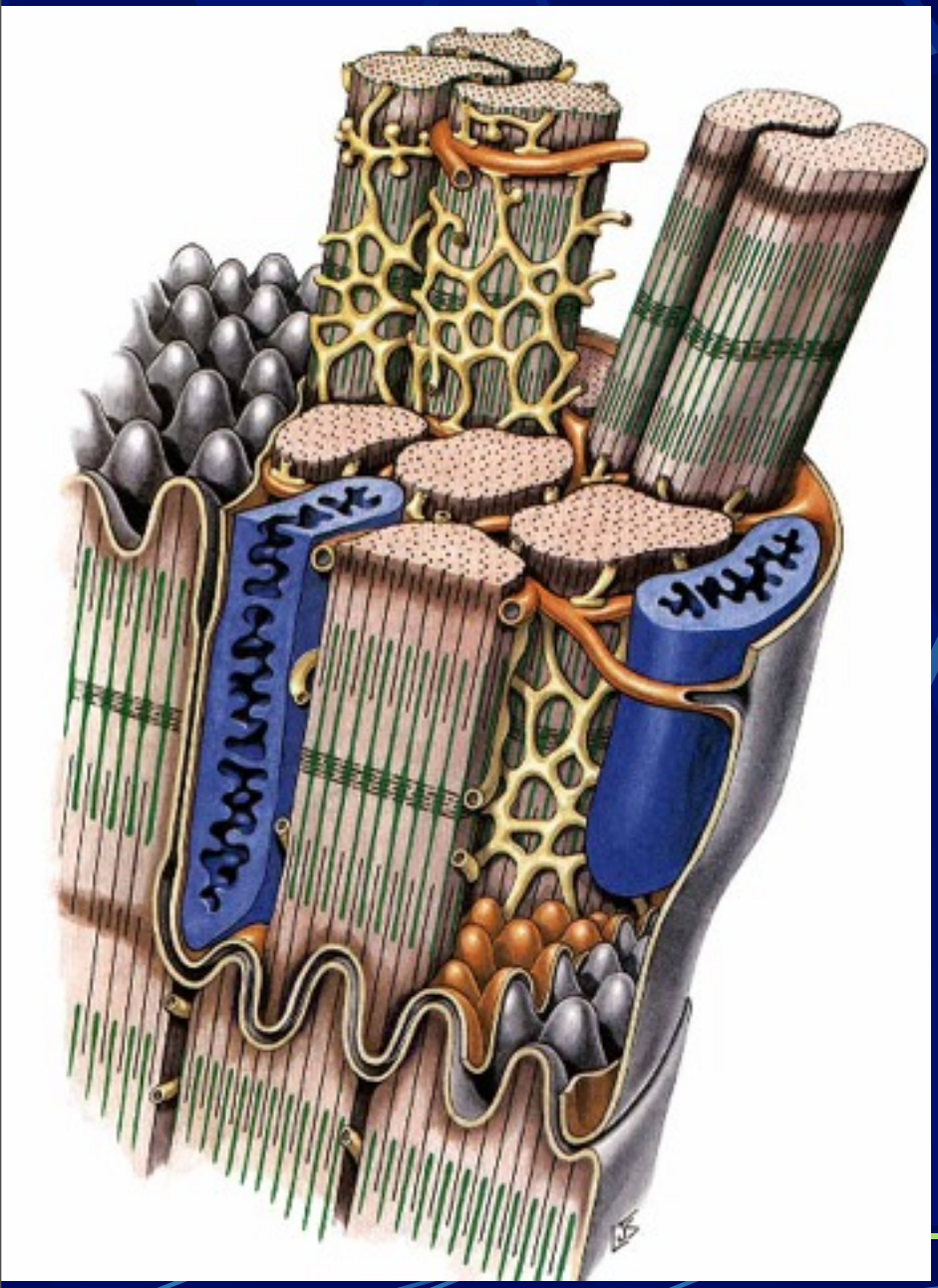

mięsień sercowy:

-znacznie mniejsza moc (3-4W/kg)

-bardziej odporne na zmęczenie

-zdolny do samoistnej rytmicznej czynności skurczowej

-pozostaje pod wpływem układu autonomicznego i czynności hormonalnej



mięśnie gładkie:

-wielka zdolność skracania

-reakcja wolniejsza lecz bardziej długotrwała

-regulacja poprzez czynność układu autonomicznego, dokrewnego oraz czynność sąsiednich włókien mięśniowych

nazewnictwo mięśni

-związane z czynnością (zginacz, prostownik, odwracacz....)

-związane z kształtem mięśnia (czworoboczny, równoległoboczny, obły, smukły, glistowaty)

-związane z wielkością (najszerszy, szeroki, wielki, krótki, długi)

-związane z ilością głów lub brzuśców (dwugłowy, trójgłowy, czworogłowy)

-związane z umiejscowieniem (brzucha, klatki piersiowej, ramienia, uda, ust)

-związane z położeniem (powierzchowny, głęboki, zewnętrzny, wewnętrzny)

-związane z przyczepami (mostkowo-obojczykowo-sutkowy, kruczo-ramienny)

Rodzaje mięśni u człowieka ze względu na kształt

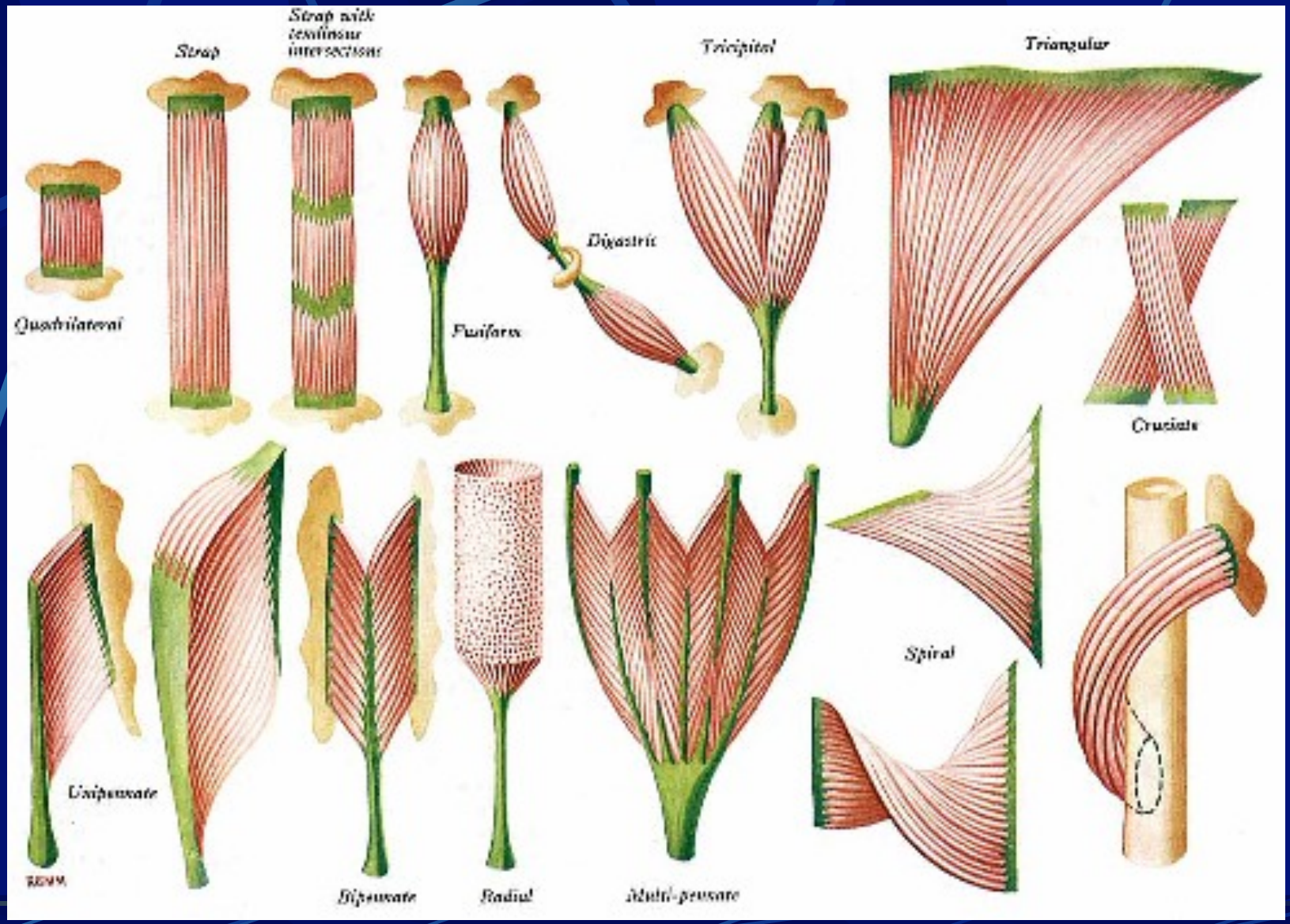

Mięśnie klatki piersiowej i grzbietu związane z kończyną górną

- M. czworoboczny (*m. trapezius*)
- M. najszerszy grzbietu (*m. latissimus dorsi*)
- M. równoległoboczny (*m. rhomboideus*)
- M. dźwigacz łopatki (*m. levator scapulae*)
- M. piersiowy większy (*m. pectoralis major*)
- M. piersiowy mniejszy (*m. pectoralis minor*)
- M. podobojczykowy (*m. subclavius*)
- M. zębaty przedni (*m. serratus anterior*)

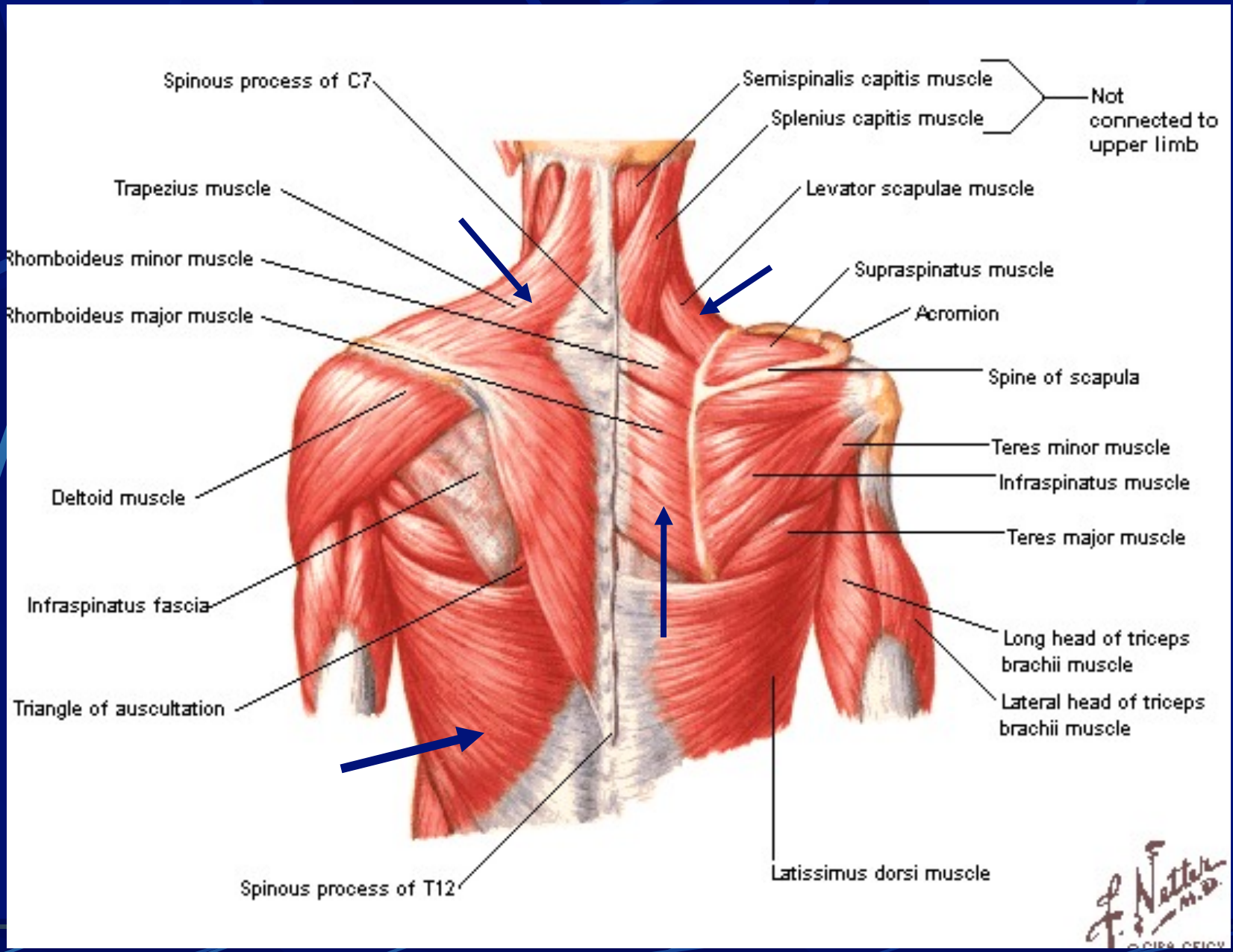
Spinous process of C7
Trapezius muscle
Rhomboideus minor muscle
Rhomboideus major muscle
Deltoid muscle
Infraspinatus fascia
Triangle of auscultation
Spinous process of T12
Semispinalis capitis muscle
Splenius capitis muscle
Not connected to upper limb
Levator scapulae muscle
Supraspinatus muscle
Acromion
Spine of scapula
Teres minor muscle
Infraspinatus muscle
Teres major muscle
Long head of triceps brachii muscle
Lateral head of triceps brachii muscle
Latissimus dorsi muscle

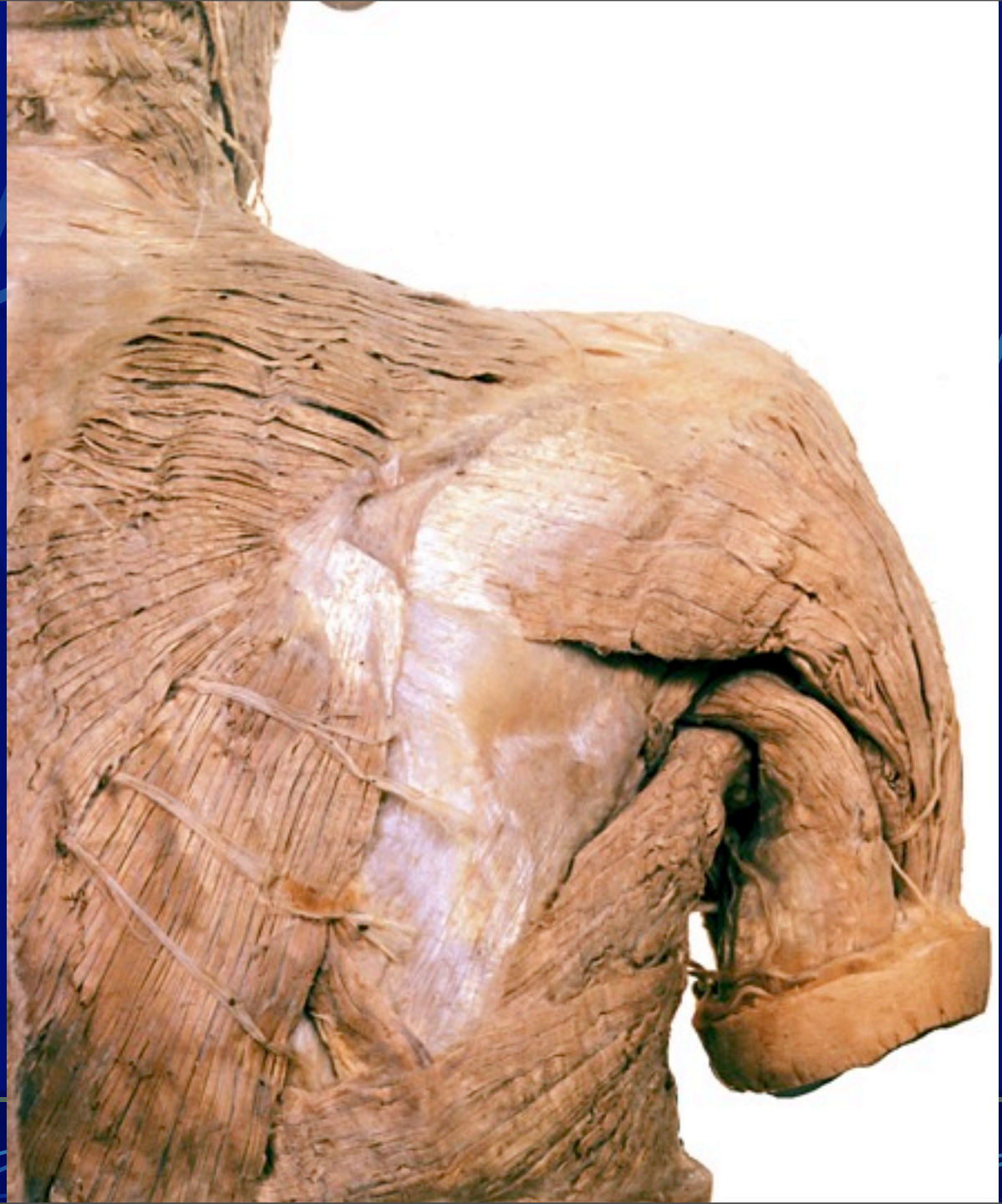

m. czworoboczny (*m. trapezius*)

Przyczep początkowy
k.potyliczna, wyrostki kolczyste od C7-Th12

Przyczep końcowy:
obojczyk, grzebień łopatki

Czynność:
- „Wzruszenie ramion”
- Zbliża łopatkę do tułowia
- Opuszcza staw ramienny

Unerwienie:
n. dodatkowy



m. najszerszy grzbietu (*m. latissimus dorsi*)

Przyczep początkowy
Wyrostki kolczyste
od Th6-S1, talerz biodrowy

Przyczep końcowy:
grzebień guzka
mniejszego

Czynność:
•Opuszcza podniesione ramie, przywodzi je i obraca do wewnątrz (sięganie do kieszeni spodni)

Unerwienie:

n. piersiowo-grzbietowy



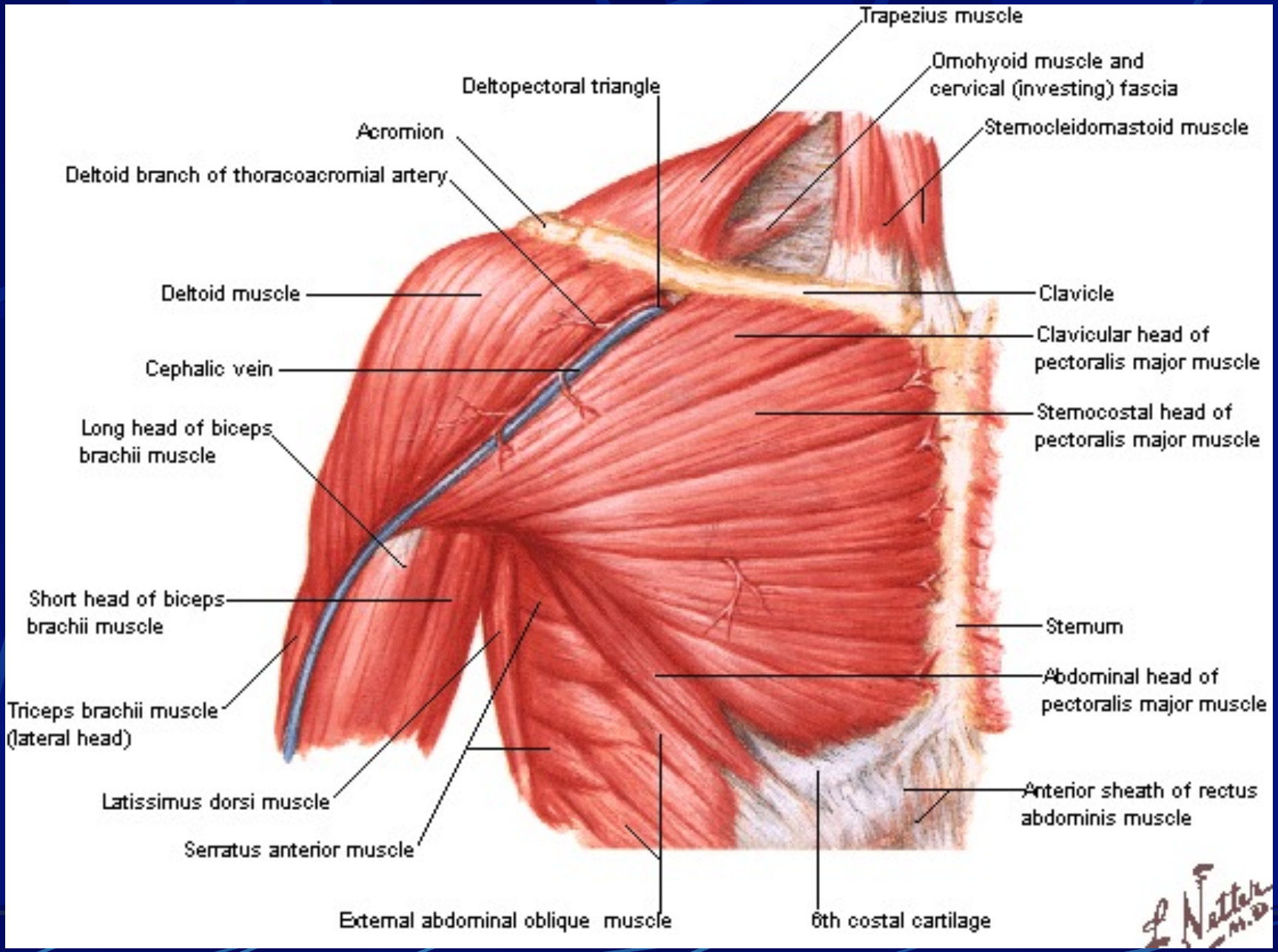
Trapezius muscle
Omohyoid muscle and cervical (investing) fascia
Deltopectoral triangle
Acromion
Sternocleidomastoid muscle
Deltoid branch of thoracoacromial artery
Deltoid muscle
Clavicle
Clavicular head of pectoralis major muscle
Cephalic vein
Sternocostal head of pectoralis major muscle
Long head of biceps brachii muscle
Short head of biceps brachii muscle
Sternum
Abdominal head of pectoralis major muscle
Triceps brachii muscle (lateral head)
Anterior sheath of rectus abdominis muscle
Latissimus dorsi muscle
Serratus anterior muscle
External abdominal oblique muscle
6th costal cartilage



m. piersiowy większy (*m. pectoralis major*)

Przyczep początkowy
obojczyk, rękojeść i trzon mostka

Przyczep końcowy:
grzebień guzka mniejszego

Czynność:
•przywiedzenie, opuszczanie kończyny, obrót do wewnątrz (gest obejmowania)

Unerwienie:
n. piersiowe przednie





m. zębaty przedni (*m. serratus anterior*)

Przyczep początkowy
Żebra od I-VIII

Przyczep końcowy:
Brzeg przyśrodkowy łopatki

Czynność:
•Pociąganie barku ku dołowi
•Stabilizacja łopatki, unoszenie ponad pozion

Unerwienie:
n. piersiowy długi

Uszkodzenie:
„skrzydlata łopatka”



Mięśnie obręczy kończyny górnej

- M. naramienny (*m. deltoideus*)
- M. nadrzebieniowy (*m. supraspinatus*)
- M. podgrzebieniowy (*m. infraspinatus*)
- M. obły mniejszy (*m. teres minor*)
- M. obły większy (*m. teres major*)
- M. podłopatkowy (*m. subscapularis*)

m. naramienny (*m. deltoideus*)

Przyczep początkowy
Obojczyk, bark, grzebień łopatki

Przyczep końcowy:
Guzowatość naramienna

Czynność:
•unoszenie do poziomu
•przywodzenie
•Obrót ramienia do wewnątrz i na zewnątrz

Unerwienie:
n. pachowy



Mięśnie przedniej powierzchni łopatki

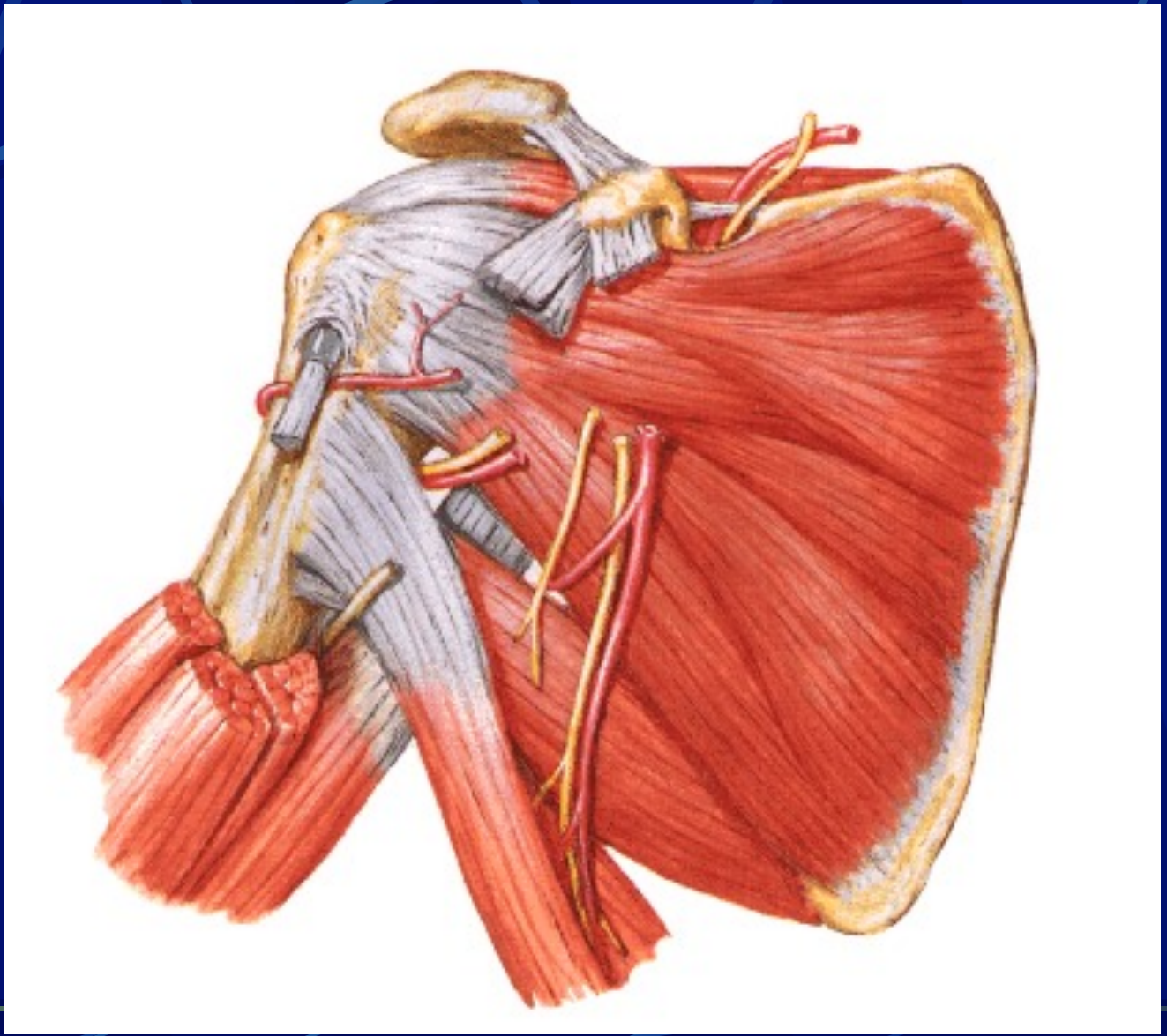

Mięśnie tylnej powierzchni łopatki

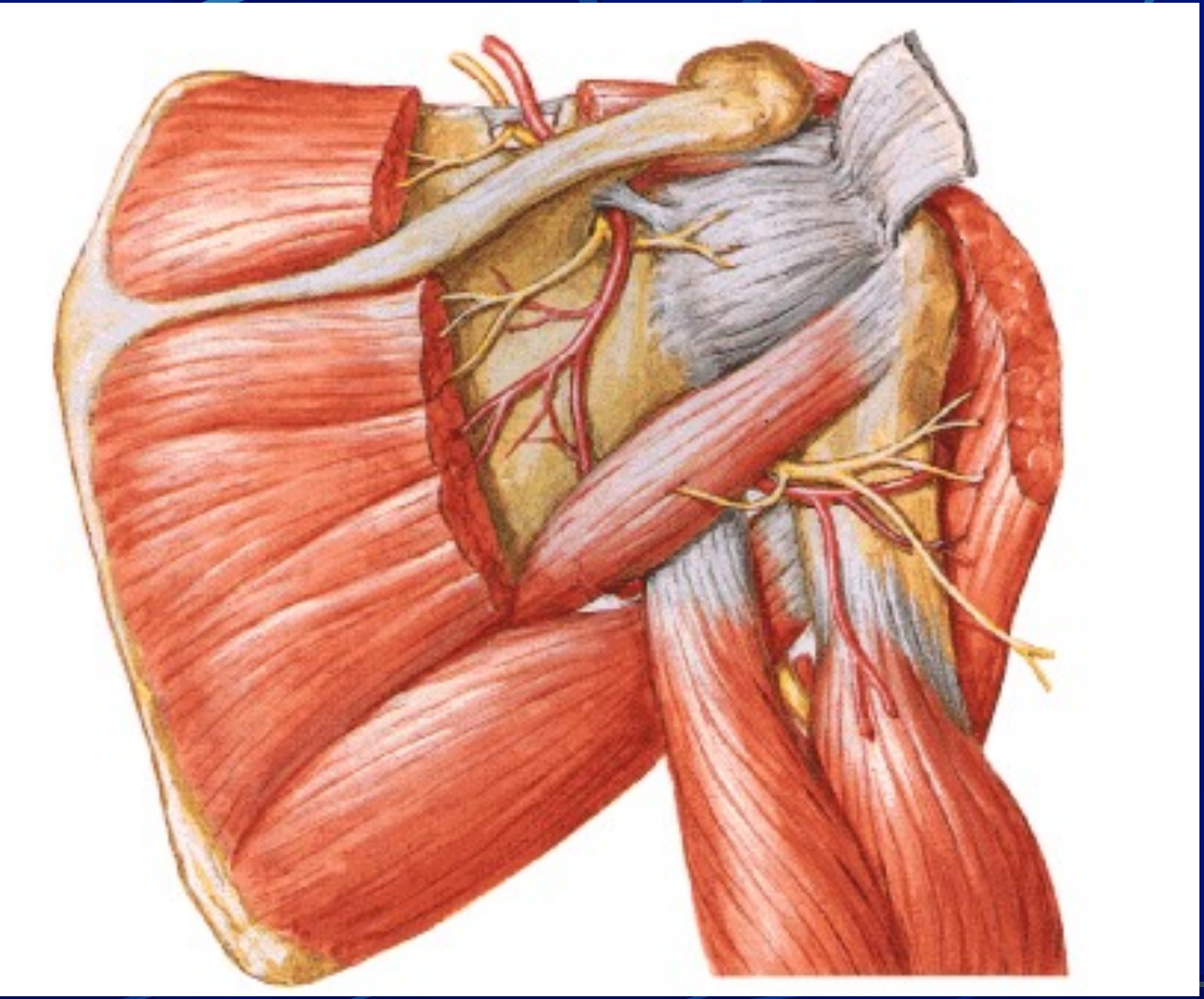

Mięśnie ramienia

Grupa przednia:

M. kruczo-ramienny (*m. coracobrachialis*)
M. dwugłowy ramienia (*m. biceps brachii*)
M. ramienny (*m. brachialis*)

Grupa tylna:

M. trójgłowy ramienia (*m. triceps brachii*)
M. łokciowy (*m. anconeus*)

M. dwugłowy ramienia (*m. biceps brachii*)

Przyczep początkowy
Wyrostek kruczy,
Guzek nadpanewkowy

Przyczep końcowy:
Guzowatość kości promieniowej

Czynność:
•Zgina i odwodzi ramię
•Zgina i odwraca w stawie łokciowym

Unerwienie:
n. mięśniowo-skórny



Mięsień kruczo-ramienny i ramienny

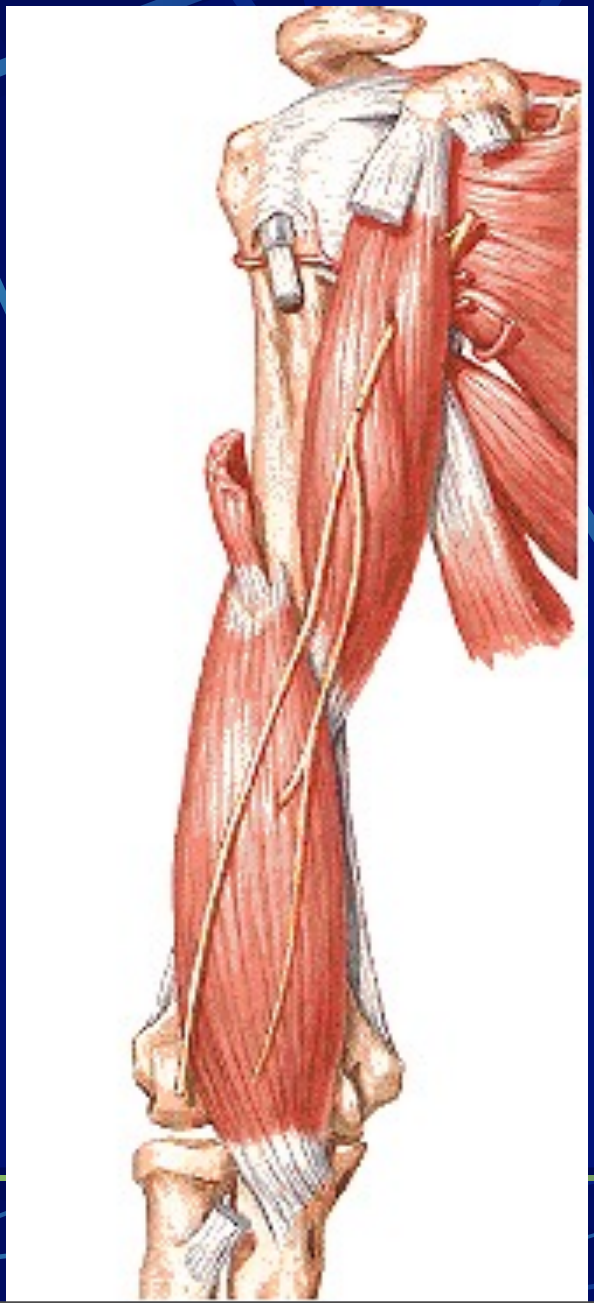

Mięsień trójgłowy ramienia

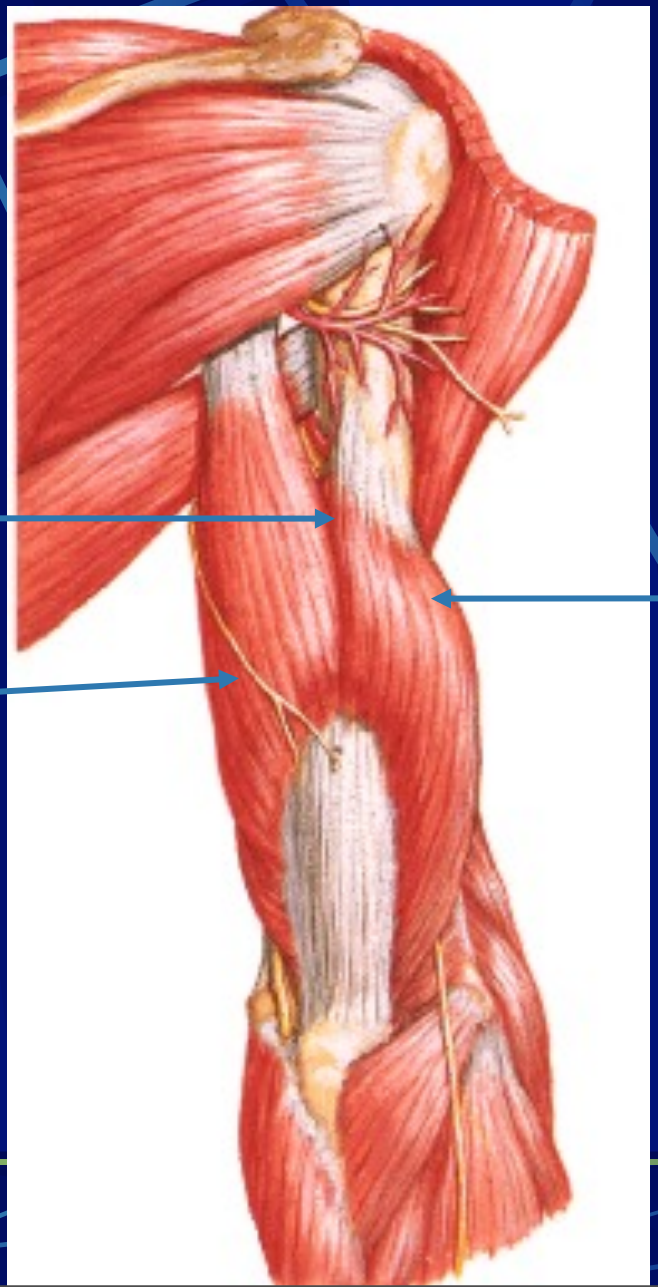

Głowa przyśrodkowa

Głowa długa

Głowa boczna

Mięśnie przedramienia

Grupa przednia (zginaczy):
Warstwa powierzchowna –
M. nawrotny obły (*m. pronator teres*)
M. zginacz promieniowy nadgarstka (*m. flexor carpi radialis*)
M. dłoniowy długi(*m. palmaris longus*)
M. zginacz łokciowy nadgarstka (*m. flexor carpi ulnaris*)
M. zginacz powierzchowny palców (*m. flexor digitorum superficialis*)
Warstwa głęboka –
M. zginacz głęboki palców (*m. flexor digitorum profundus*)
M. zginacz długi kciuka (*m. flexor pollicis longus*)
M. nawrotny czworoboczny (*m. pronator quadratus*)

Grupa przednia – warstwa powierzchowna

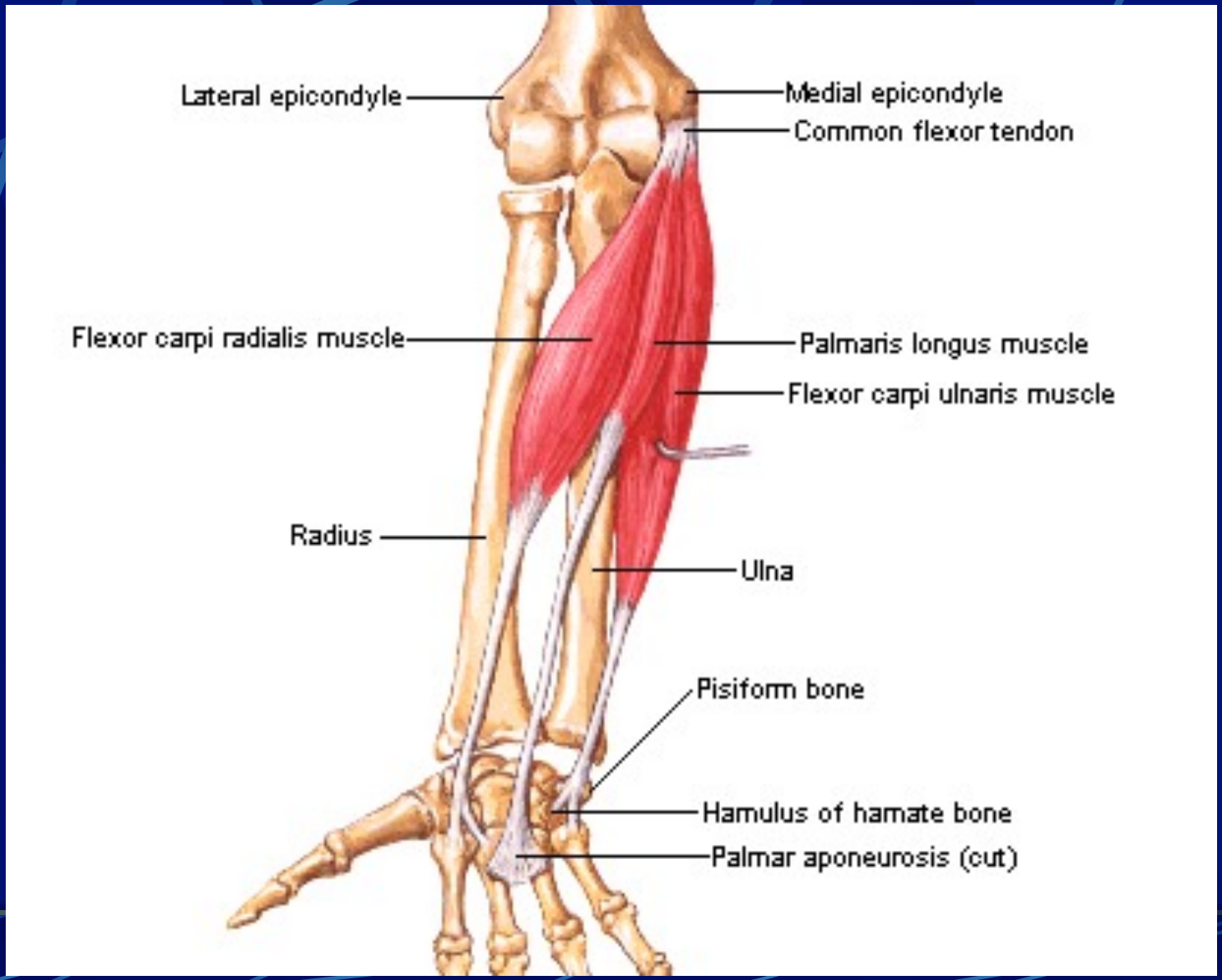

Mięsień zginacz głęboki palców

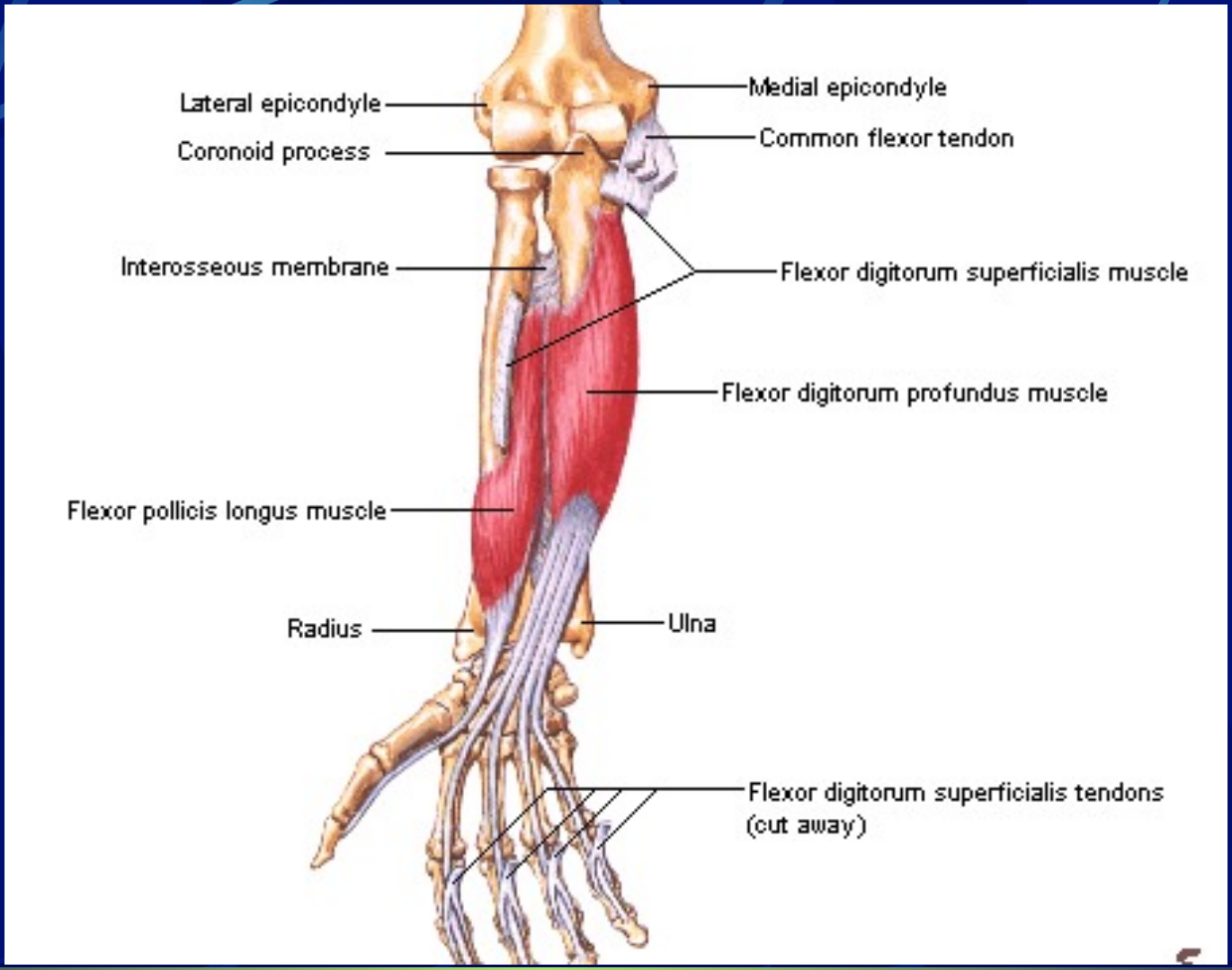

Mięśnie przedramienia

Grupa boczna:

- **M. ramienno-promieniowy (*m. brachioradialis*)**
- M. prostownik promieniowy długi nadgarstka (*m. extensor carpi radialis longus*)
- M. prostownik promieniowy krótki nadgarstka (*m. extensor carpi radialis brevis*)
- M. odwracacz (*m. supinator*)

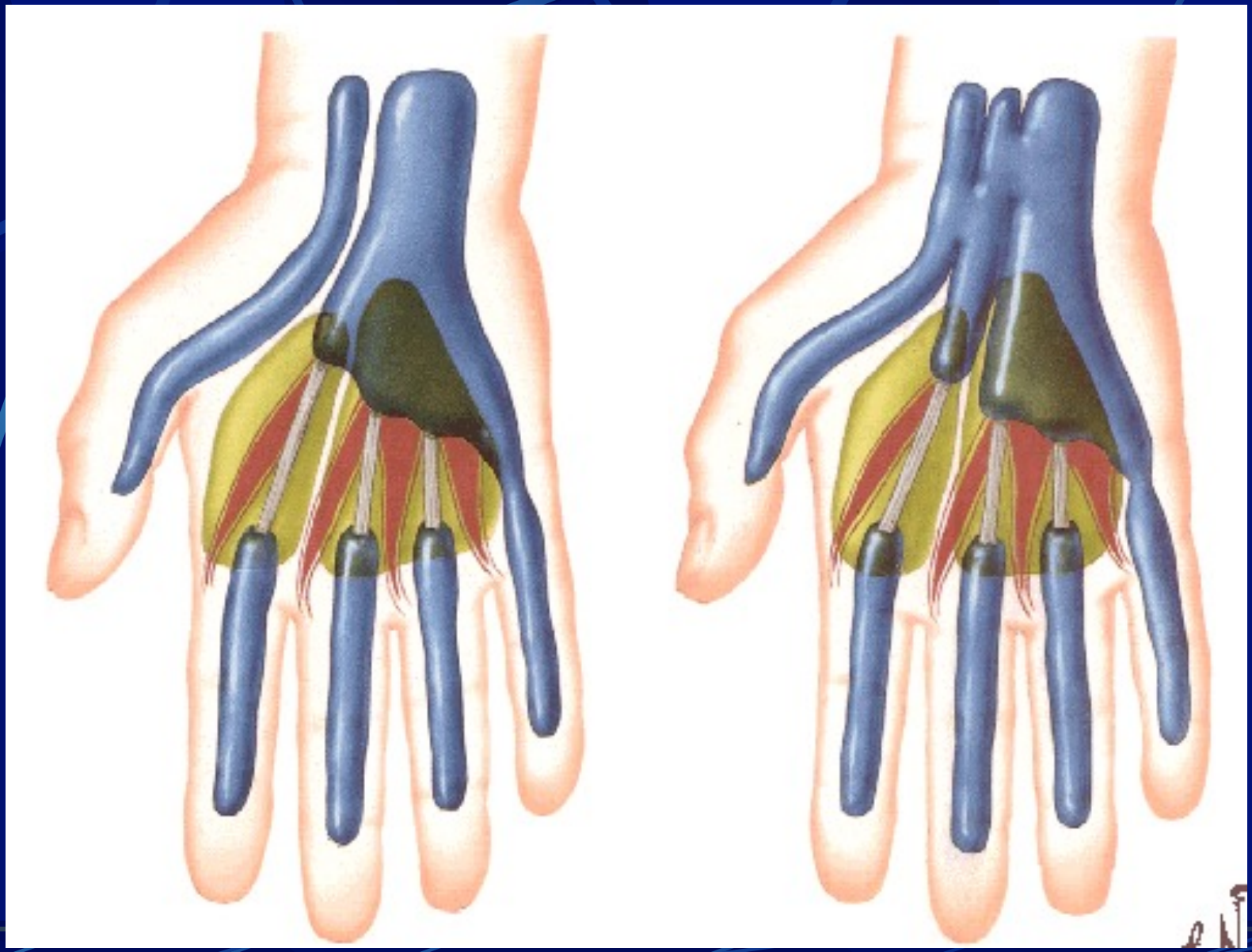



Rozcięgno dłoniowe



Mięśnie przedramienia

Grupa tylna (prostowniki):
Warstwa powierzchowna –
M. prostownik palców (*m. extensor digitorum*)
M. prostownik palca małego (*m. exstensor digiti minimi*)
M. prostownik łokciowy nadgarstka (*m. extensor carpi ulnaris*)
Warstwa głęboka –
M. prostownik krótki kciuka (*m. extensor pollicis brevis*)
M. odwodziciel długi kciuka (*m. abductor pollicis longus*)
M. prostownik długi kciuka (*m. extensor pollicis longus*)
M. prostownik wskaziciela (m. extensor indicis)

Mięśnie prostujące przedramię

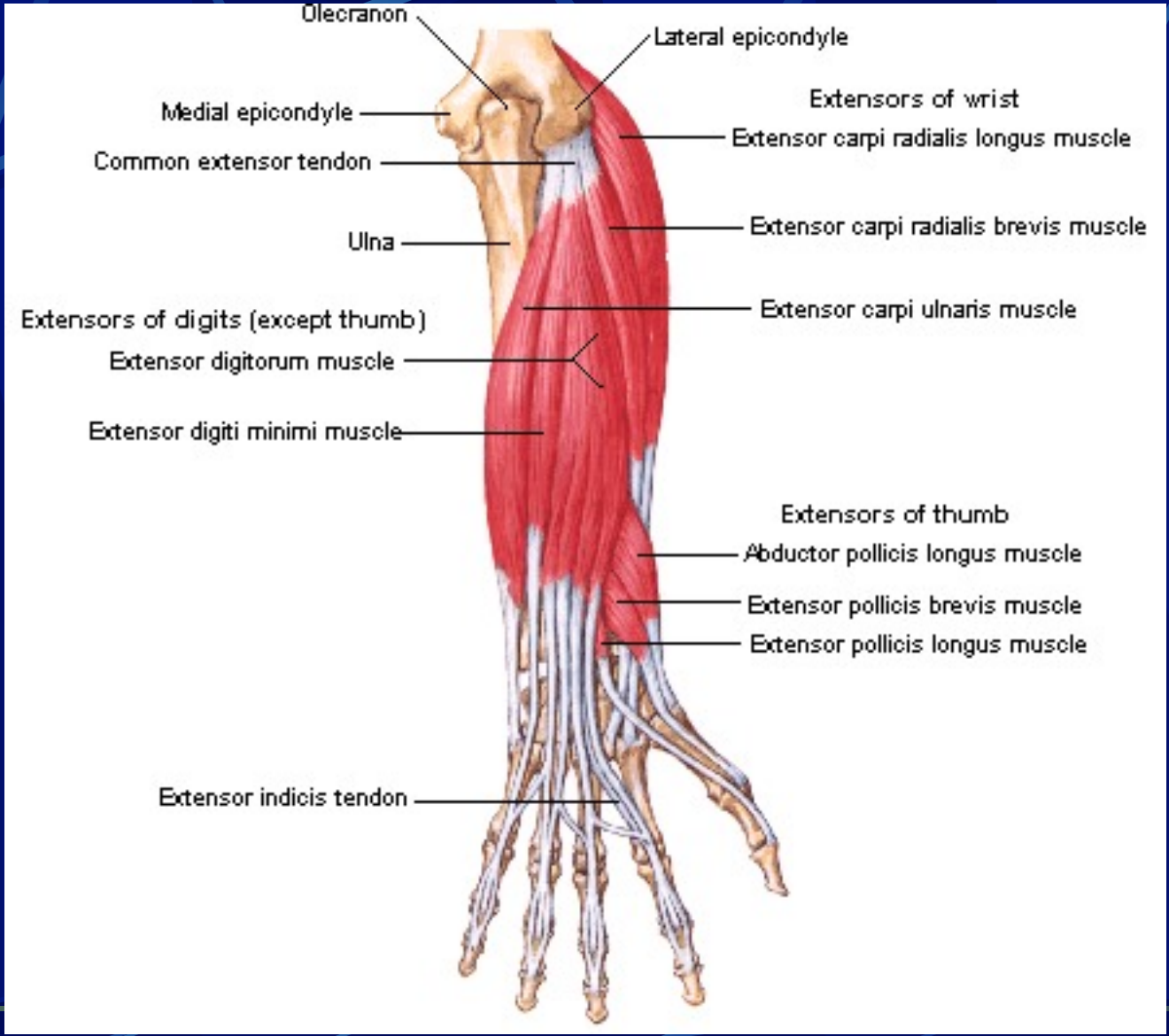

m. glistowaty

m. przywodziciel kciuka

m. zginacz krótki kciuka

m. przeciwstawiacz kciuka

m. odwodziciel krótki kciuka

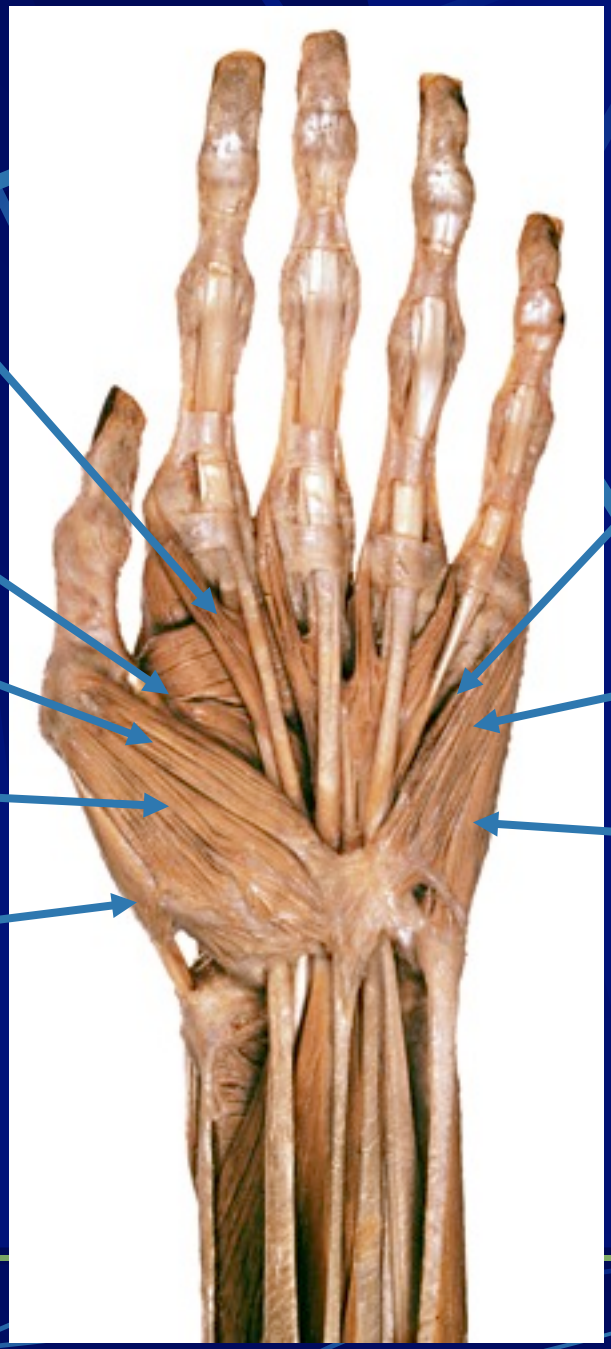

m. przeciwstawiacz palca małego

m. zginacz palca małego

m. odwodziciel palca małego

Mięśnie krótkie ręki

Mięśnie środkowe dłoni:
Mm. glistowate (*mm. lumbricales*)
Mm. międzykostne (*mm. interossei*)

Mięśnie glistowate

Czynność:
- Zginają w stawach śródręczno-paliczkowych
- Prostują w międzypaliczkowych

Unerwienie:
I i II – n. pośrodkowy
III i IV – n. łokciowy

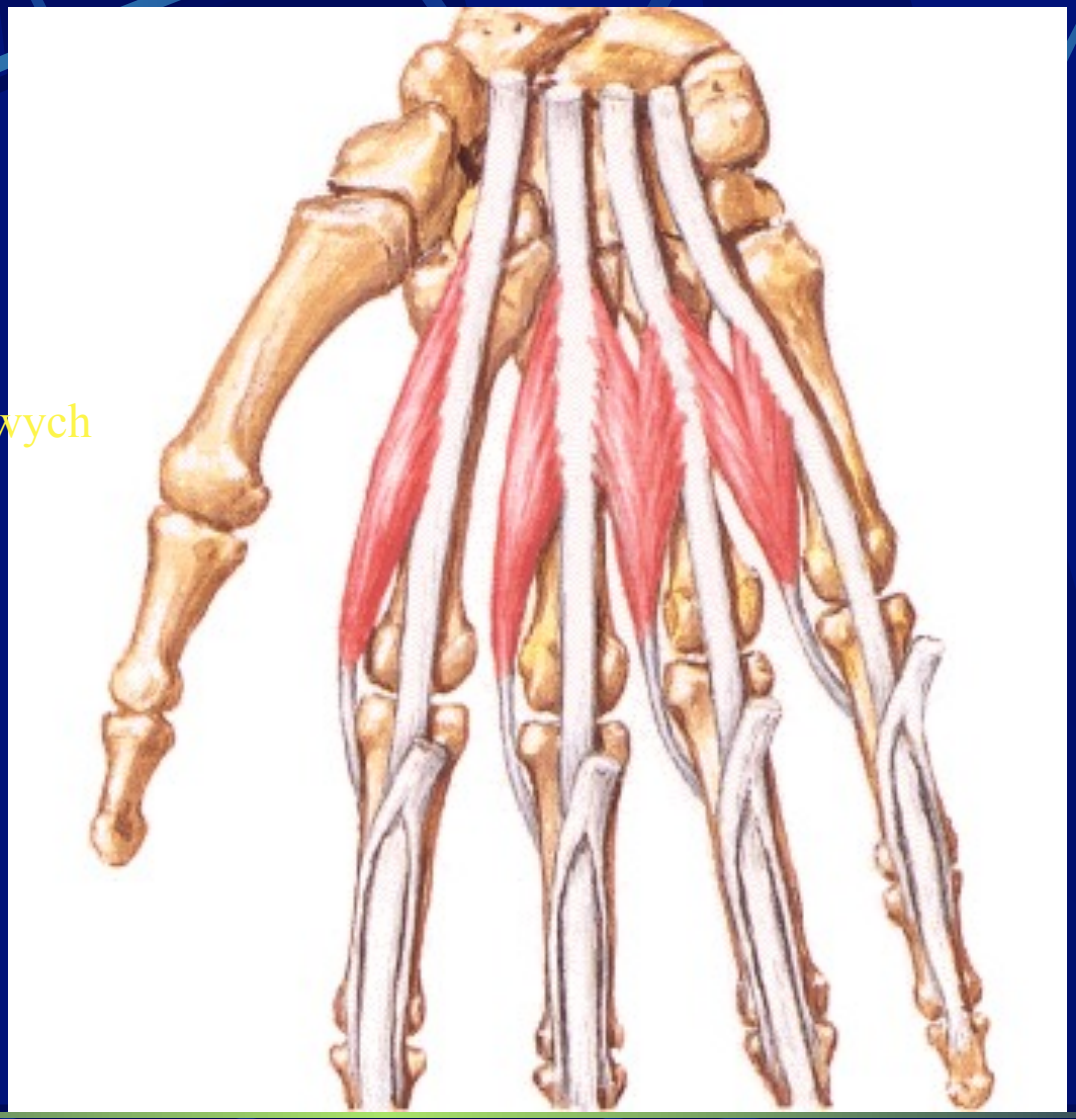

Mięśnie międzykostne grzbietowe

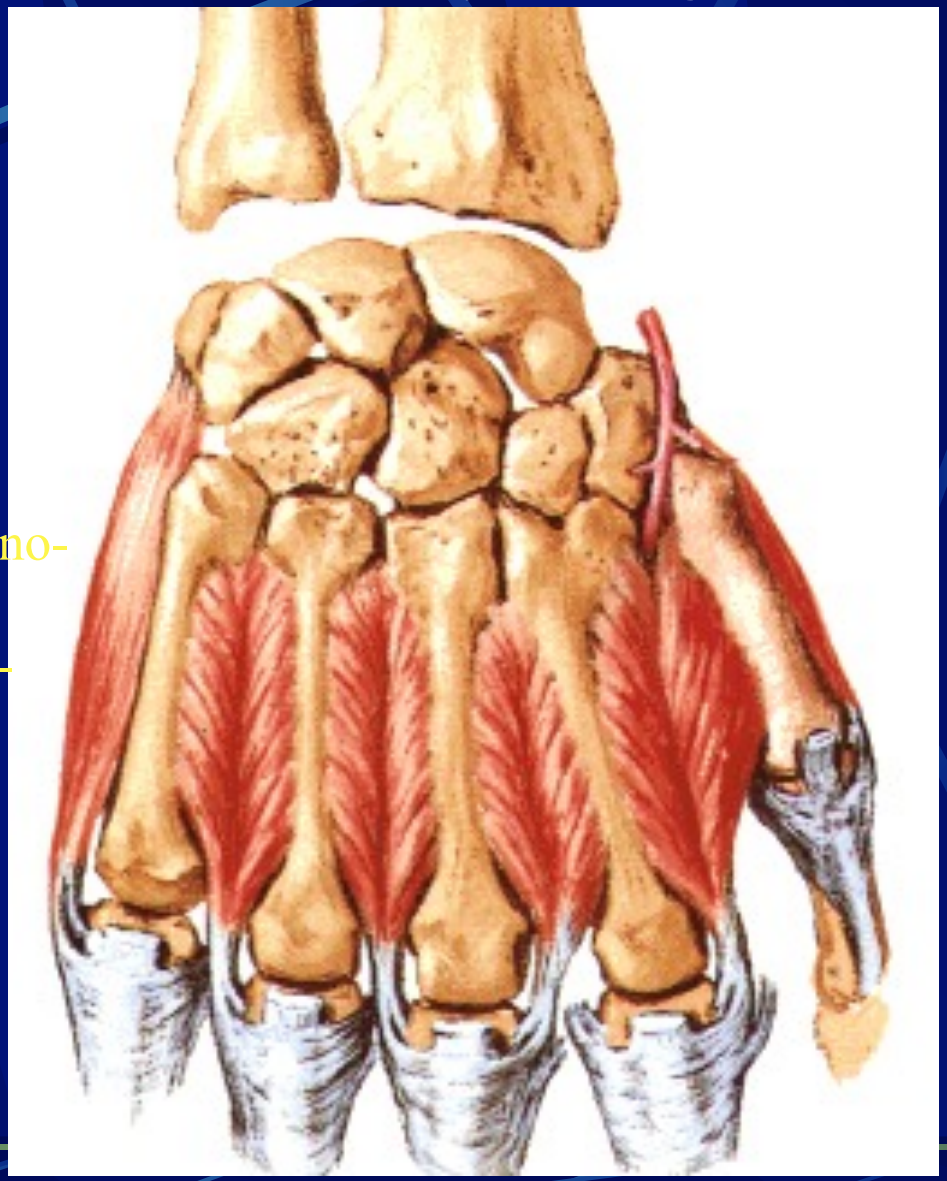

Czynność:
- Odwodzenie palców
- Zginanie w śródręczno-paliczkowych
- Prostowanie między-paliczkowych

Unerwienie:
n. łokciowy

Mięśnie międzykostne dłoniowe

Czynność:
- Przywodzenie palców
- Zginanie w śródręczno-paliczkowych
- Prostowanie między-paliczkowych

Unerwienie:
n. łokciowy

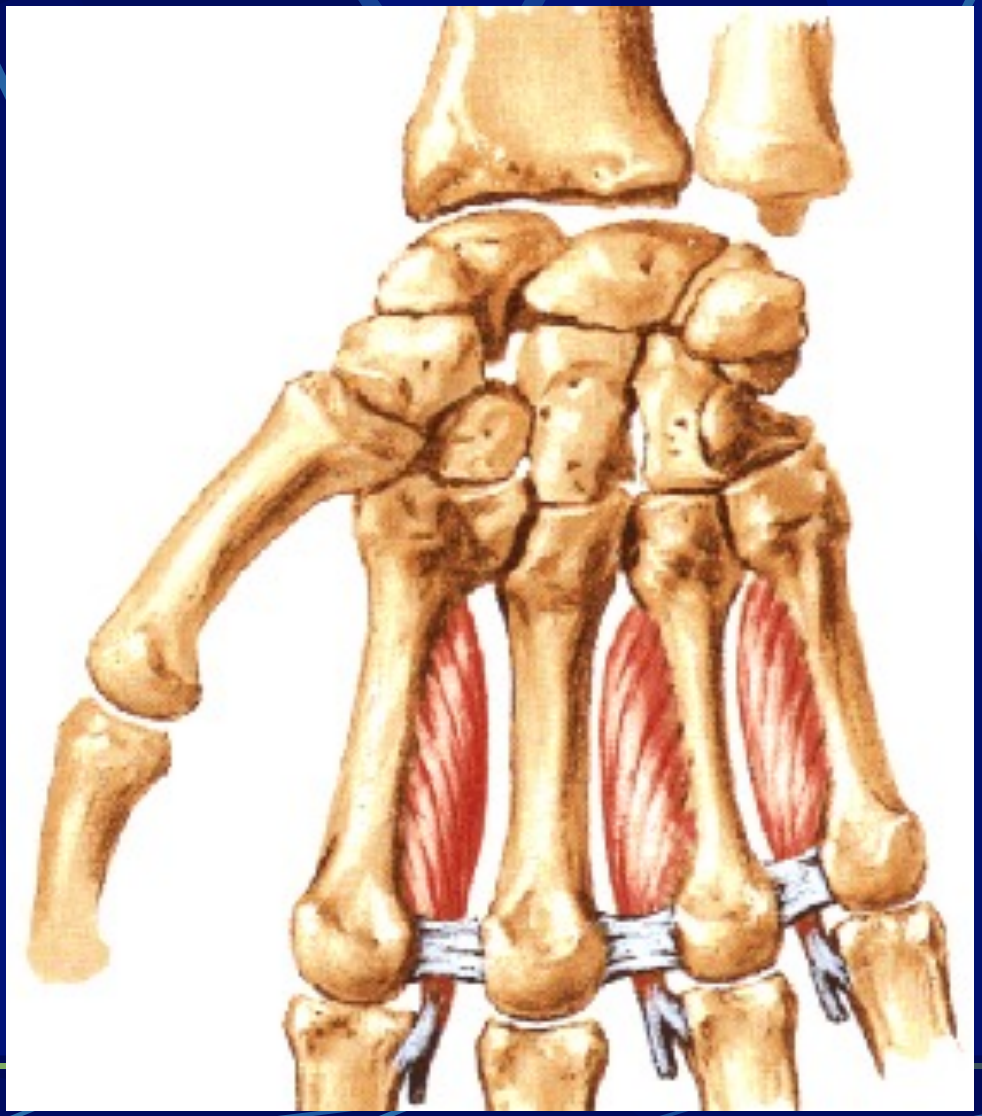

Kończyna dolna

Mięśnie kończyny dolnej - obręcz

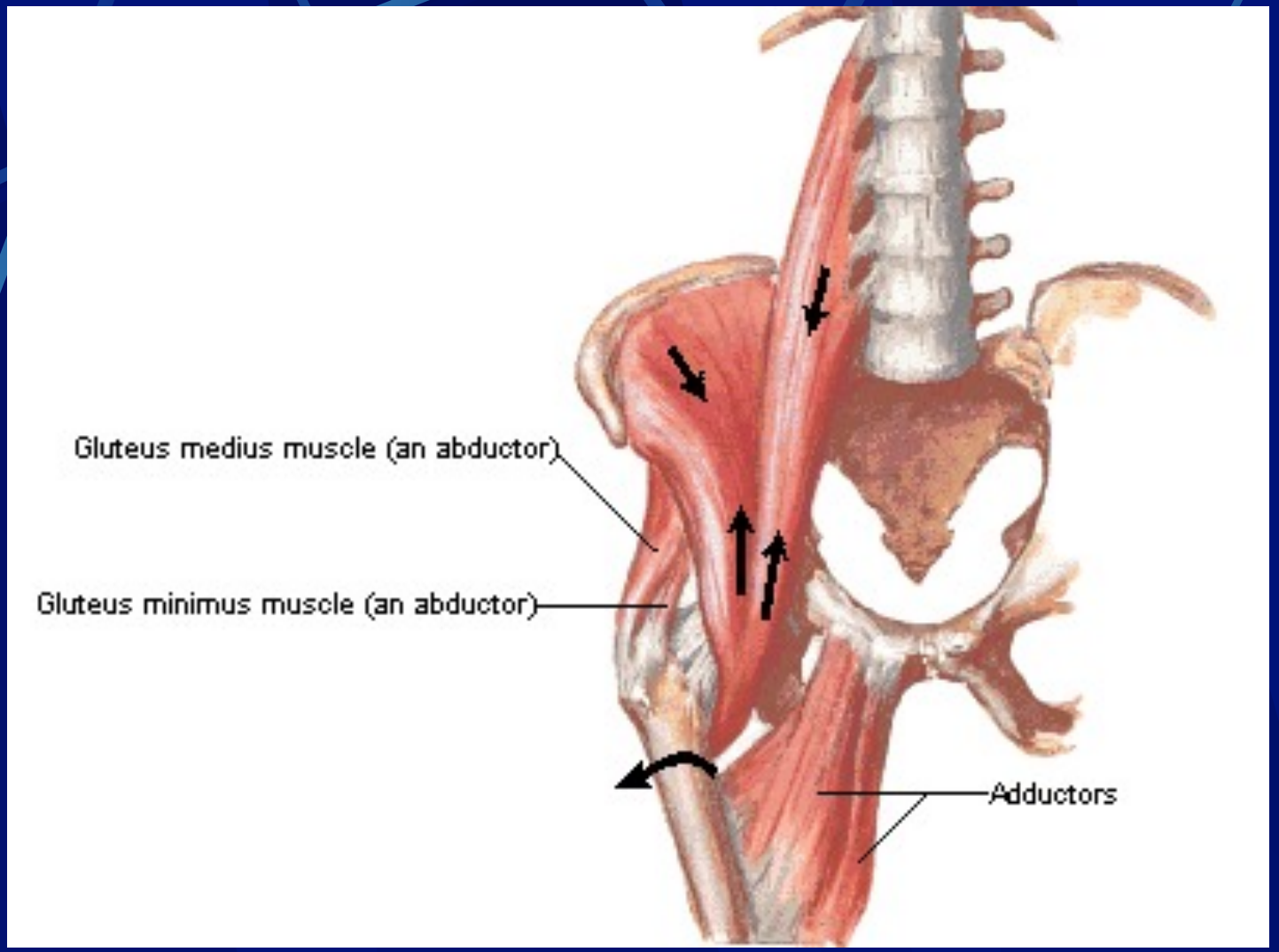

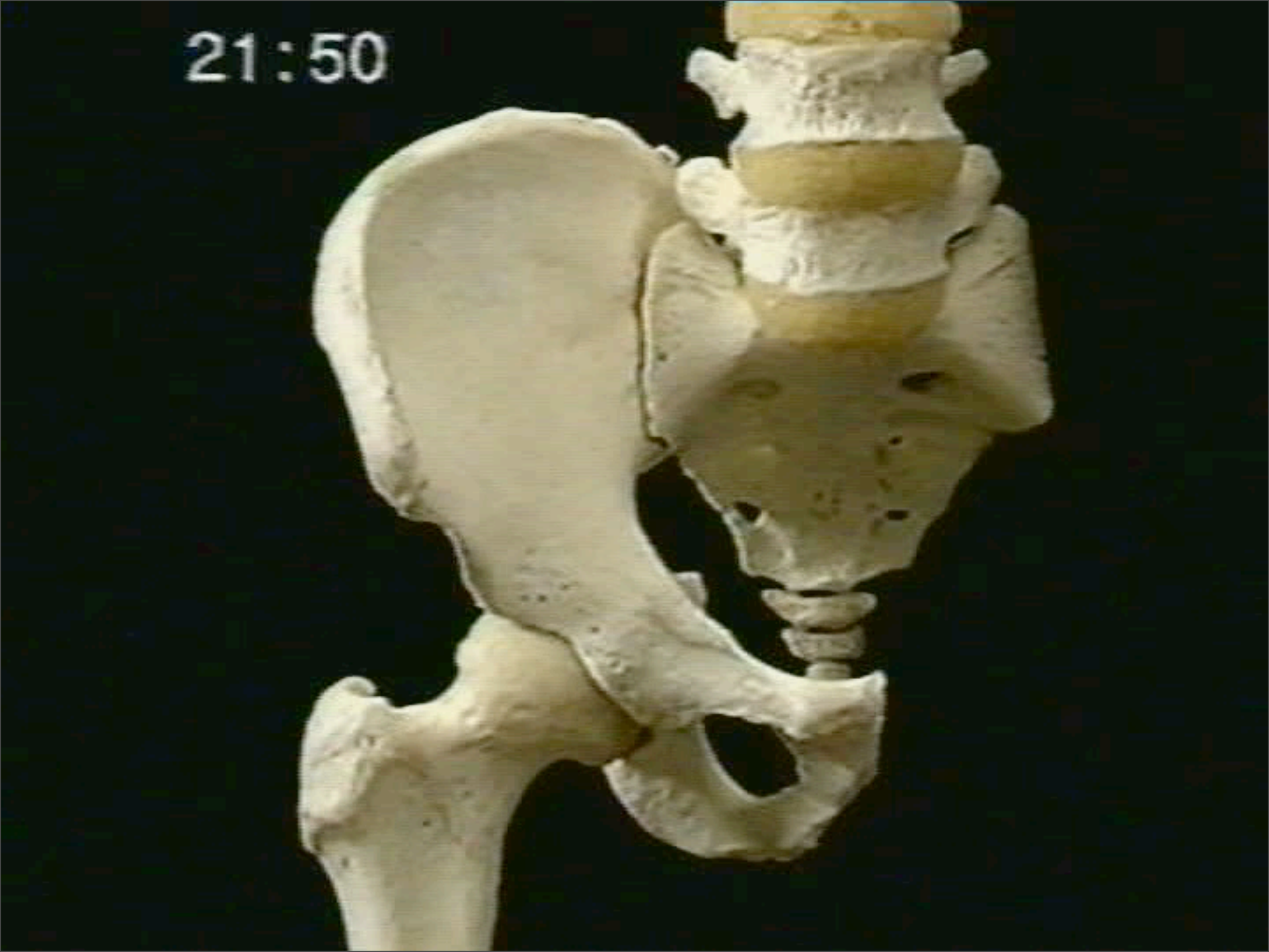
21:50

Powierzchnia przednia uda

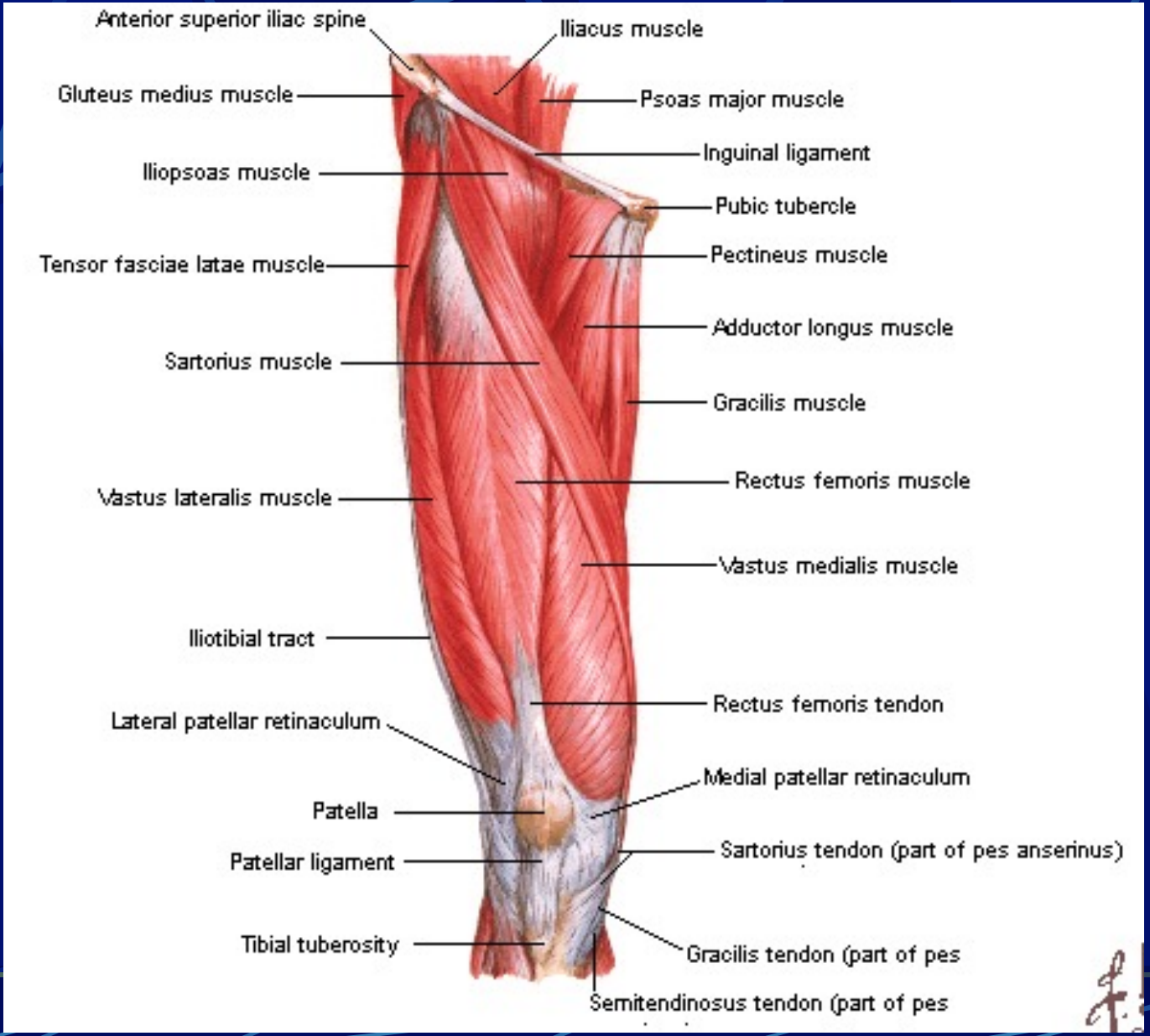

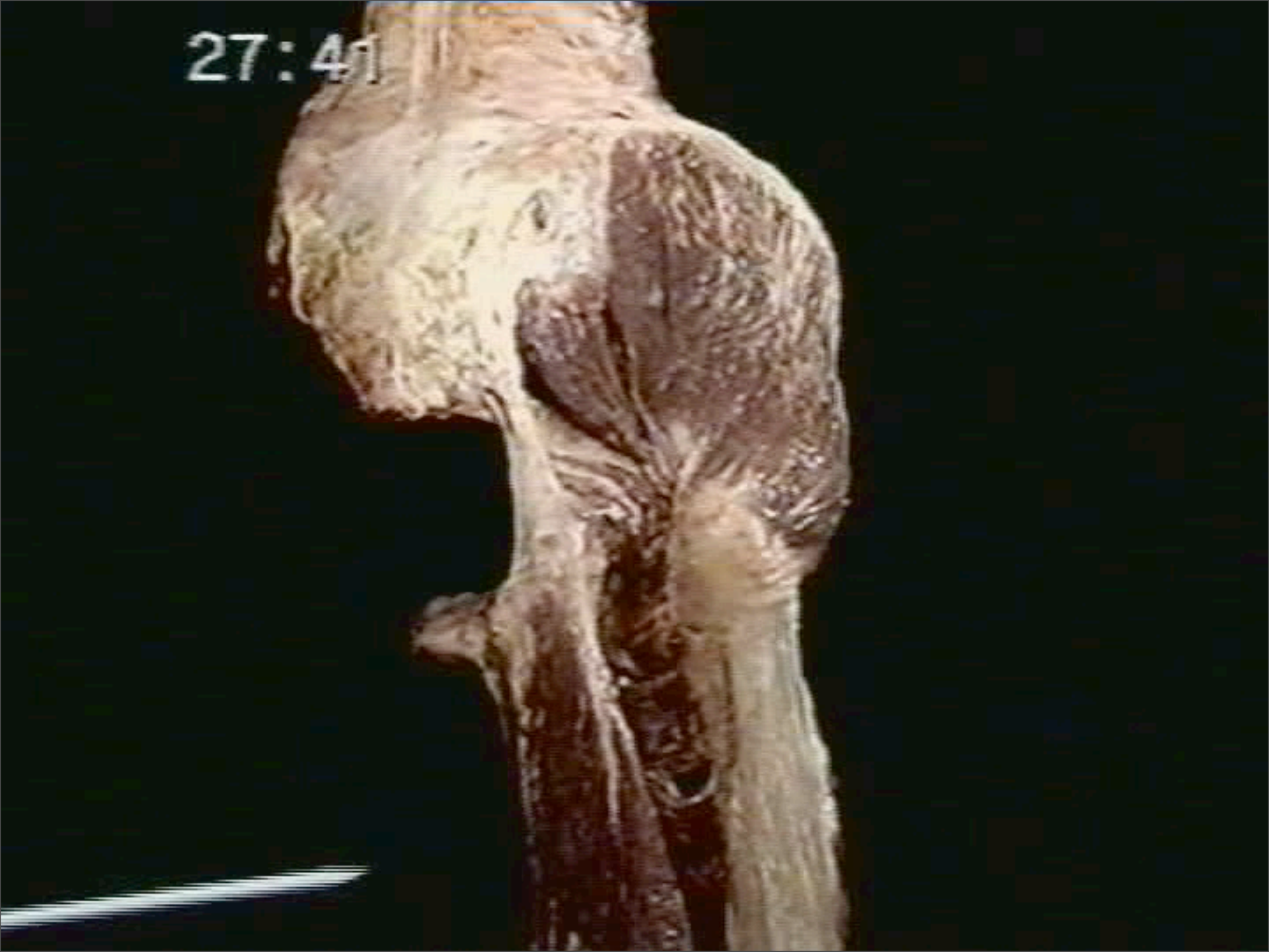
27:41

Powierzchnia tylna uda

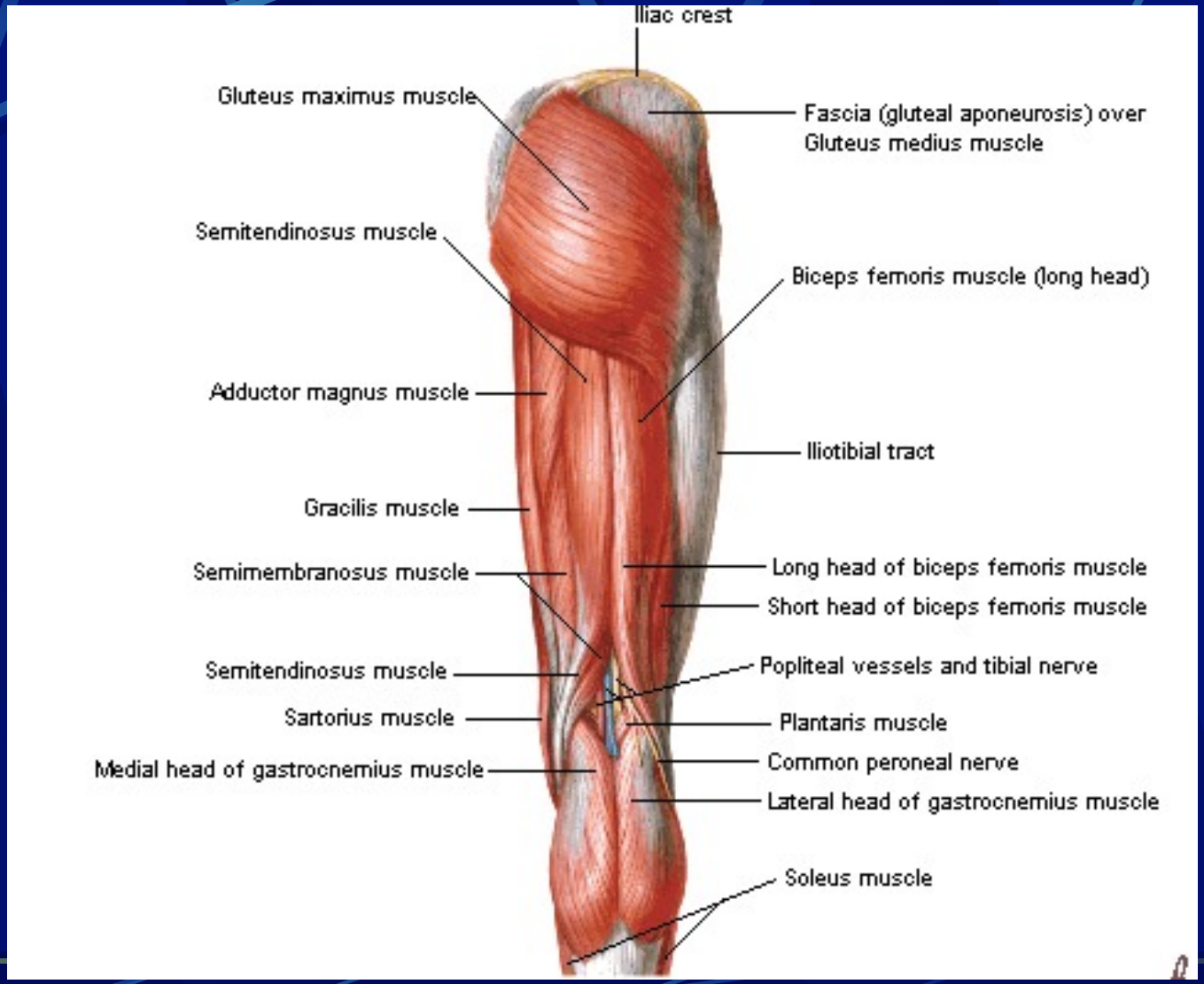

Mięśnie łydki

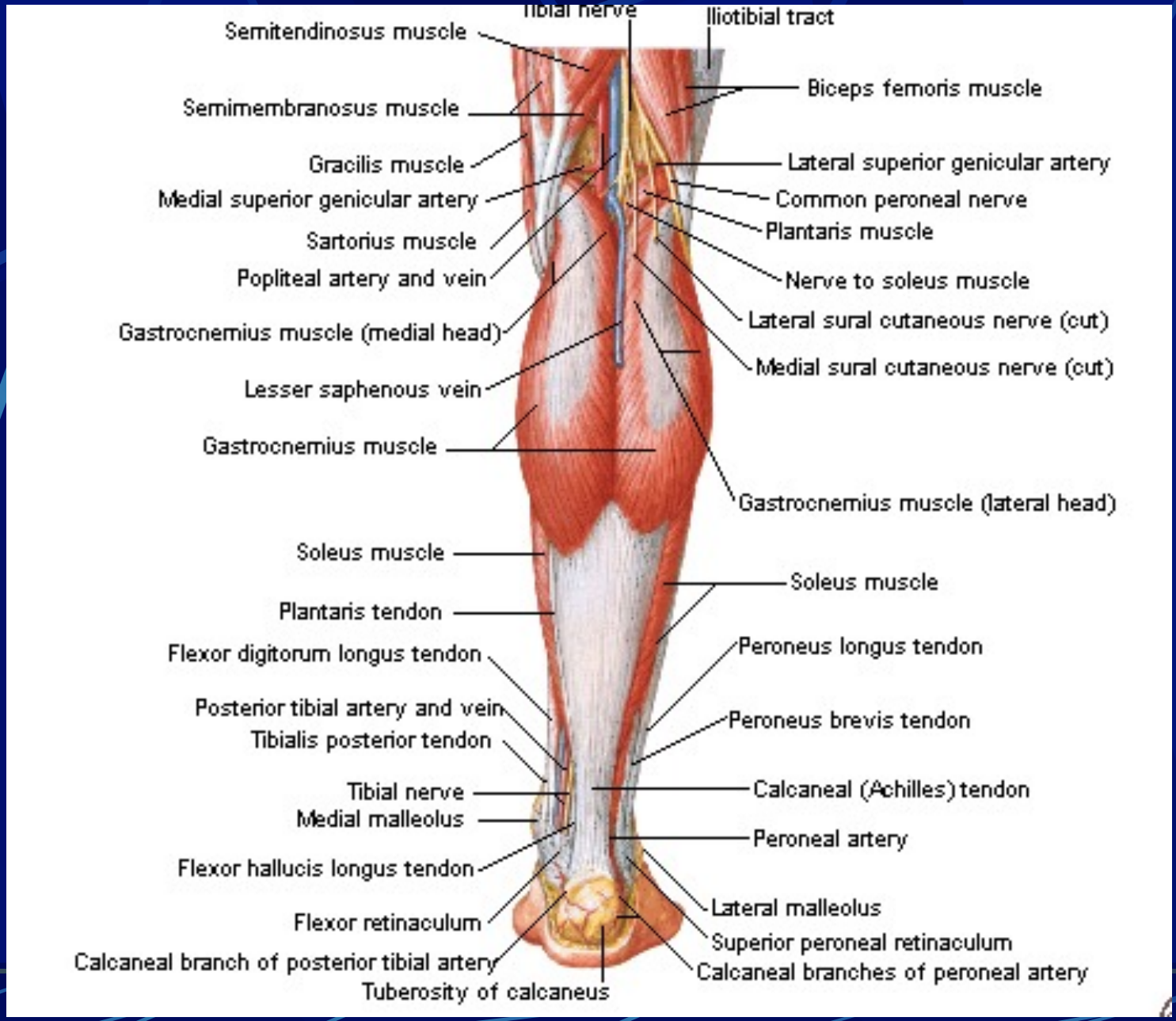

Grupa przednia mięśni podudzia

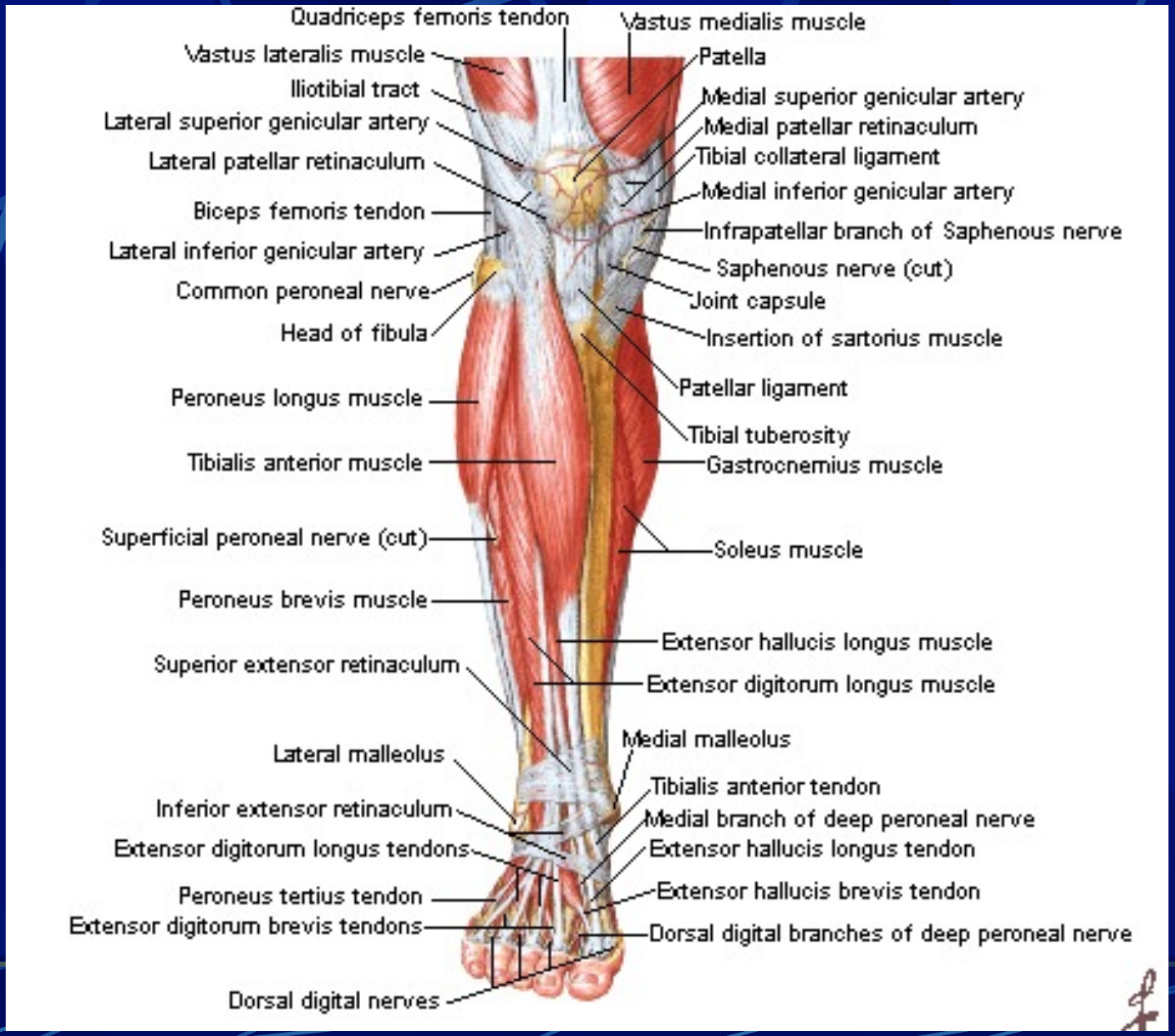

Grupa boczna mięśni podudzia

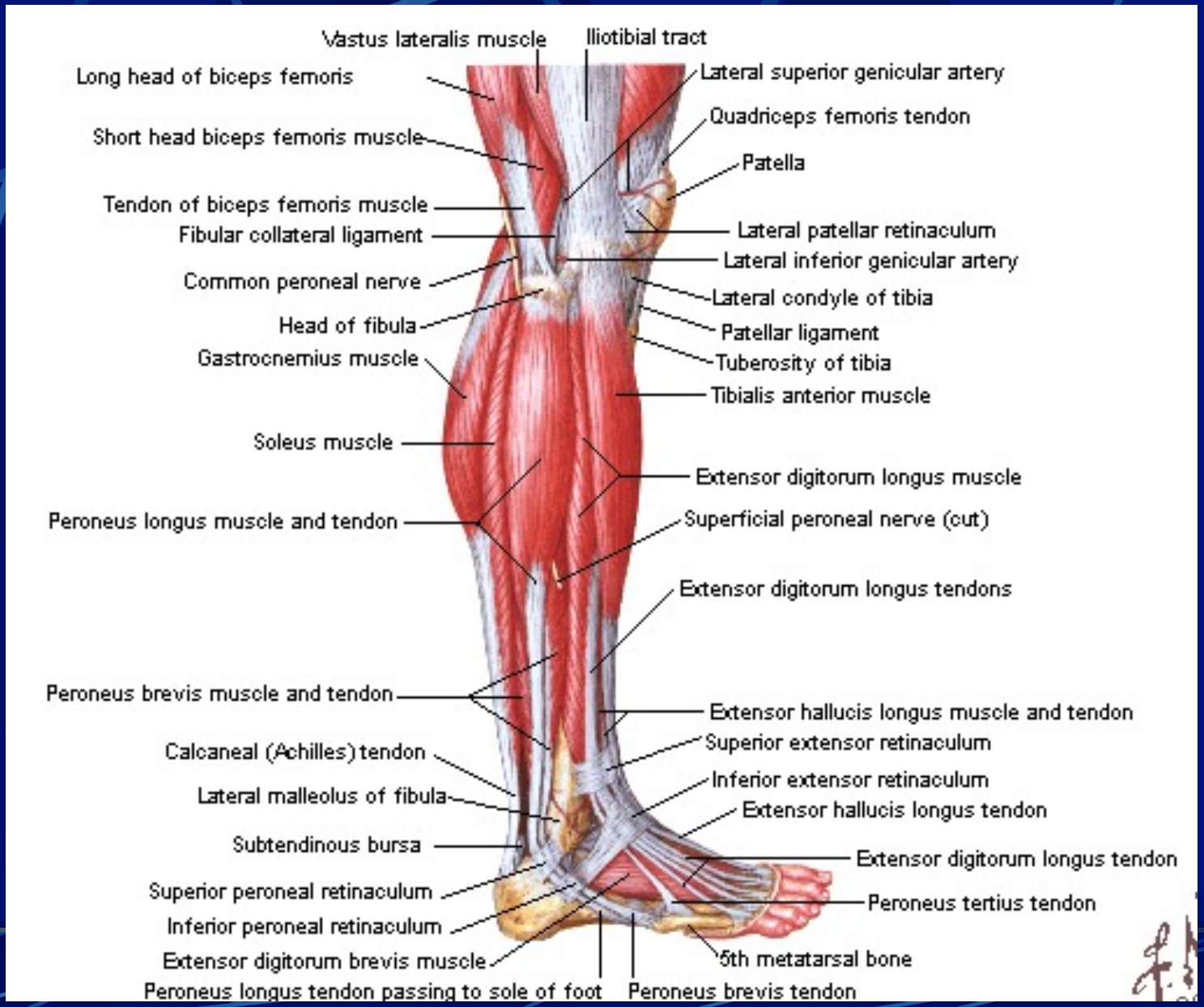

Troczki mięśni kończyny dolnej

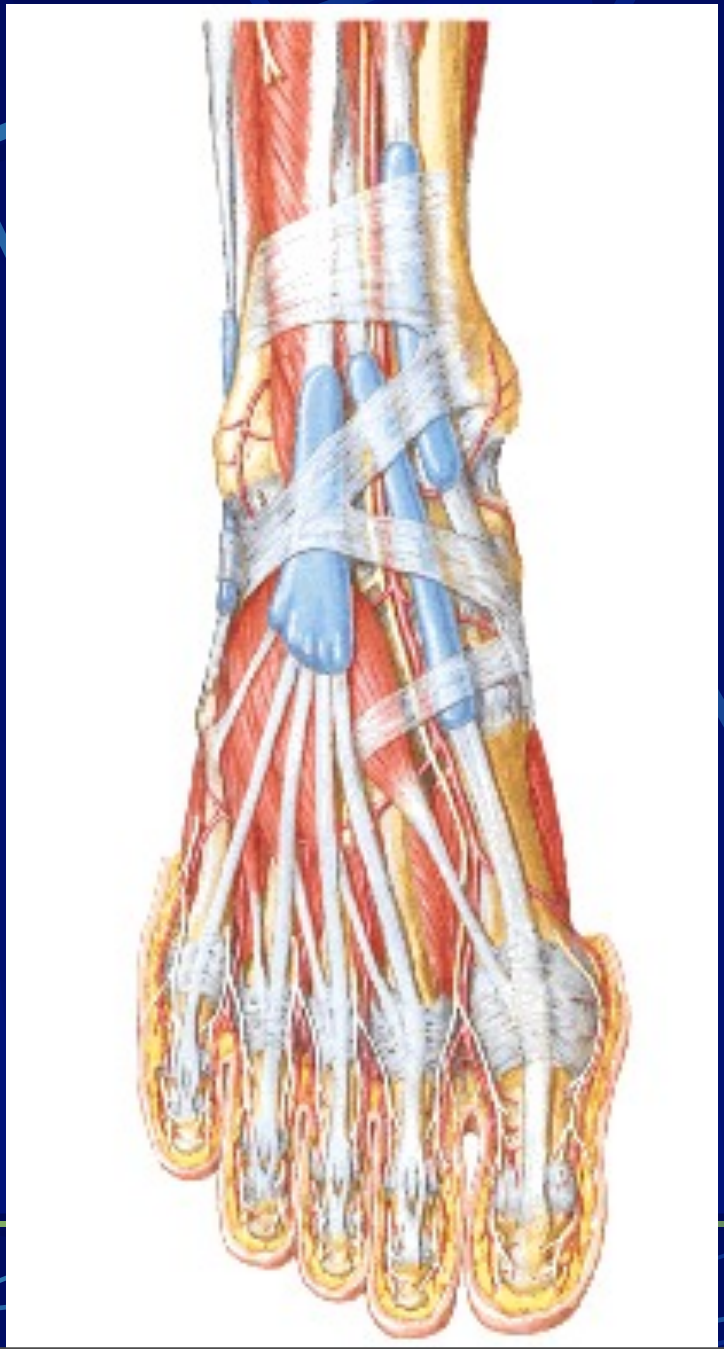



Schemat budowy układu krążenia.
Naczynia powierzchowne i głębokie.

Źródło: Frank H. Netter: Atlas anatomii człowieka, Wyd.: Urban & Partner 1995

SERCE

Położenie w klatce piersiowej

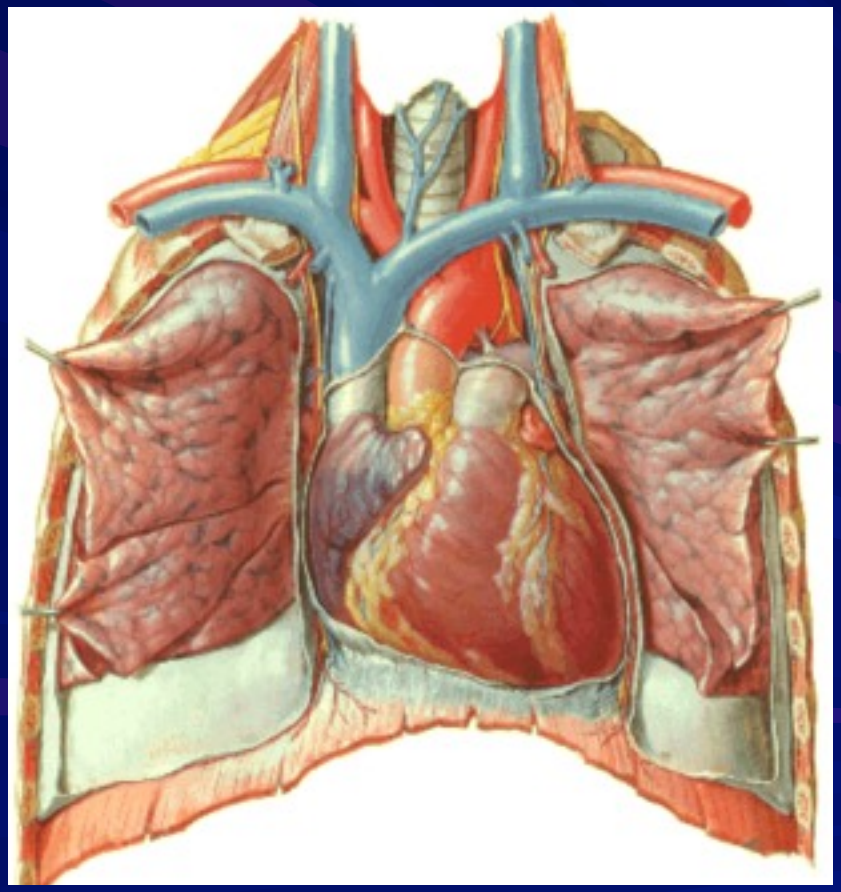

Budowa ogólna serca

- 4 jamy:
  - 2 przedsionki (prawy i lewy);
  - 2 komory (prawa i lewa);
- Dwie połowy serca są od siebie oddzielone;
- Przegrody serca:
  - Międzyprzedsionkowa;
  - Międzykomorowa;

Budowa ogólna serca

- Waga serca: kobieta ok. 270g, mężczyzna ok. 300g;
- Kształt serca:
  - Podstawa (ku górze);
  - Koniuszek (ku dołowi);

Serce

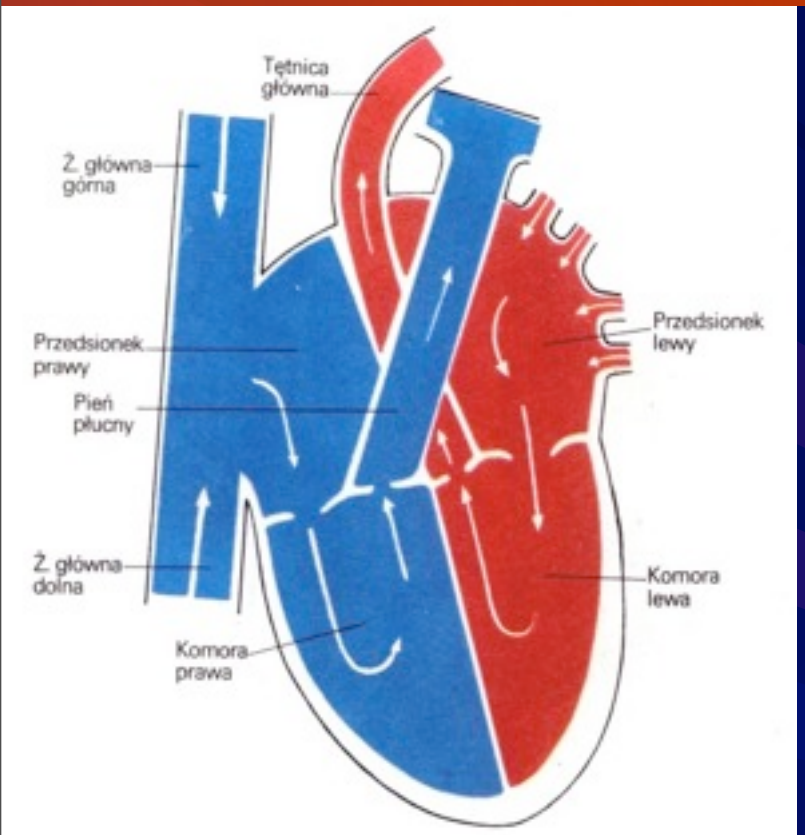

Budowa serca. Strzałki pokazują kierunki przepływu krwi.

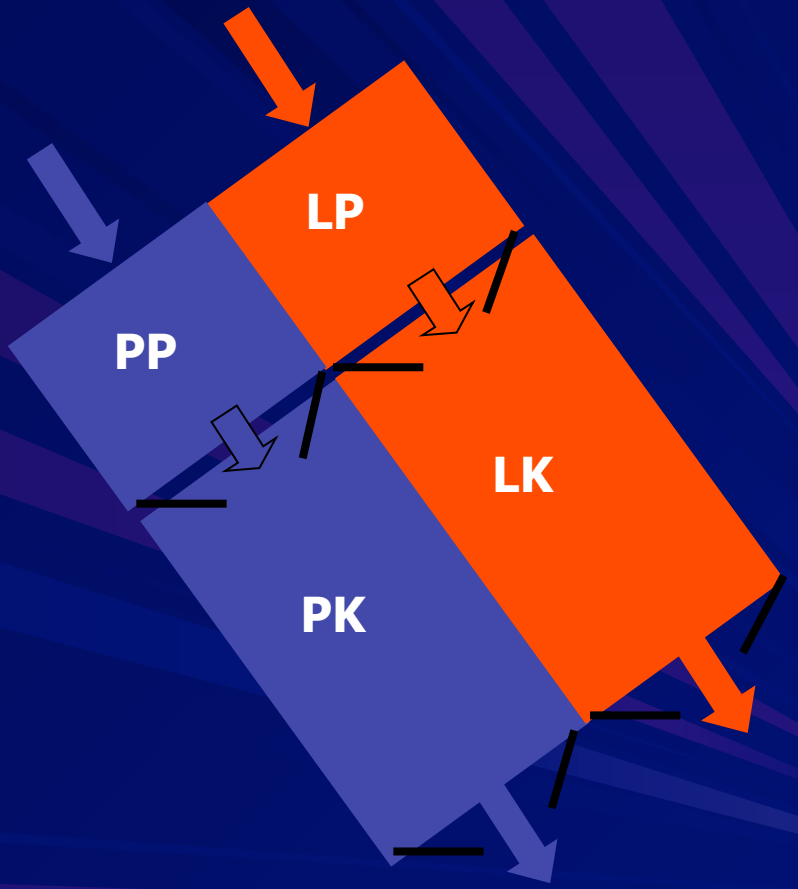

Serce

Narząd zbudowany ze specyficznej tkanki mięśniowej, posiadającą własny układ bodźco-przewodzący na który ma wpływ układ autonomiczny

Serce

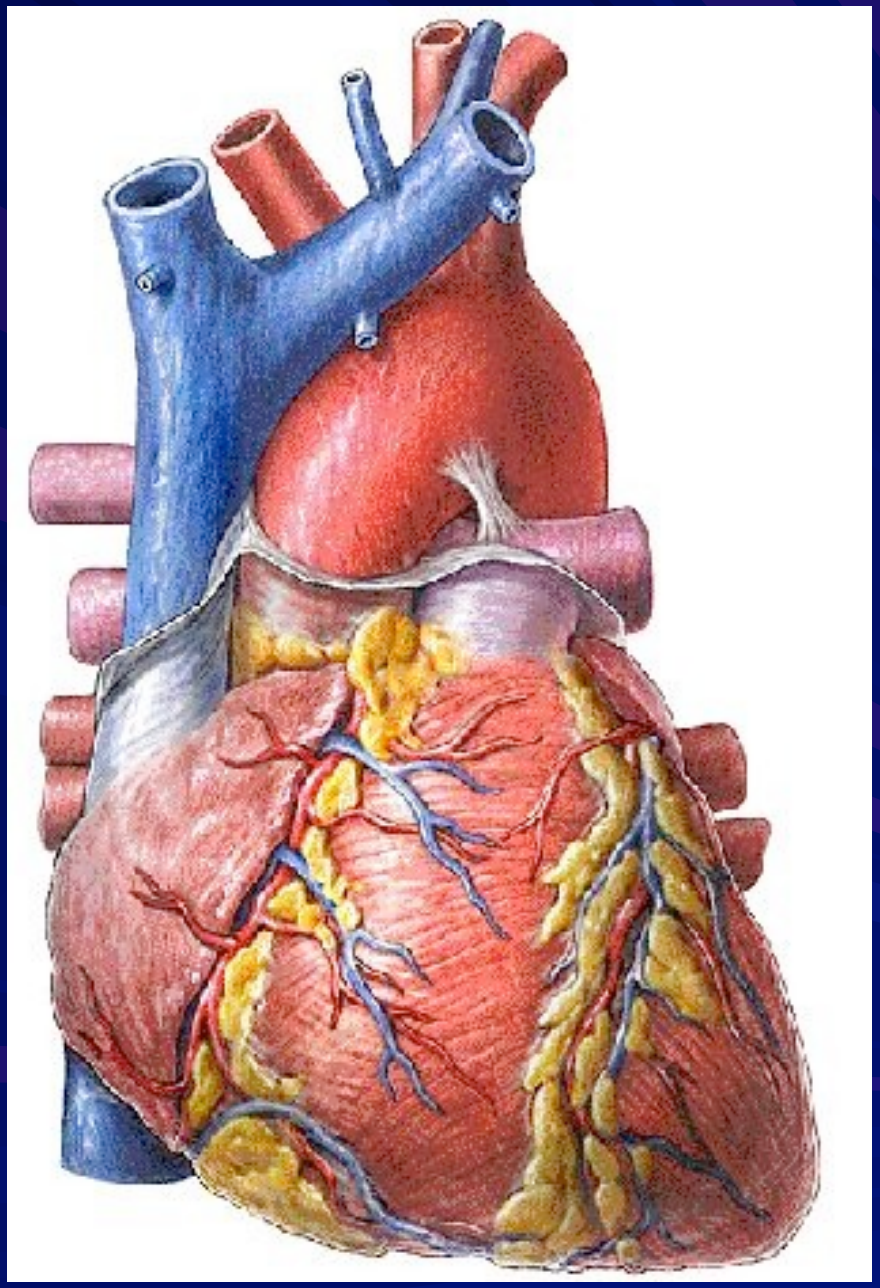

Krążenie wielkie i krążenie małe

- **Krążenie wielkie**: lewa komora - aorta – tkanki –żyła główna górna i dolna - przedsionek prawy;
- **Krążenie małe** (płucne): komora prawa – pień płucny – tętnice płucne – płuca – żyły płucne – przedsionek lewy;
- Prawy przedsionek i prawa komora serca: krew żylna (odtlenowana);
- Lewy przedsionek i lewa komora serca: krew tętnicza (utlenowana);

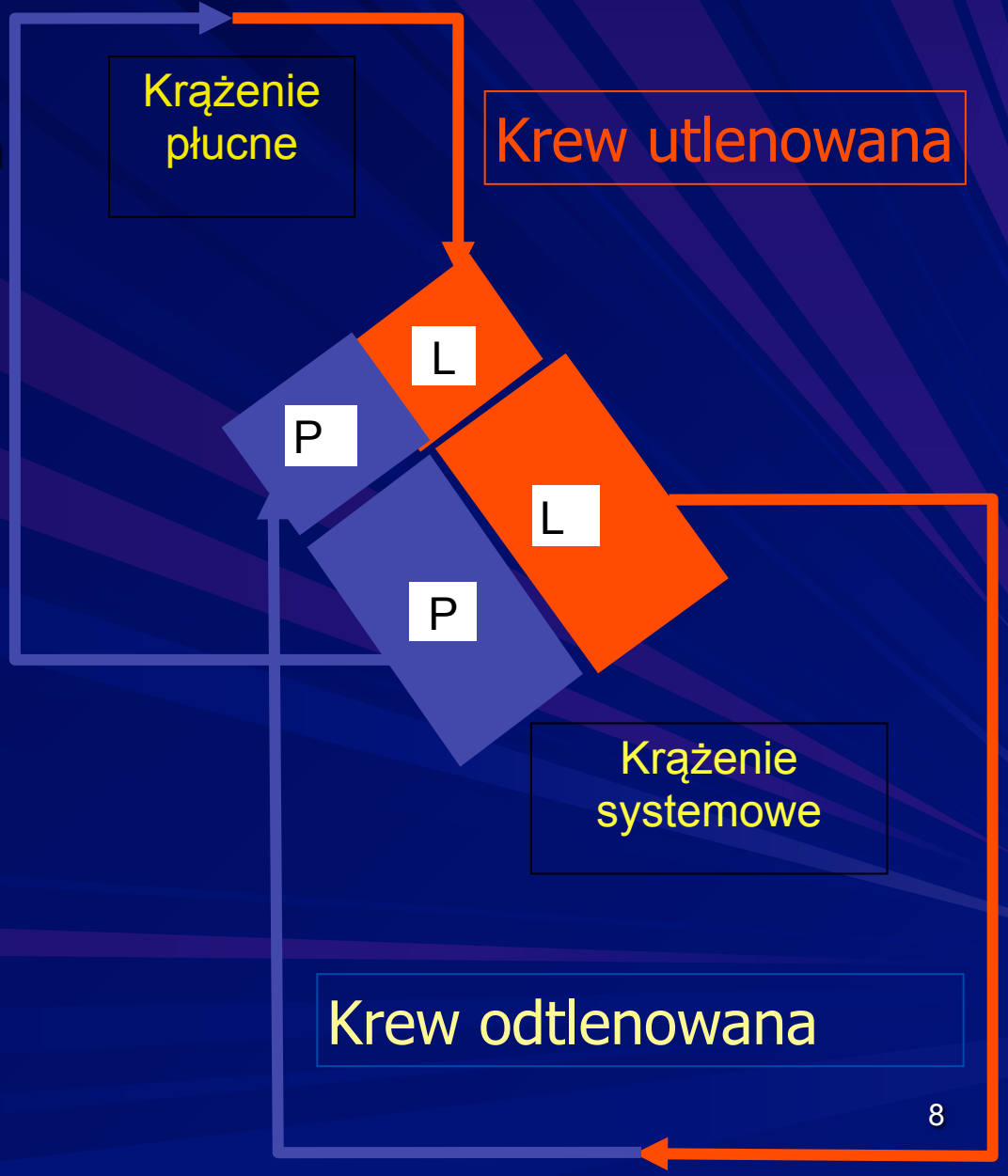

Naczynia krwionośne

- Tętnice:
  - prowadzą krew z serca
  - grube, sprężyste ściany, krew płynie pod dużym ciśnieniem;
- Żyły:
  - prowadzą krew do serca
  - niewielka grubość ścian, niskie ciśnienie krwi; układ zastawek
- Naczynia włosowate:
  - bardzo cienkie ściany, wymiana produktów między krwią a tkankami.

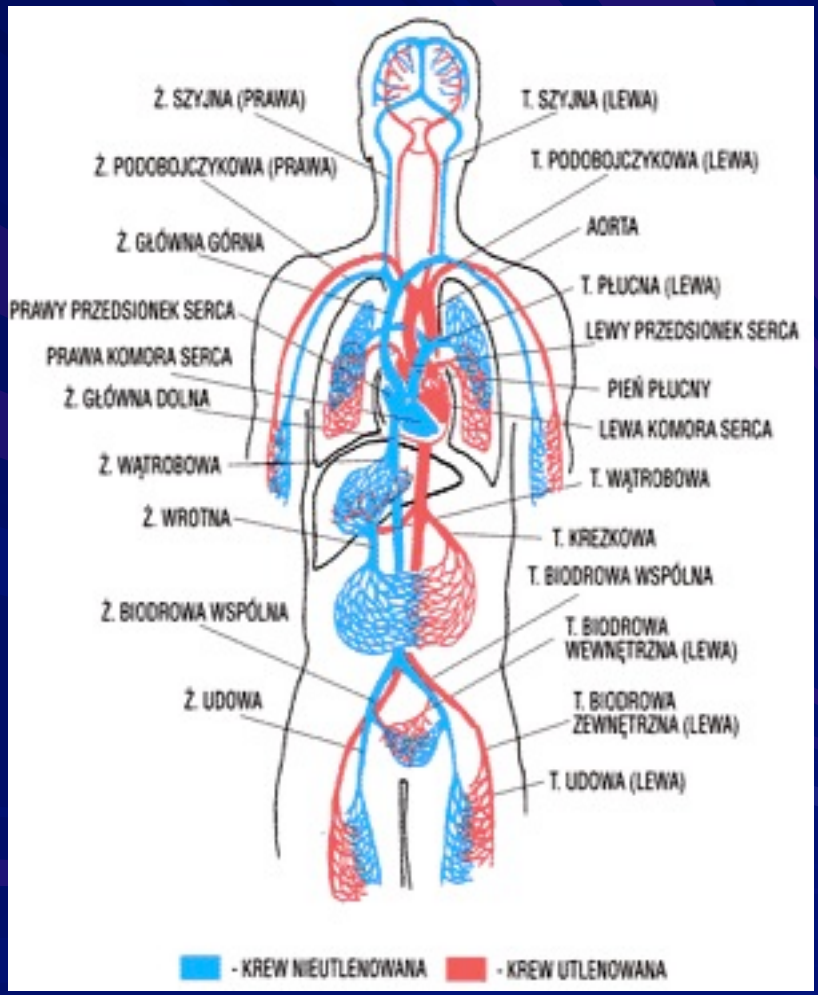

Naczynia tętnicze krążenia wielkiego

- Aorta:
  - największe naczynie tętnicze organizmu
  - jej odgałęzienia zaopatrują w krew narządy całego ciała;
  - trzy części:
    - wstępująca
    - łuk aorty
    - zstępująca
      - piersiowa
      - brzuszna

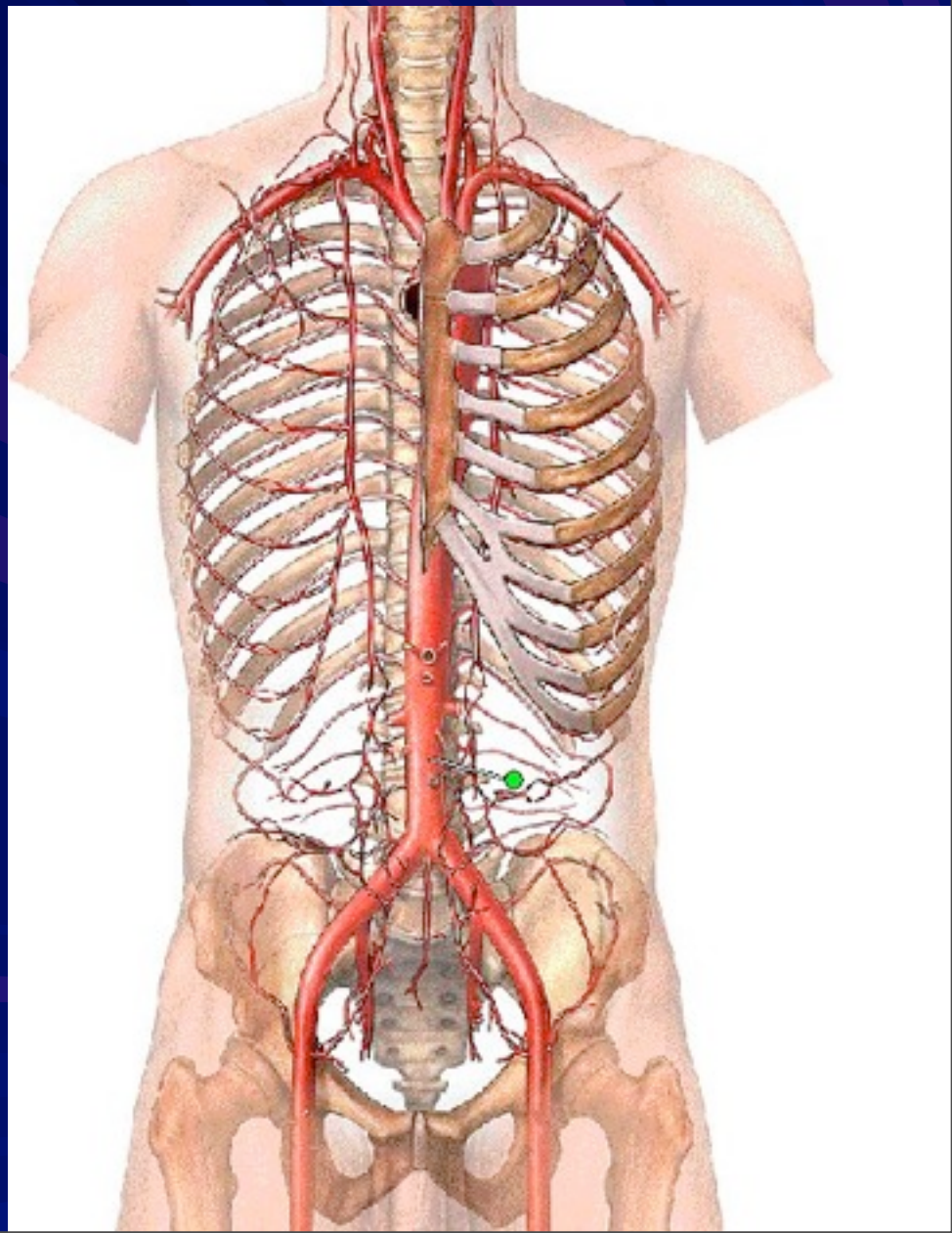


Contents
Index

Gałęzie łuku aorty

- łuk aorty:
  - pień ramienno – głowowy
    - t. szyjna wspólna prawa
    - t. podobojczykowa prawa
  - t. szyjna wspólna lewa
  - t. podobojczykowa lewa

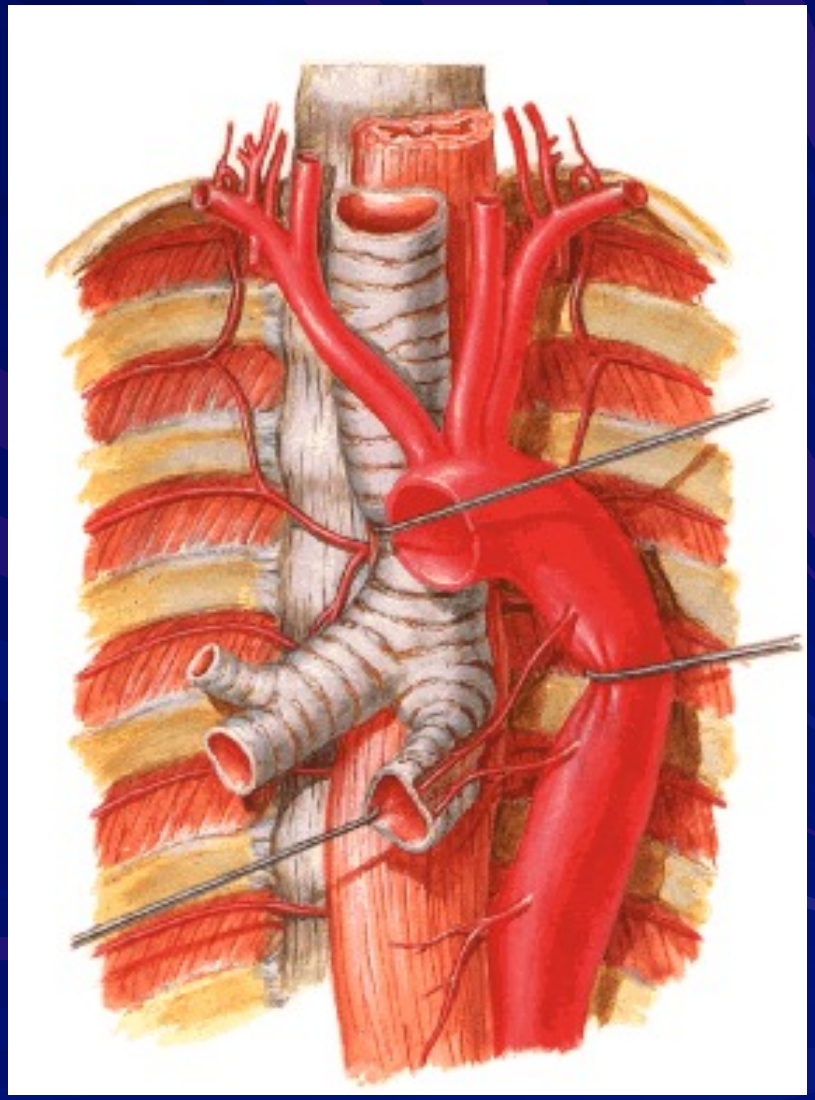

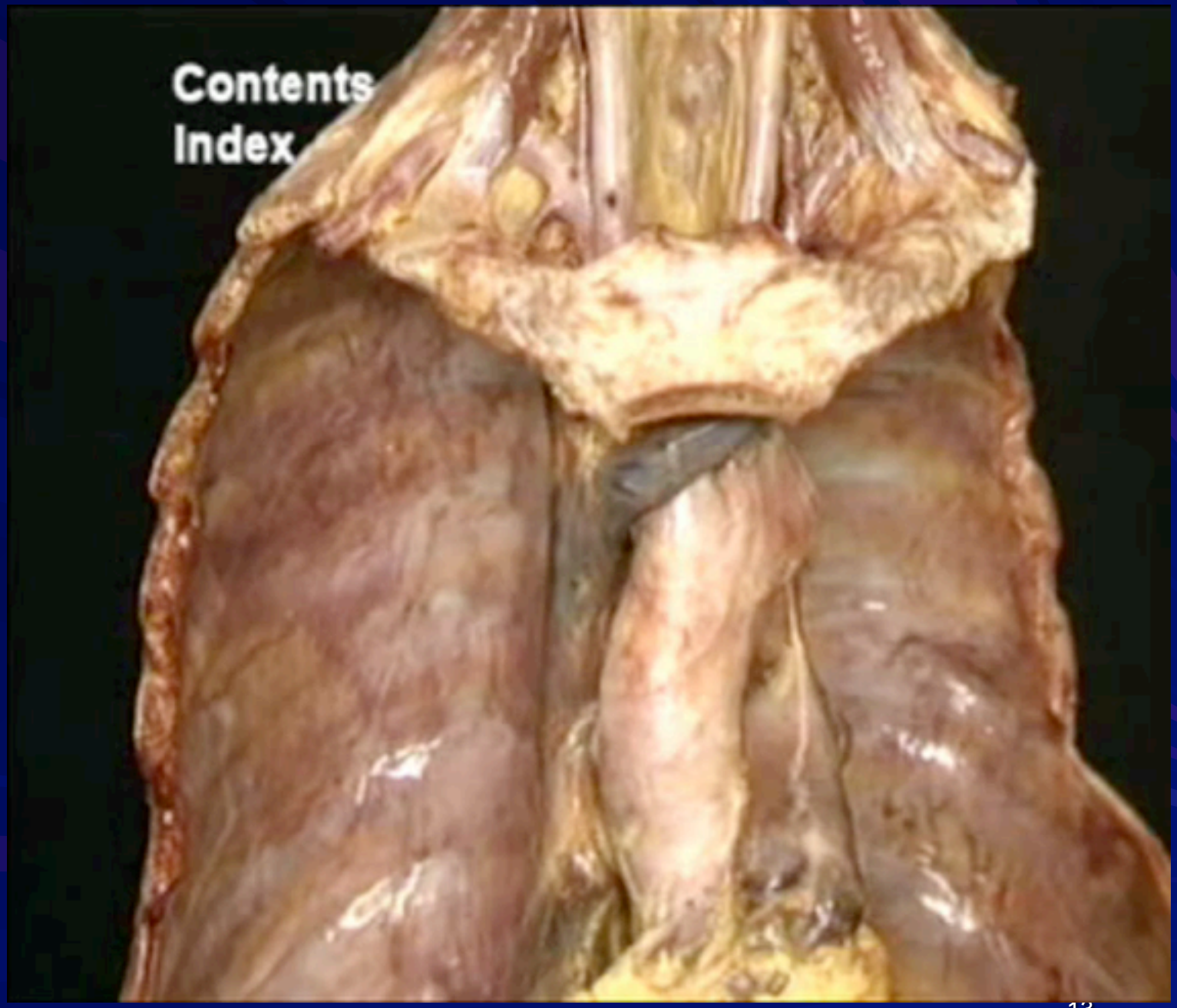
Contents
Index

Tętnice głowy i szyi

- t. szyjna wspólna prawa:
  - zatoka t. szyjnej
  - t. szyjna wewnętrzna
  - t. szyjna zewnętrzna

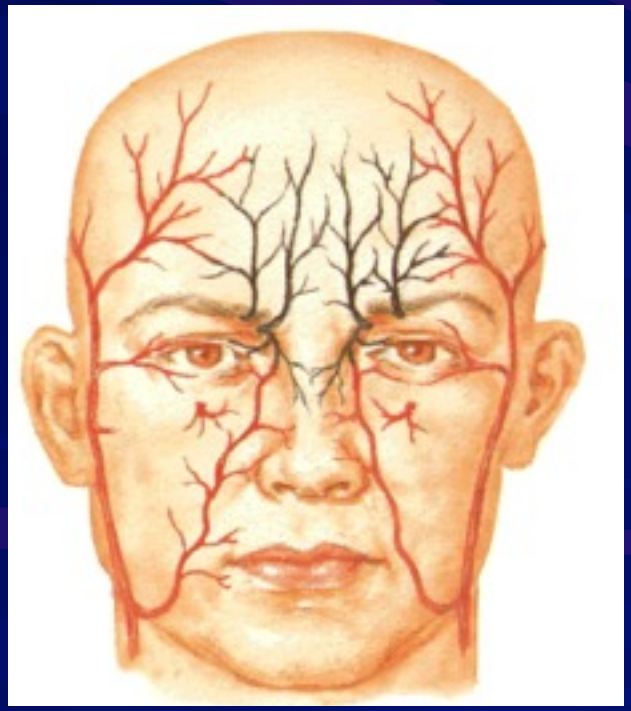

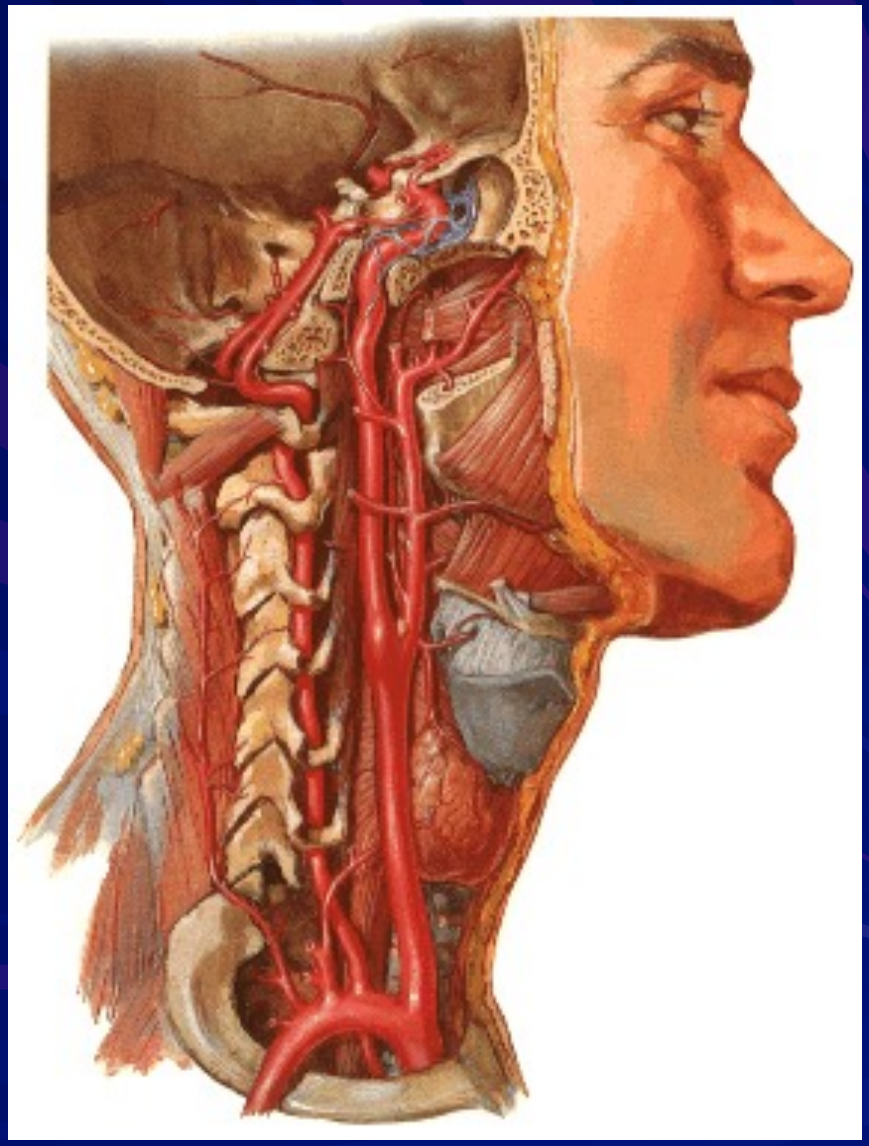

Tętnice głowy i szyi

- T. szyjna zewnętrzna:
  - t. tarczowa górna
  - t. językowa
  - t. twarzowa
  - t. uszna tylna
  - t. skroniowa powierzchowna (gałąź końcowa)
  - t. szczękowa (gałąź końcowa)



Tętnice głowy i szyi

- T. szyjna wewnętrzna:
  - Przez kanał t. szyjnej dostaje się do jamy czaszki
  - Przebija oponę twardą – dostaje się na podstawę mózgowia
  - gałęzie: t. oczna, t. przednia mózgu, t. środkowa mózgu

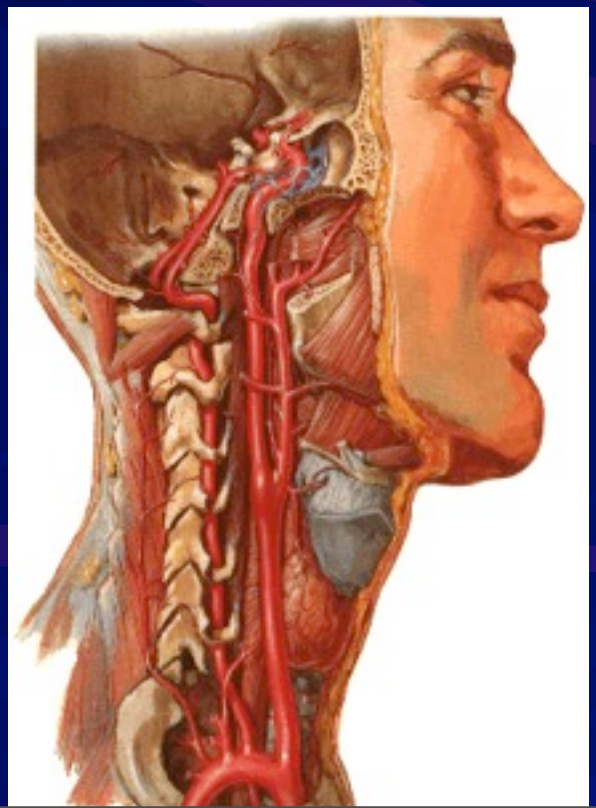

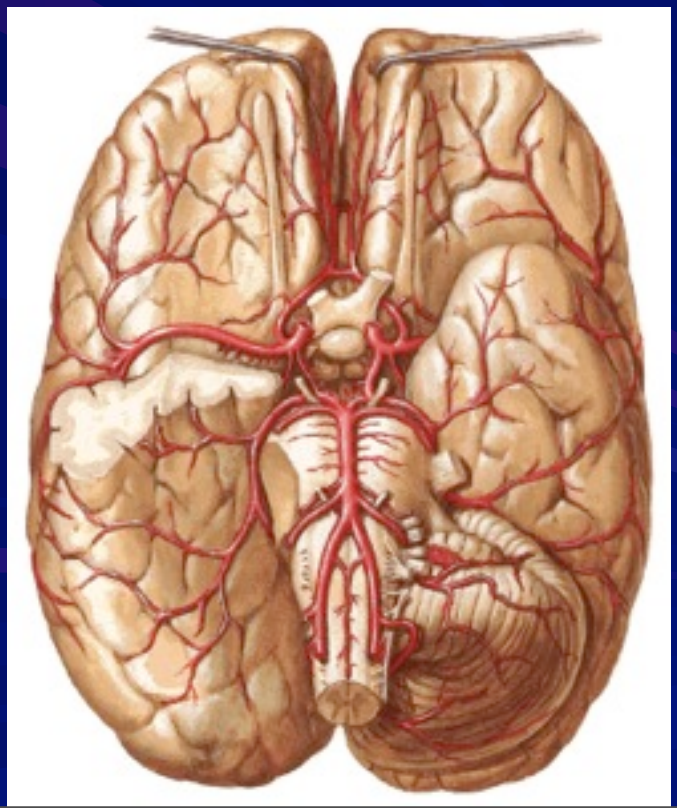

- Tętnice obręczy i ramienia

→ t. podobojczykowa

1-sze żebro ◄ · · ·

Tętnice kończyny górnej

- t. podobojczykowa
  - t. kręgowa
  - t. piersiowa wewnętrzna
- t. pachowa

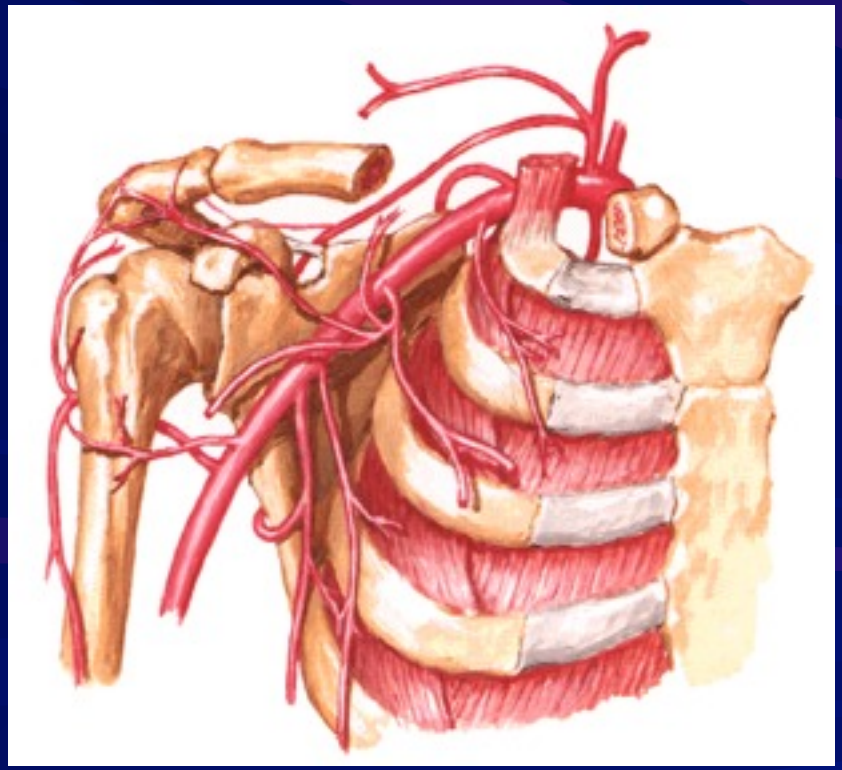

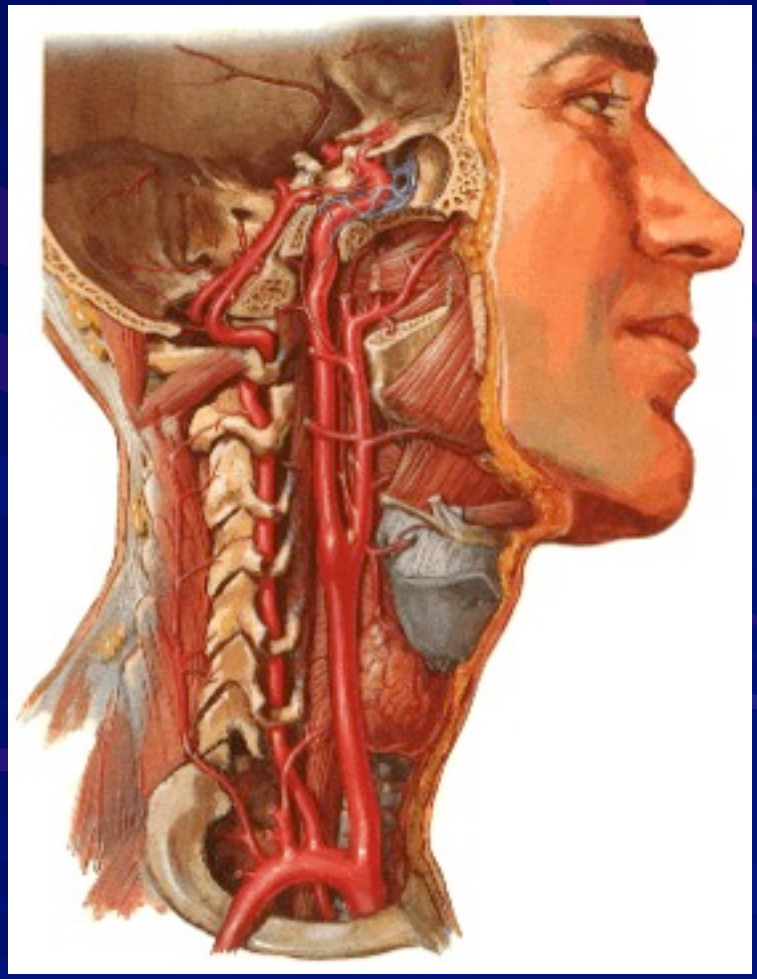

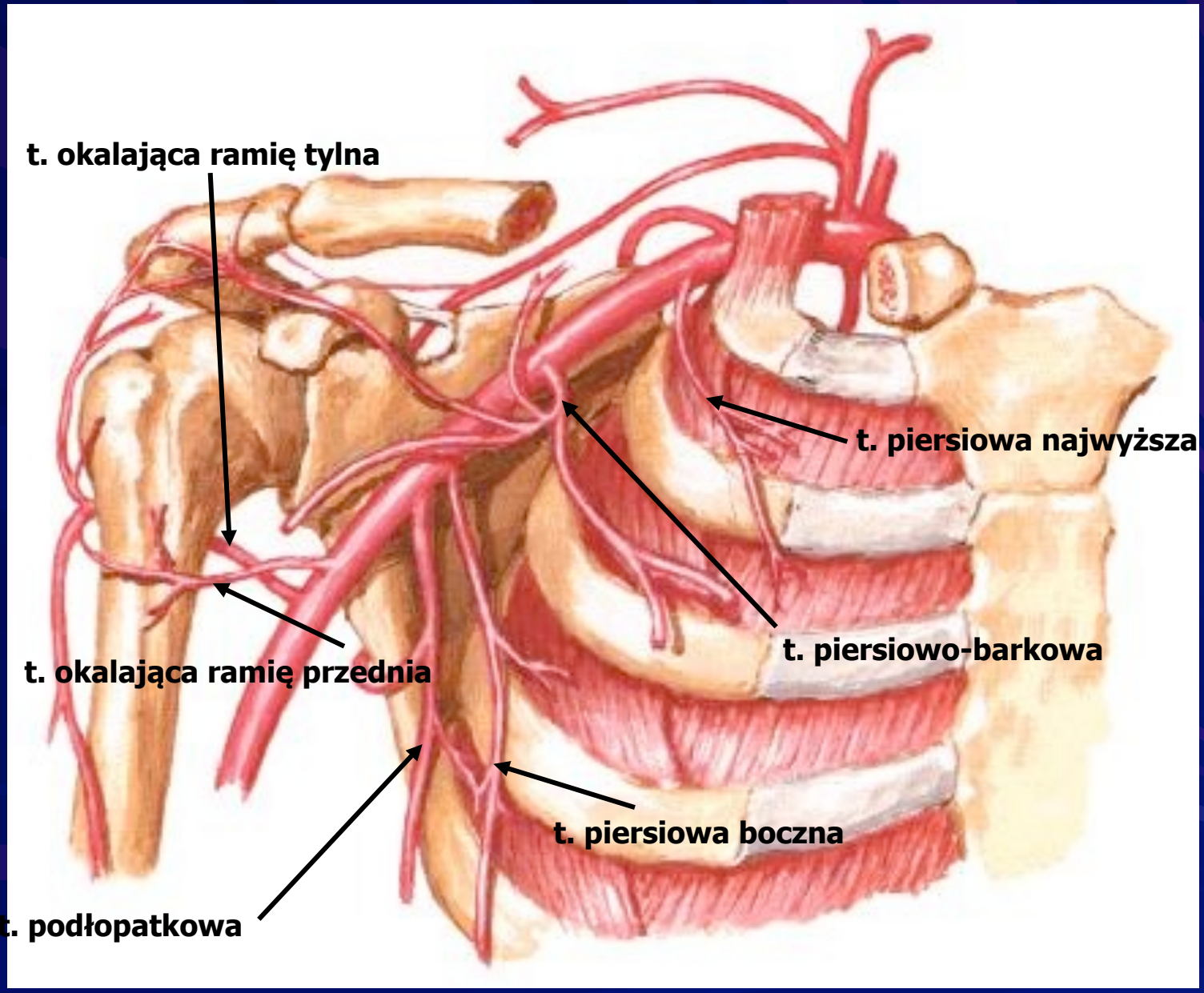
t. okalająca ramię tylna
t. piersiowa najwyższa
t. piersiowo-barkowa
t. okalająca ramię przednia
t. piersiowa boczna
t. podłopatkowa

Tętnice kończyny górnej

- t. ramienna:
  - t. głęboka ramienia
  - w dole łokciowym dzieli się na:
    - t. łokciową
    - t. promieniową

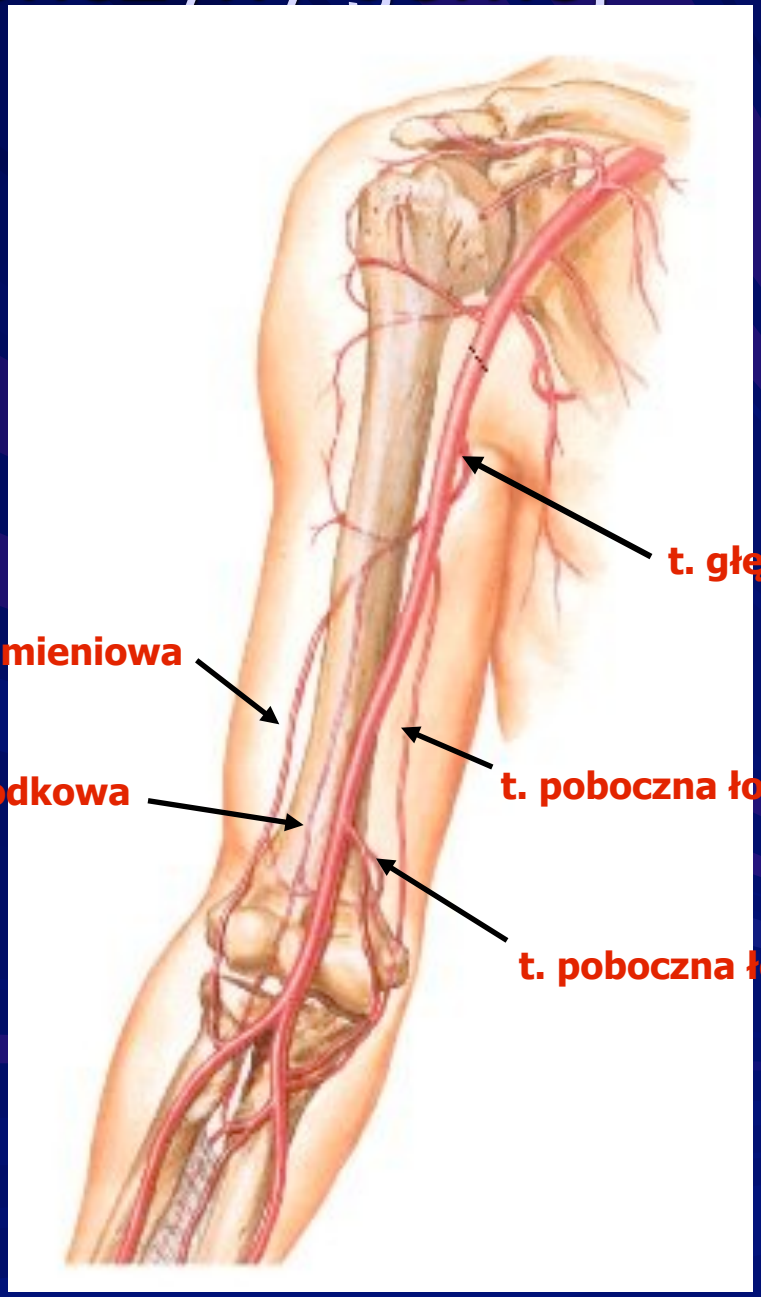

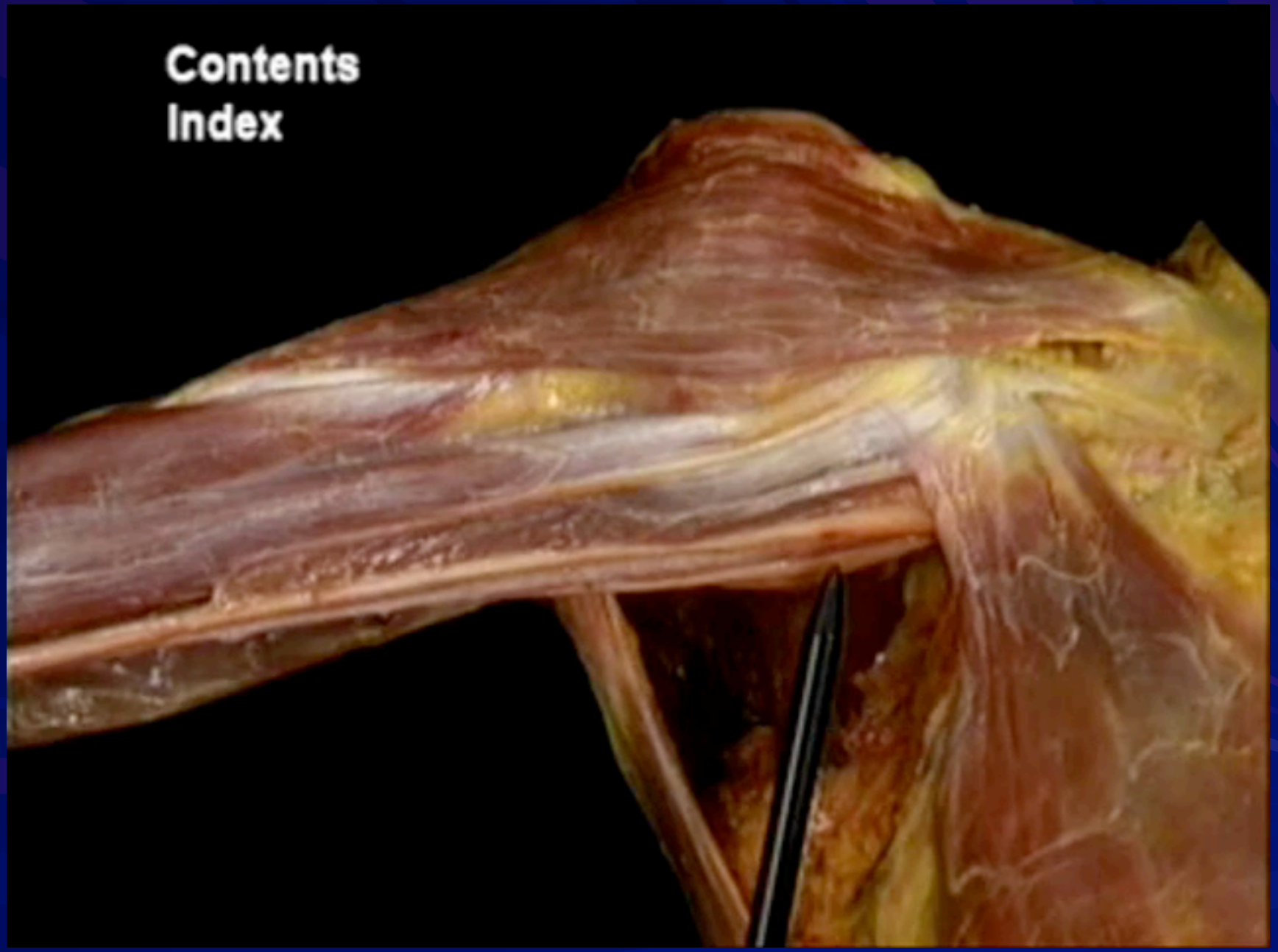
Contents
Index

- Tętnice ramienia:

→ tętnica ramienna

→ tętnica głęboka ramienia

→ t. poboczna promieniowa

→ t. poboczna środkowa

→ tętnice poboczne łokciowe (górna i dolna)

Tętnice kończyny górnej

- gałęzie t. promieniowej i łokciowej tworzą łuki tętnicze :
  - łuk dłoniowy powierzchowny
  - łuk dłoniowy głęboki
- od łuków dłoniowych odchodzą naczynia zaopatrujące śródręcze i palce ręki





Tętnice klatki piersiowej

- Gałęzie aorty piersiowej:
  - gałęzie trzewne:
    - oskrzela, przełyk, osierdzie
  - gałęzie ścienne:
    - gałęzie przeponowe górne
    - tt. międzyżebrowe tylne
- Gałęzie t. podobojczykowej:
  - t. piersiowa wewnętrzna
    - gałęzie międzyżebrowe przednie

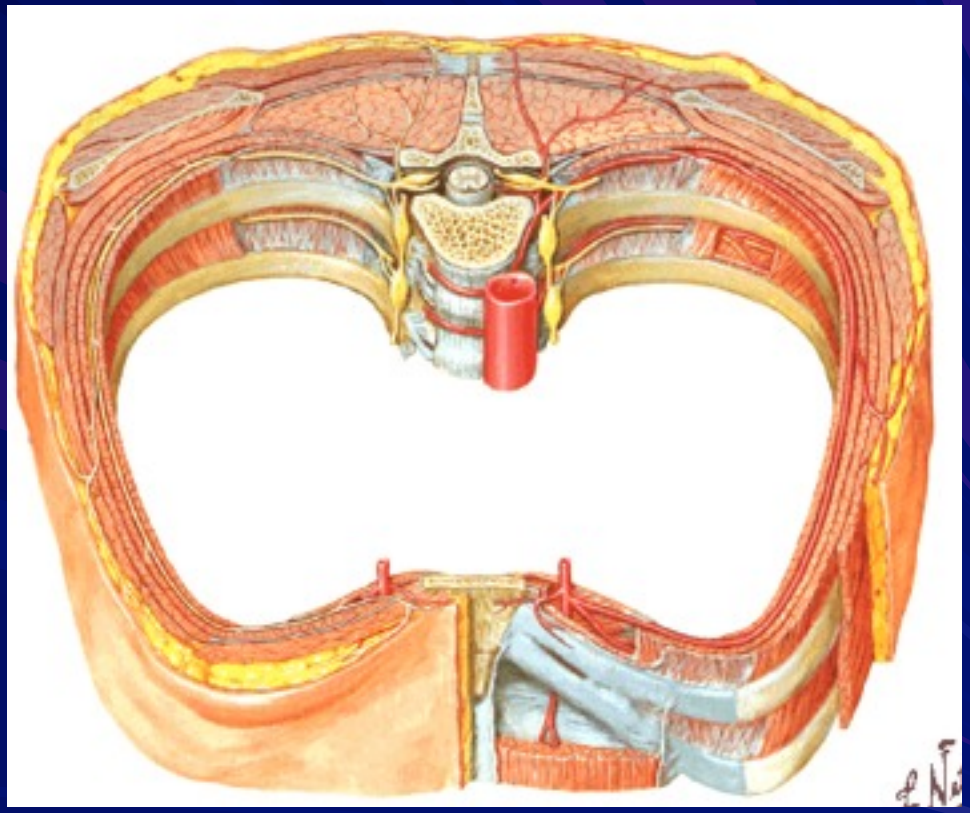



Tętnice jamy brzusznej

Gałęzie ścienne aorty brzusznej:

- t. przeponowa dolna
- tt. lędźwiowe
- t. krzyżowa pośrodkowa

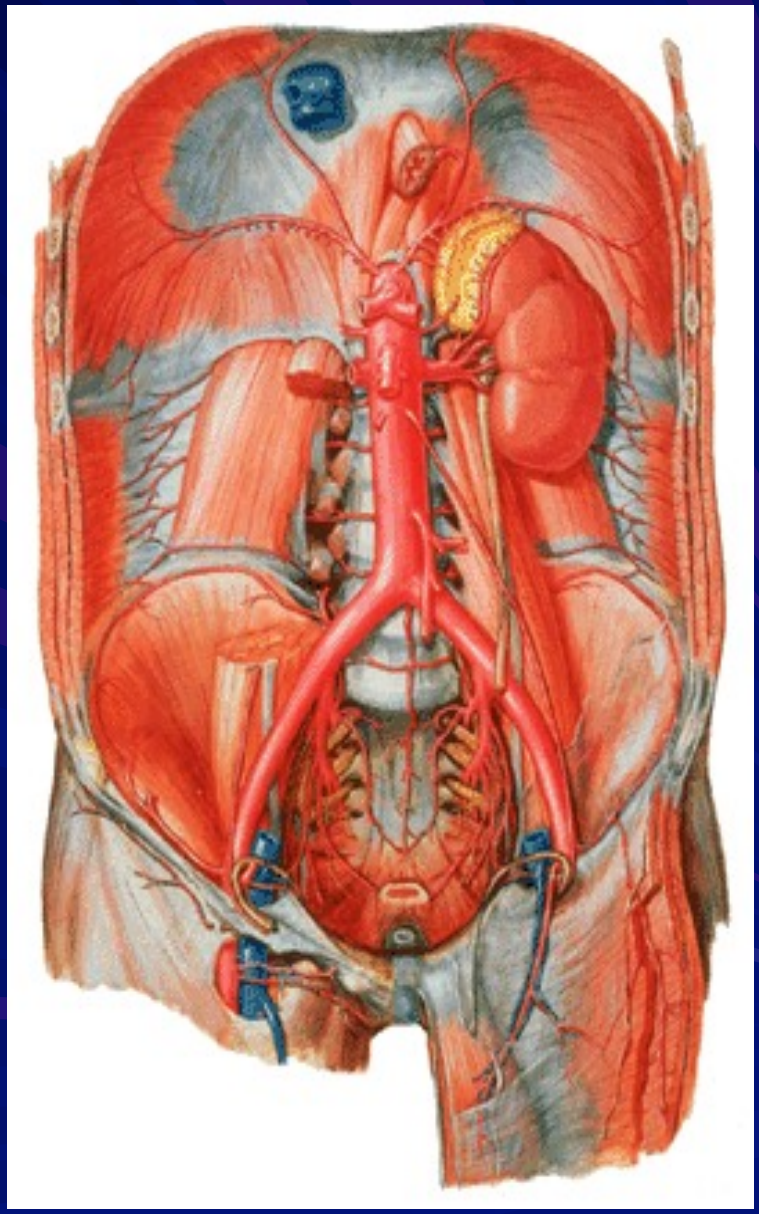

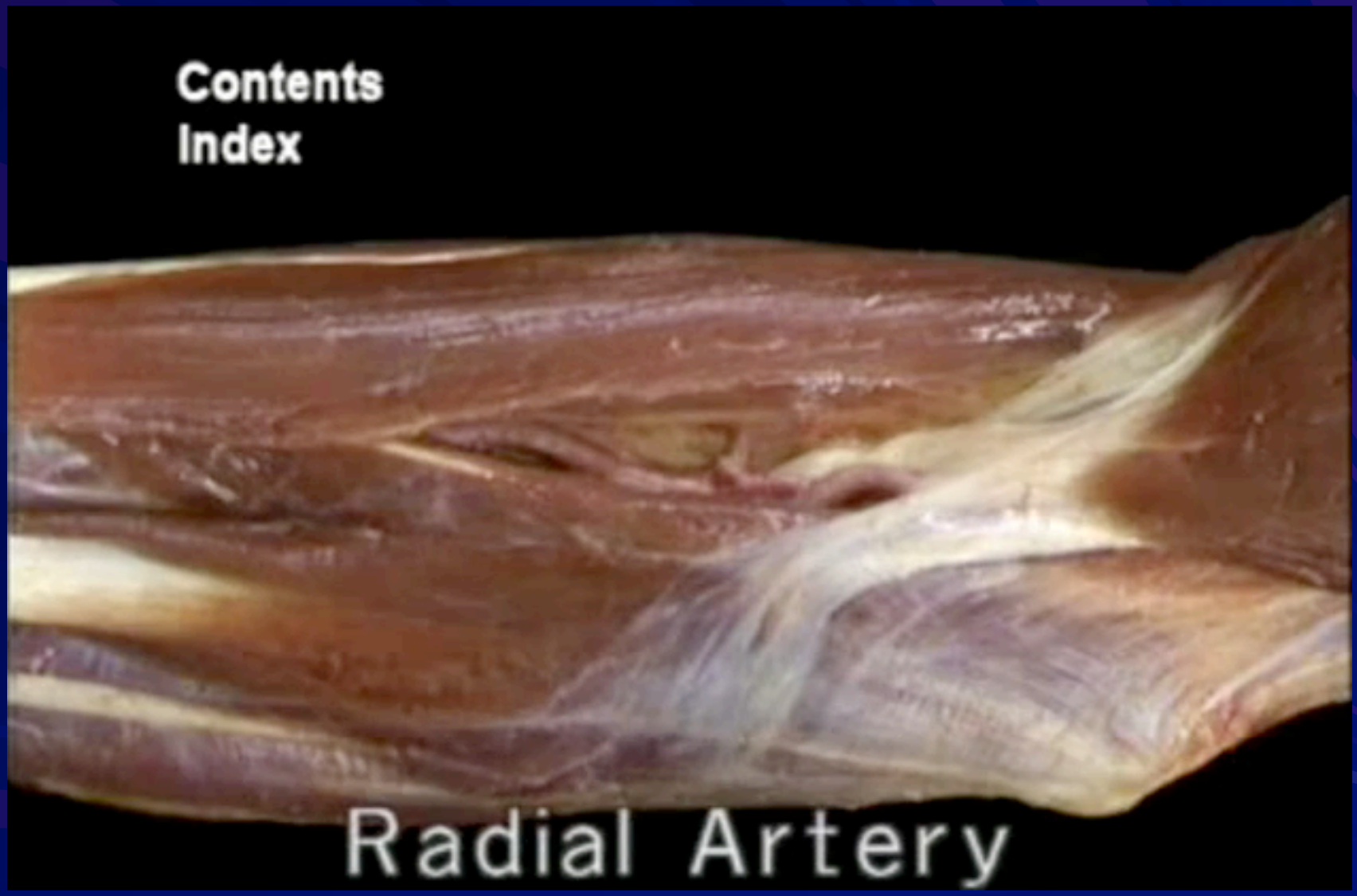
Contents
Index
Radial Artery


Contents
Index

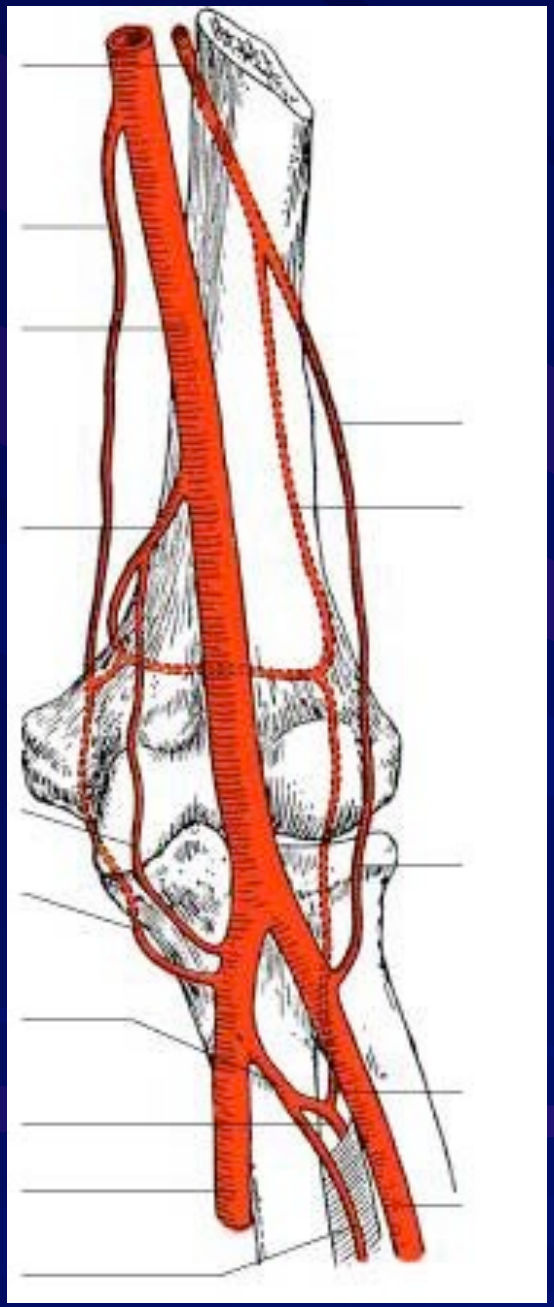

SIEĆ ŁOKCIA

Naczynia zstępujące

1. t. poboczna promieniowa
2. t. poboczna łokciowa górna
3. t. poboczna łokciowa dolna
4. t. poboczna środkowa

Naczynia wstępujace

- t. wsteczna promieniowa
- t. wsteczna łokciowa
- t. międzykostna wsteczna

Tętnice ręki

→ tętnica łokciowa → **łuk dłoniowy powierzchowny**
→ łuk dłoniowy głęboki

Tętnice ręki

→ tętnica promieniowa → **łuk dłoniowy głęboki**
→ łuk dłoniowy powierzchowny

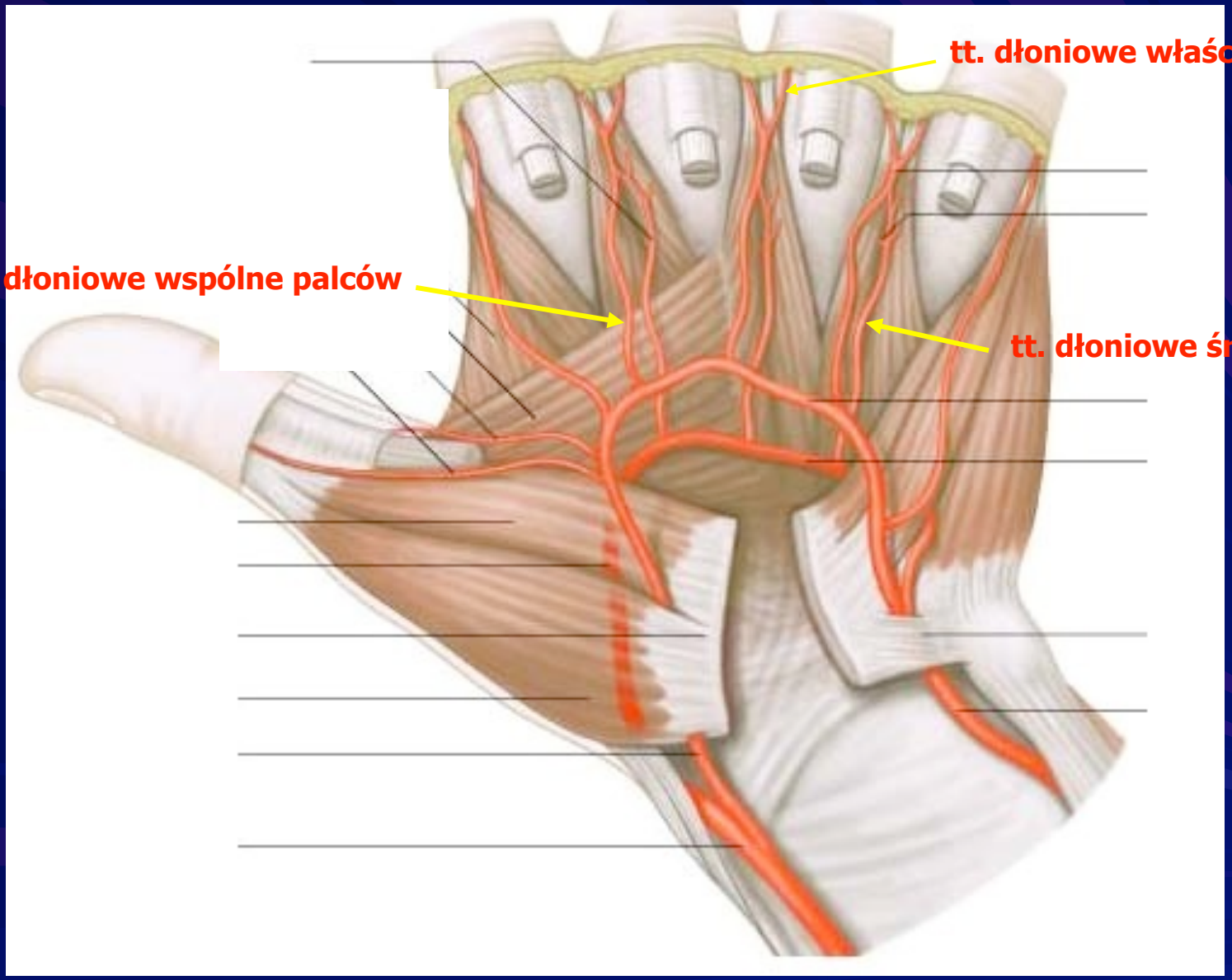
tt. dłoniowe właściwe palców
tt. dłoniowe wspólne palców
tt. dłoniowe śródręcza






Contents
Index

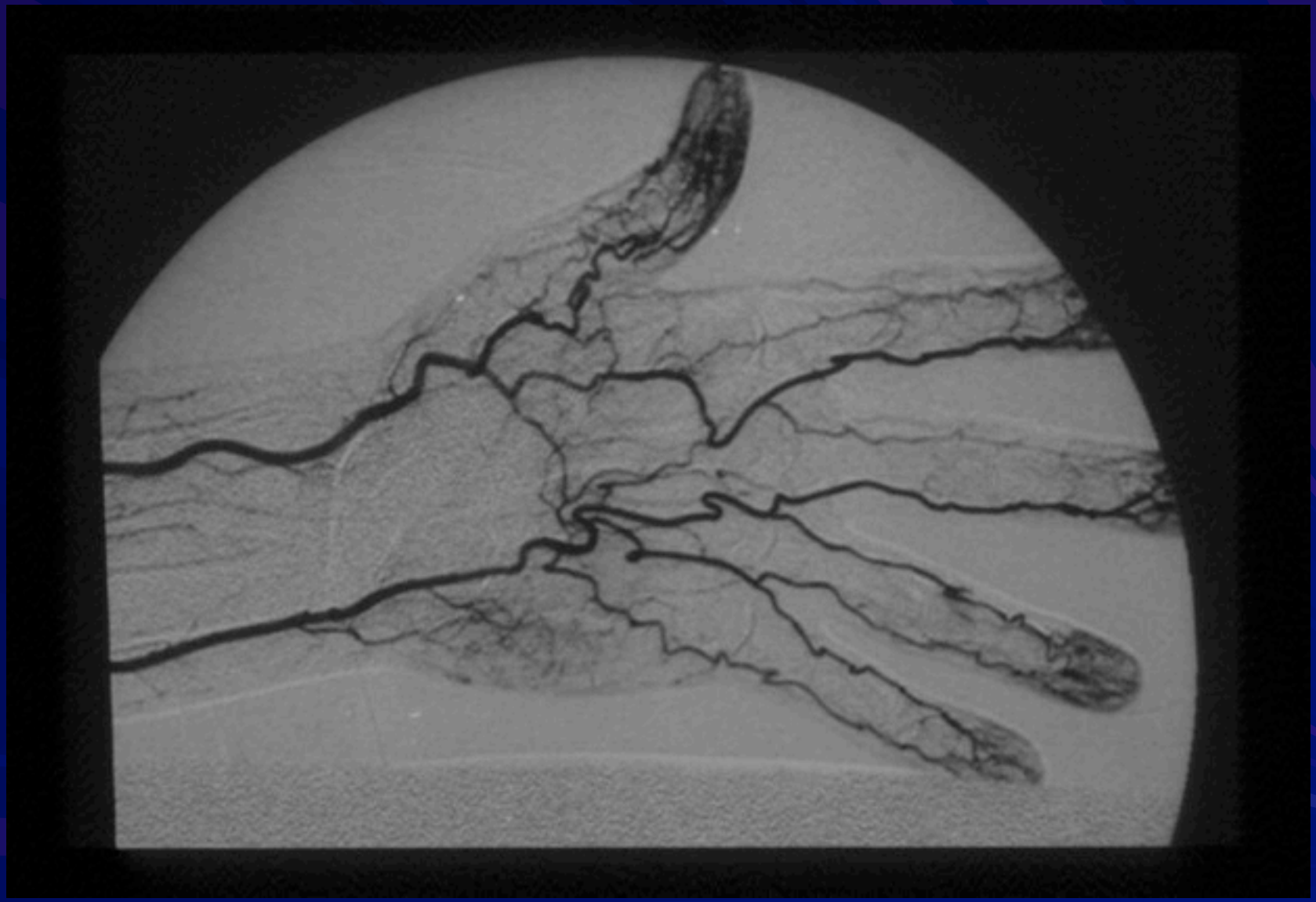

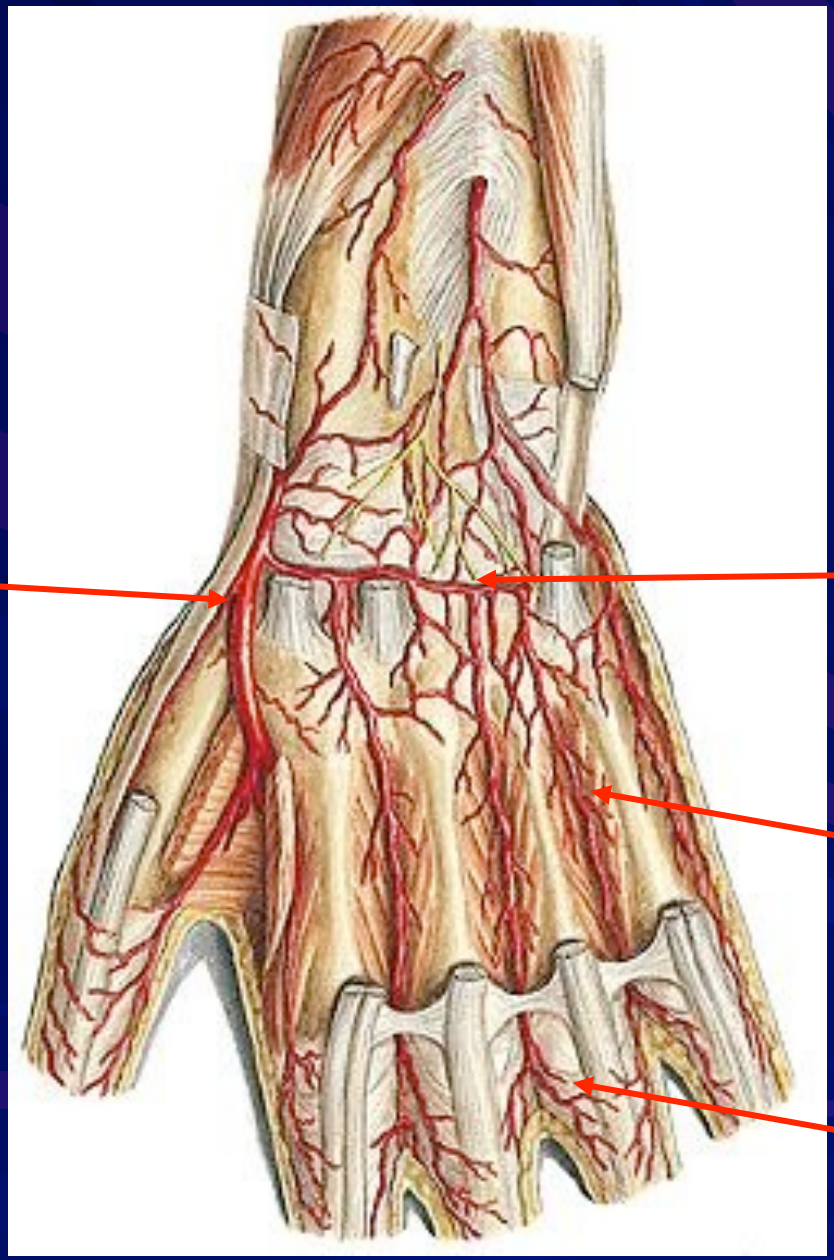
t. promieniowa
t. grzbietowa nadgarstka
tt. śródręcza grzbietowe
tt. grzbietowe palców

Tętnice jamy brzusznej

Nieparzyste gałęzie trzewne aorty brzusznej:

- Pień trzewny:
  - unaczynienie wątroby, żołądka, dwunastnicy, trzustki oraz śledziony
  - t. wątrobowa wspólna
  - t. żołądkowa lewa
  - t. śledzionowa

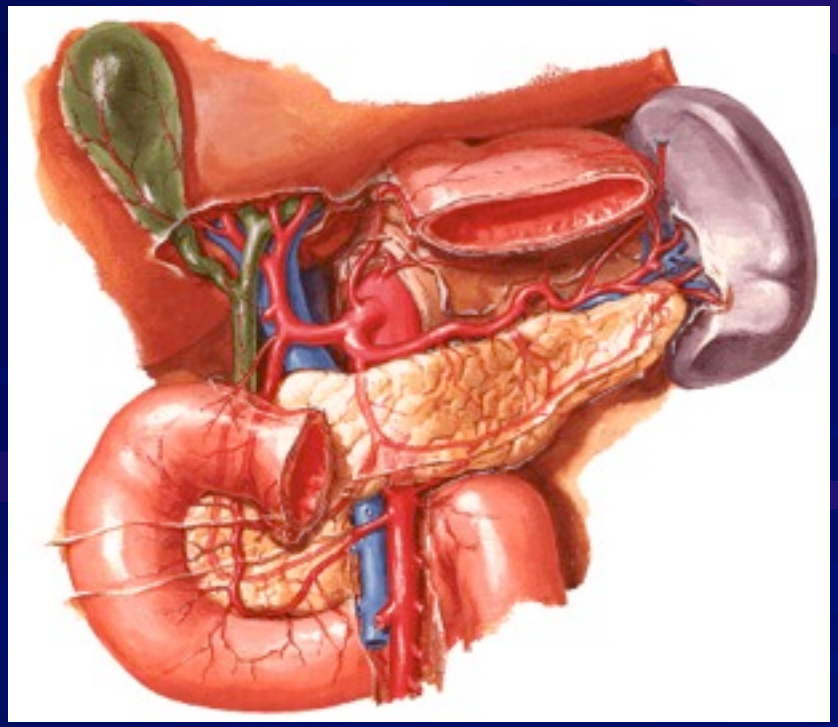

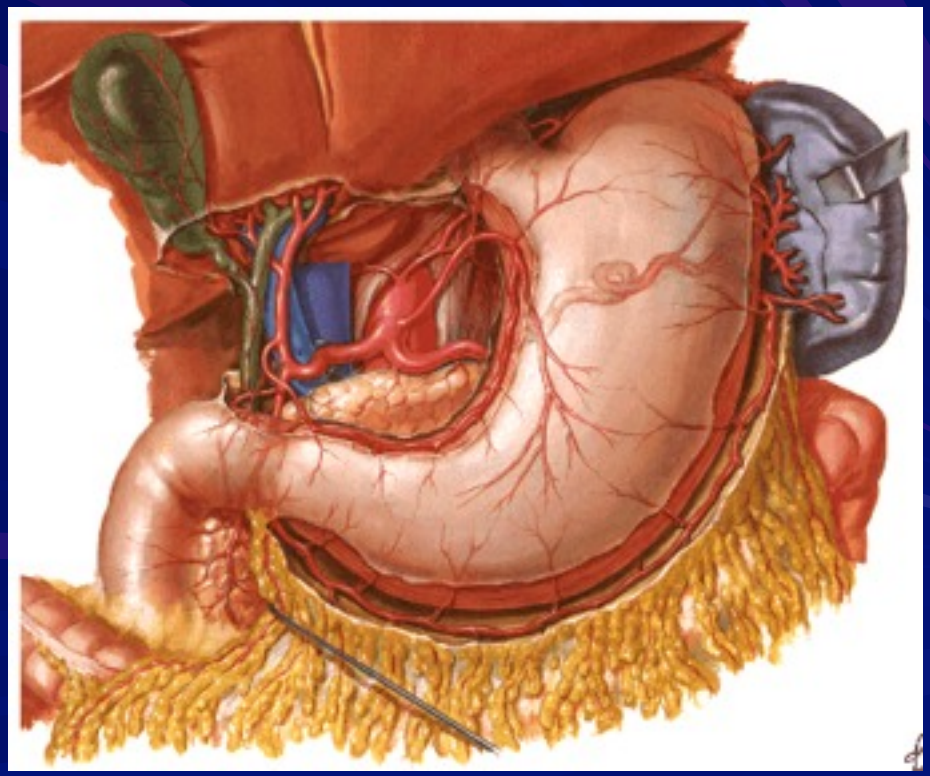

Tętnice jamy brzusznej

Nieparzyste gałęzie trzewne aorty brzusznej:

- t. krezkowa górna:
  - unaczynienie jelita cienkiego i okrężnicy wstępującej oraz proksymalnych 2/3 poprzecznicy

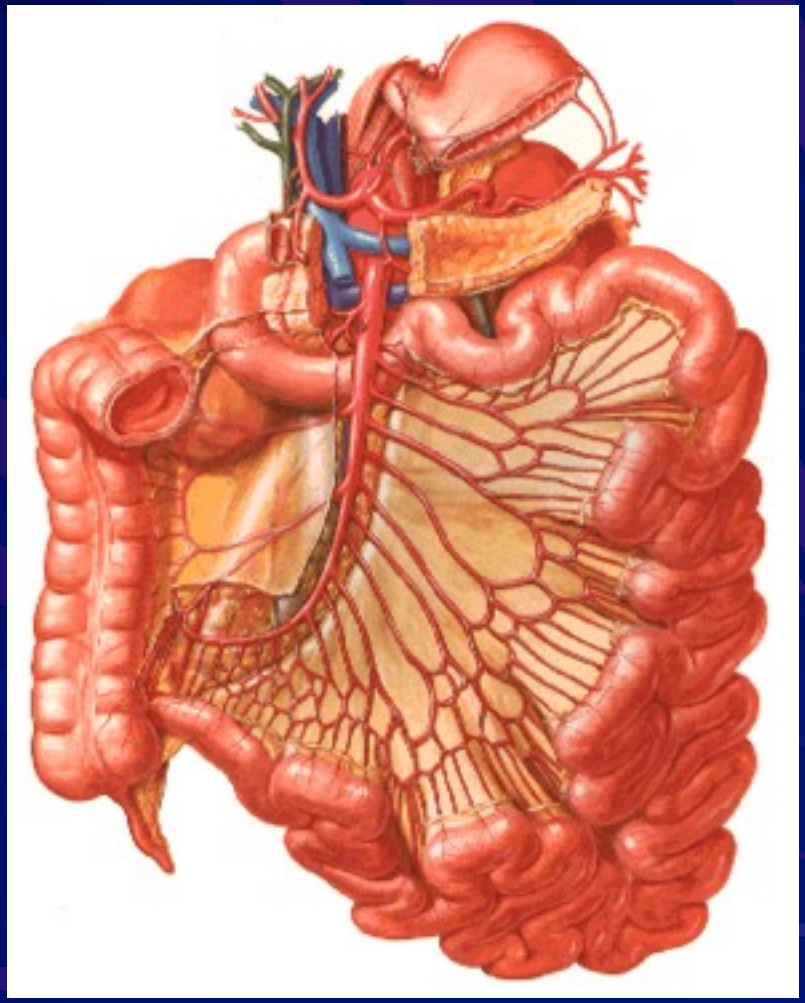

Tętnice jamy brzusznej

Nieparzyste gałęzie trzewne

aorty brzusznej:

- t. krezkowa dolna
  - unaczynienie dystalnej 1/3 poprzecznicy oraz pozostałej części jelita grubego i odbytnicy

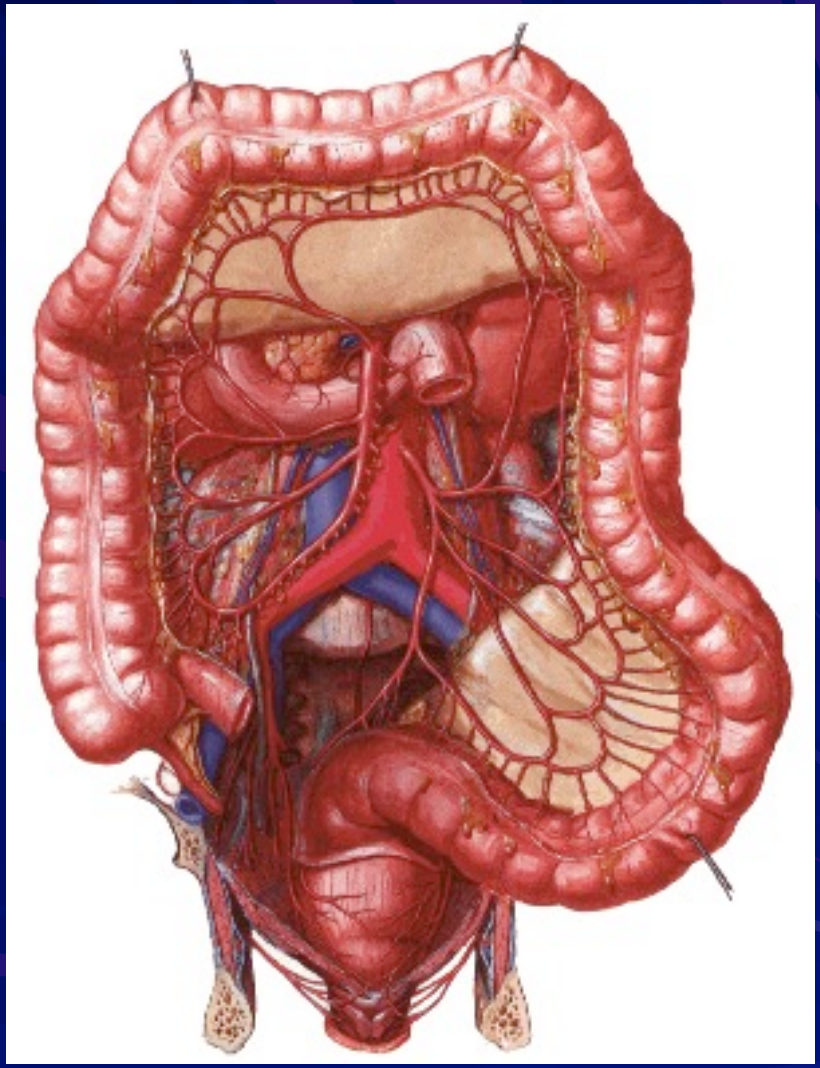

Tętnice jamy brzusznej

Parzyste gałęzie trzewne aorty brzusznej:

- tt. nadnerczowe środkowe
- tt. nerkowe
- tt. jądrowe lub jajnikowe

Gałęzie końcowe aorty brzusznej

- tt. biodrowe wspólne:
  - t. biodrowa wewnętrzna
  - t. biodrowa zewnętrzna
- t. krzyżowa pośrodkowa

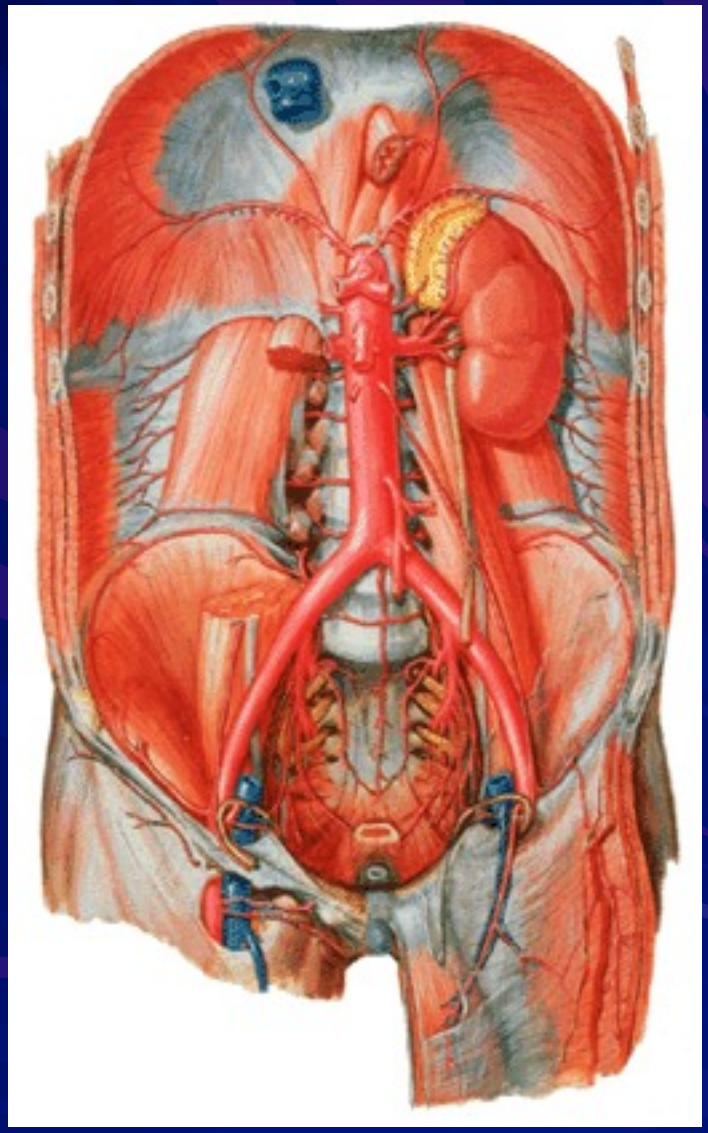

Tętnice jamy miednicy

- T. biodrowa wewnętrzna:

- pień przedni
  - zaopatruje trzewia miednicy mniejszej, narządy płciowe zewnętrzne, mm.miednicy, mm.przywodziciele uda

- pień tylny
  - wysyła tylko gałęzie ścienne – mm. lędźwiowe większy i mniejszy, mm. pośladkowe

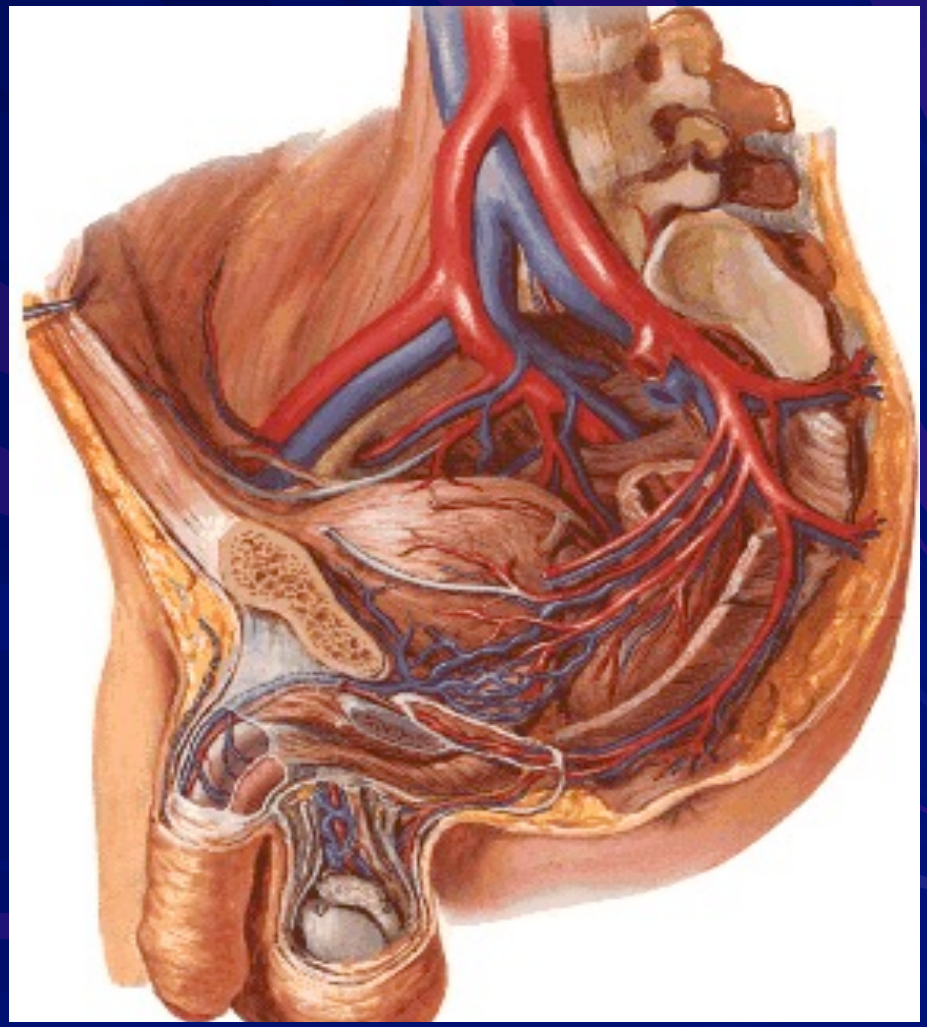

Tętnice kończyny dolnej

- t. biodrowa zewnętrzna
- t. udowa
  - t. głęboka uda
    - tt. przeszywające
- t. podkolanowa

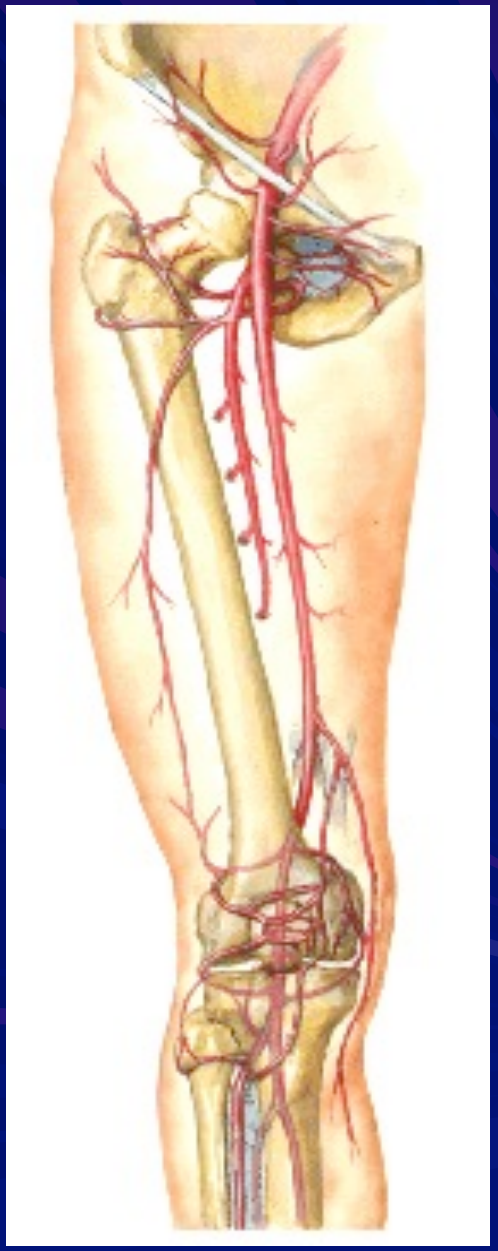

Tętnice kończyny dolnej

- t. podkolanowa
  - t. piszczelowa przednia
    - t. grzbietowa stopy
  - t. piszczelowa tylna
    - t. strzałkowa
    - tt. podeszwowe (boczna i przyśrodkowa)

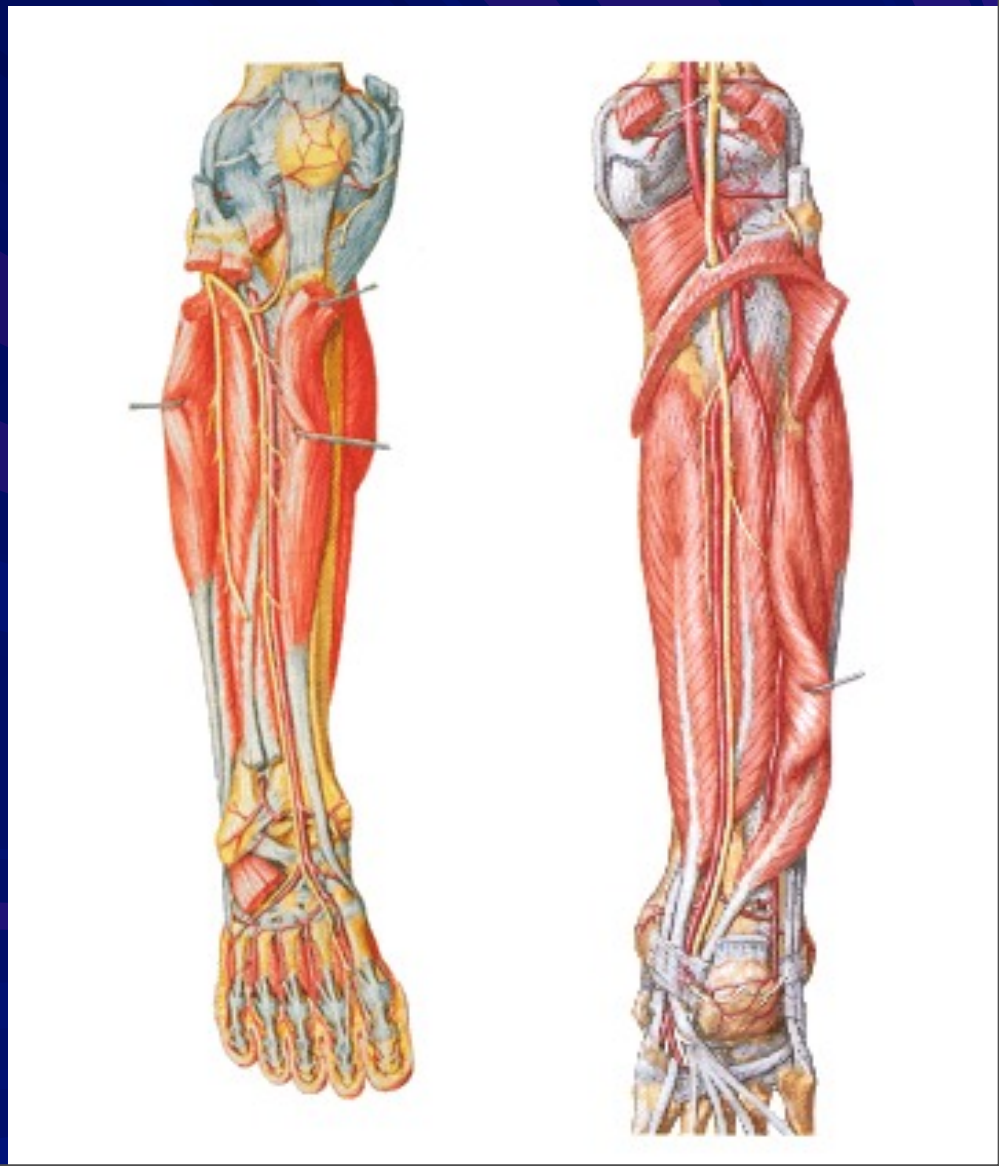

Naczynia żylne krążenia wielkiego

- Żyły głębokie:
  - towarzyszą tętnicom,
- Żyły powierzchowne:
  - biegną niezależnie od tętnic w tkance podskórnej
- Żyły krążenia wielkiego dzielimy na klika układów:
  - Układ żyły głównej górnej
  - Układ żyły głównej dolnej
  - Układ żył serca
  - Układ żyły wrotnej

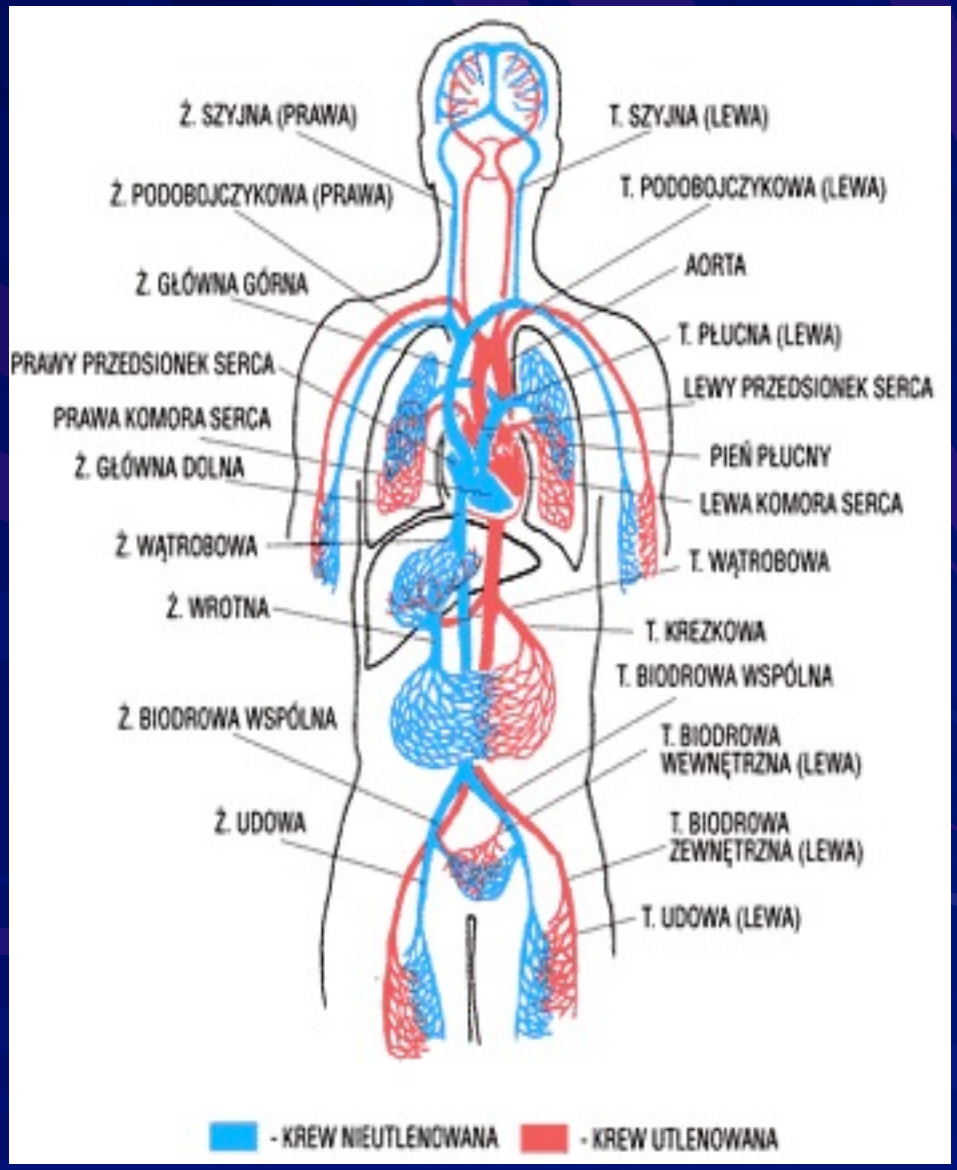

Układy żylne

- powierzchowny

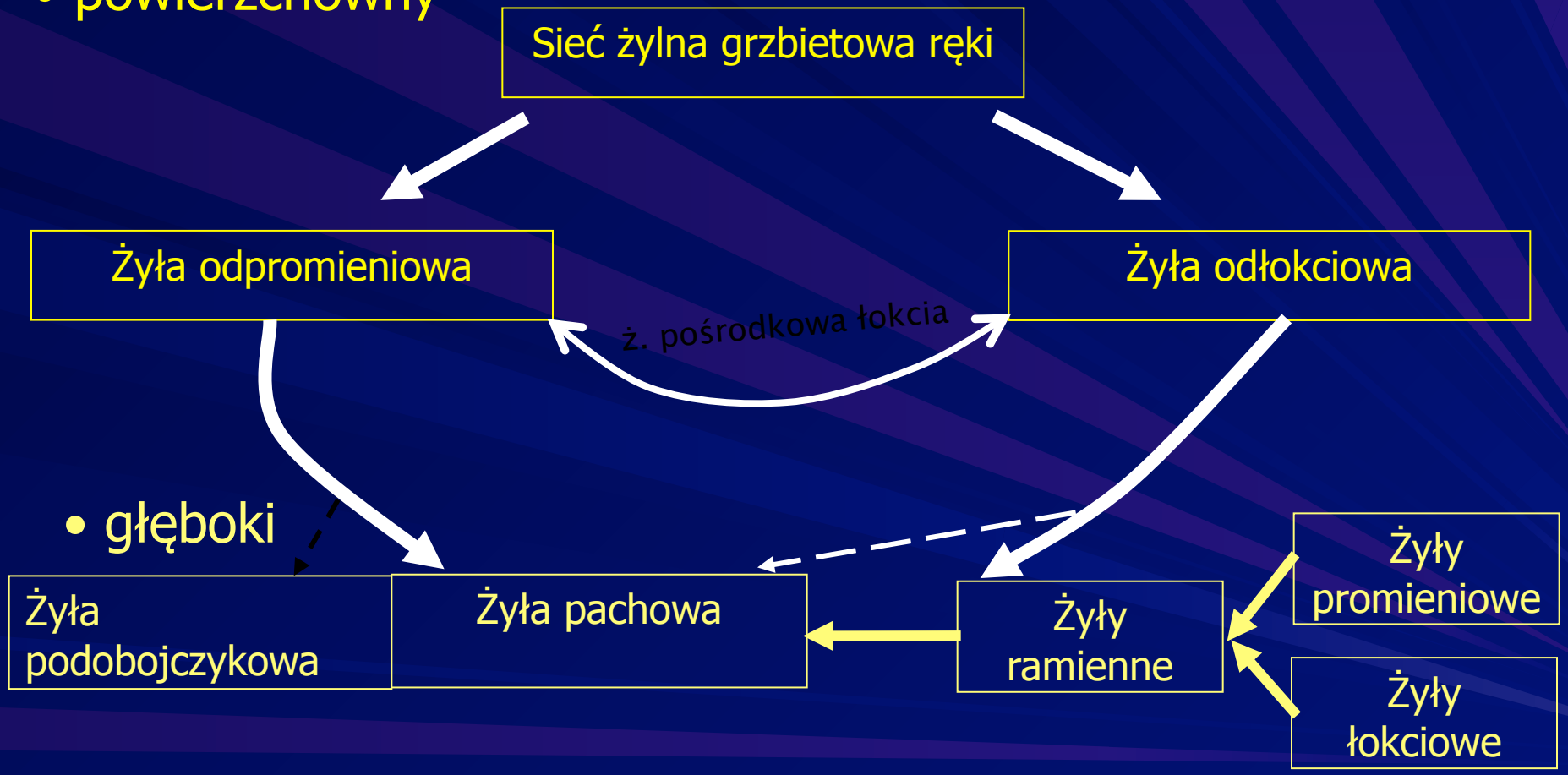

- głęboki

Żyły powierzchowne kończyny górnej

Biorą początek z żył sieci grzbietowej ręki

- ż. odłokciowa
  - na ramieniu uchodzi do żył ramiennych
- ż. odpromieniowa
  - w dole podobojczykowym uchodzi do żyły pachowej
- ż. pośrodkowa łokcia
  - łączy ż. odpromieniową z ż. odłokciową nad dołem łokciowym



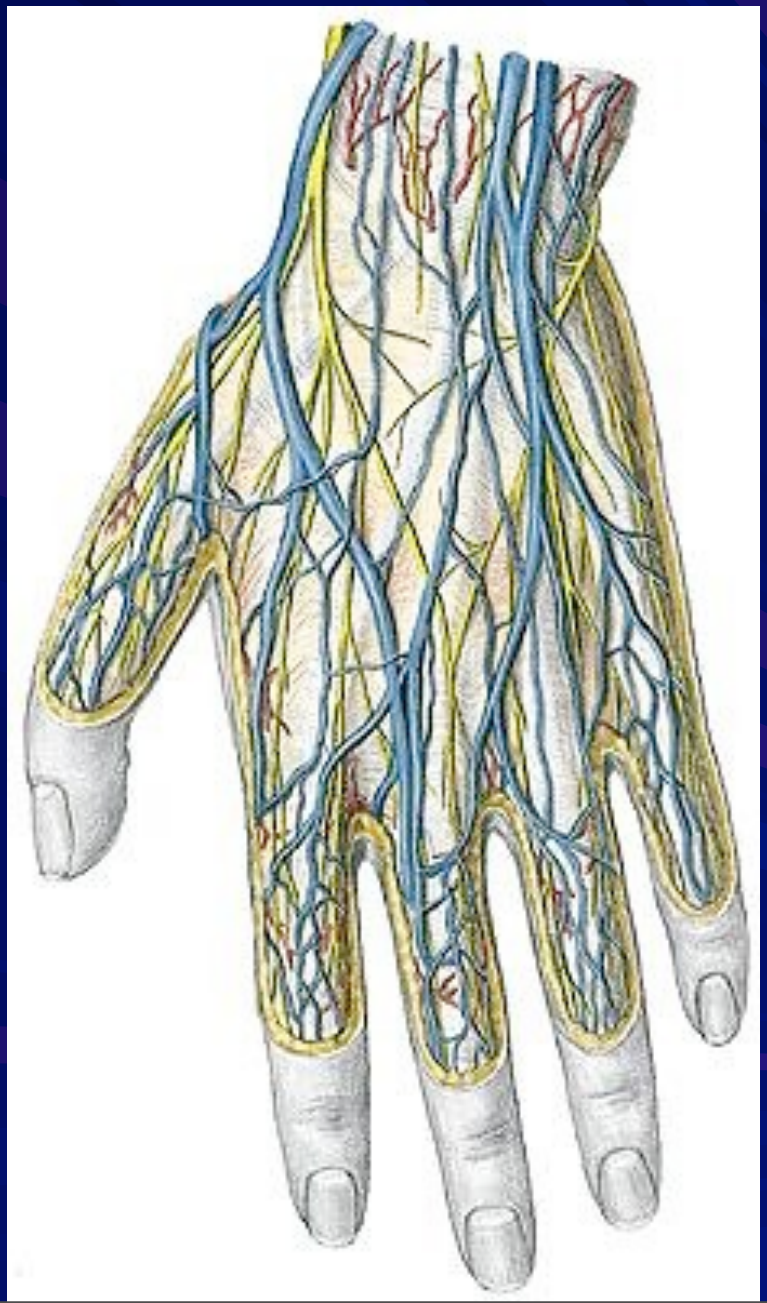

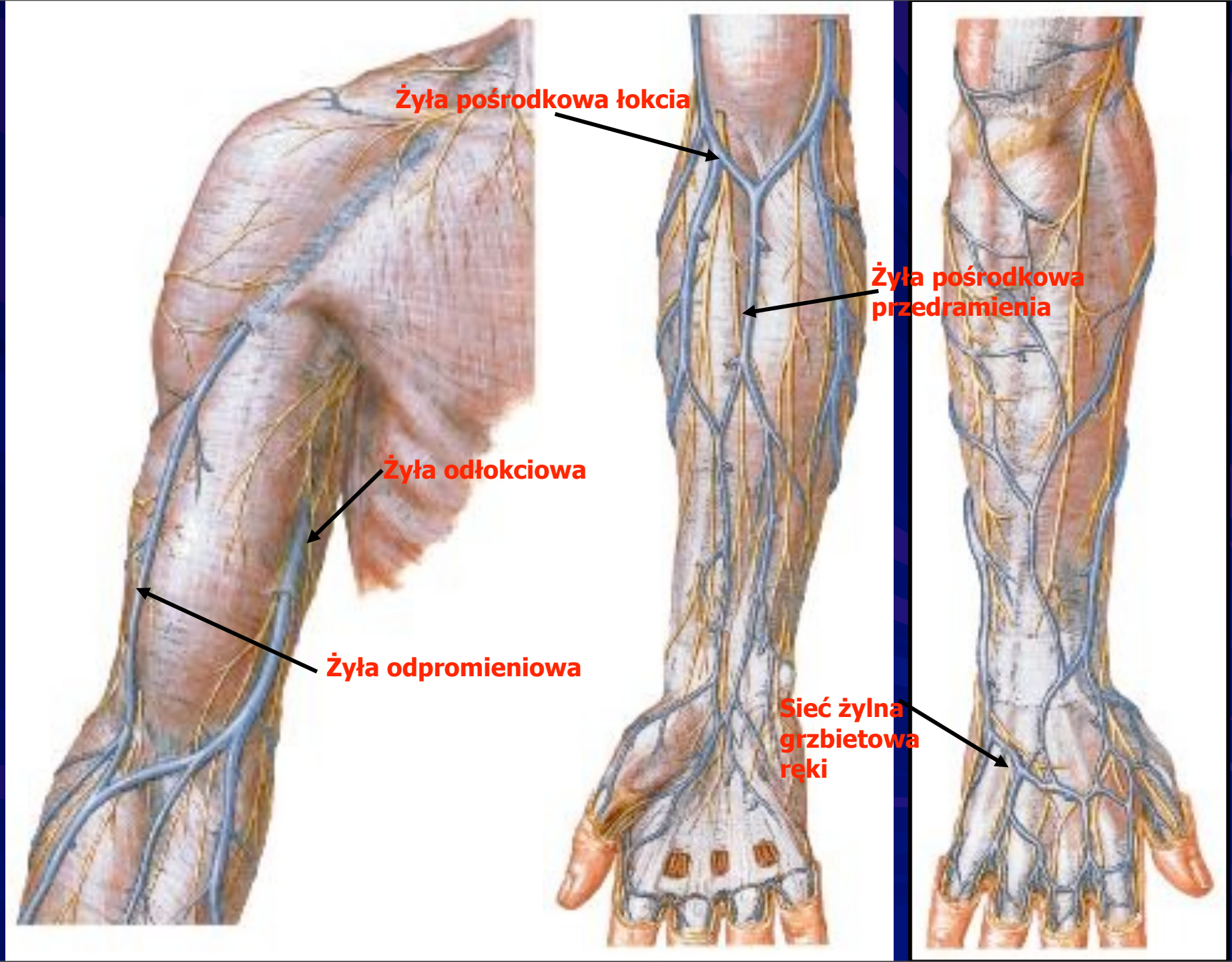
Żyła pośrodkowa łokcia
Żyła pośrodkowa przedramienia
Żyła odłokciowa
Żyła odpromieniowa
Sieć żylna grzbietowa ręki

Kończyna górna – żyły

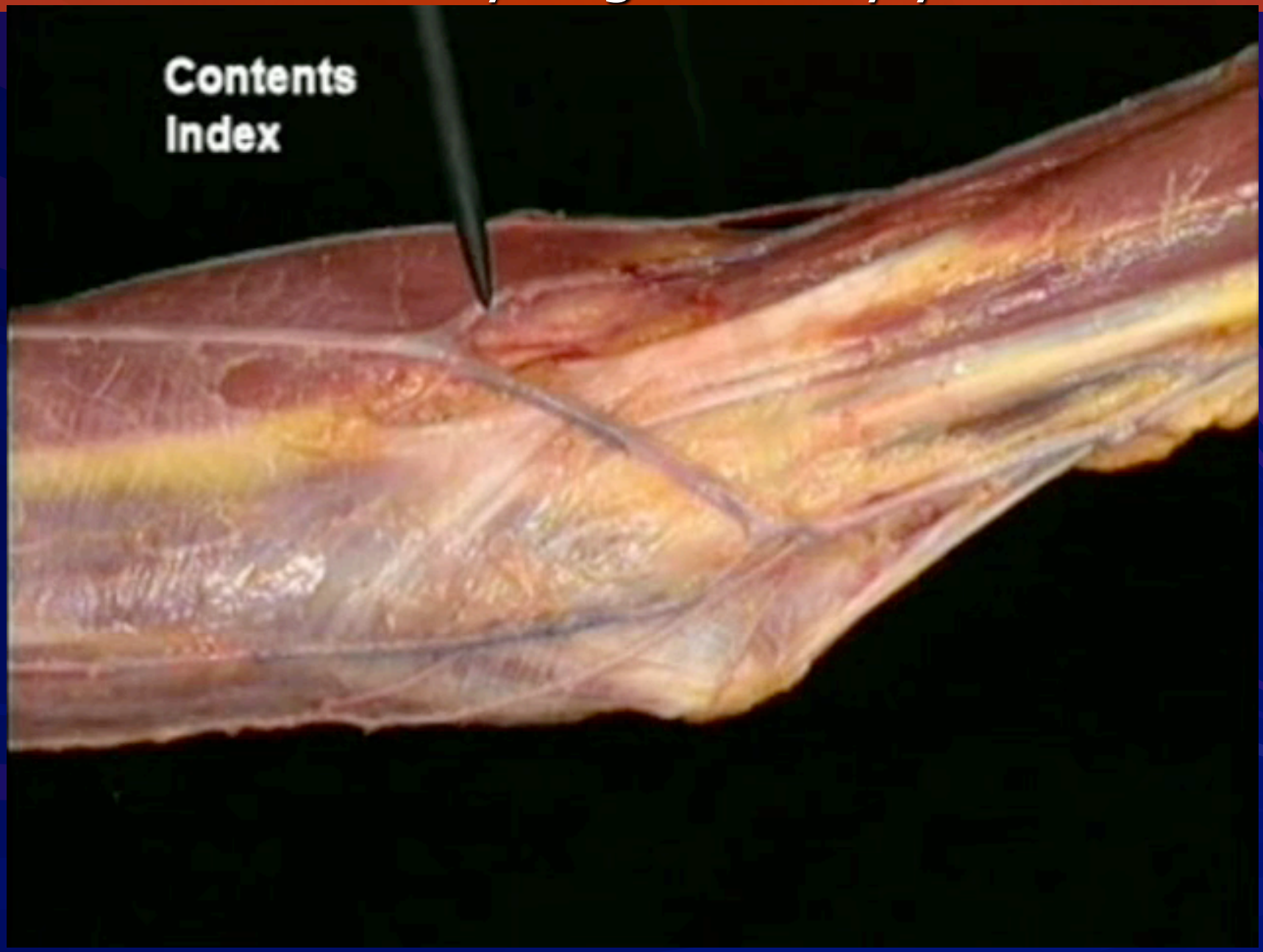

Żyły powierzchowne kończyny dolnej

- ż. odpiszczelowa
  - uchodzi do żyły udowej w rozworze odpiszczelowym
- ż. odstrzałkowa
  - uchodzi do żyły podkolanowej w dole podkolanowym



Układ żyły głównej górnej

- **ż. główna górna**:
  - powstaje z żył ramienno – głowowych prawej i lewej
- ż. ramienno-głowowa
  - połączenie żyły szyjnej wewnętrznej i żyły podobojczykowej (**kąt żylny**)

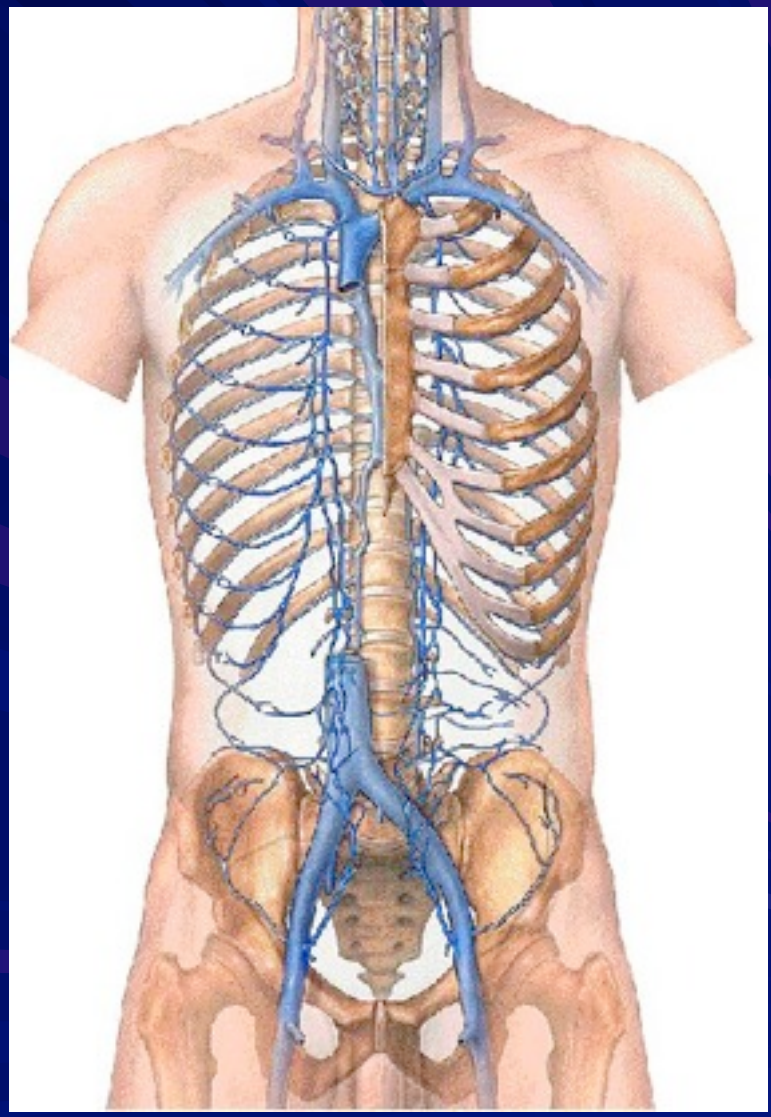

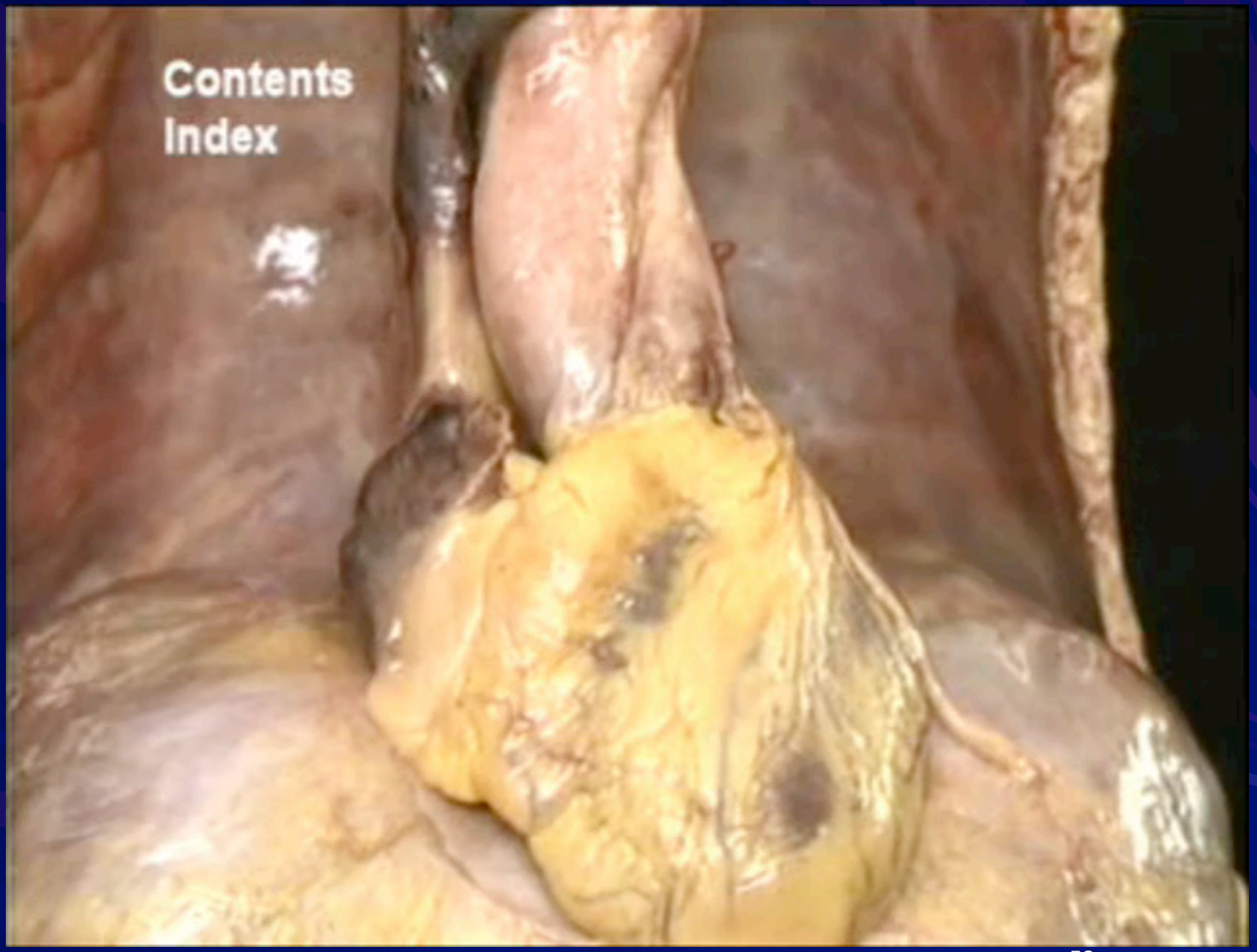
Contents
Index

Układ żyły głównej górnej

- Żyła szyjna wewnętrzna
  - Do żyły szyjnej wewnętrznej odpływa krew z zatok żylnych opony twardej mózgowia

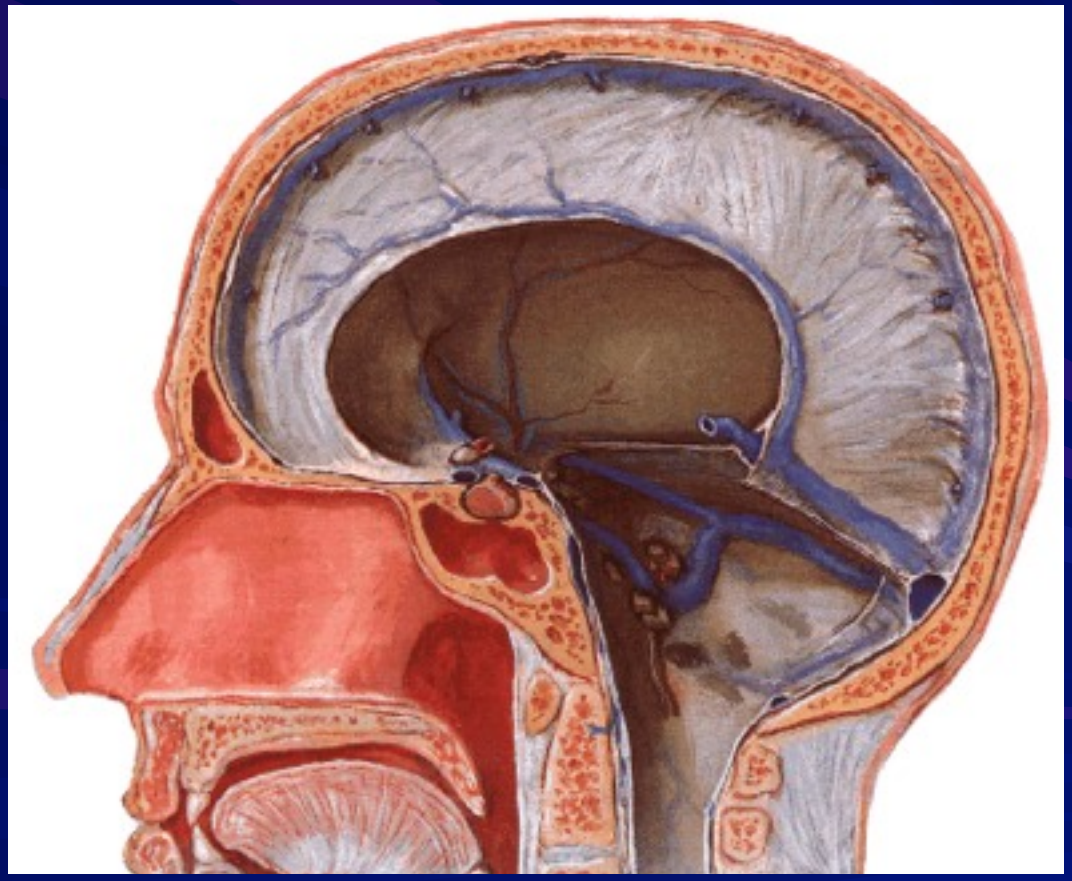

Krew z górnej części ciała wraca przez:

żyła szyjna wewnętrzna lewa
żyła podobojczykowa lewa

żyła szyjna wewnętrzna prawa
żyła podobojczykowa prawa



żyła ramienno-głowowa lewa

żyła ramienno-głowowa prawa



żyła główna górna


Contents
Index

Układ żyły głównej dolnej

- **żyła główna dolna**:
  - powstaje z żył biodrowych wspólnych prawej i lewej
  - główne dopływy:
    - żż. nerkowe
    - żż. wątrobowe
- ż. biodrowa wspólna:
  - powstaje z żył biodrowych zewnętrznej i wewnętrznej



Układ żyły wrotnej

- zbiera krew z brzusznej części przewodu pokarmowego
- powstaje z:
  - ż. krezkowej górnej
  - ż. śledzionowej
    - ż. krezkowej dolnej
- prowadzi krew do wątroby
  - żż. wątrobowe
  - żyła główna dolna
- nie posiada zastawek

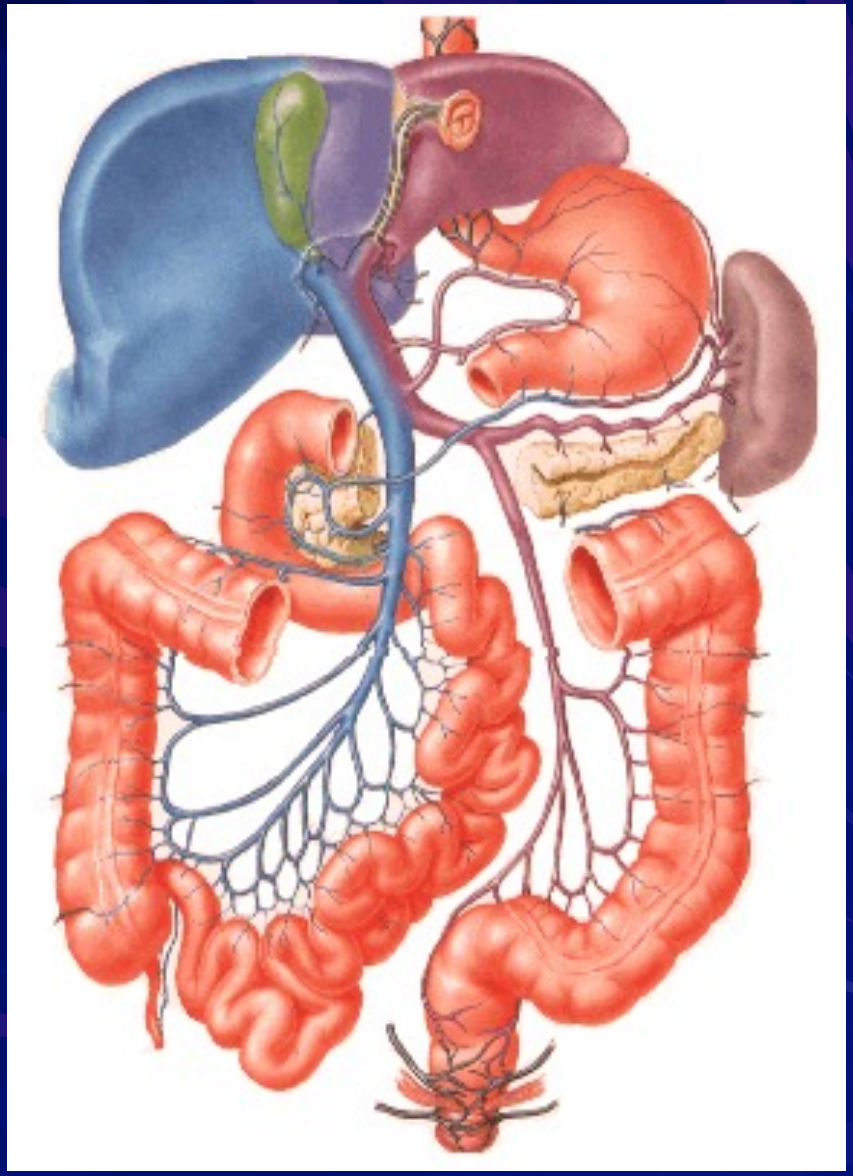

Naczynia krążenia małego

- prawa komora serca
- pień płucny
- tętnica płucna prawa i lewa
- żż. płucne górna i dolna
- lewy przedsionek serca

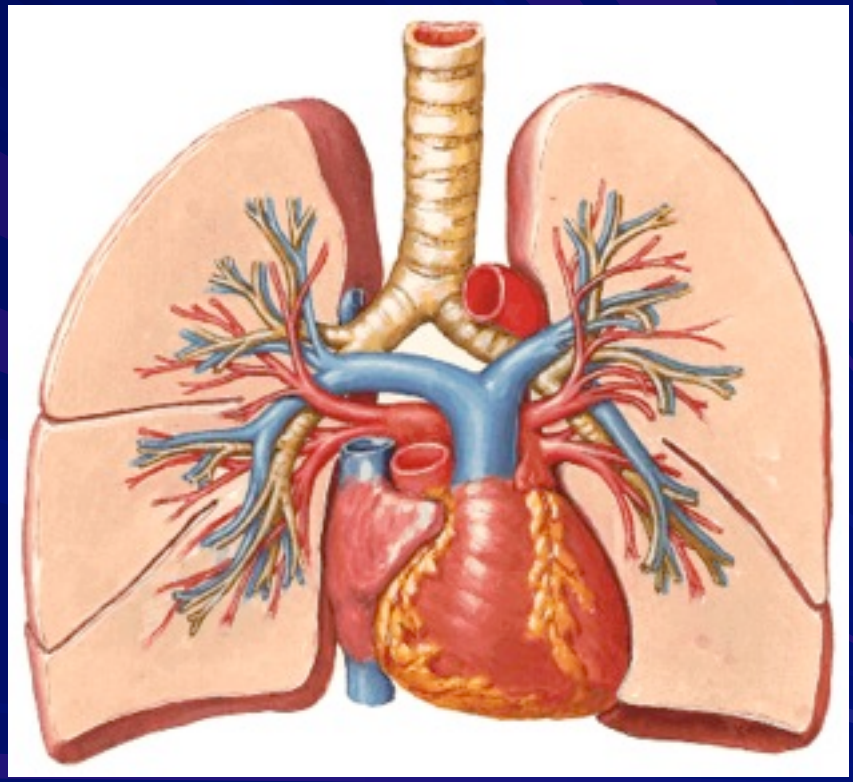

Krążenie w okresie płodowym

- ż. pępkowa
- tt. pępkowe
- pominięcie prawej komory serca (otwór owalny)
- przewód żylny
- przewód tętniczy

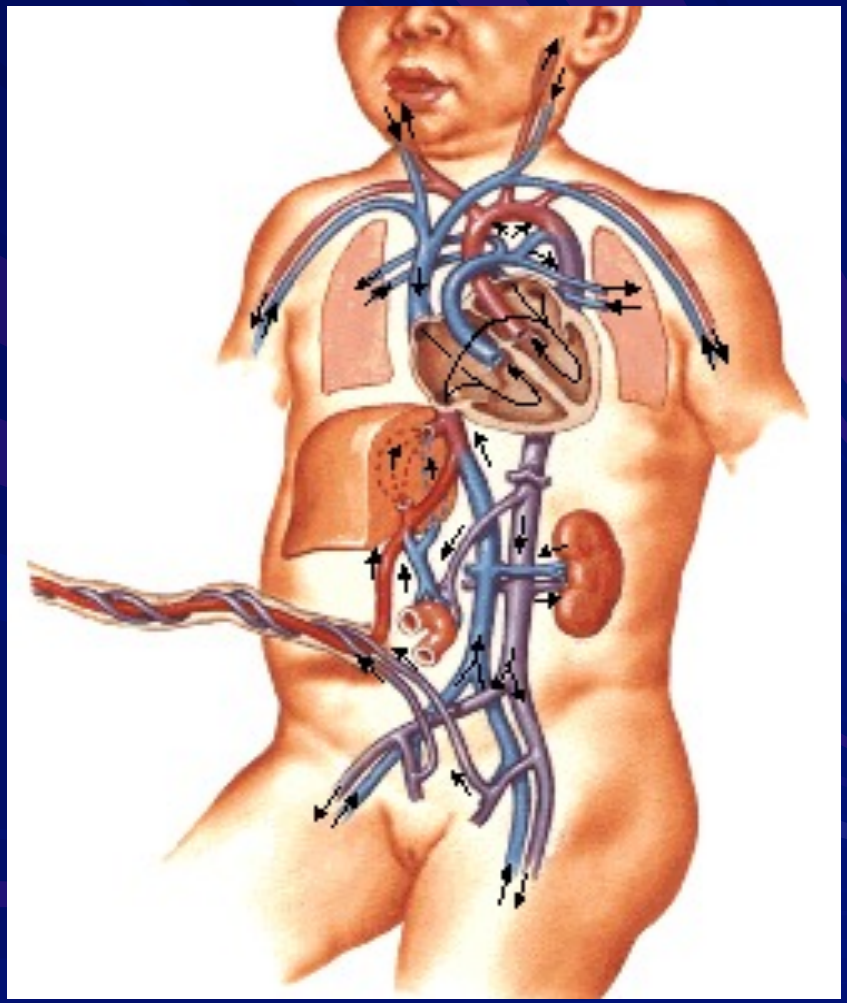

Układ chłonny

- Układ chłonny jako przykład układu jednokierunkowego:
  - naczynia chłonne odprowadzają płyny tkankowe z przestrzeni międzykomórkowych
  - limfa płynie w stronę serca
- Dwa duże przewody chłonne:
  - przewód piersiowy
  - przewód chłonny prawy
- Limfa uchodzi do krwi żylnej w kątach żylnych prawym i lewym

Układ chłonny

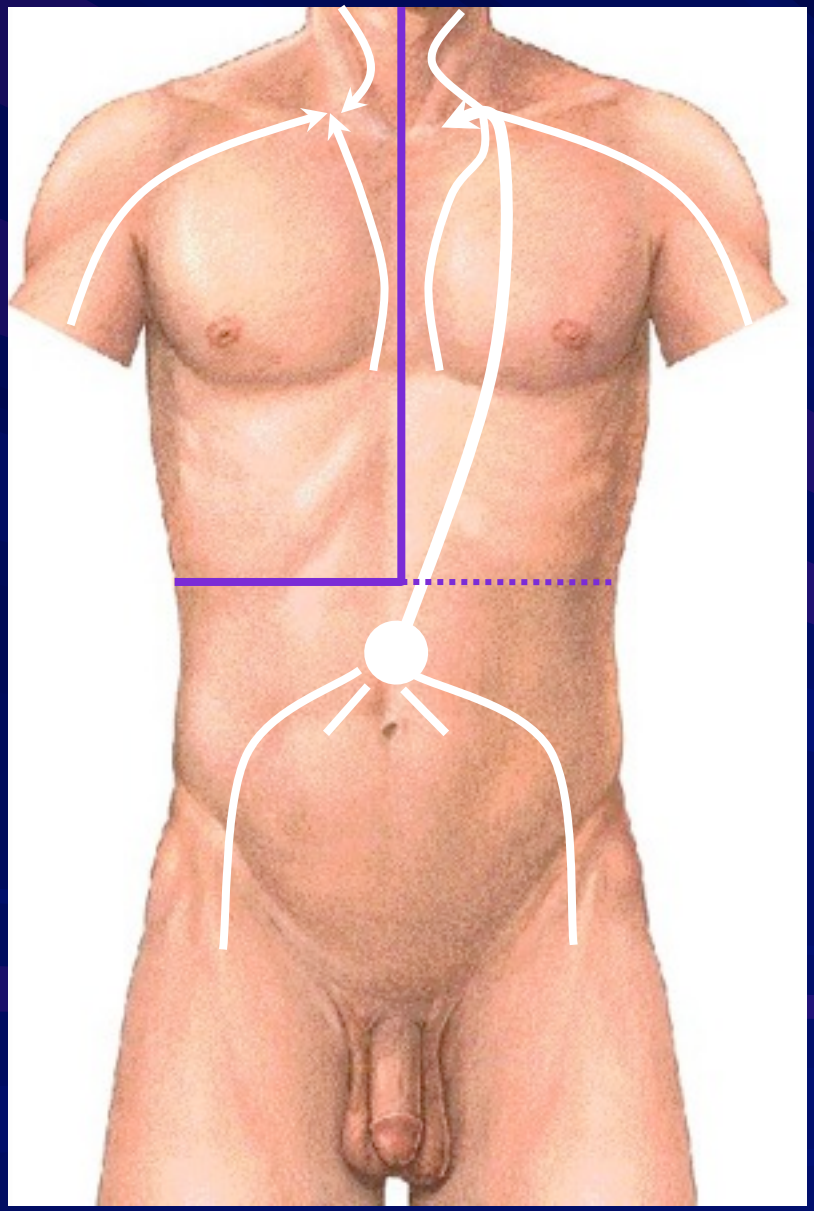

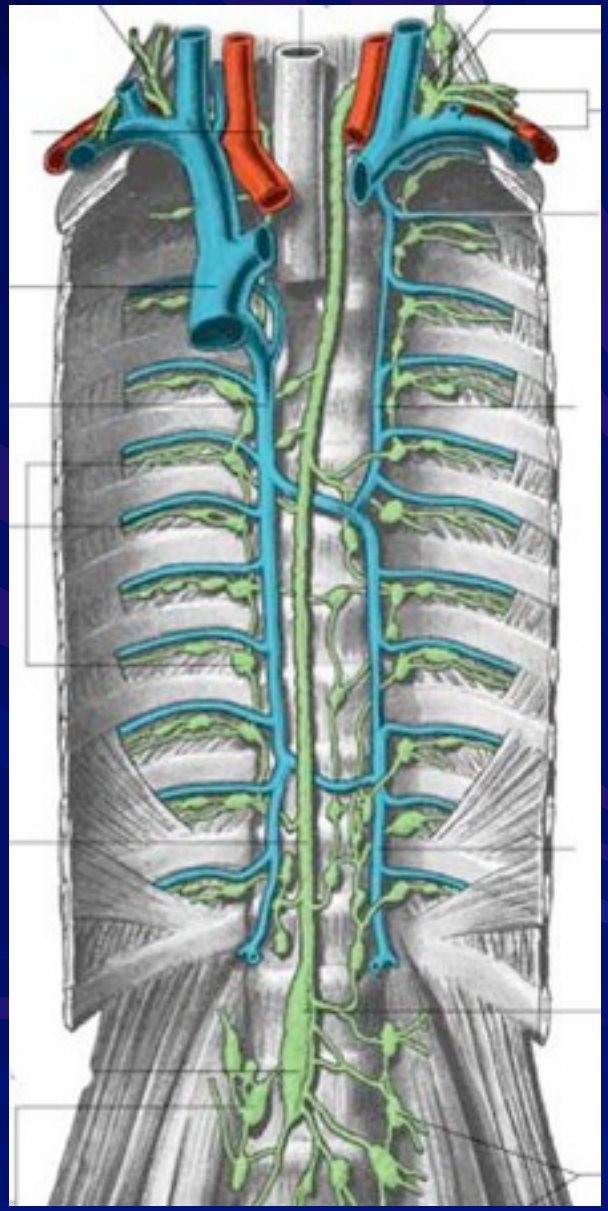

Układ chłonny

- Węzły chłonne
  - rozmiar: 2 – 30mm
  - skupienia limfocytów
    - rola filtracyjna
    - miejsce powstawania i nabywania właściwości immunokompetencyjnych limfocytów;

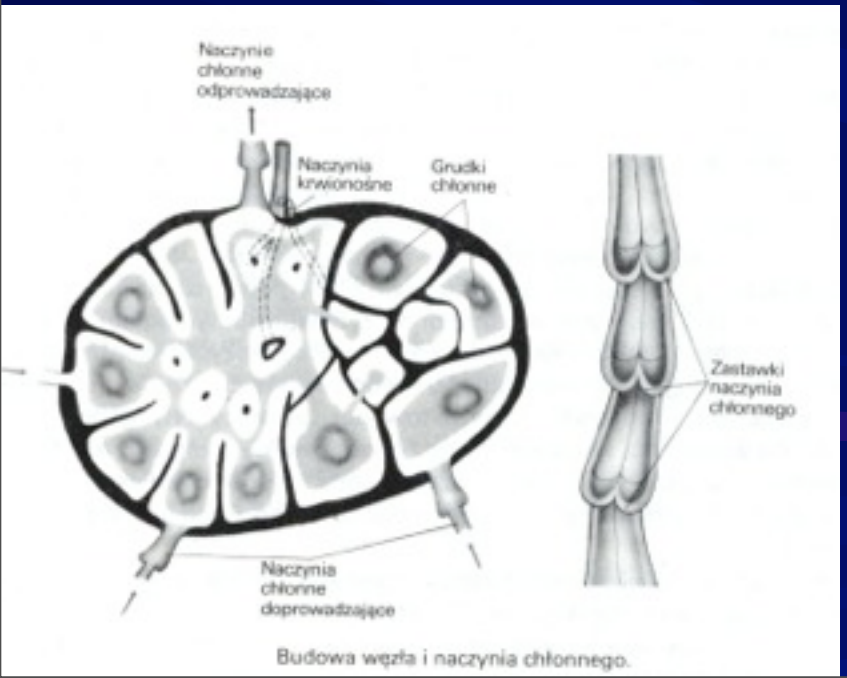

Budowa węzła i naczynia chłonnego.

Śledziona

- Położenie: podżebrze lewe (oś długa wzdłuż X żebra)
- Rola:
  - Rozpad erytrocytów;
  - Rozmnażanie erytrocytów (życie płodowe)
  - Rozmnażanie limfocytów;
  - Magazynowanie krwi;

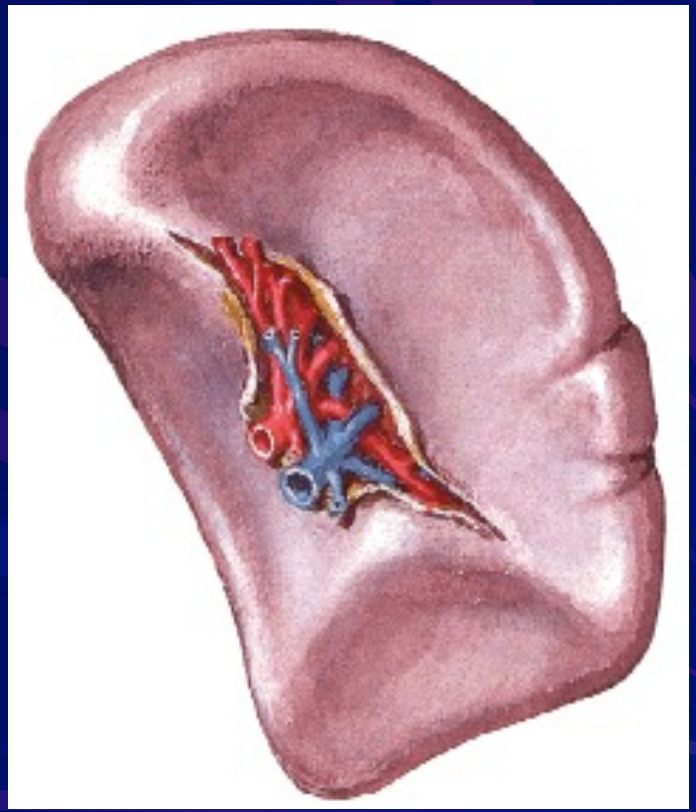

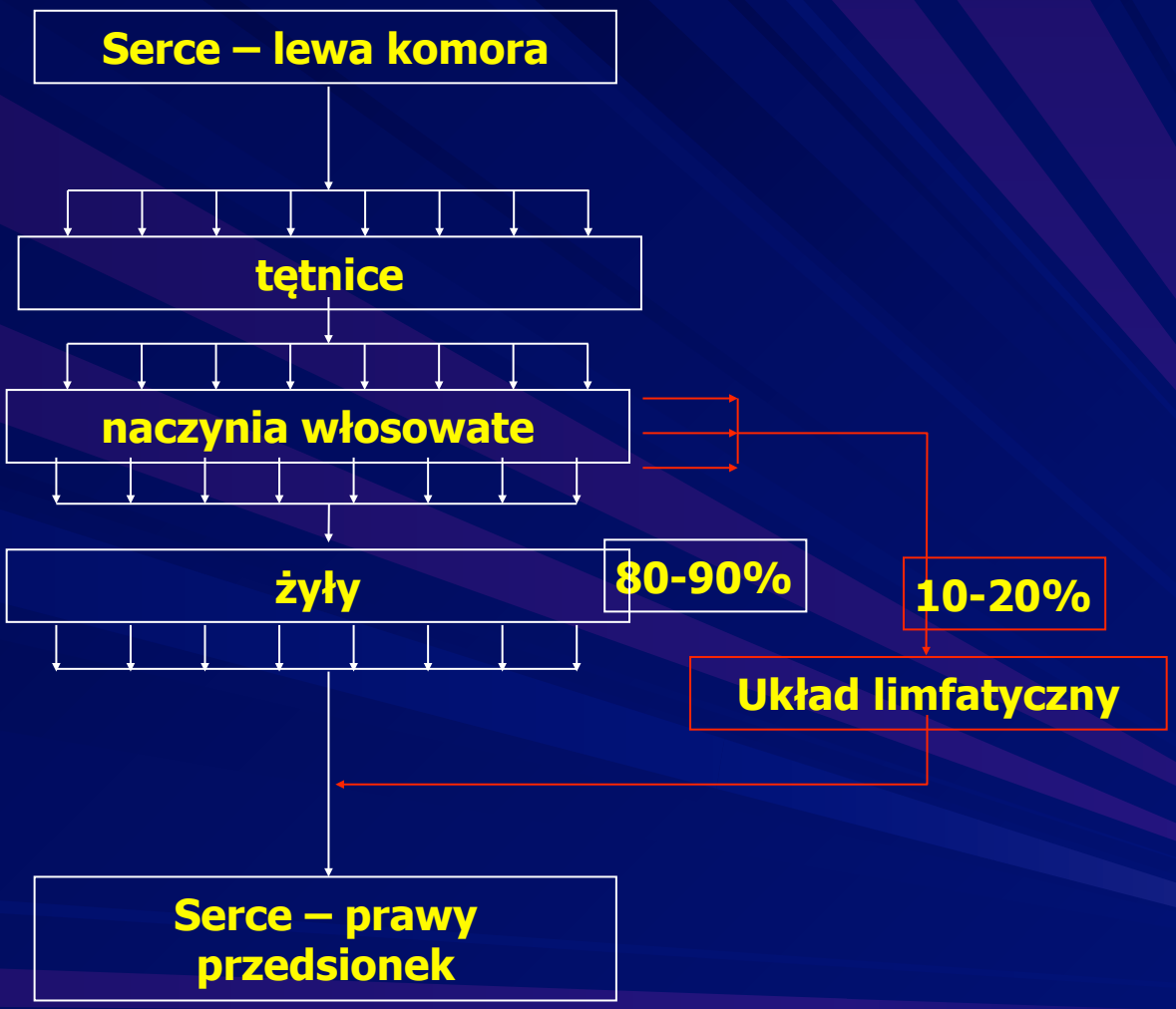
Serce – lewa komora
tętnice
naczynia włosowate
żyły
80-90%
10-20%
Układ limfatyczny
Serce – prawy przedsionek

Pnie limfatyczne górnej części ciała:

→ oskrzelowo-śródpiersiowy
→ podobojczykowy
→ szyjny

⇒ Kąty żylne (prawy i lewy)

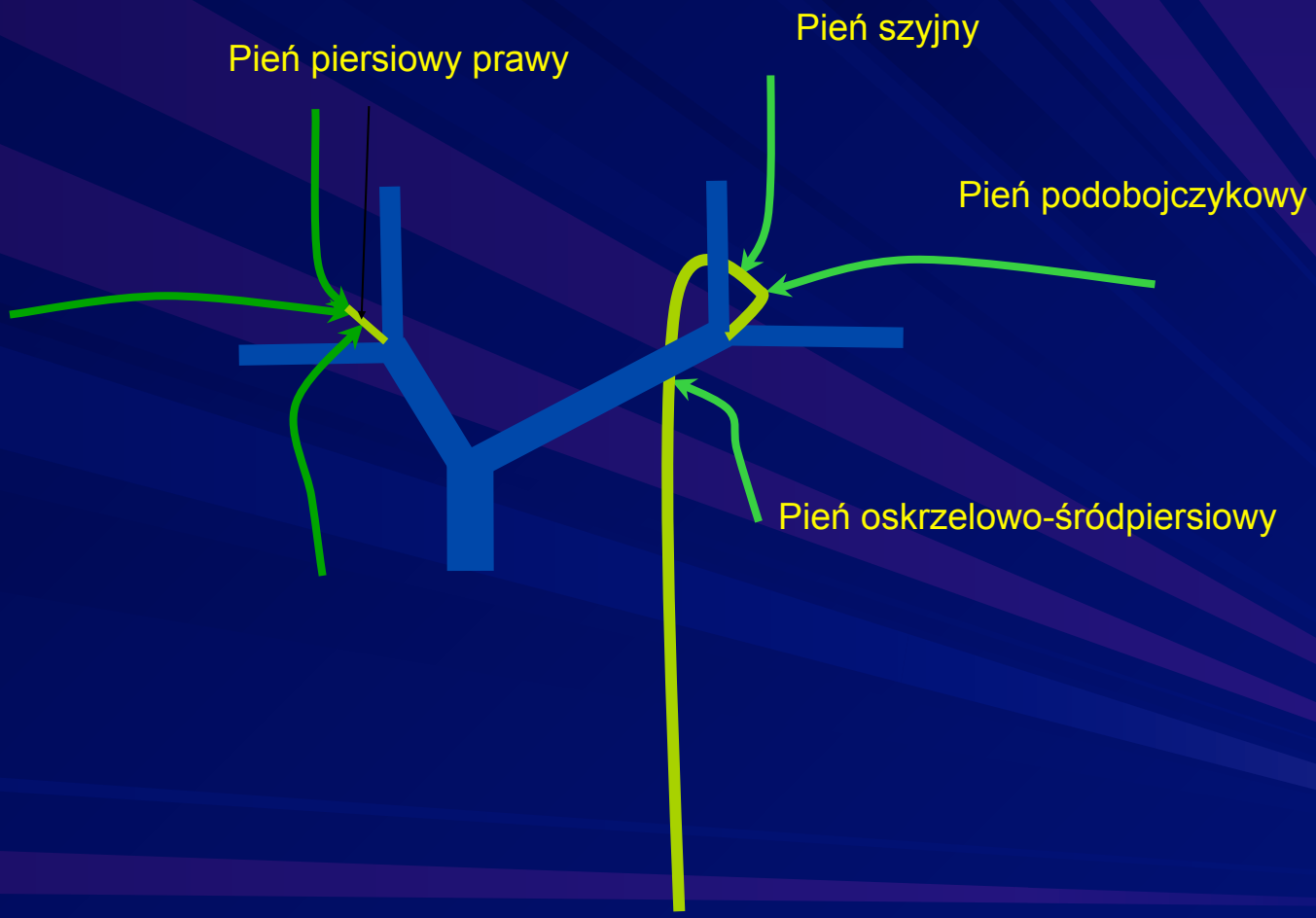
Pień piersiowy prawy
Pień szyjny
Pień podobojczykowy
Pień oskrzelowo-śródpiersiowy

Układ chłonny dolnej części ciała:

→ pnie jelitowe
→ pnie lędźwiowe

Układ limfatyczny

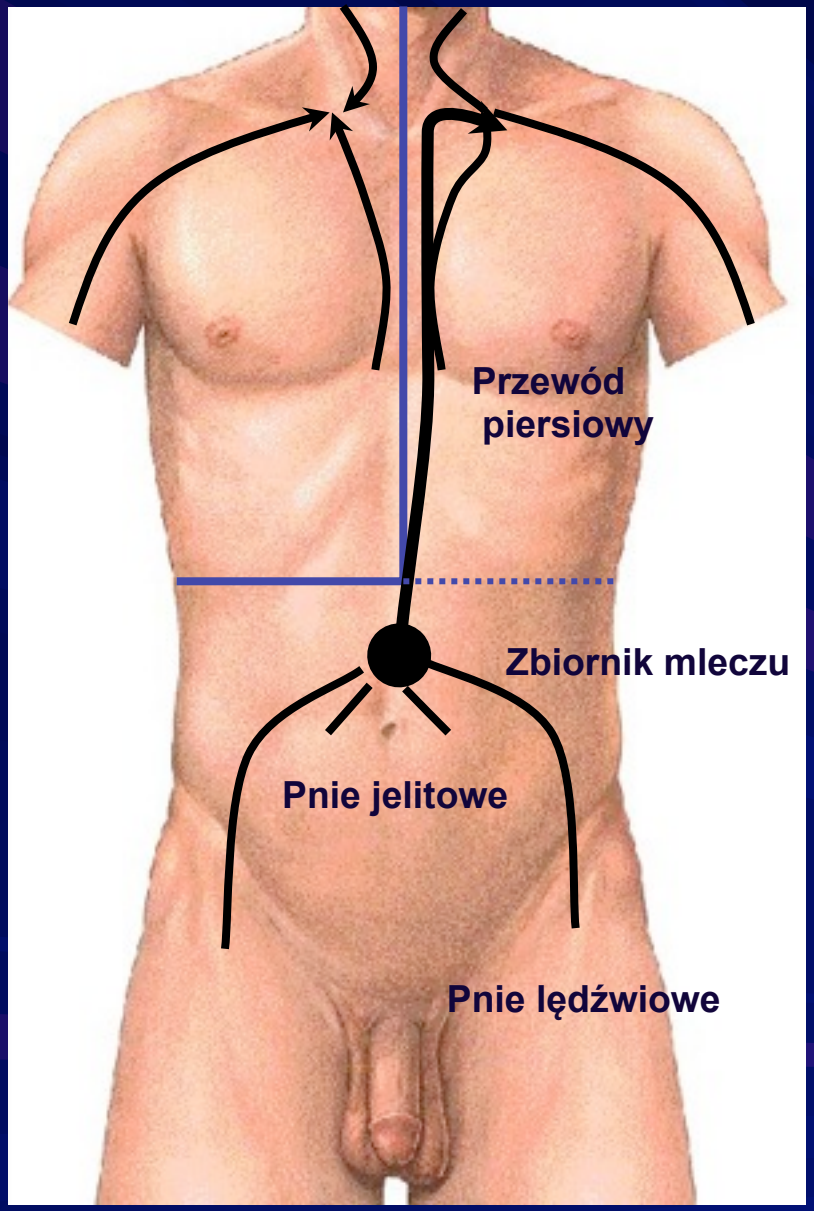

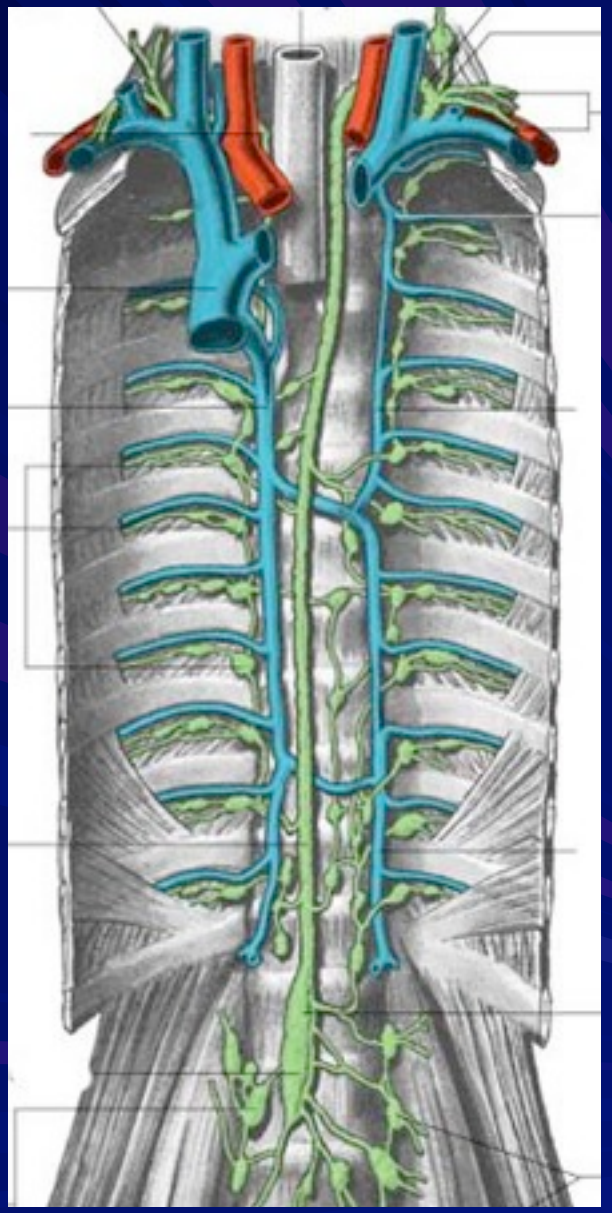

Dwa układy naczyń limfatycznych

→ powierzchowny, towarzyszy żyłom powierzchownym

→ głęboki

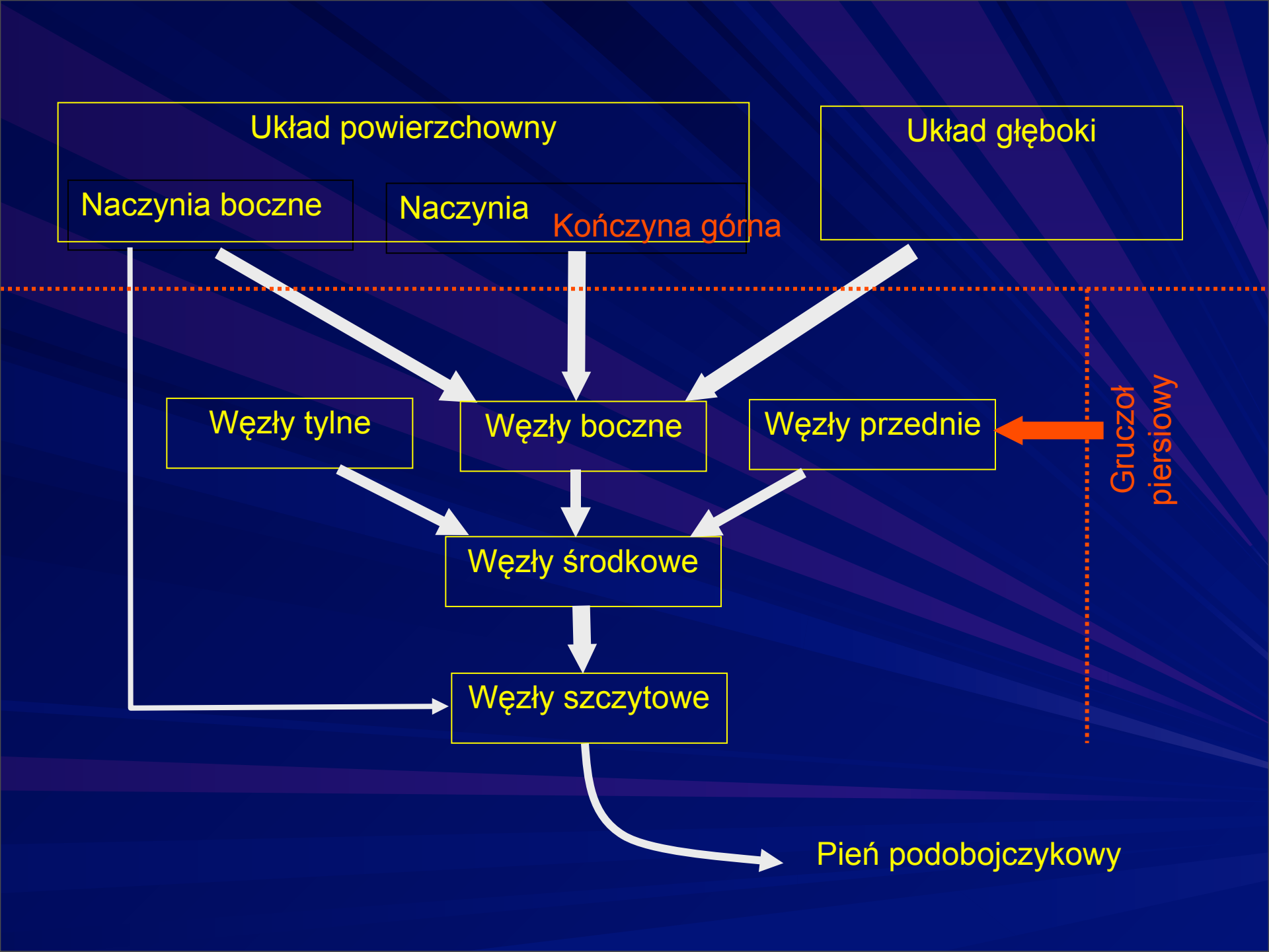
Układ powierzchowny
Naczynia boczne
Naczynia
Kończyna górna
Układ głęboki
Węzły tylne
Węzły boczne
Węzły przednie
Gruczoł piersiowy
Węzły środkowe
Węzły szczytowe
Pień podobojczykowy



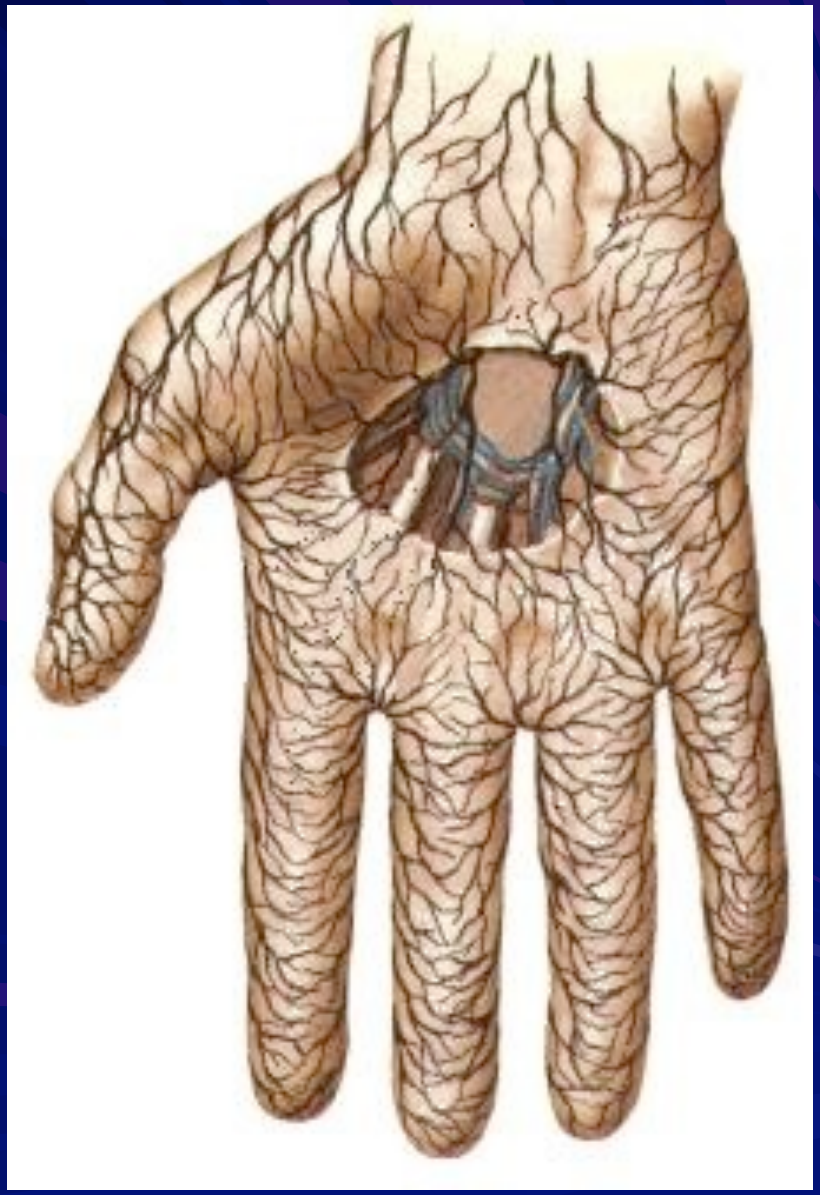

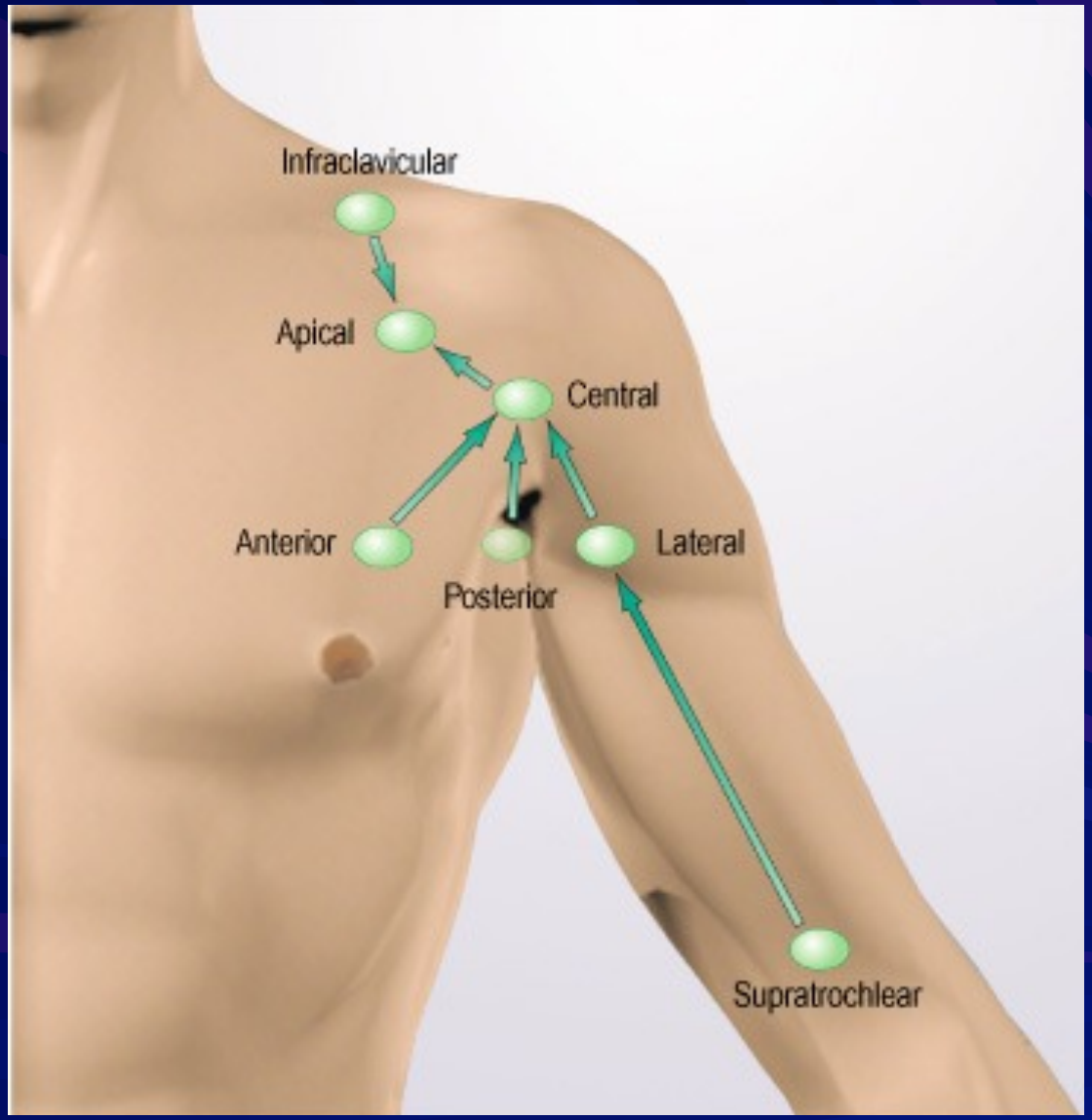
Infraclavicular
Apical
Central
Anterior
Posterior
Lateral
Supratrochlear

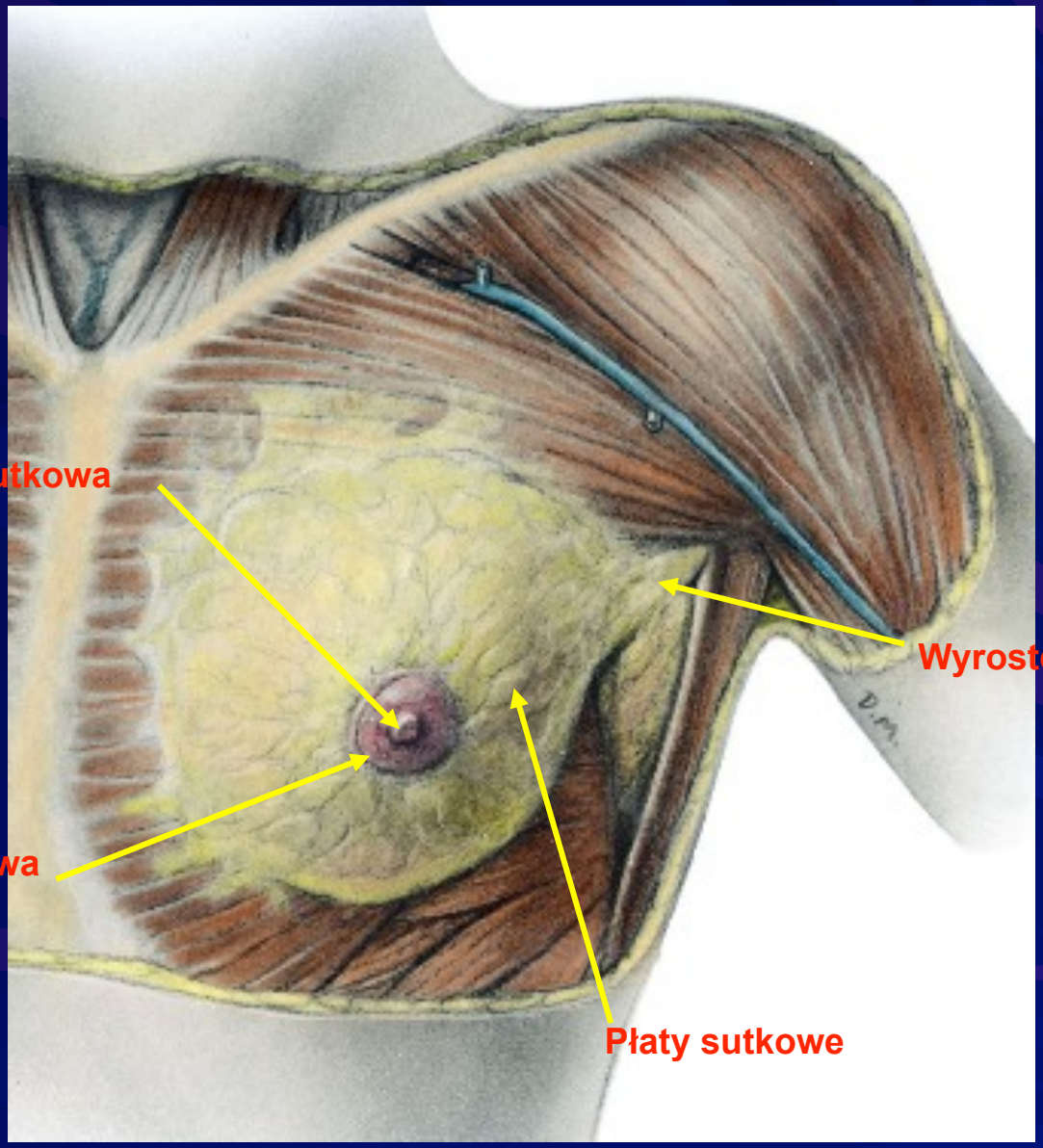
Brodawka sutkowa
Wyrostek pachowy
Otoczka sutkowa
Płaty sutkowe

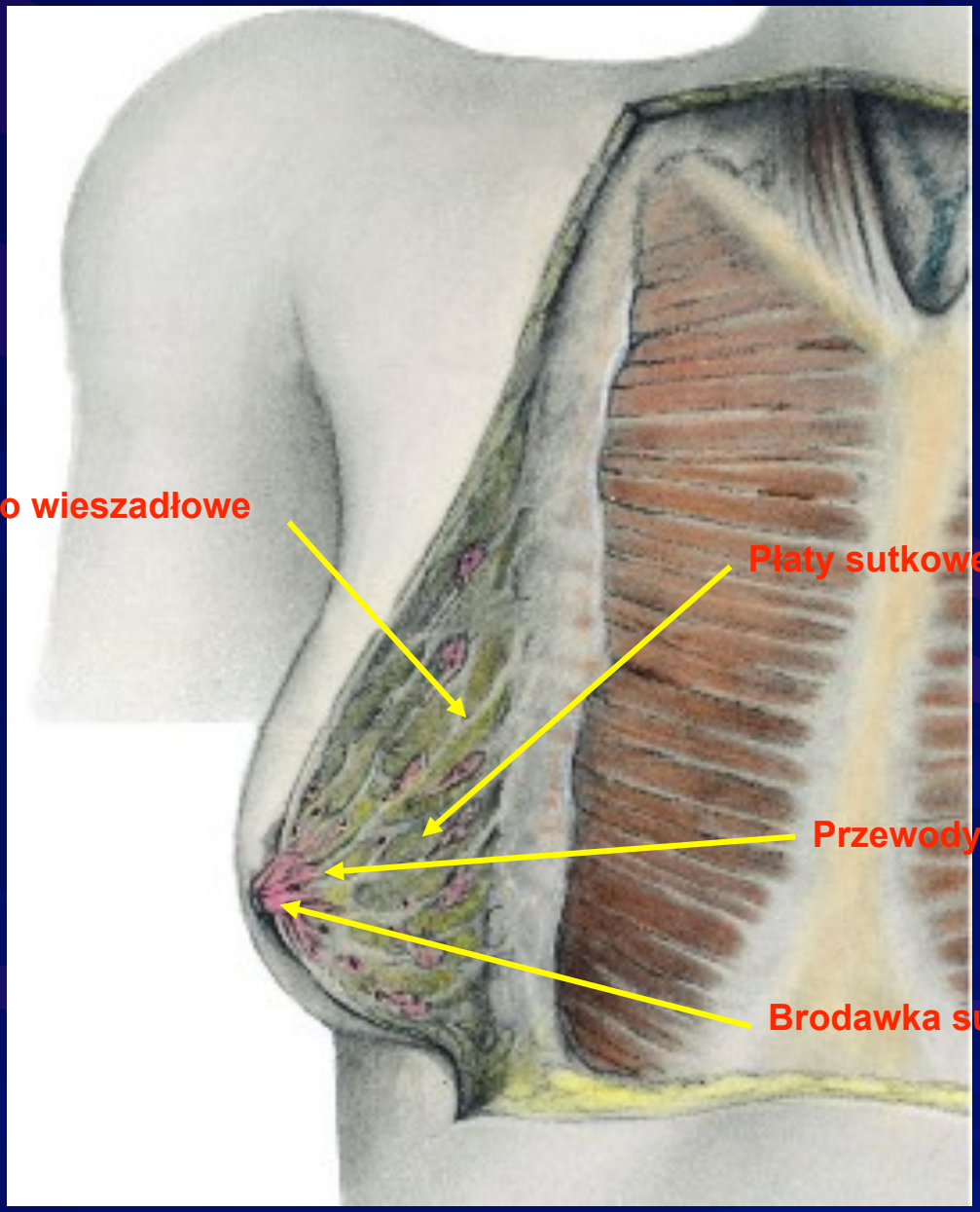
Więzadło wieszadłowe sutka
Płaty sutkowe
Przewody mleczne
Brodawka sutkowa


Contents
Index

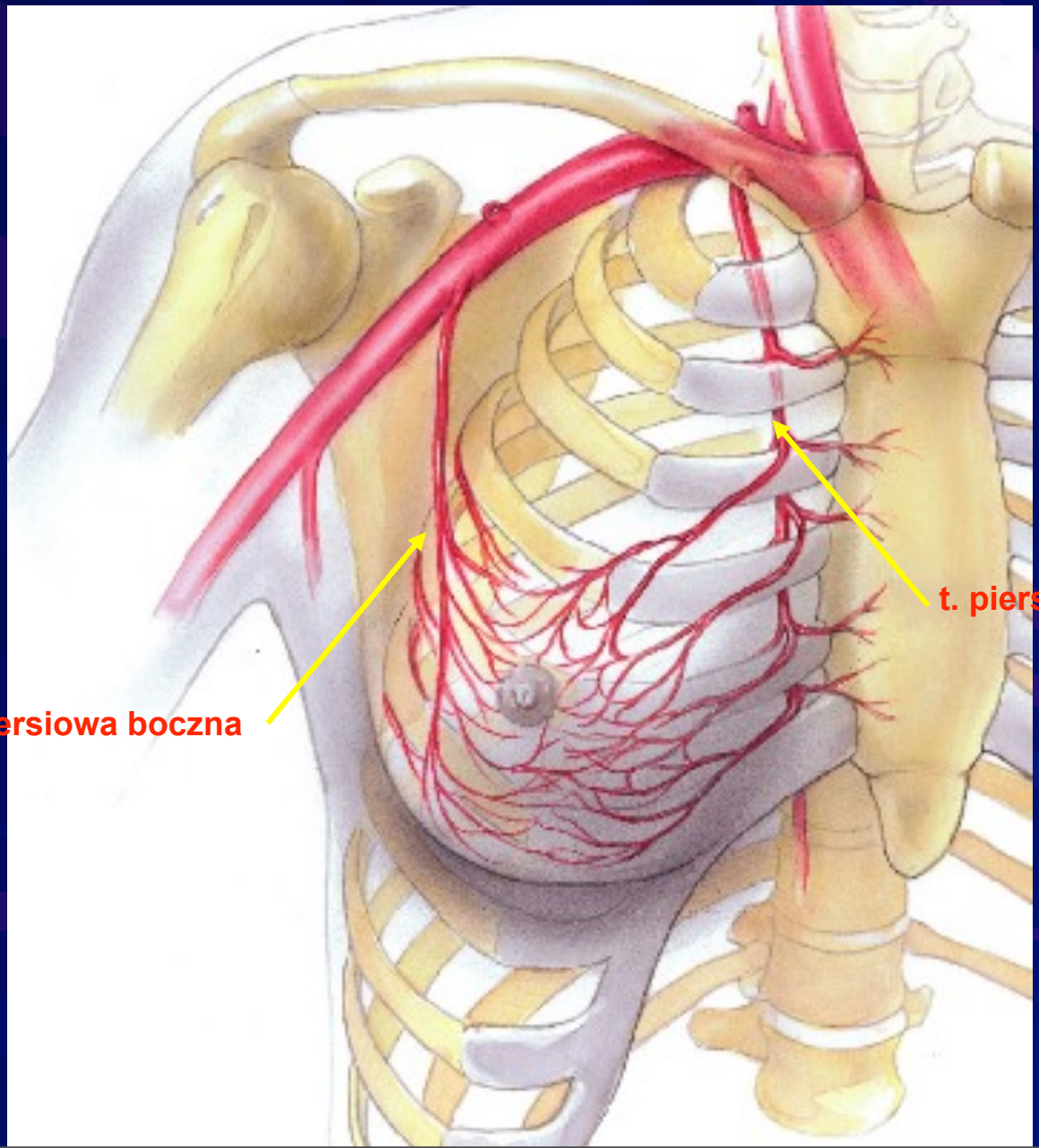
t. piersiowa wewnętrzna
t. piersiowa boczna

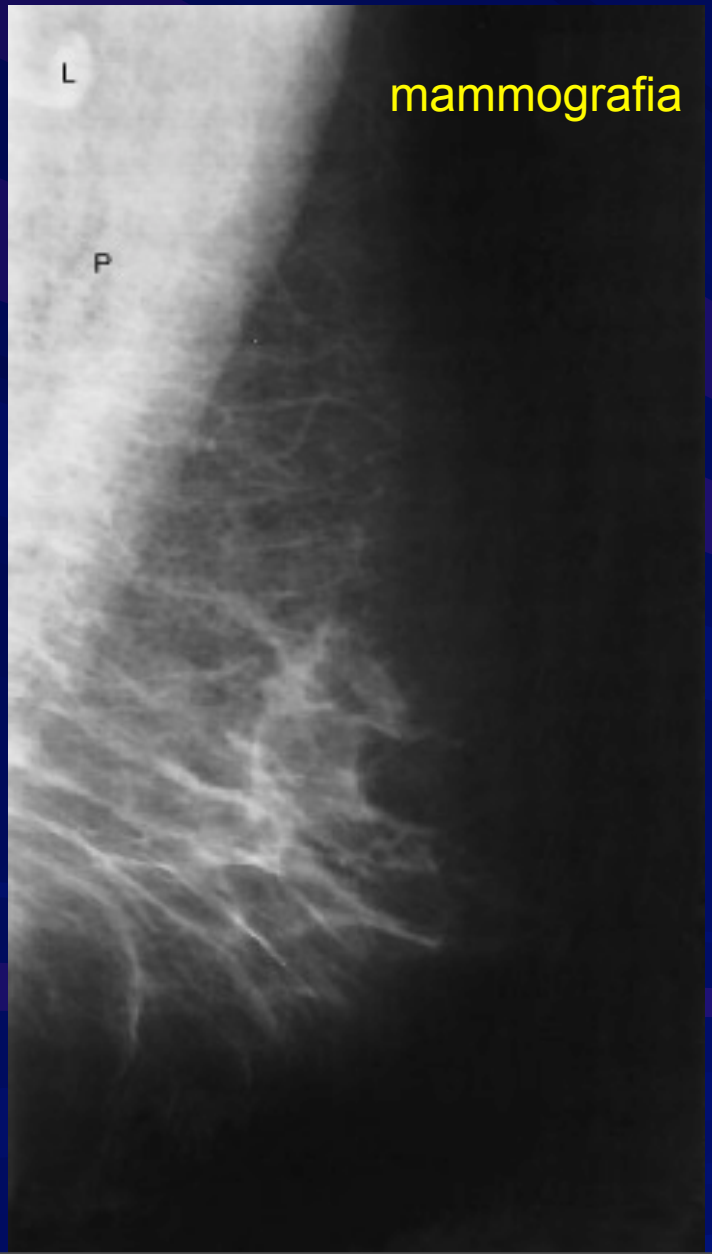

mammografia

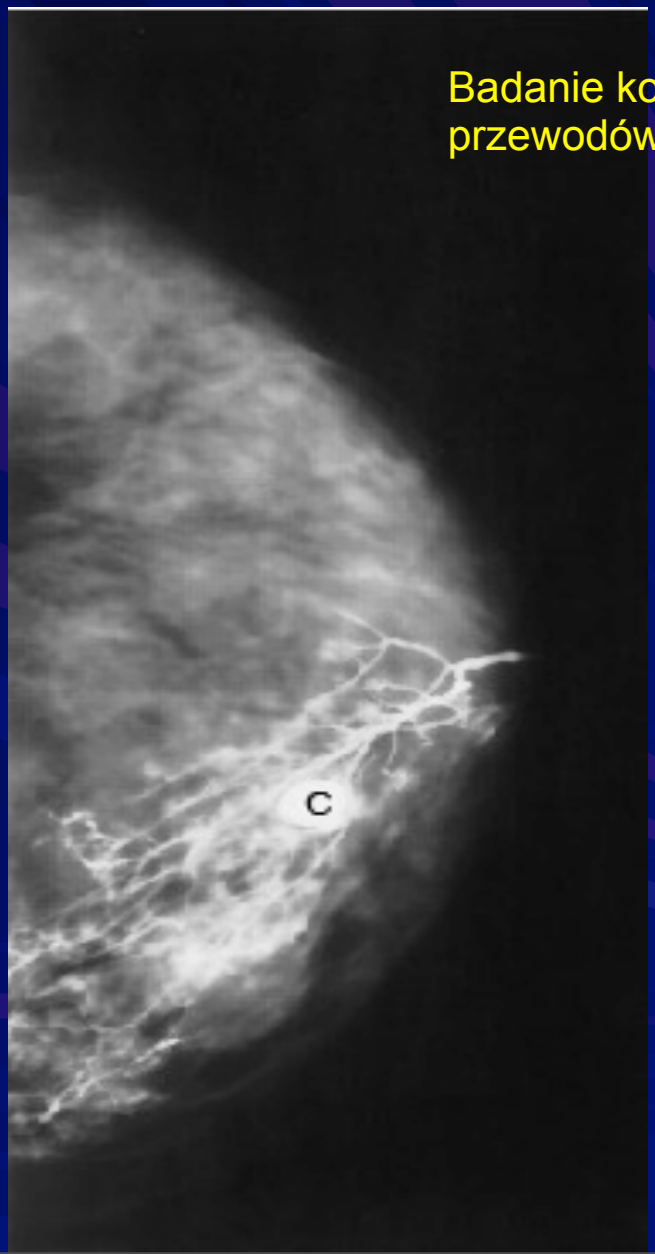

Badanie kontrastowe
przewodów mlecznych

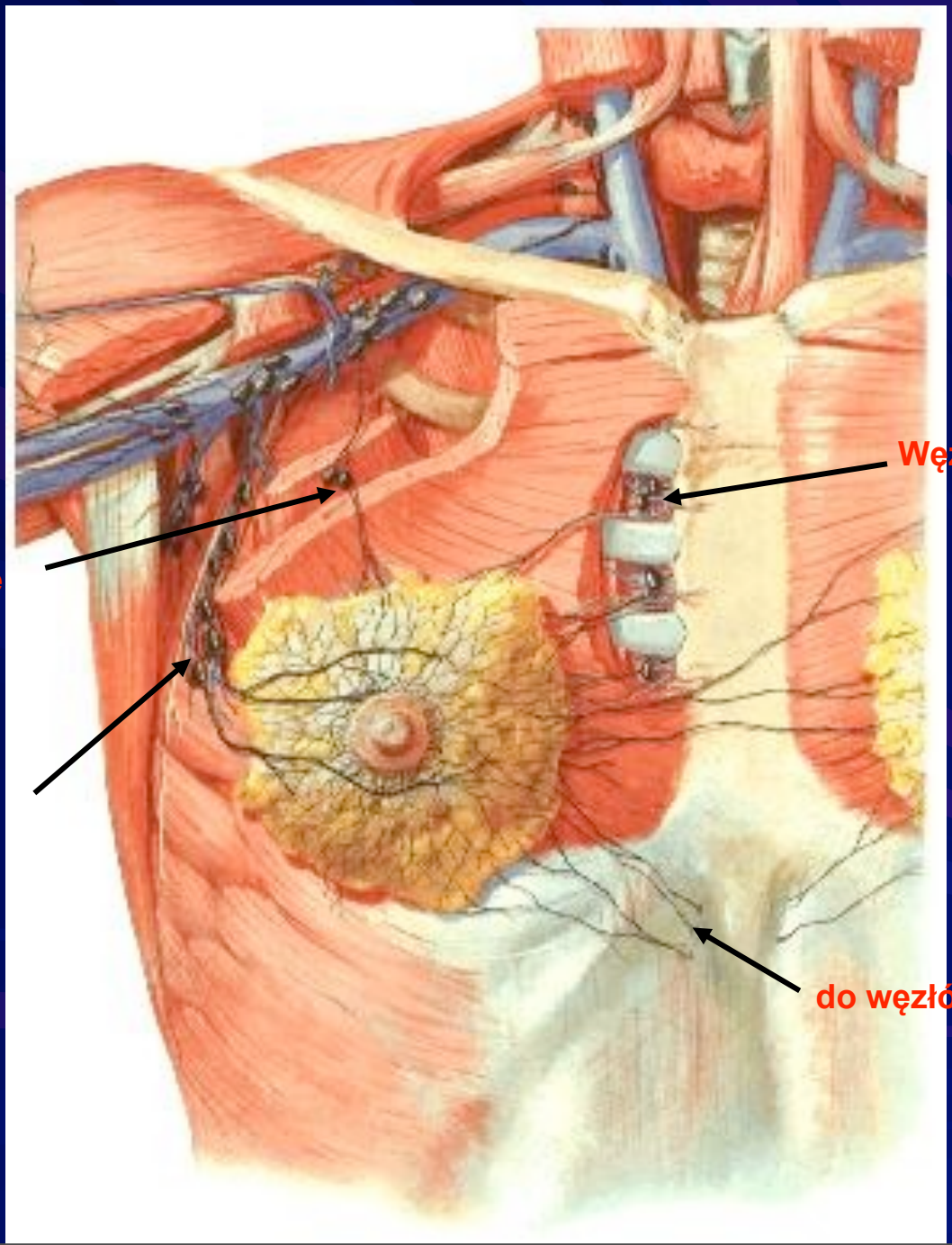
Węzły przymostkowe
Węzły międzypiersiowe
Węzły przysutkowe
do węzłów przeponowych

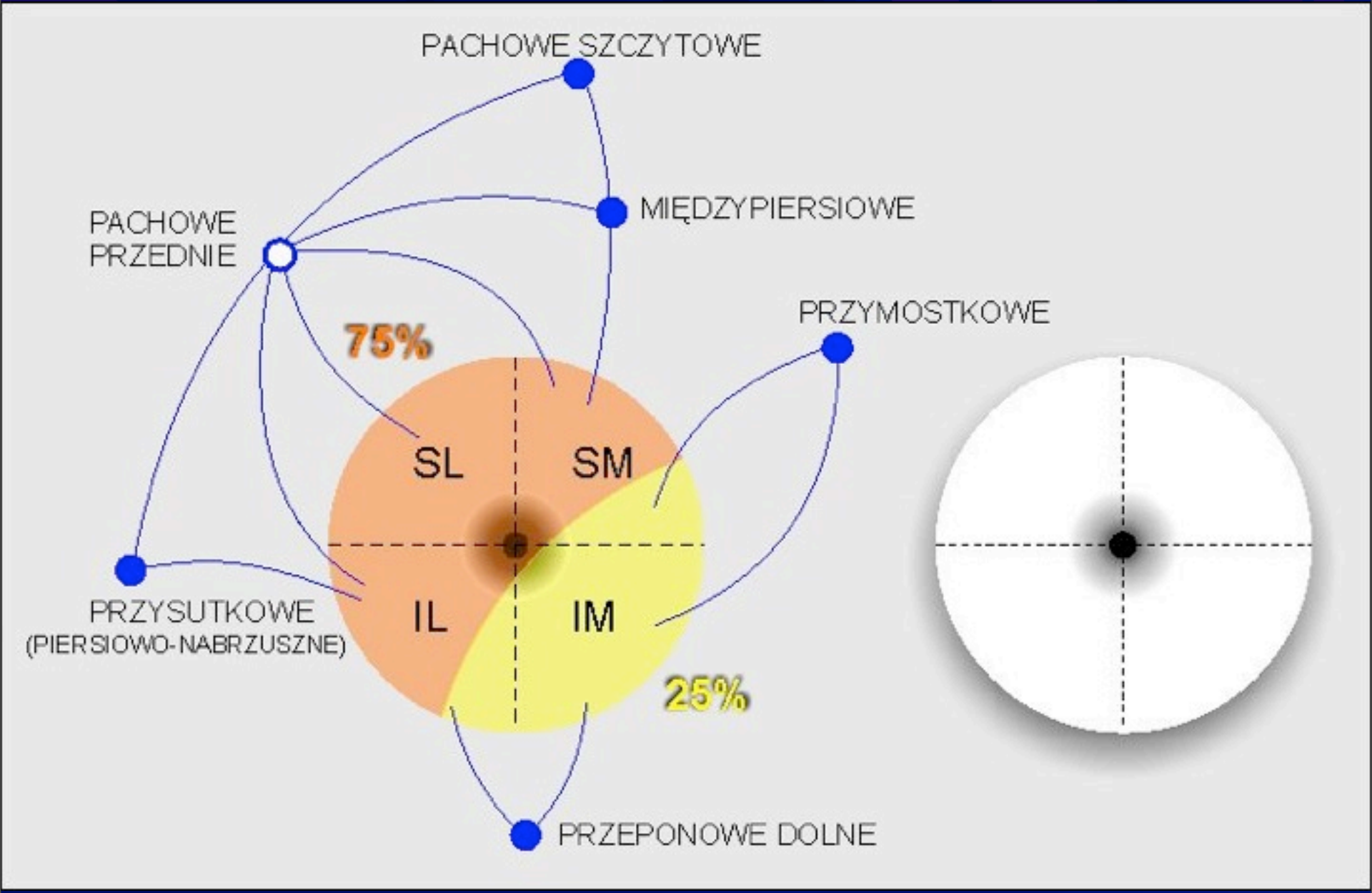
PACHOWE SZCZYTOWE
MIĘDZYPIERSIOWE
PACHOWE PRZEDNIE
PRZYMOSTKOWE
75%
SL
SM
IL
IM
25%
PRZYSUTKOWE (PIERSIOWO-NABRZUSZNE)
PRZEPONOWE DOLNE

Kręgosłup i kanał kręgowy – mięśnie przykręgosłupowe, rdzeń kręgowy

Kręgosłup (33-34 kręgi)

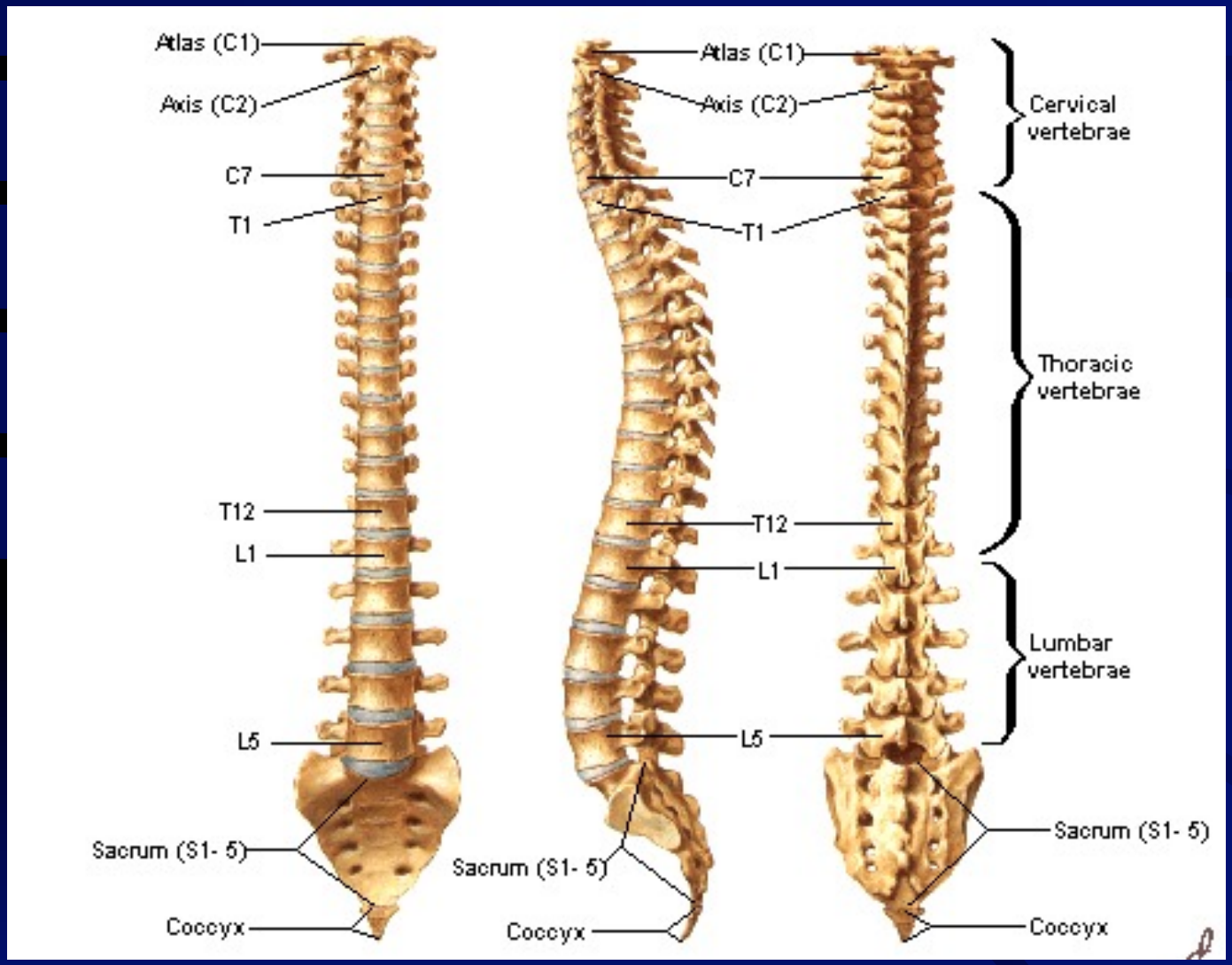

7 SZYJNYCH

12 PIERSIOWYCH

5 LĘDŹWIOWYCH

5 KRZYŻOWYCH

4-5 GUZICZNYCH

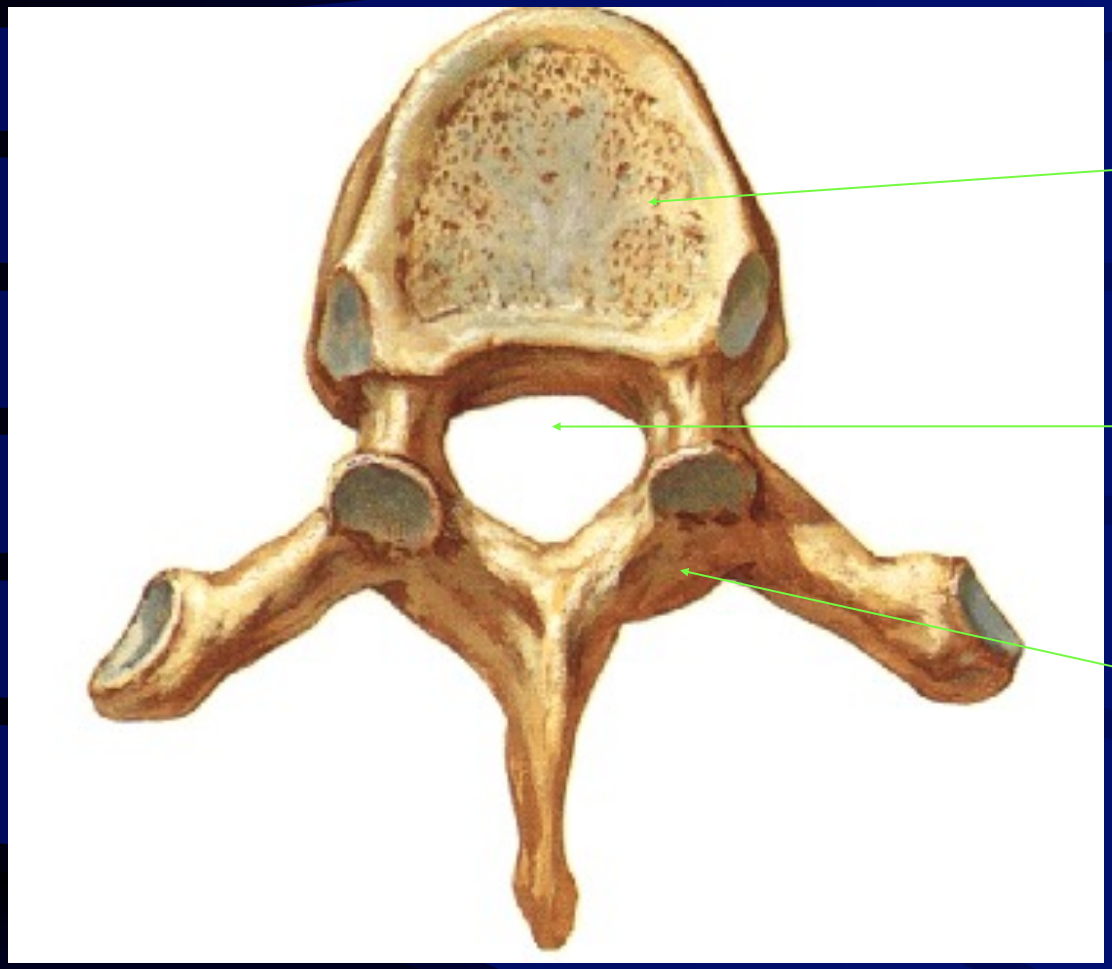

Łuk kręgu:

1. Wyrostek kolczysty (*processus spinosus*) 1
2. Wyrostki poprzeczne (*processus transversi*) 2
3. Wyrostki stawowe (*processus articularis*) 4

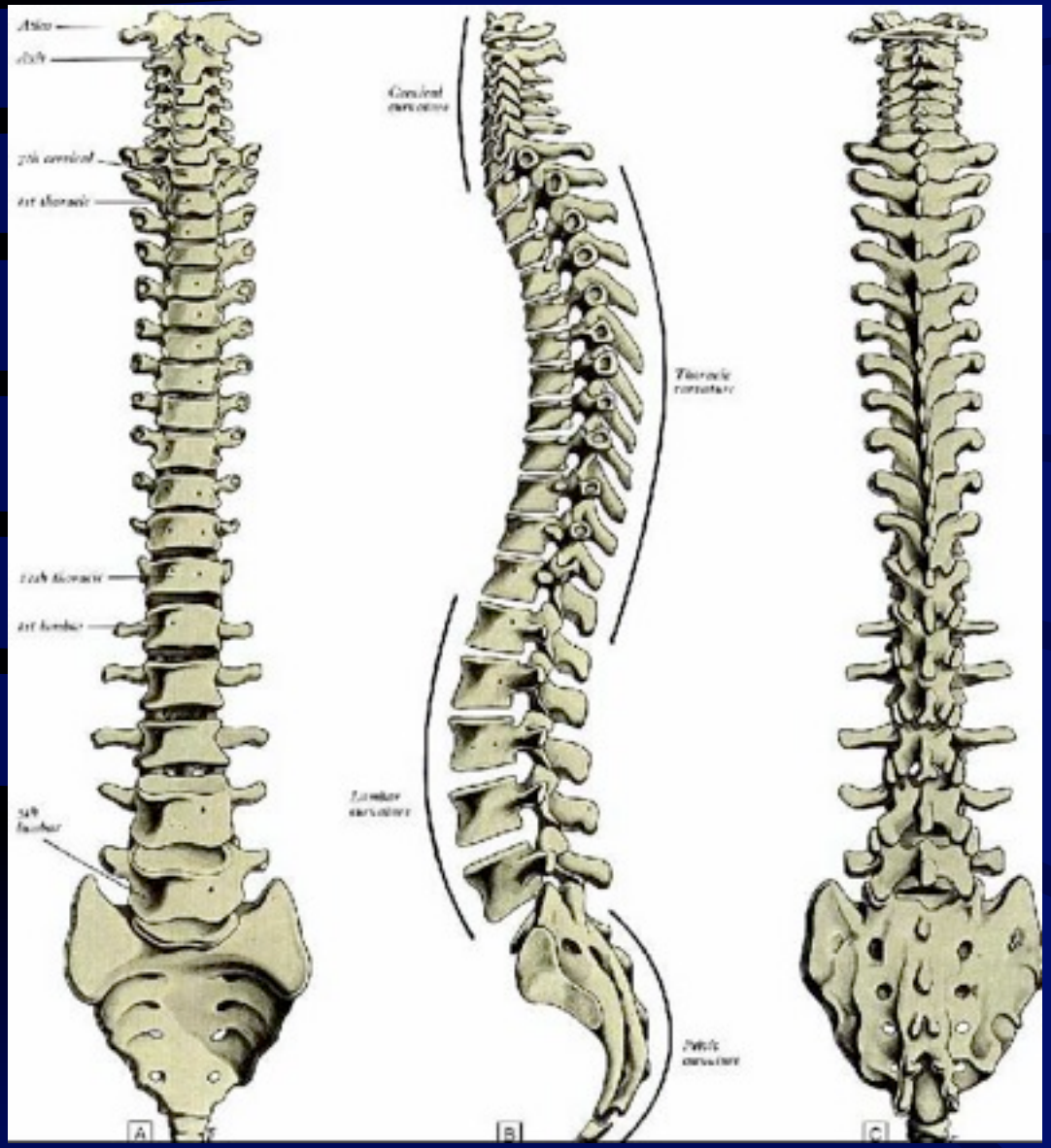
A
B
C



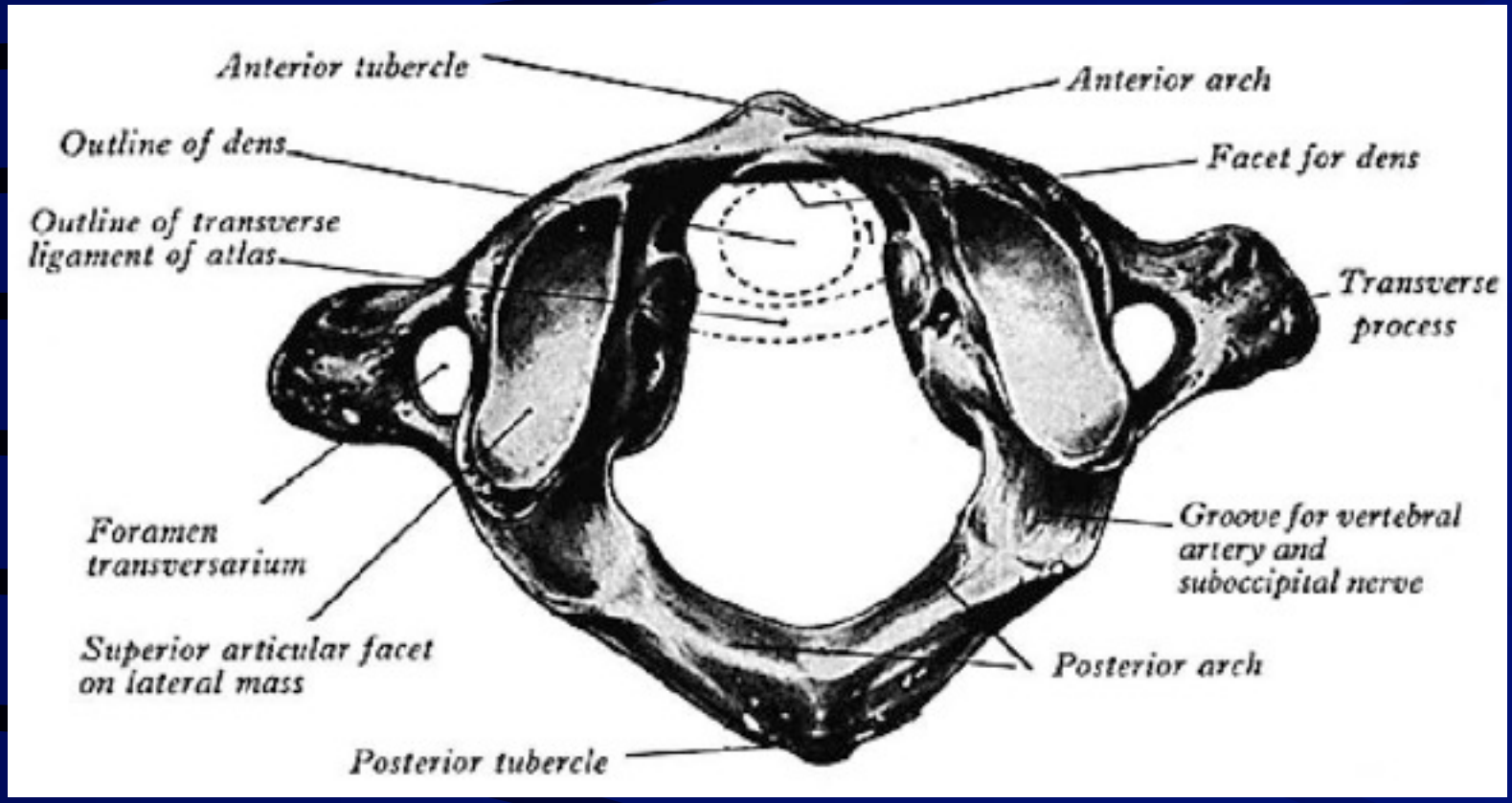
Anterior tubercle
Anterior arch
Outline of dens
Facet for dens
Outline of transverse ligament of atlas
Transverse process
Foramen transversarium
Groove for vertebral artery and suboccipital nerve
Superior articular facet on lateral mass
Posterior arch
Posterior tubercle





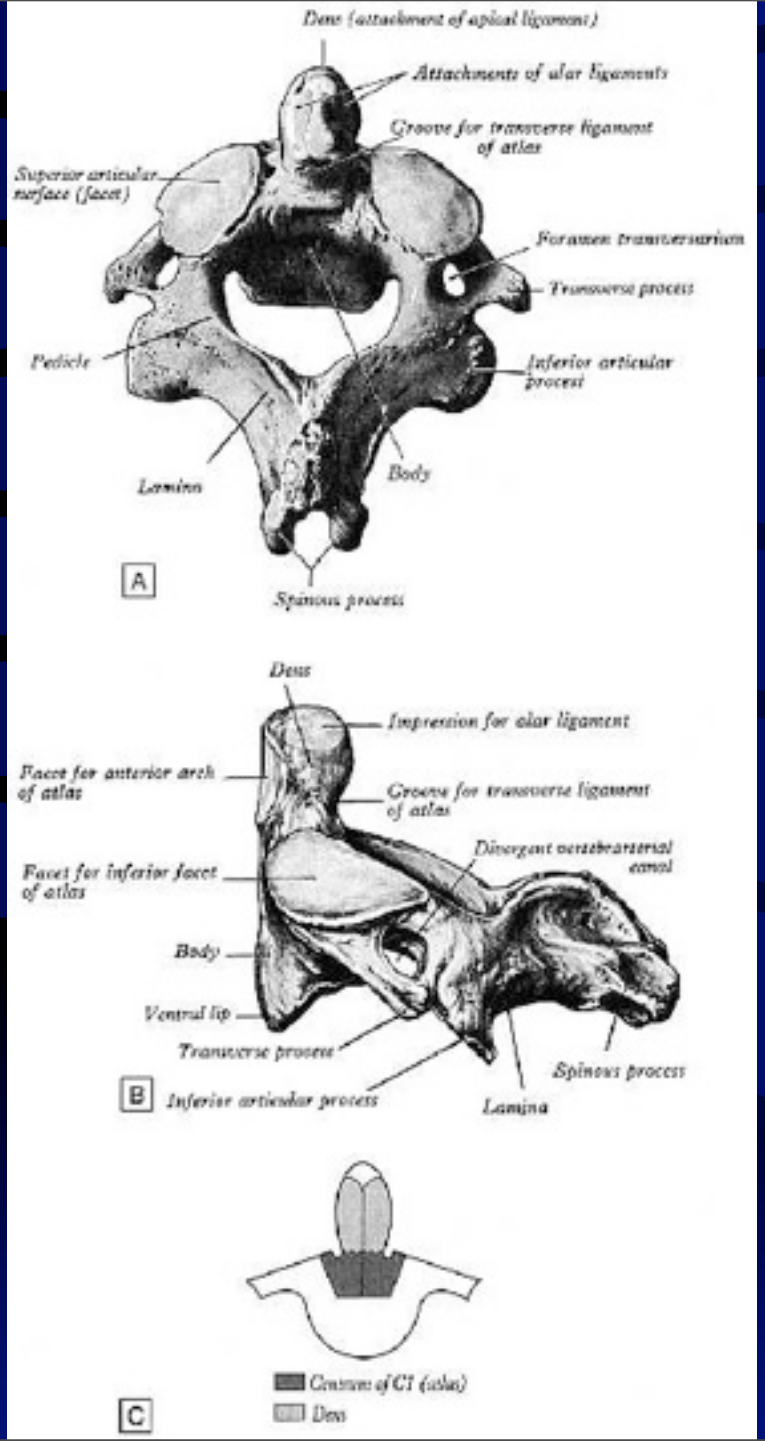
Dens (attachment of apical ligament)
Attachments of alar ligaments
Groove for transverse ligament of atlas
Superior articular surface (facet)
Foramen transversarium
Transverse process
Pedicle
Inferior articular process
Lamina
Body
A
Spinous process
Dens
Impression for alar ligament
Facet for anterior arch of atlas
Groove for transverse ligament of atlas
Divergent vertebrarterial canal
Facet for inferior facet of atlas
Body
Ventral lip
Transverse process
Spinous process
B
Inferior articular process
Lamina
Contours of C1 (atlas)
Dens
C

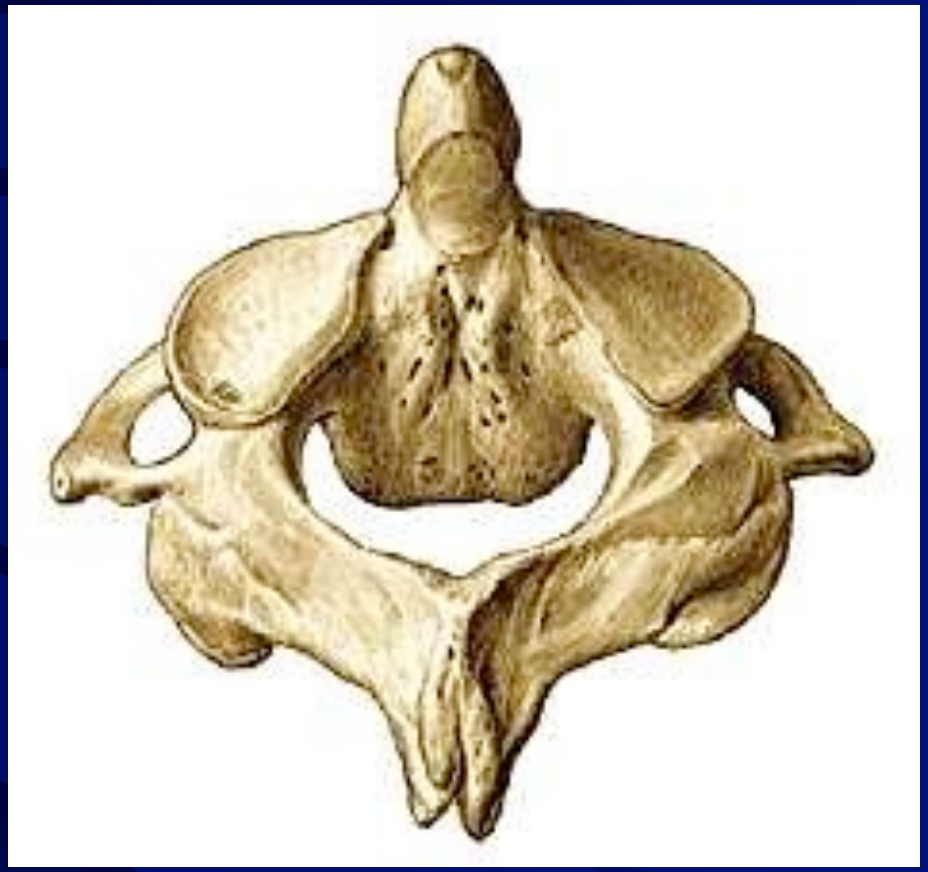

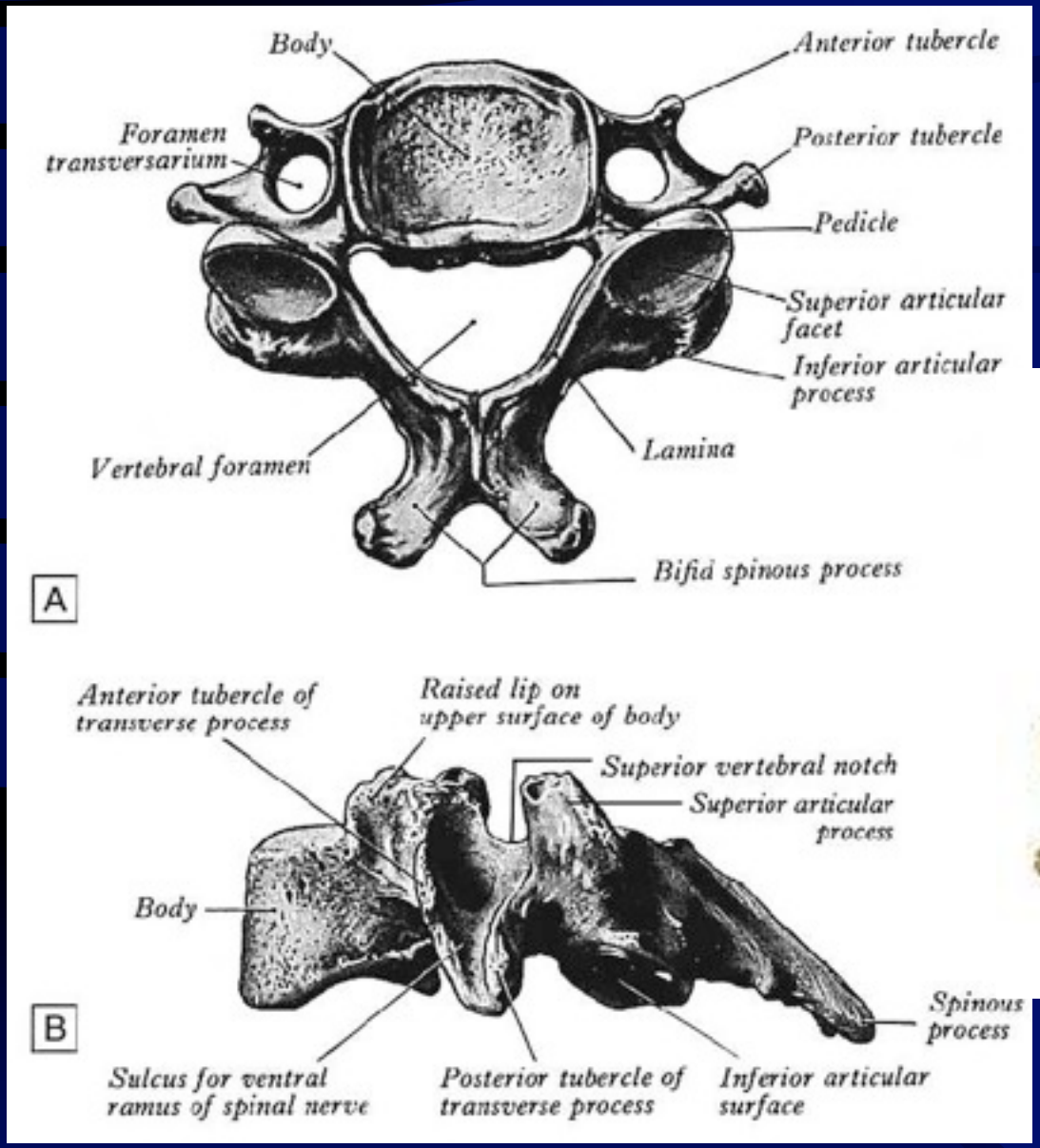
Body
Anterior tubercle
Foramen transversarium
Posterior tubercle
Pedicle
Superior articular facet
Inferior articular process
Lamina
Vertebral foramen
Bifid spinous process
A
Anterior tubercle of transverse process
Raised lip on upper surface of body
Superior vertebral notch
Superior articular process
Body
Spinous process
B
Sulcus for ventral ramus of spinal nerve
Posterior tubercle of transverse process
Inferior articular surface





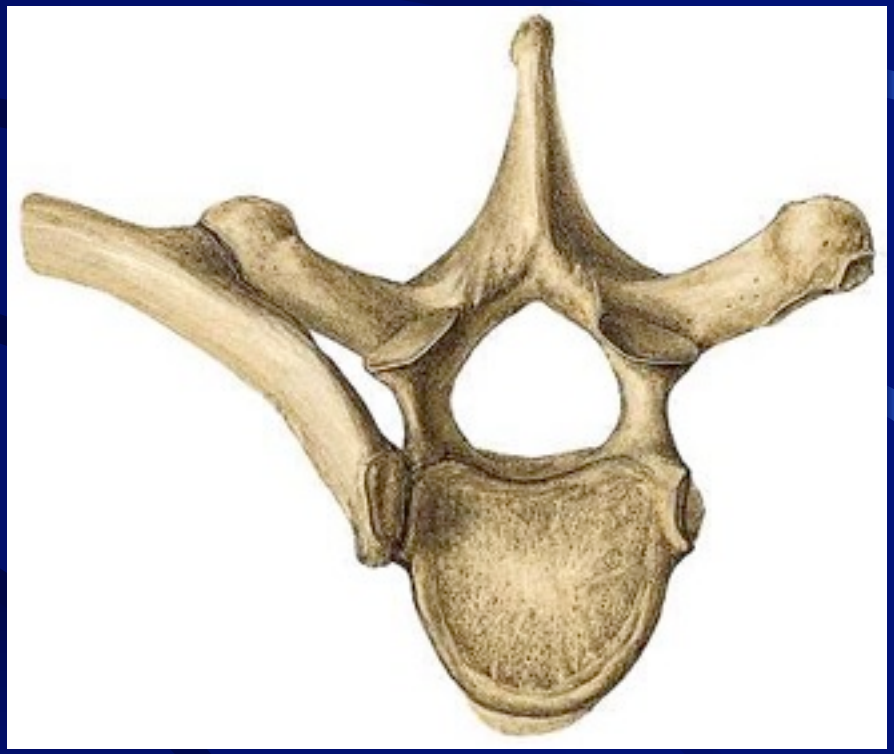

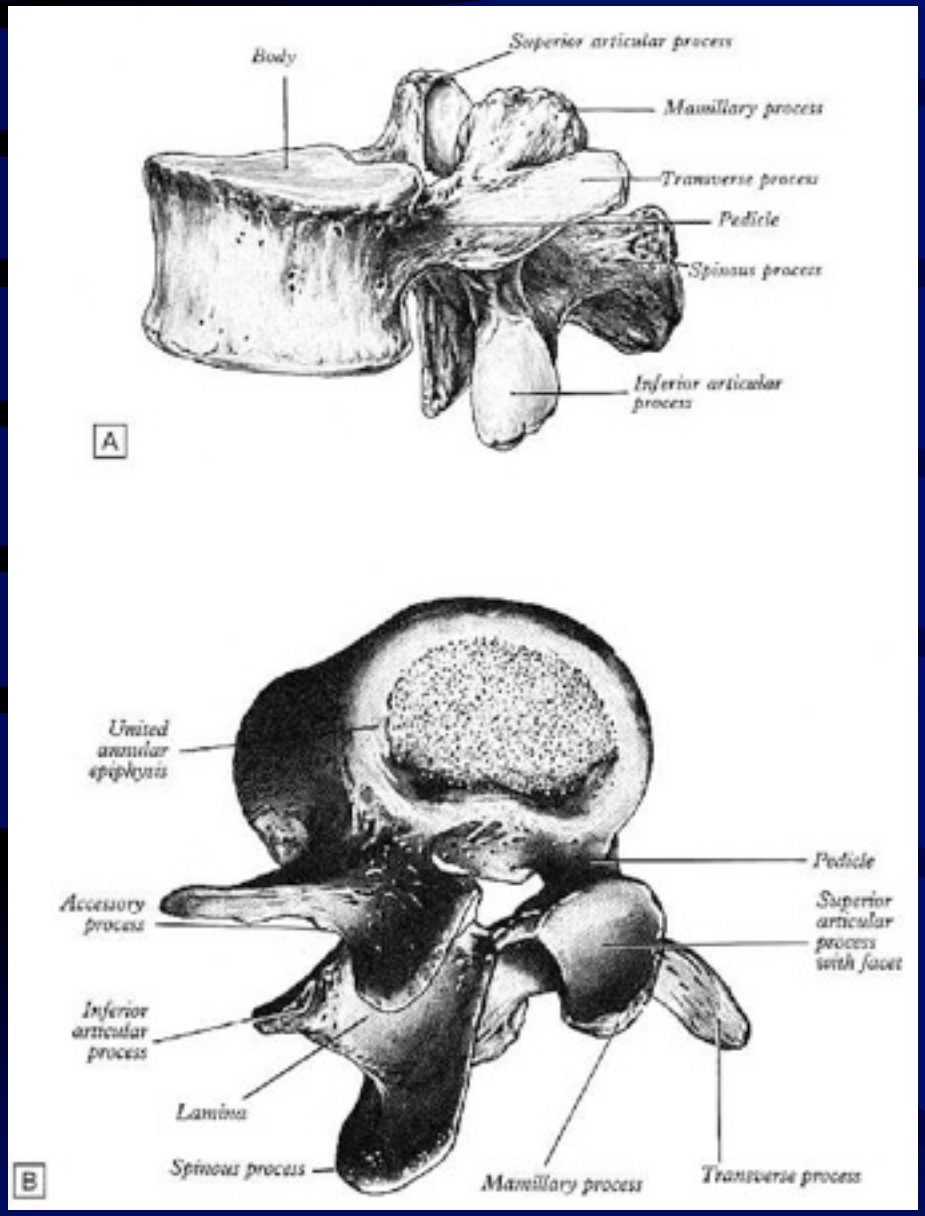
Body
Superior articular process
Mamillary process
Transverse process
Pedicle
Spinous process
Inferior articular process
A
United annular epiphysis
Pedicle
Accessory process
Superior articular process with facet
Inferior articular process
Lamina
Spinous process
Mamillary process
Transverse process
B

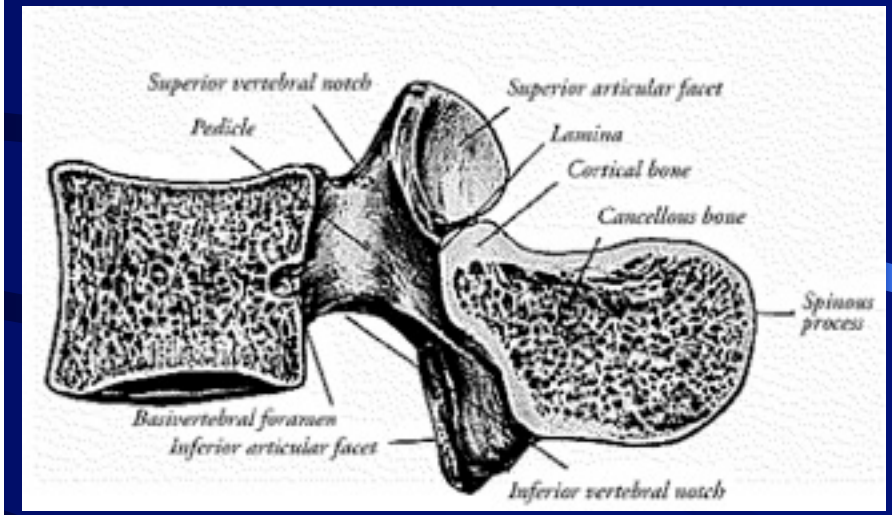
Superior vertebral notch
Superior articular facet
Pedicle
Lamina
Cortical bone
Cancellous bone
Spinous process
Basivertebral foramen
Inferior articular facet
Inferior vertebral notch

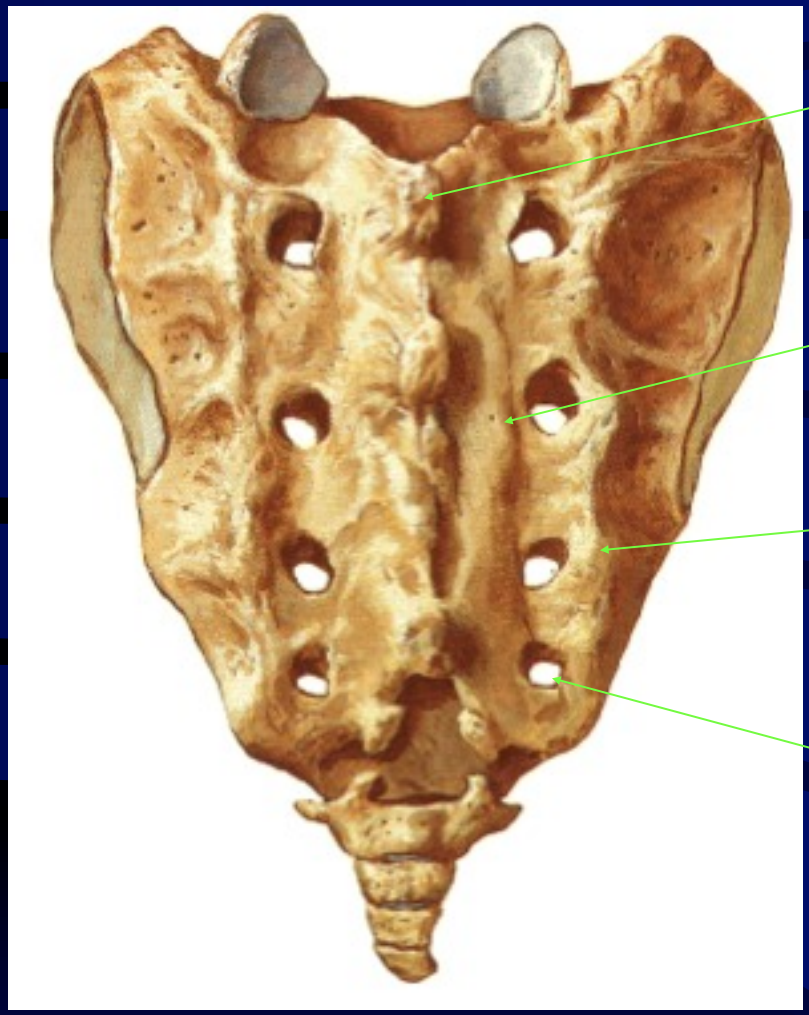

Grzebień krzyżowy pośrodkowy
(wyrostki kolczyste)

Grzebień krzyżowy pośredni
(wyrostki stawowe)

Grzebień krzyżowy boczny
(wyrostki poprzeczne)

Otwory krzyżowe grzbietowe

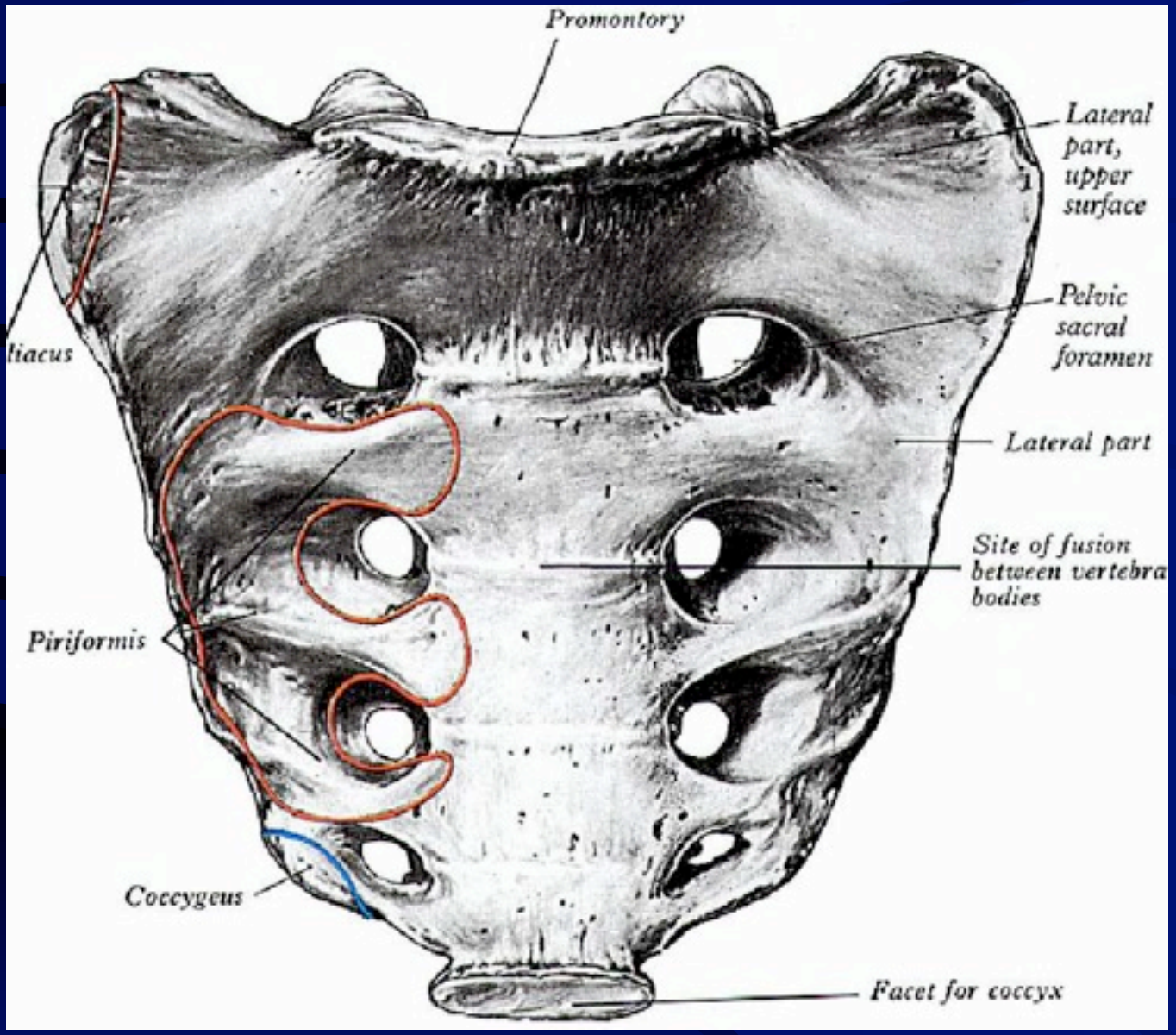
Promontory
Lateral part, upper surface
Pelvic sacral foramen
liacus
Lateral part
Site of fusion between vertebra bodies
Piriformis
Coccygeus
Facet for coccyx

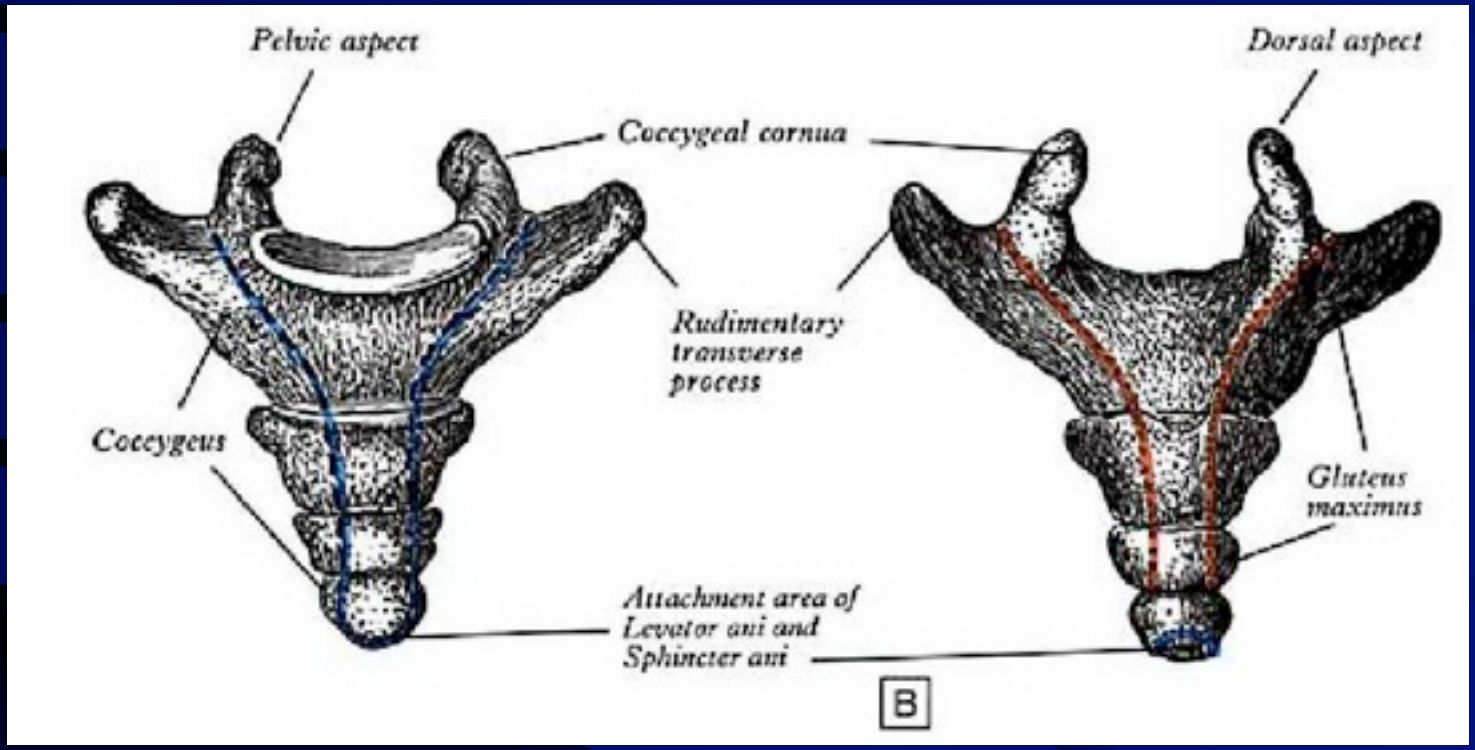
Pelvic aspect
Dorsal aspect
Coccygeal cornua
Rudimentary transverse process
Coccygeus
Gluteus maximus
Attachment area of Levator ani and Sphincter ani
B









Kręgosłup jako całość

-otwory kręgowe tworzą kanał kręgowy

-otwory międzykręgowe zawierają gałęzie nerwów rdzeniowych

-krążek międzykręgowy jest między trzonami kręgów

Najważniejsze więzadła kręgosłupa

-podłużne przednie

-podłużne tylne

-żółte

-międzykolcowe i nadkolcowe

-międzypoprzeczne

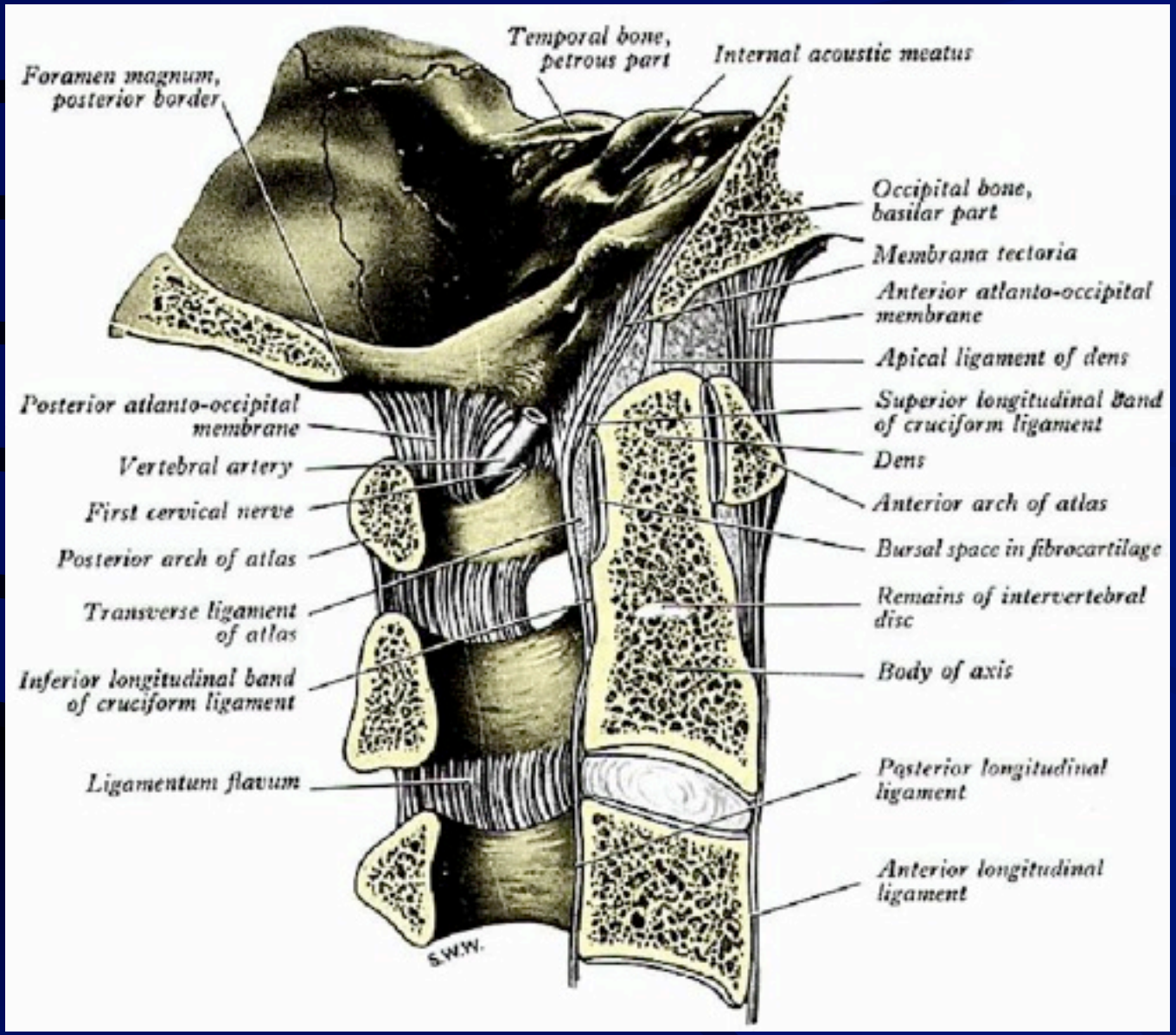
Temporal bone, petrous part
Internal acoustic meatus
Foramen magnum, posterior border
Occipital bone, basilar part
Membrana tectoria
Anterior atlanto-occipital membrane
Apical ligament of dens
Superior longitudinal band of cruciform ligament
Posterior atlanto-occipital membrane
Dens
Vertebral artery
Anterior arch of atlas
First cervical nerve
Bursal space in fibrocartilage
Posterior arch of atlas
Remains of intervertebral disc
Transverse ligament of atlas
Body of axis
Inferior longitudinal band of cruciform ligament
Posterior longitudinal ligament
Ligamentum flavum
Anterior longitudinal ligament
S.W.W.

Przekrój strzałkowy przez kanał kręgowy

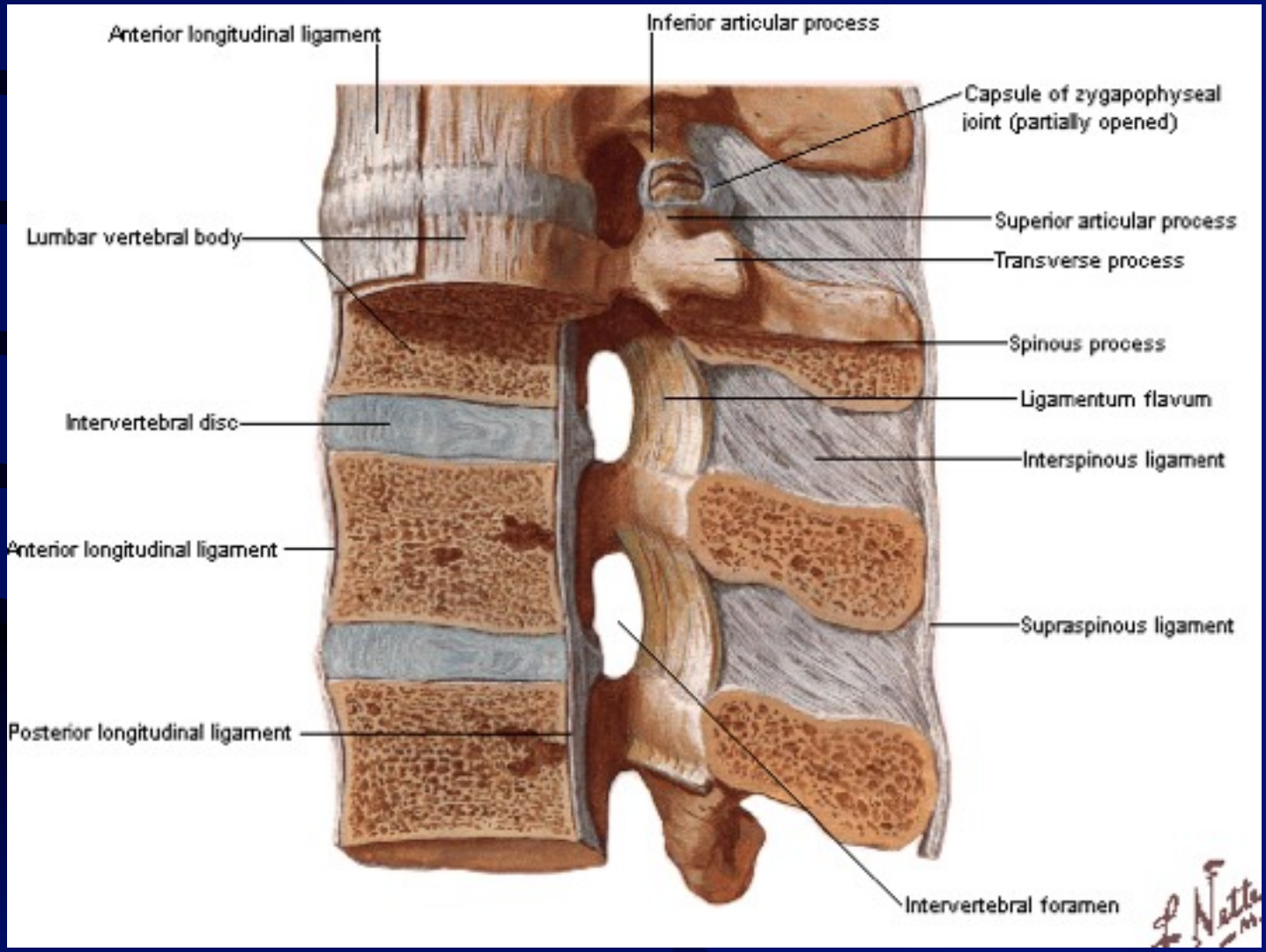

Więzadła kręgosłupa

FILM

Tylna powierzchnia trzonów kręgów

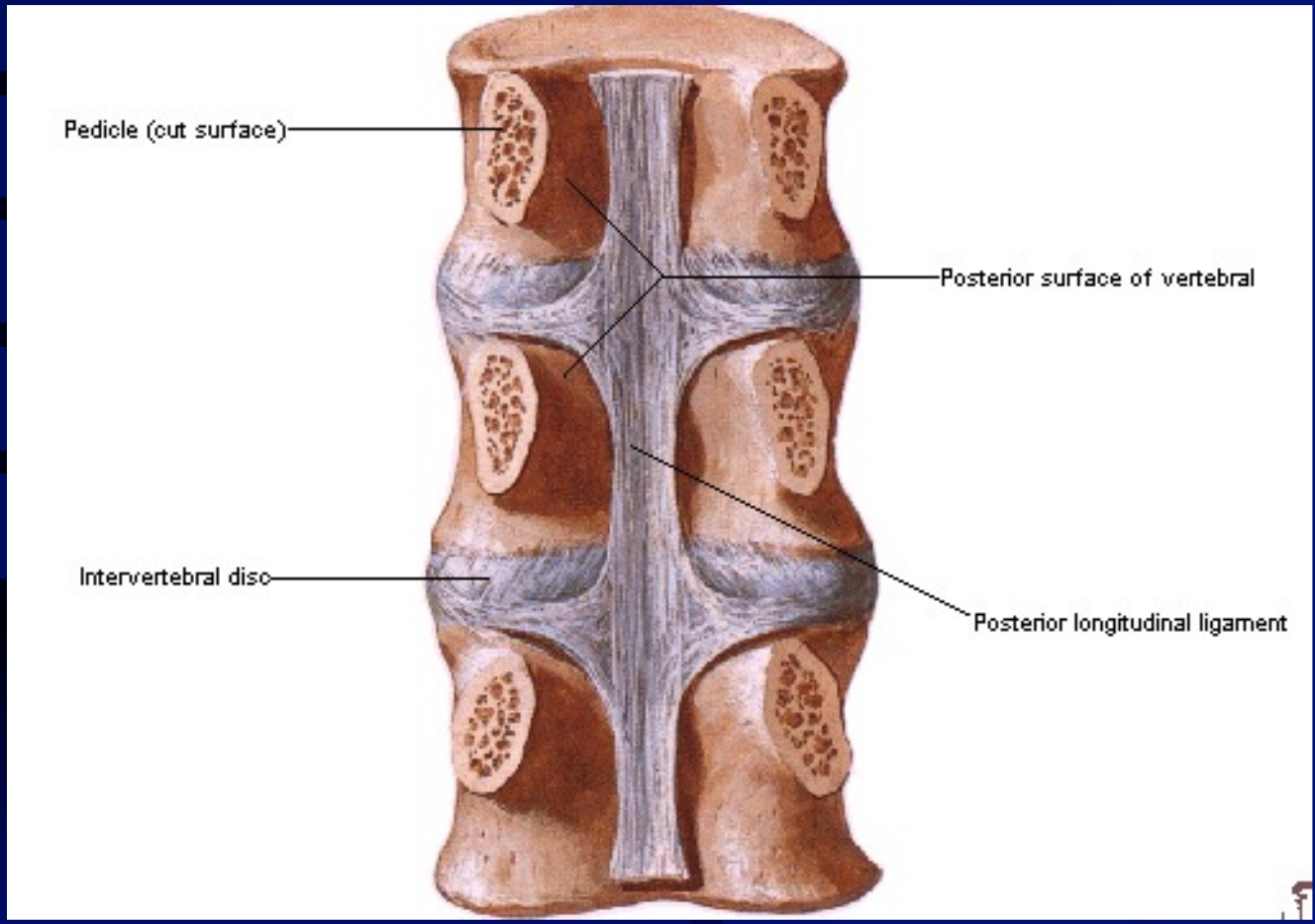

Tylna powierzchnia kanału kręgowego

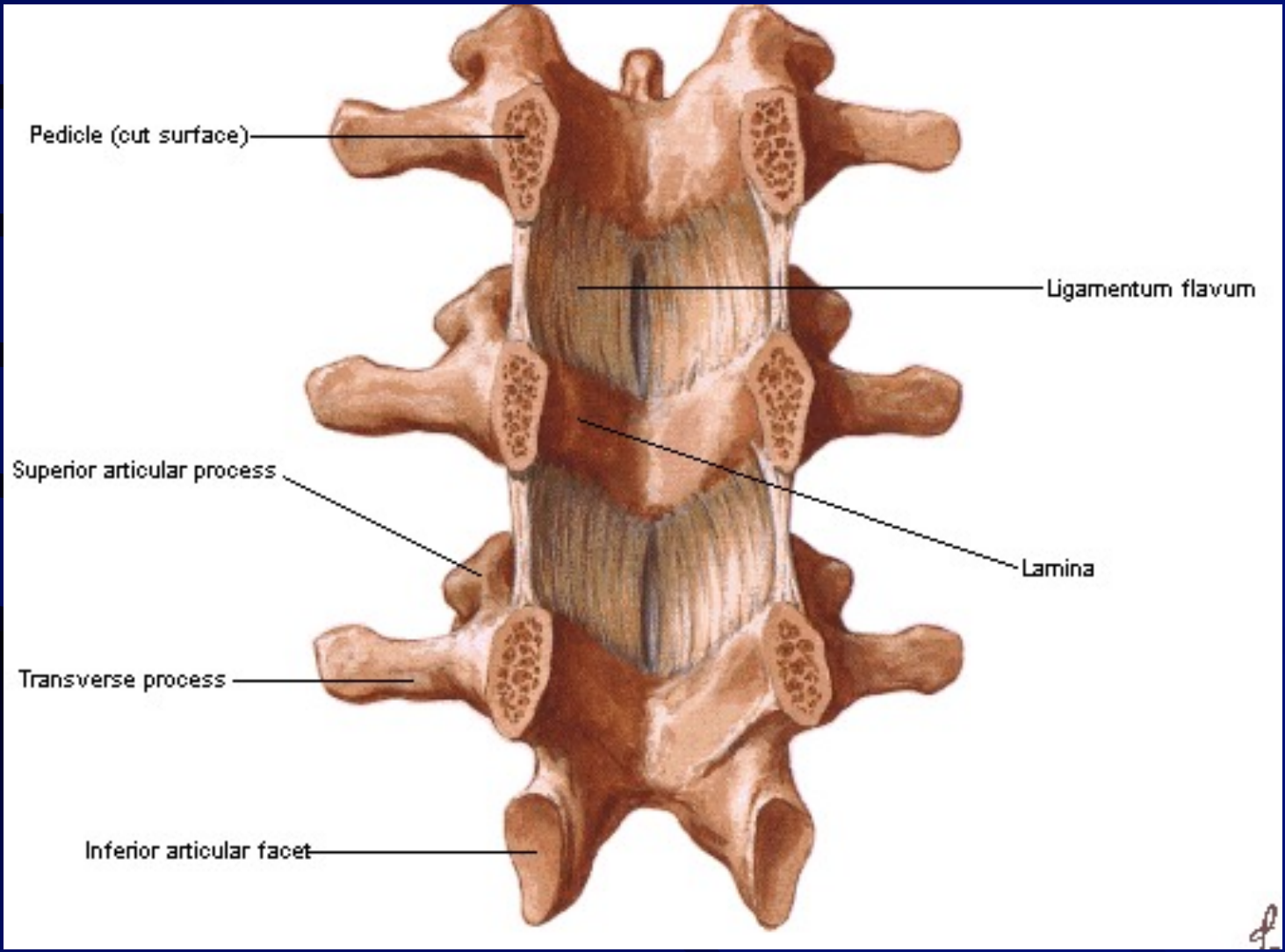

Więzadła kręgosłupa

FILM

Rdzeń kręgowy i nerwy rdzeniowe

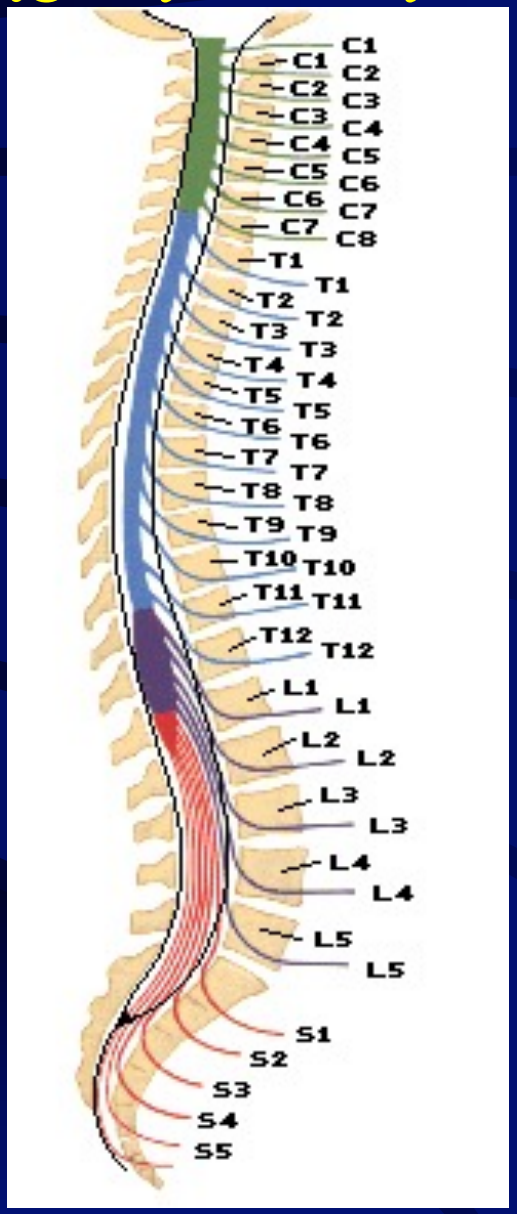

Krążek międzykręgowy - 23



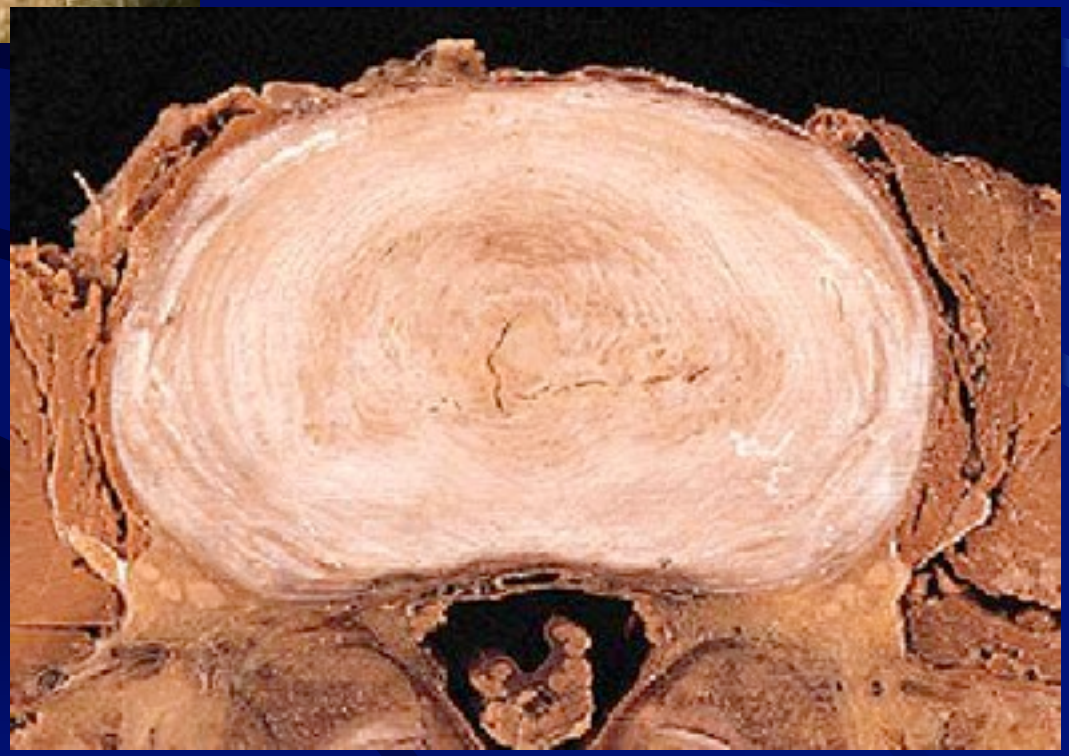


14:48
Intervertebral Disk

Plan wykładu

1. Ogólna budowa kręgosłupa
2. Budowa kręgu, różnice w budowie kręgów pochodzących z różnych odcinków kręgosłupa
3. Więzadła kręgosłupa
4. Zawartość kanału kręgowego
5. Mięśnie przykręgosłupowe

Zawartość kanału kręgowego – rdzeń kręgowy



Worek oponowy i rdzeń kręgowy

Opona twarda
Opona pajęcza
Opona miękka

Przestrzeń podpajęczynówkowa
Przestrzeń nadtwardówkowa

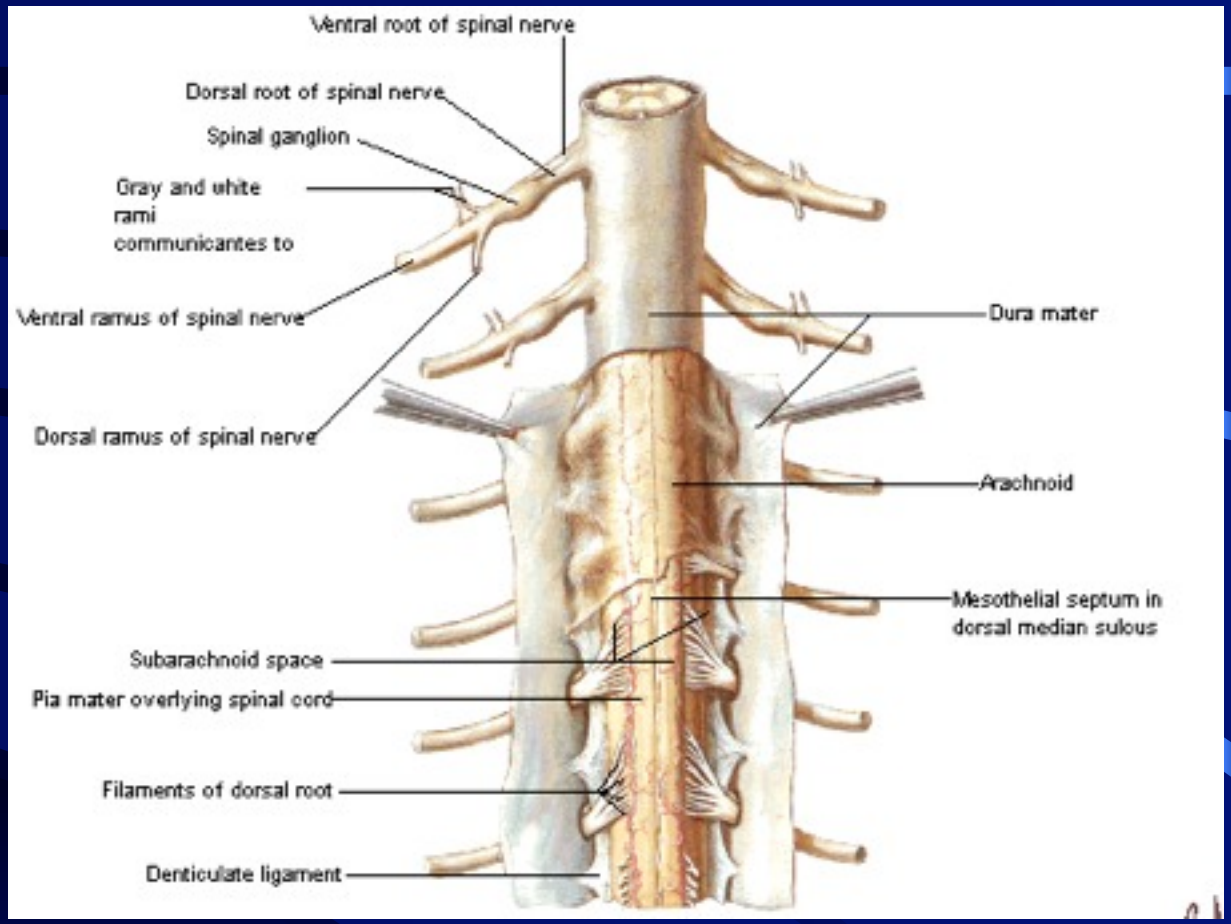

Przekrój poprzeczny przez kanał kręgowy

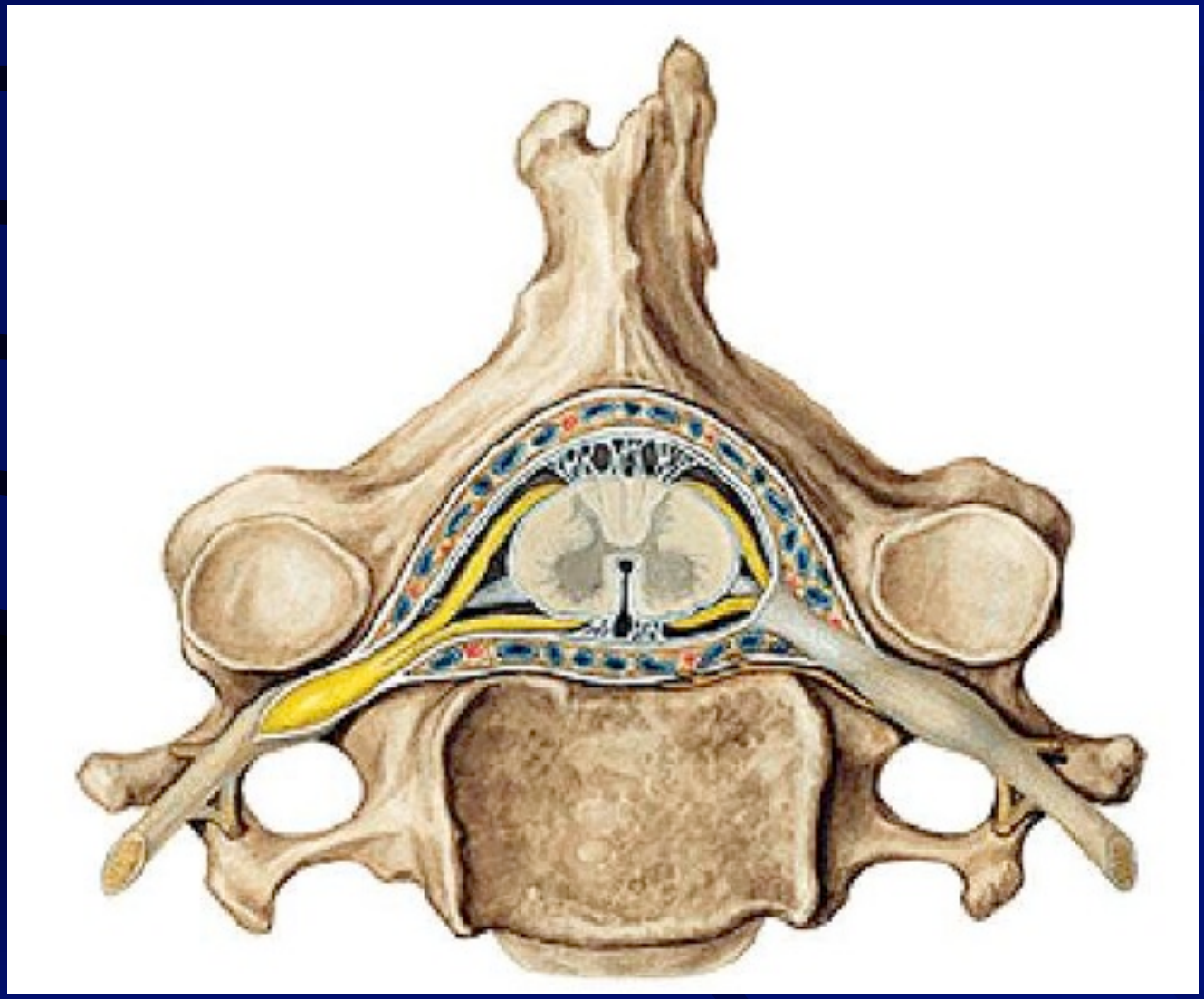

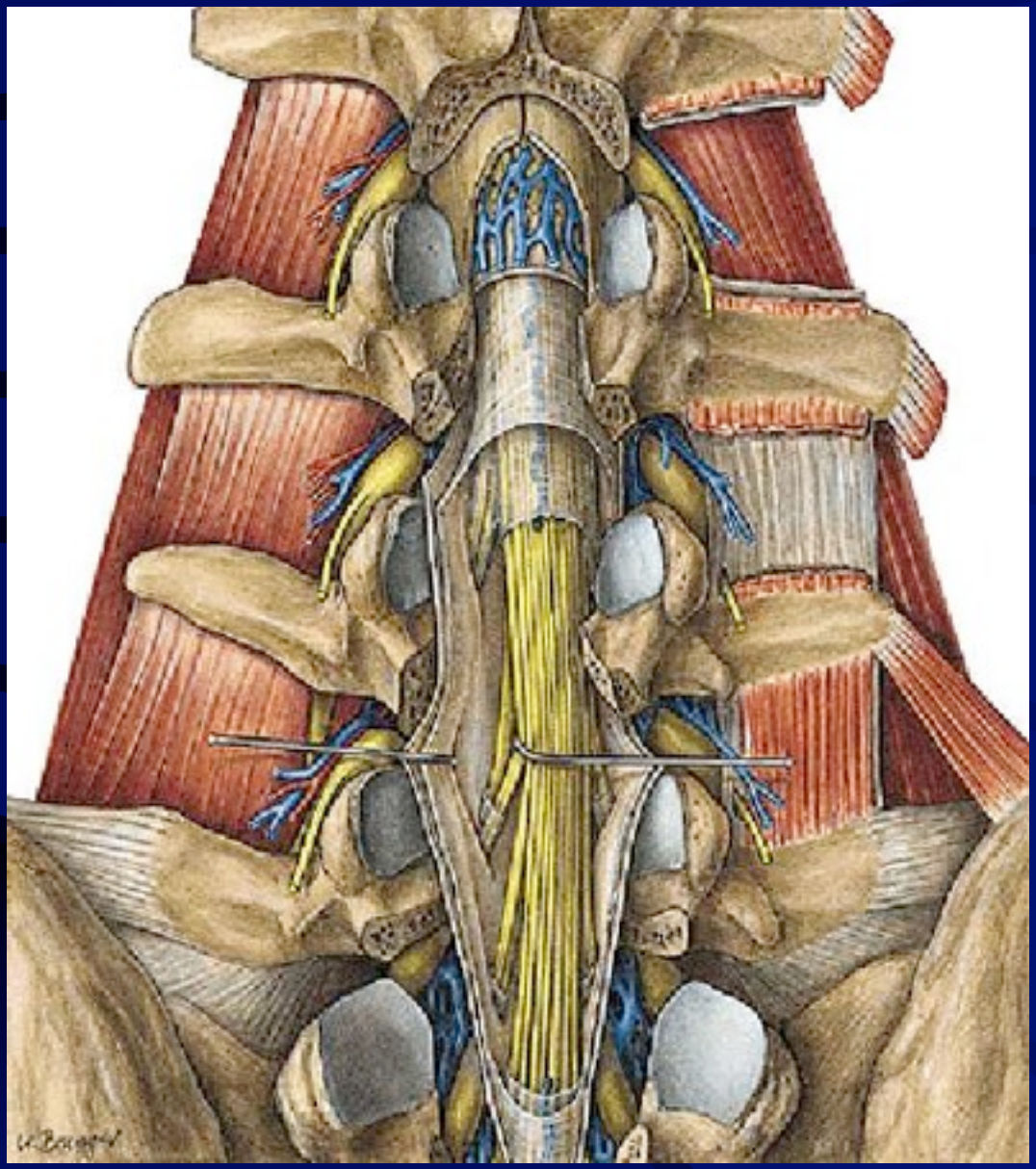

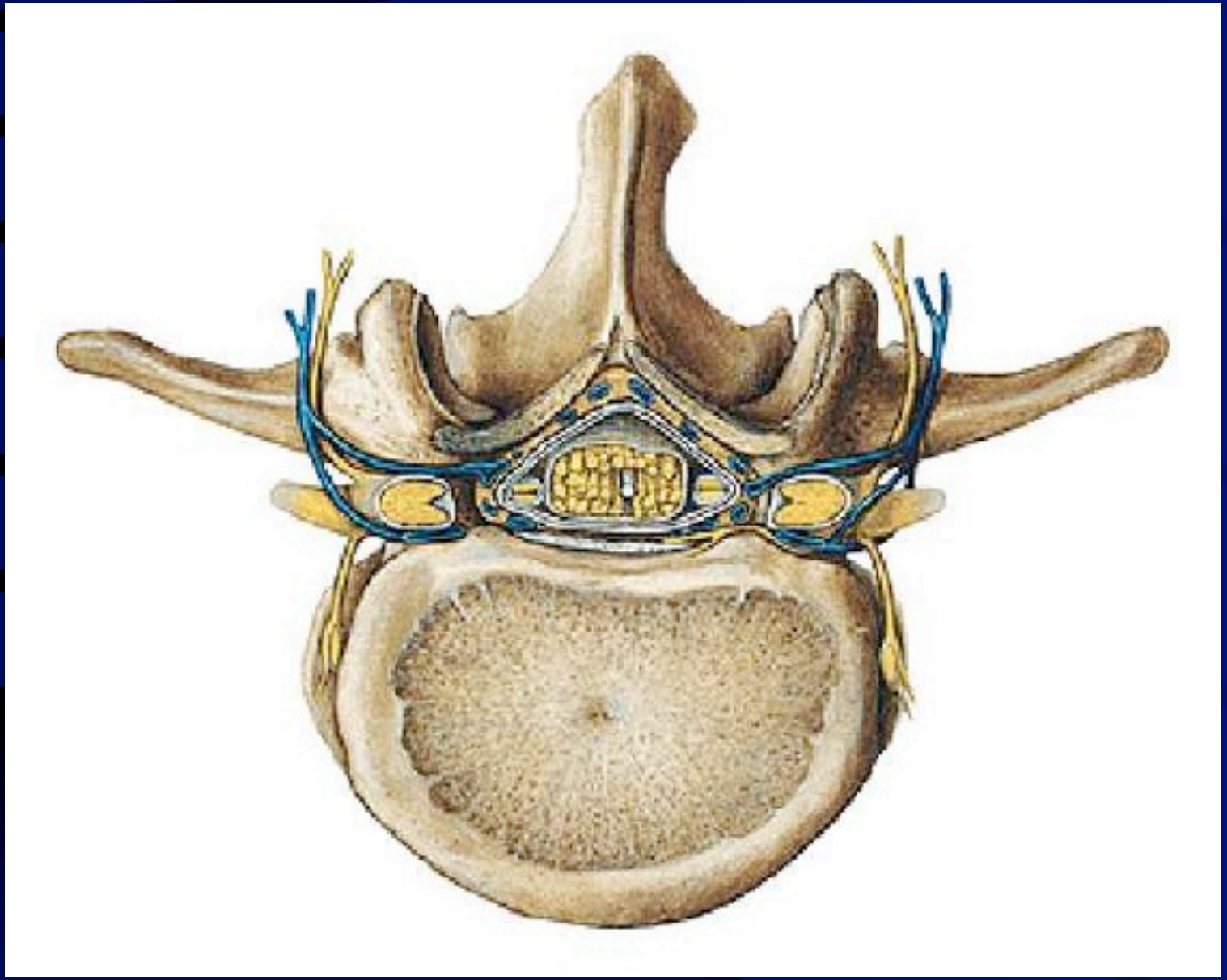

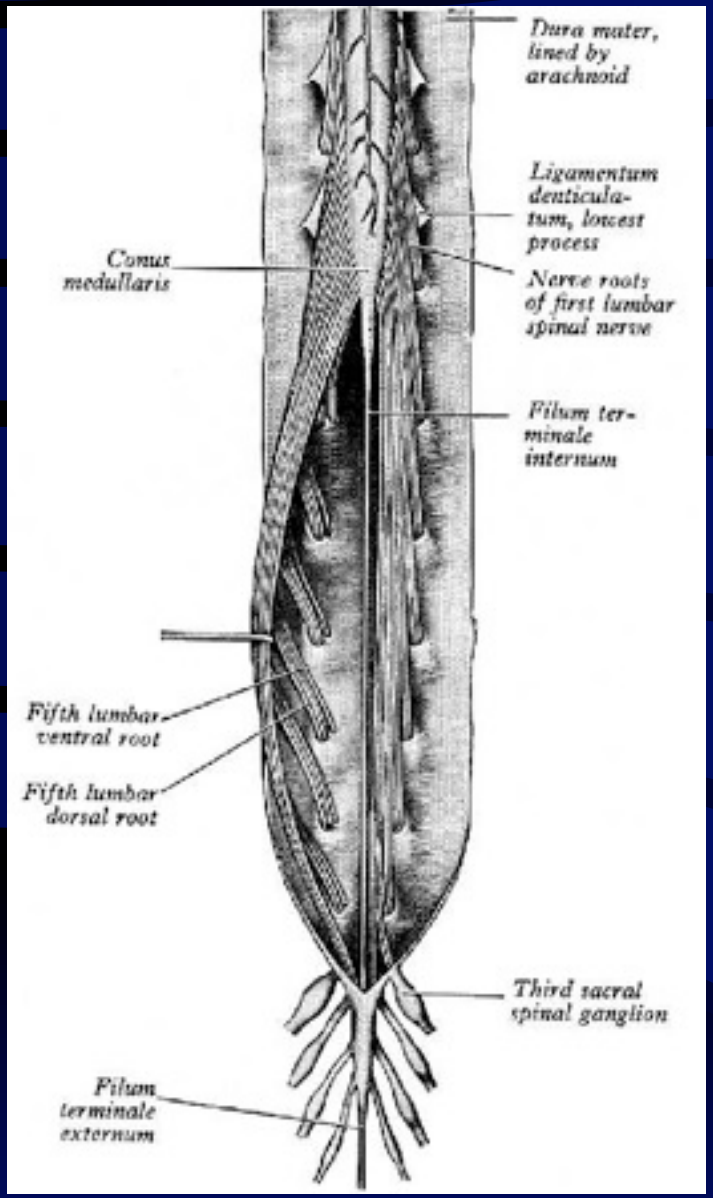
Dura mater, lined by arachnoid
Ligamentum denticulatum, lowest process
Conus medullaris
Nerve roots of first lumbar spinal nerve
Filum terminale internum
Fifth lumbar ventral root
Fifth lumbar dorsal root
Third sacral spinal ganglion
Filum terminale externum

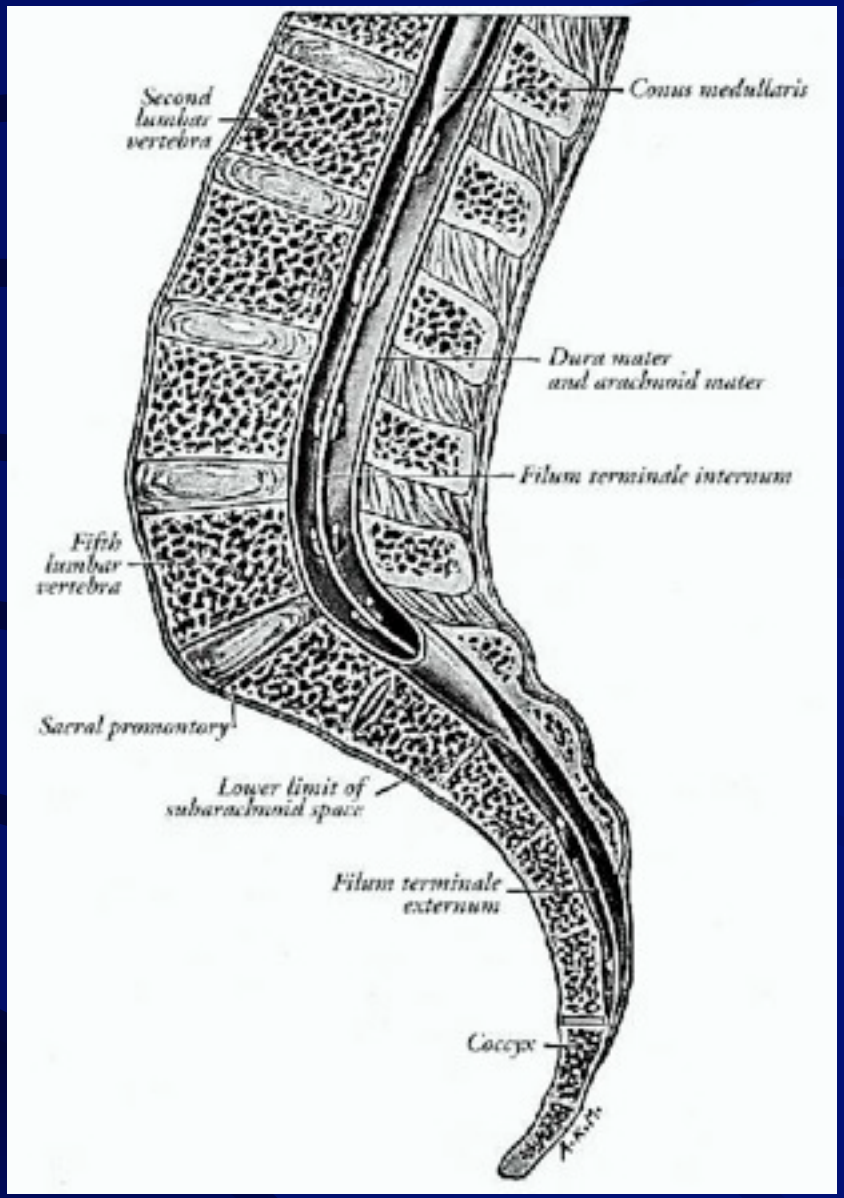
Second lumbar vertebra
Conus medullaris
Dura mater and arachnoid mater
Filum terminale internum
Fifth lumbar vertebra
Sacral promontory
Lower limit of subarachnoid space
Filum terminale externum
Coccyx

Zawartość kanału kręgowego – rdzeń kręgowy i nerw rdzeniowy

FILM

FILM

Rdzeń kręgowy i nerwy rdzeniowe

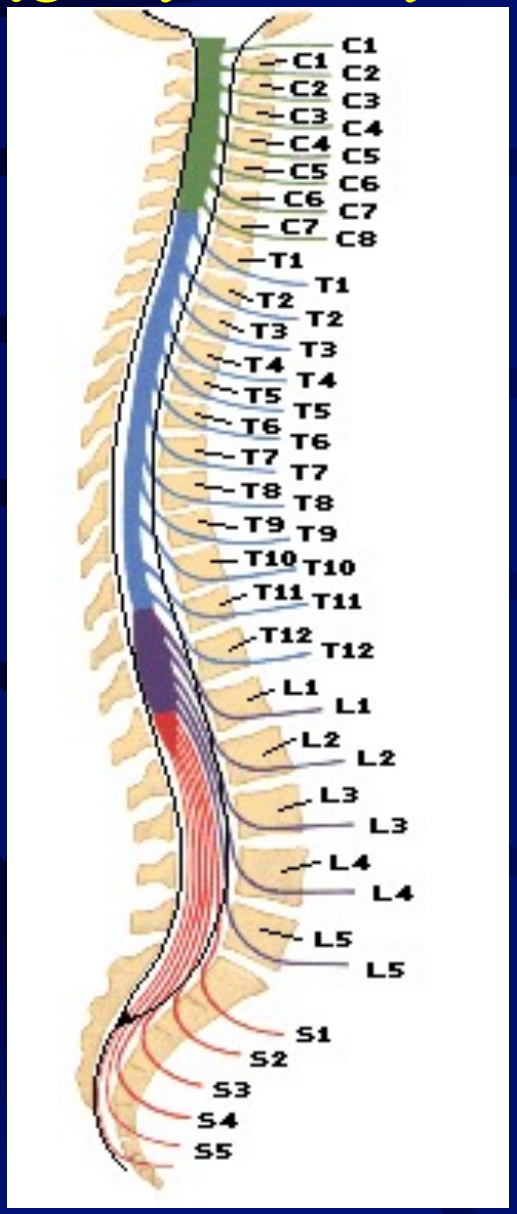

Plan wykładu

1. Ogólna budowa kręgosłupa
2. Budowa kręgu, różnice w budowie kręgów pochodzących z różnych odcinków kręgosłupa
3. Więzadła kręgosłupa
4. Zawartość kanału kręgowego
5. Mięśnie przykręgosłupowe

Powierzchowne mięśnie grzbietu i gałęzie grzbietowe nerwów rdzeniowych



Grupa pośrednia mięśni grzbietu

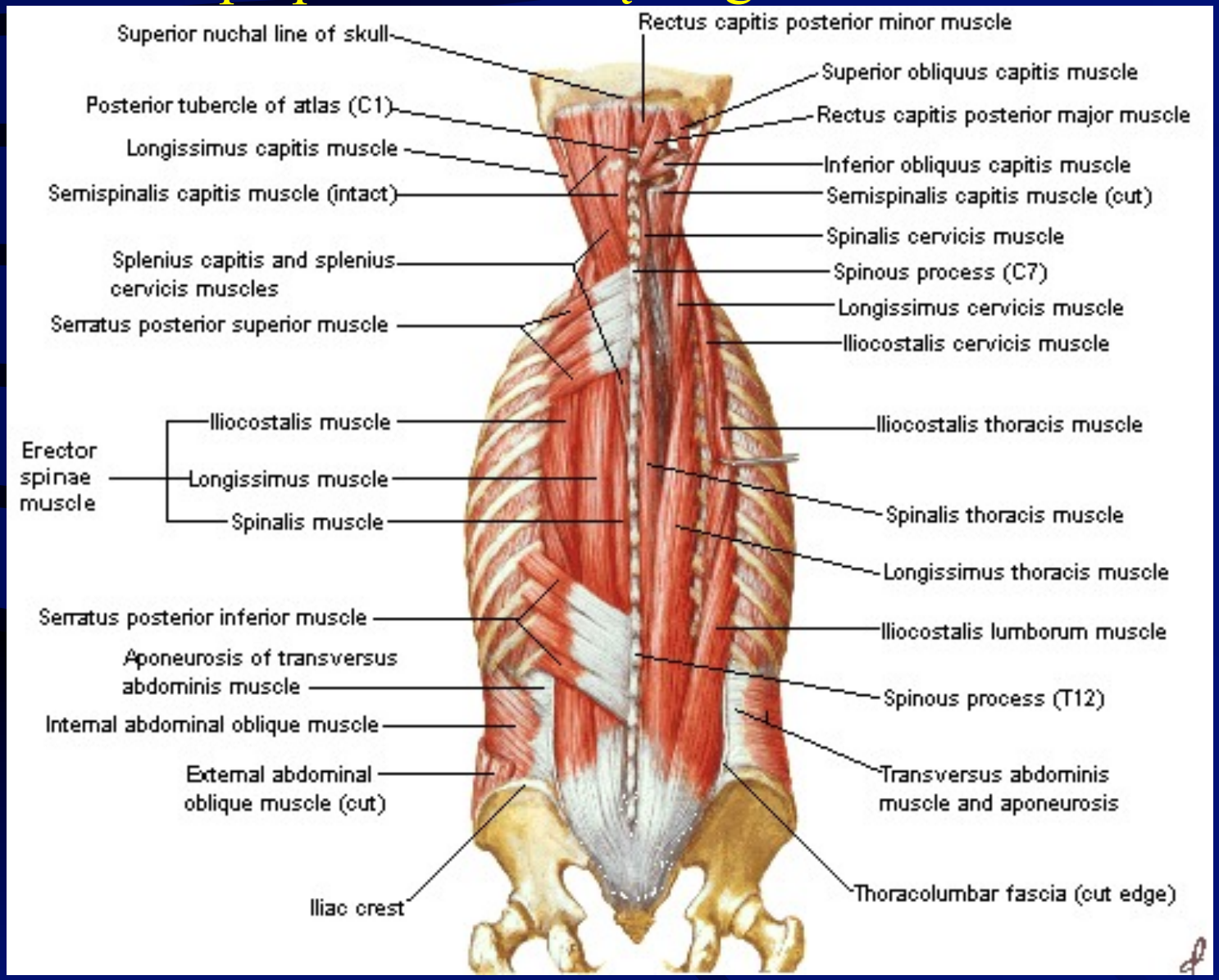

Nerw rdzeniowy. Sploty nerwowe.

Układ autonomiczny.

Układ nerwowy

Dwie części układu nerwowego:

- ośrodkowy układ nerwowy
  - mózgowie
  - rdzeń kręgowy
- obwodowy układ nerwowy
  - nerwy czaszkowe
  - nerwy rdzeniowe

Obwodowy układ nerwowy – nerw rdzeniowy

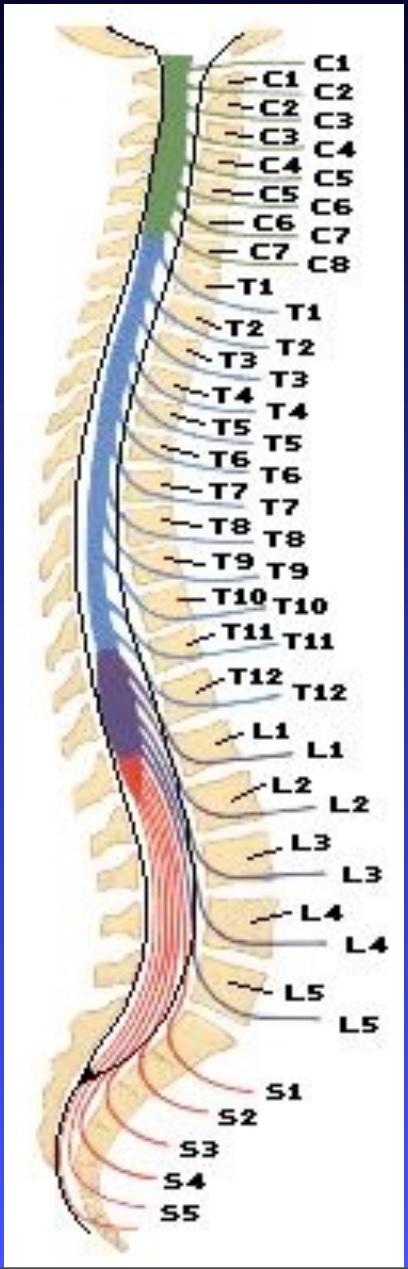



Obwodowy układ nerwowy – nerw rdzeniowy

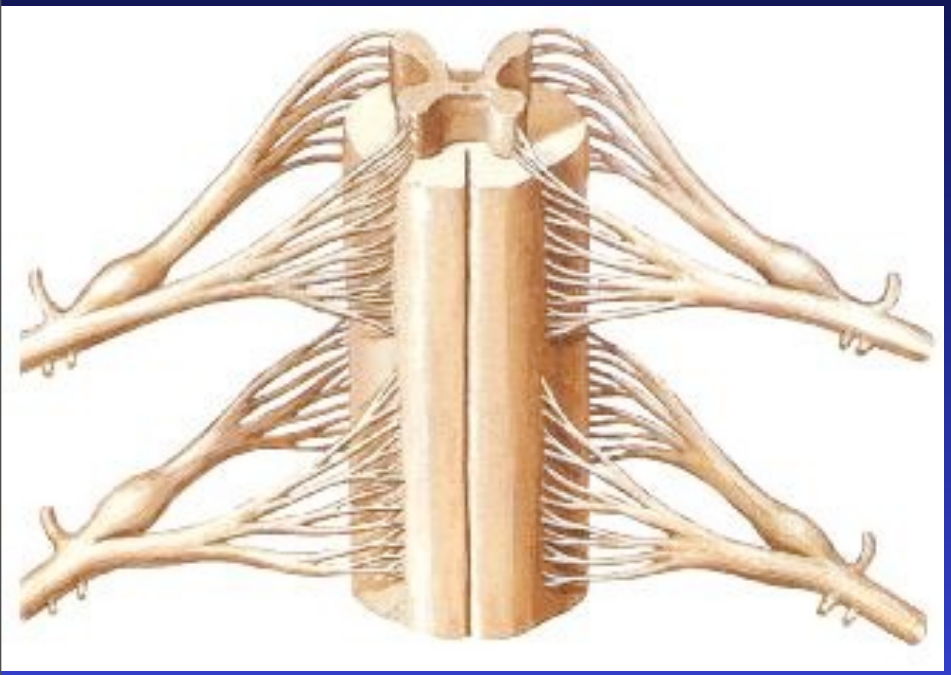

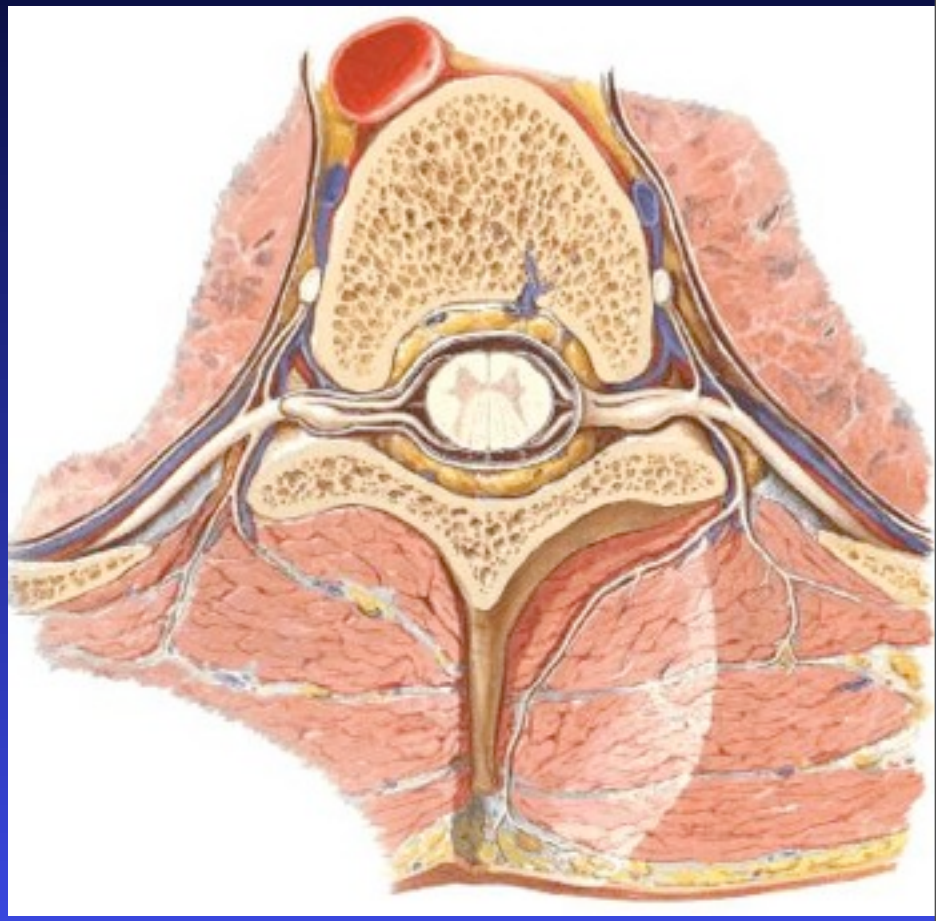

Obwodowy układ nerwowy – nerw rdzeniowy

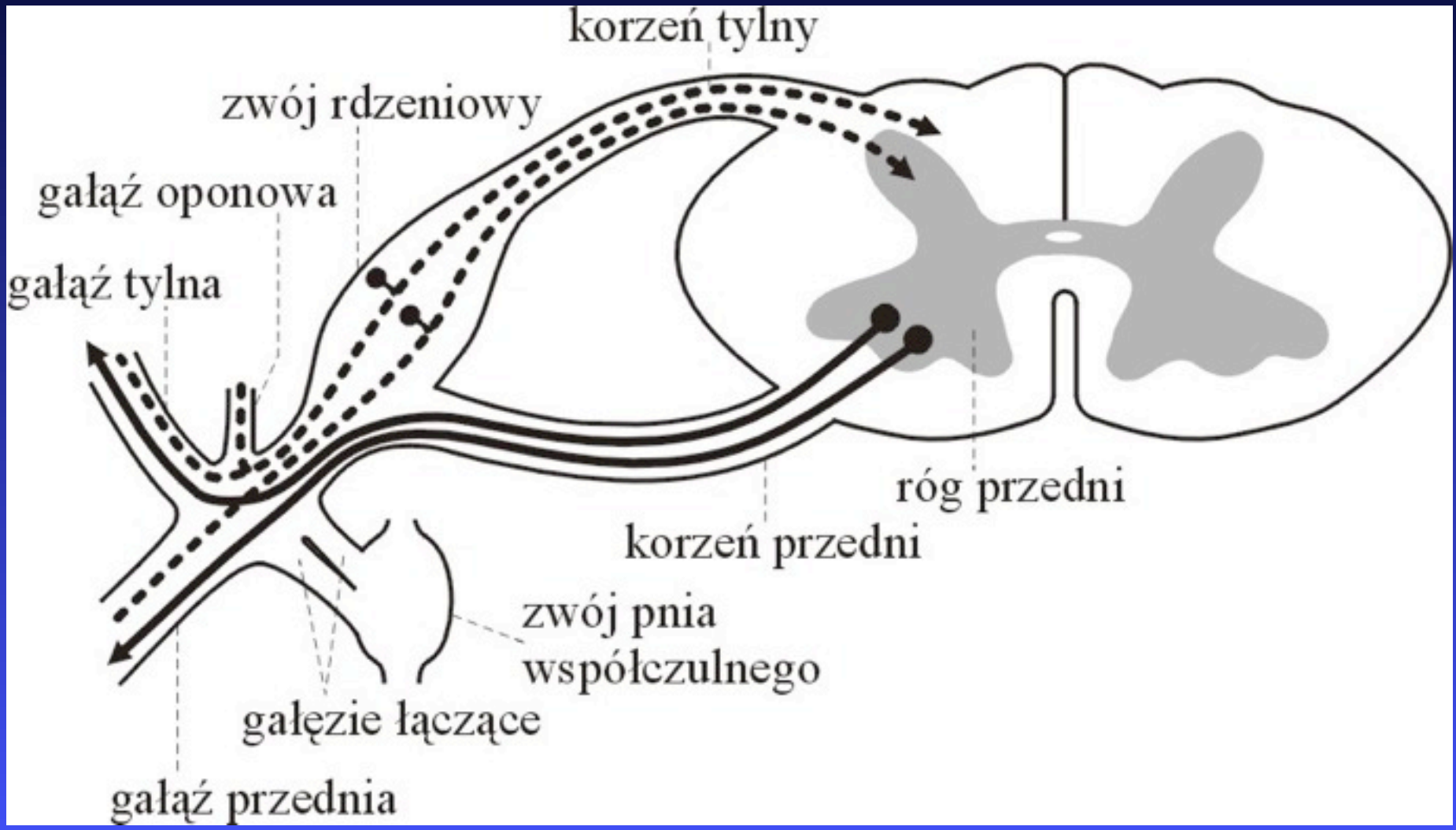

Gałęzie tylne nn. rdzeniowych

Unerwiają skórę grzbietu oraz mięśnie głębokie grzbietu



Obwodowy układ nerwowy – sploty nerwowe

Sploty nerwowe:

Utworzone z gałęzi przednich nerwów rdzeniowych szyjnych, lędźwiowych, krzyżowych i guzicznego.

Gałęzie przednie nerwów piersiowych biegną metamerycznie jako nerwy międzyżebrowe.

Od splotów odchodzą nerwy zaopatrujące:

- szyję (splot szyjny)
- kończynę górną (splot ramienny)
- kończynę dolną i krocze (splot lędźwiowy i krzyżowy)

Splot szyjny (C1 – C4)

- Tworzą go gałęzie przednie czterech górnych nerwów szyjnych
- Unerwia on większość mięśni, skórę szyi i **przeponę**
- Największym nerwem splotu jest **n. przeponowy**

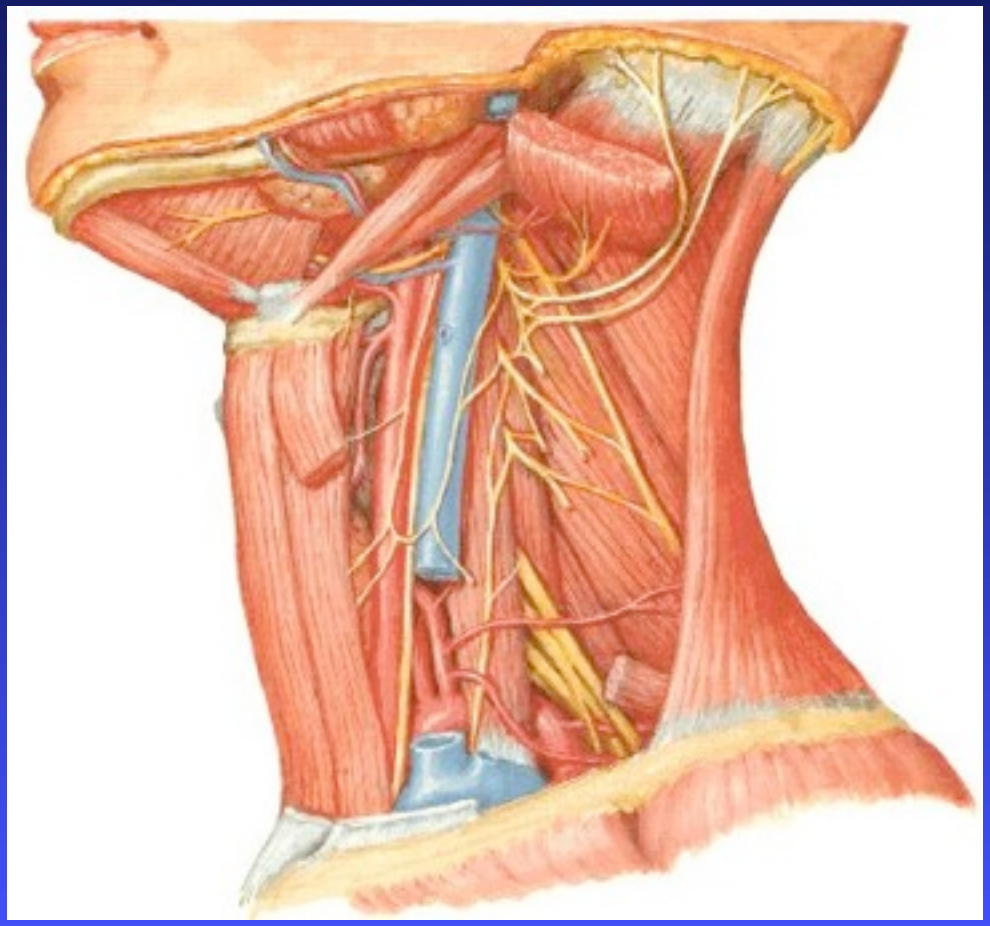

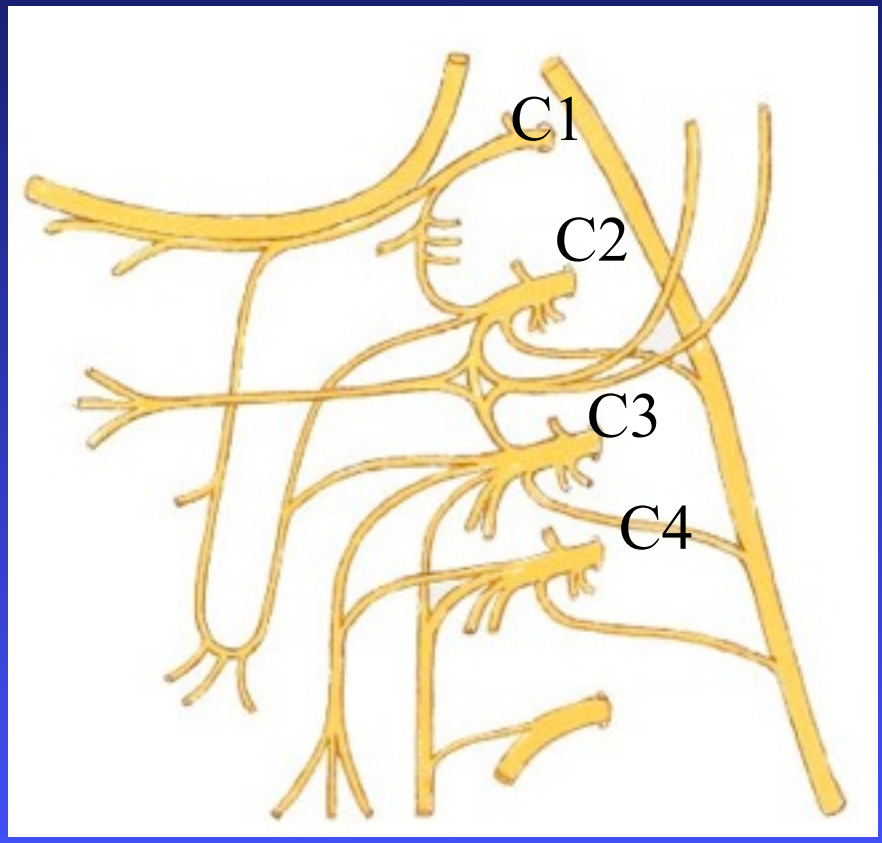

Splot ramienny (C5 – Th1)

- Tworzą go gałęzie przednie czterech dolnych nerwów szyjnych i pierwszego piersiowego
- Unerwia skórę oraz mięśnie kończyny górnej
- Tworzy trzy pęczki: boczny, przyśrodkowy i tylny

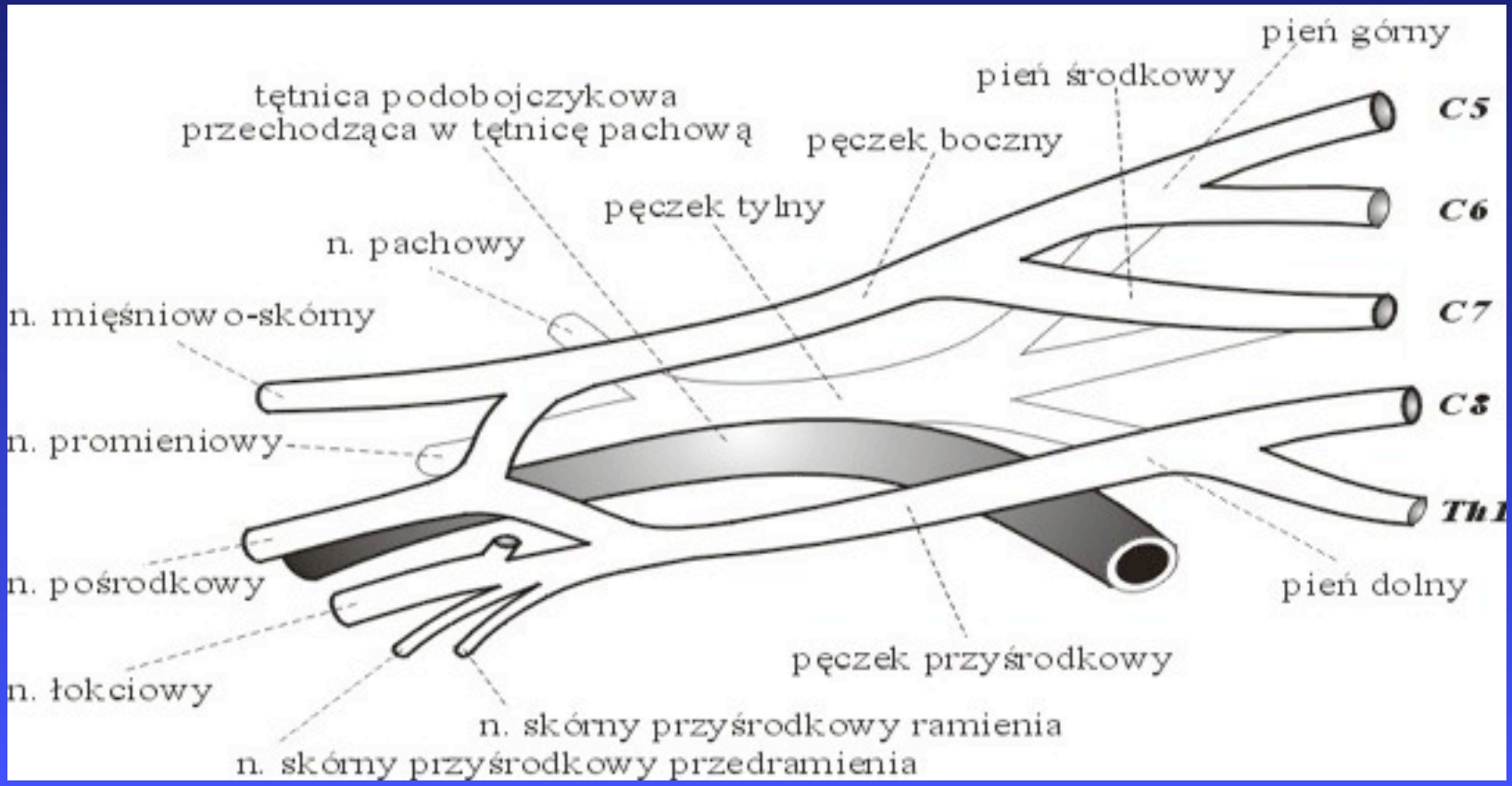

FILM

Splot ramienny (C5 – Th1)

Od splotu ramiennego odchodzą:

- **gałęzie krótkie** do mięśni obręczy kończyny górnej i mięśni powierzchownych klatki piersiowej i grzbietu
  - n. pachowy

- **gałęzie długie** do mięśni części wolnej kończyny:
  - n. promieniowy
  - n. łokciowy
  - n. pośrodkowy
  - n. mięśniowo-skórny

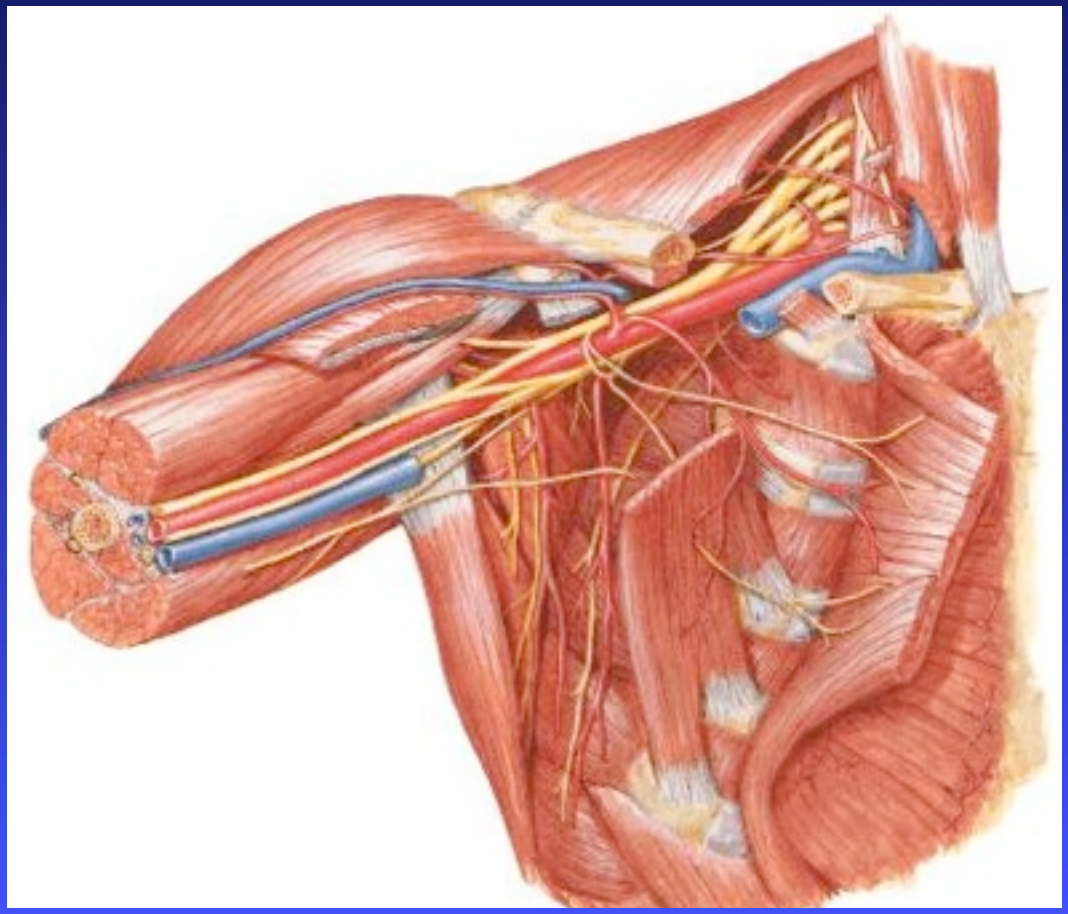

Nerw mięśniowo-skórny

Zakres unerwienia:

- Grupa przednia mięśni ramienia:
  - m. kruczo-ramienny
  - m. ramienny
  - m. dwugłowy ramienia
- Skóra powierzchni bocznej przedramienia

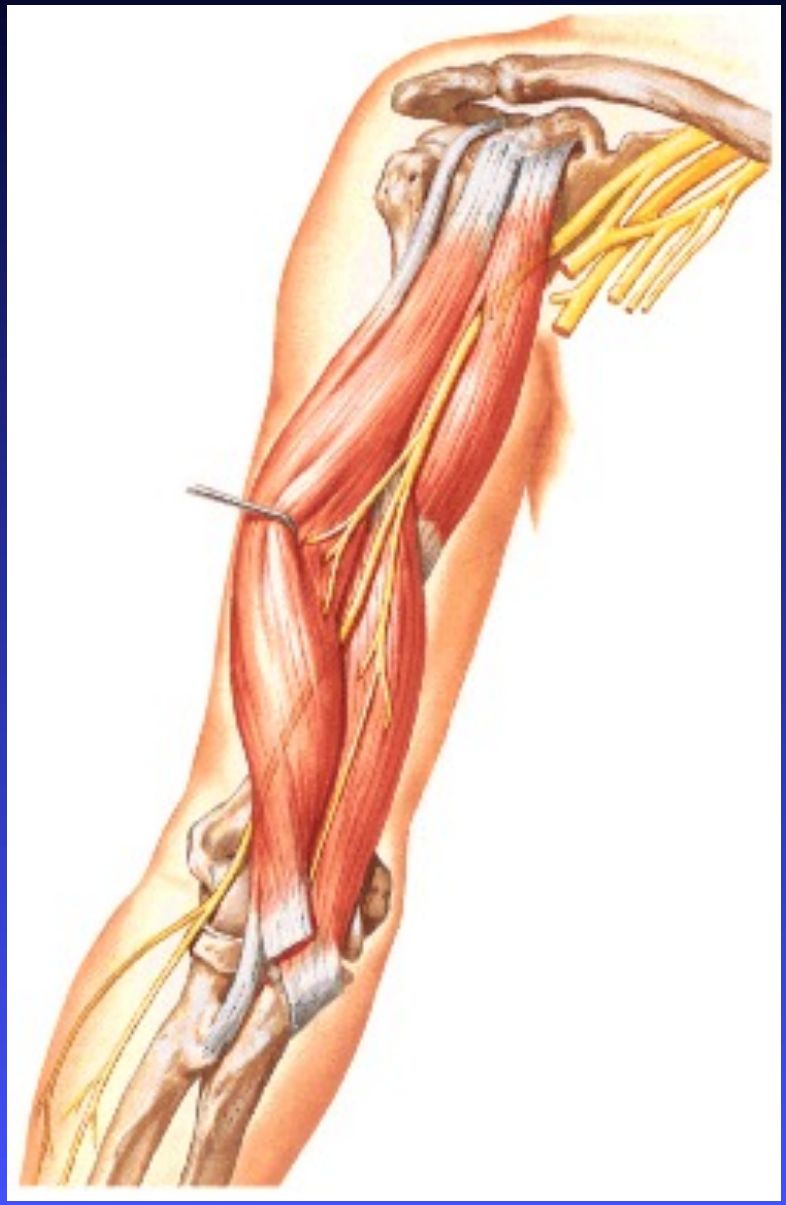

FILM

Nerw pośrodkowy

Zakres unerwienia:

- mięśnie grupy przedniej przedramienia, oprócz:
  - m. zginacza łokciowego nadgarstka
  - części m. zginacza głębokiego palców
- mięśnie kłębu kciuka
- skóra bocznej strony ręki

Porażenie: ręka „błogosławiąca”

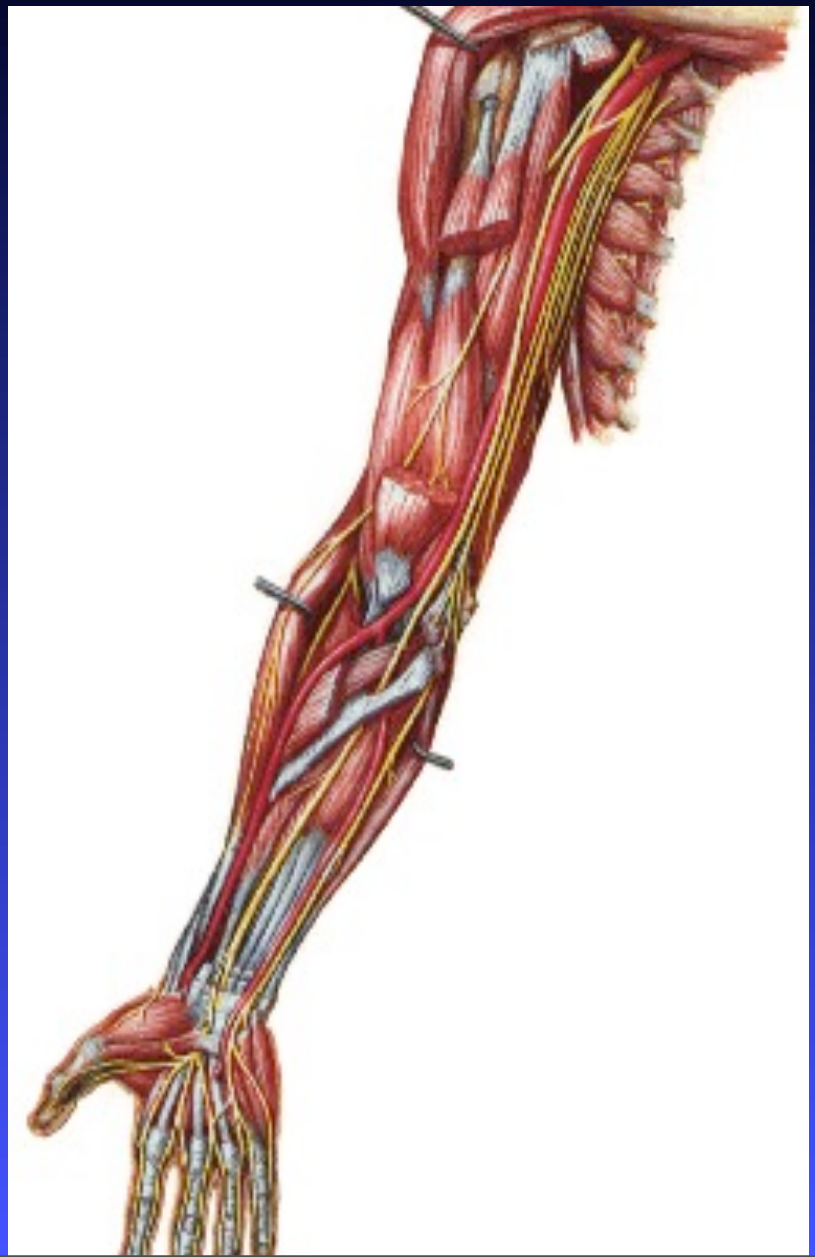

NERW POŚRODKOWY, *n. medianus*

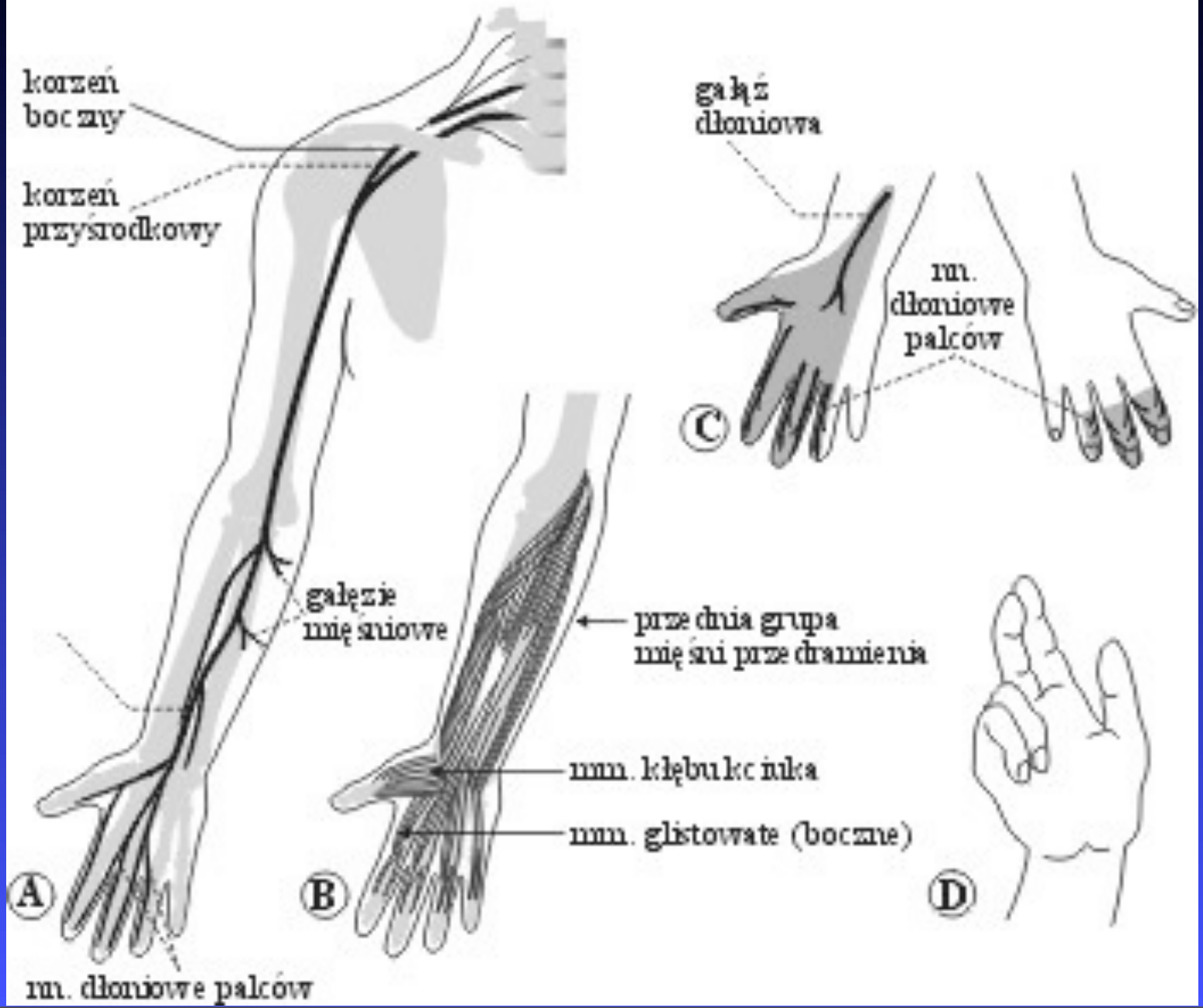

Nerw łokciowy

Zakres unerwienia:

- część mięśni grupy przedniej przedramienia:
  - m. zginacz łokciowy nadgarstka
  - część m. zginacza głębokiego palców
- mięśnie oraz skóra przyśrodkowej części ręki

Porażenie: ręka „szponiasta”

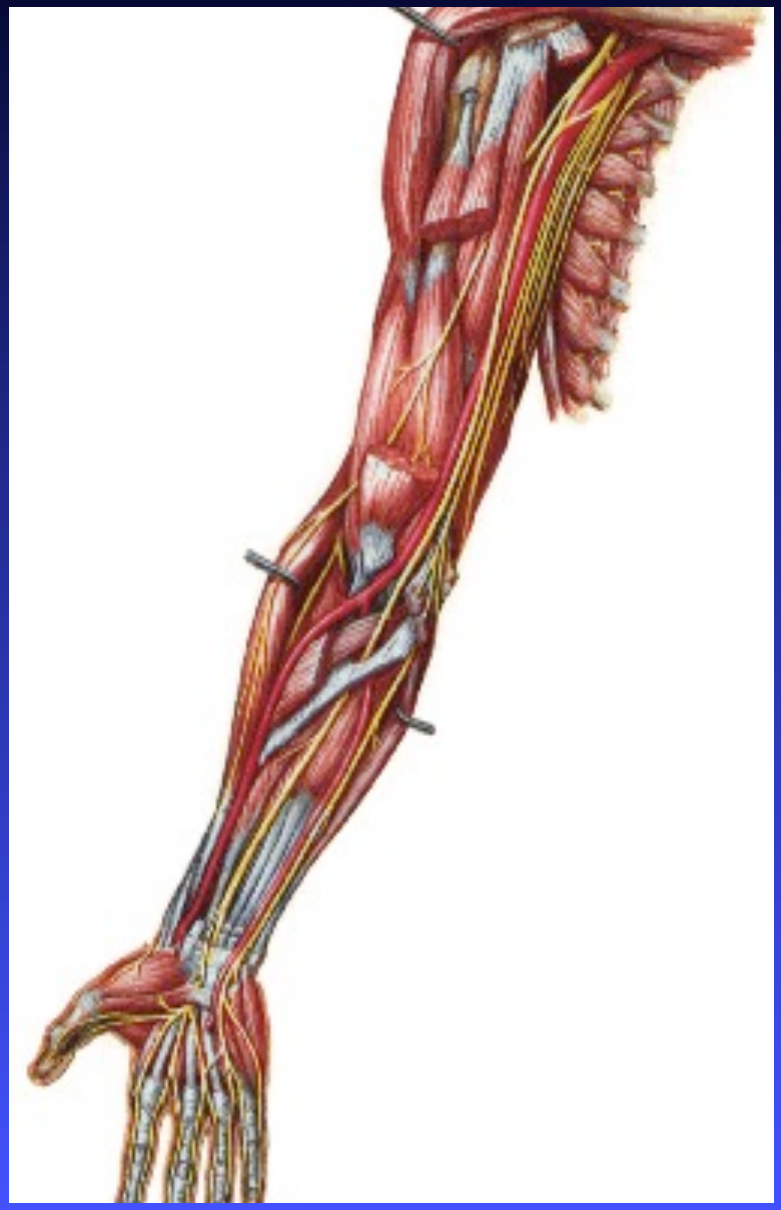

NERW ŁOKCIOWY, *n. ulnaris*

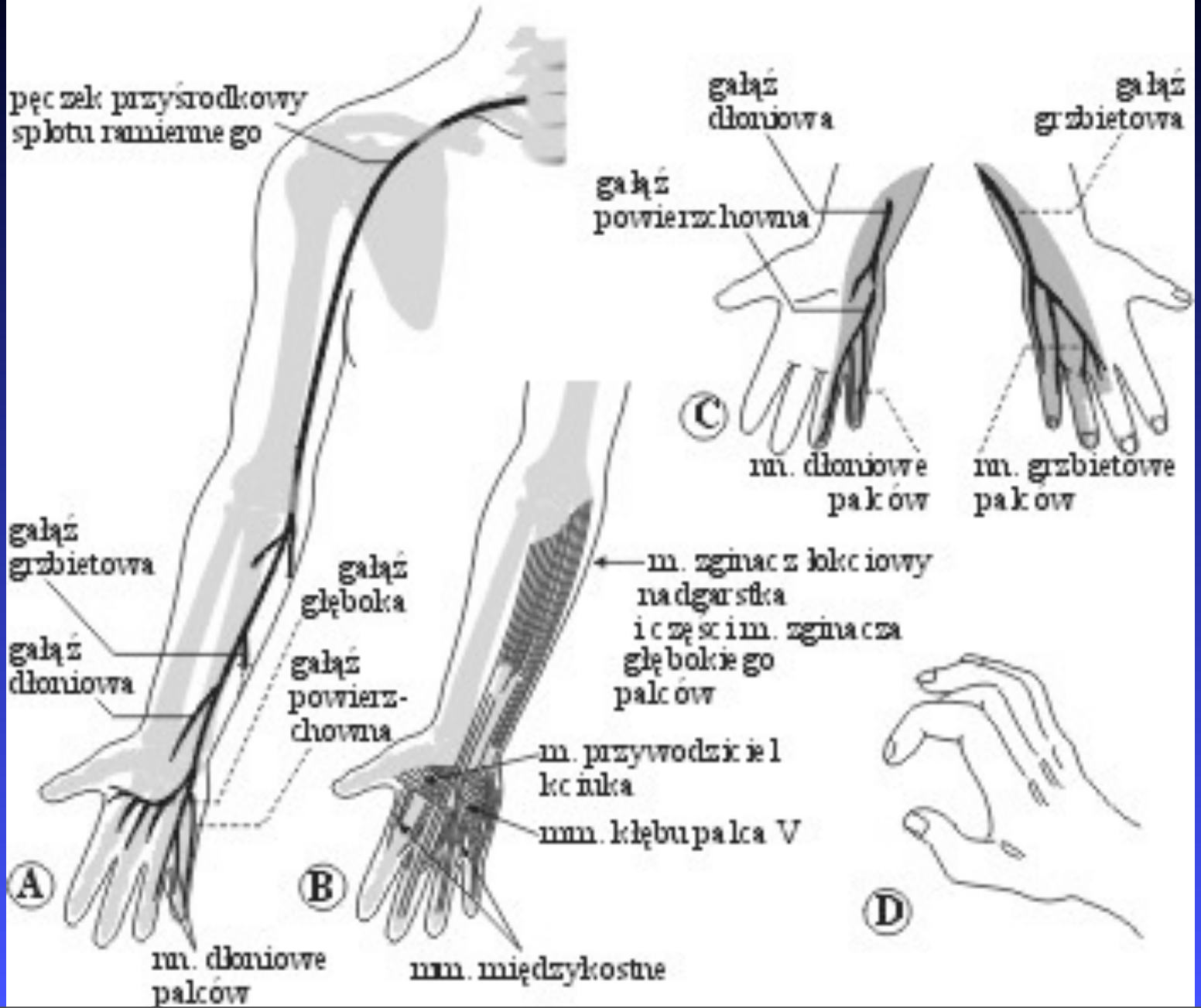

Nerw promieniowy

Zakres unerwienia:

- m. trójgłowy ramienia
- grupa boczna i tylna mięśni przedramienia
- skóra powierzchni tylnej ramienia i przedramienia
- skóra powierzchni grzbietowej ręki od strony bocznej

Porażenie: ręka ”opadająca”





NERW PROMIENIOWY, *n. radialis*

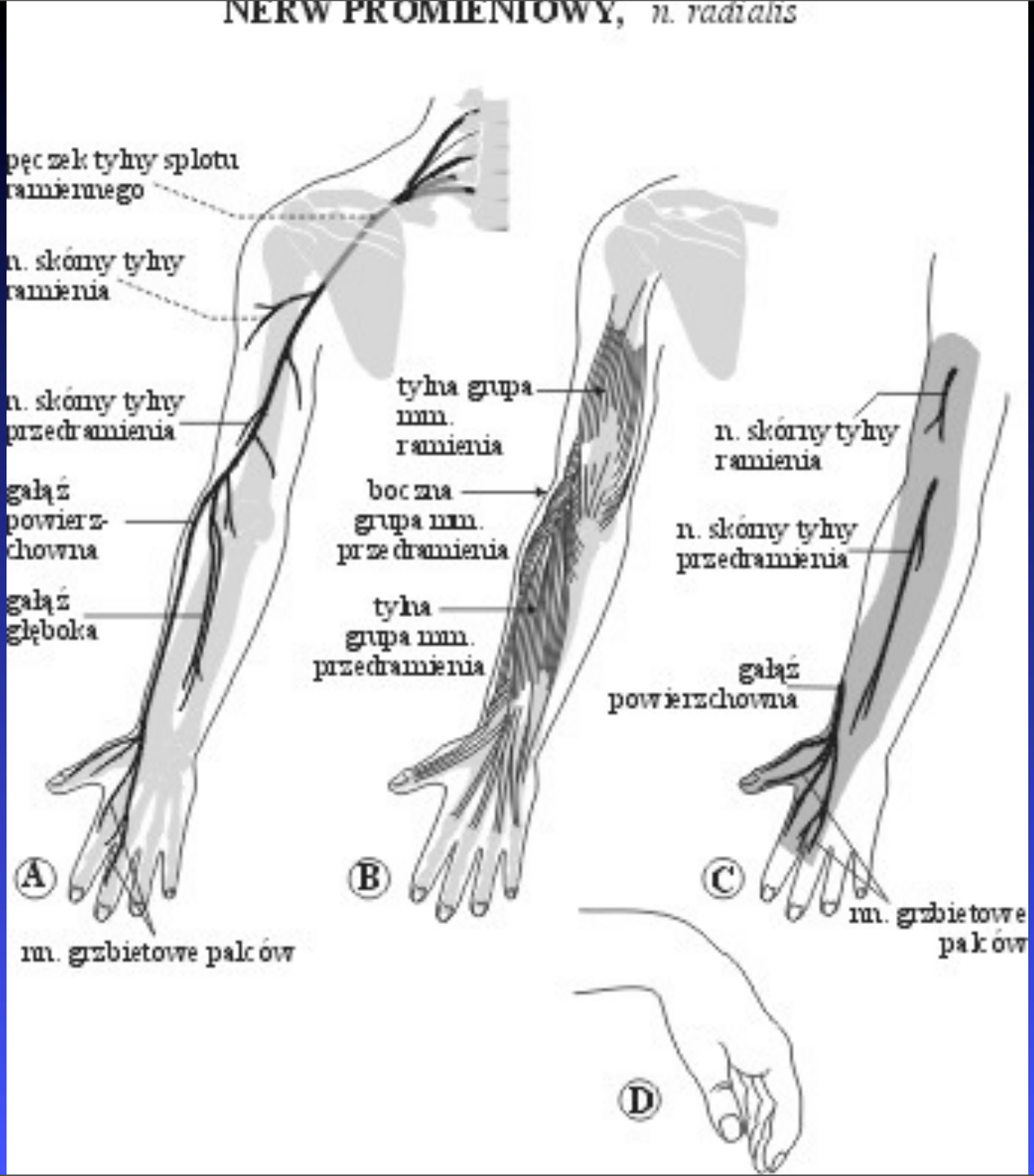

FILM

Unerwienie czuciowe skóry ręki

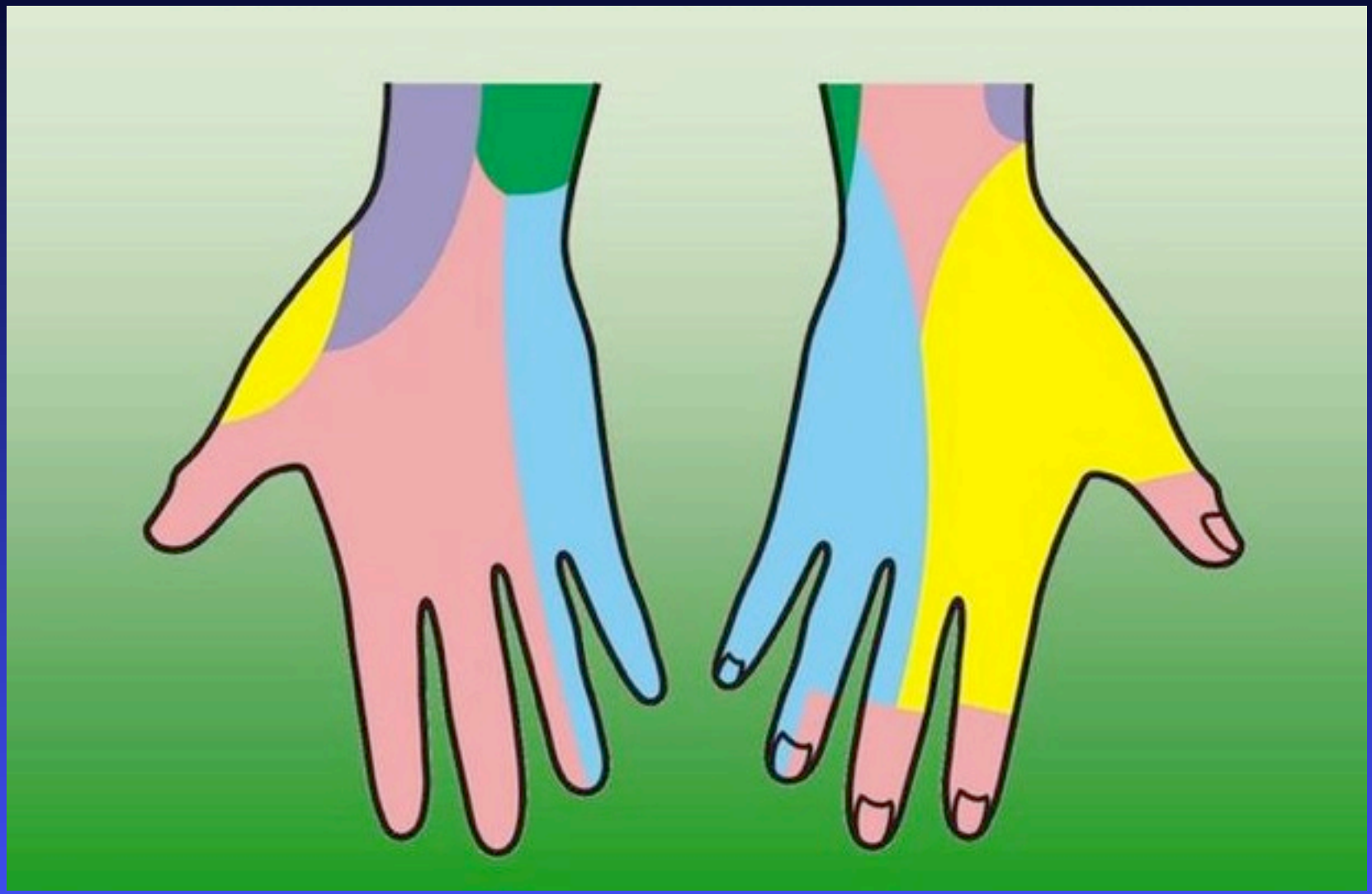

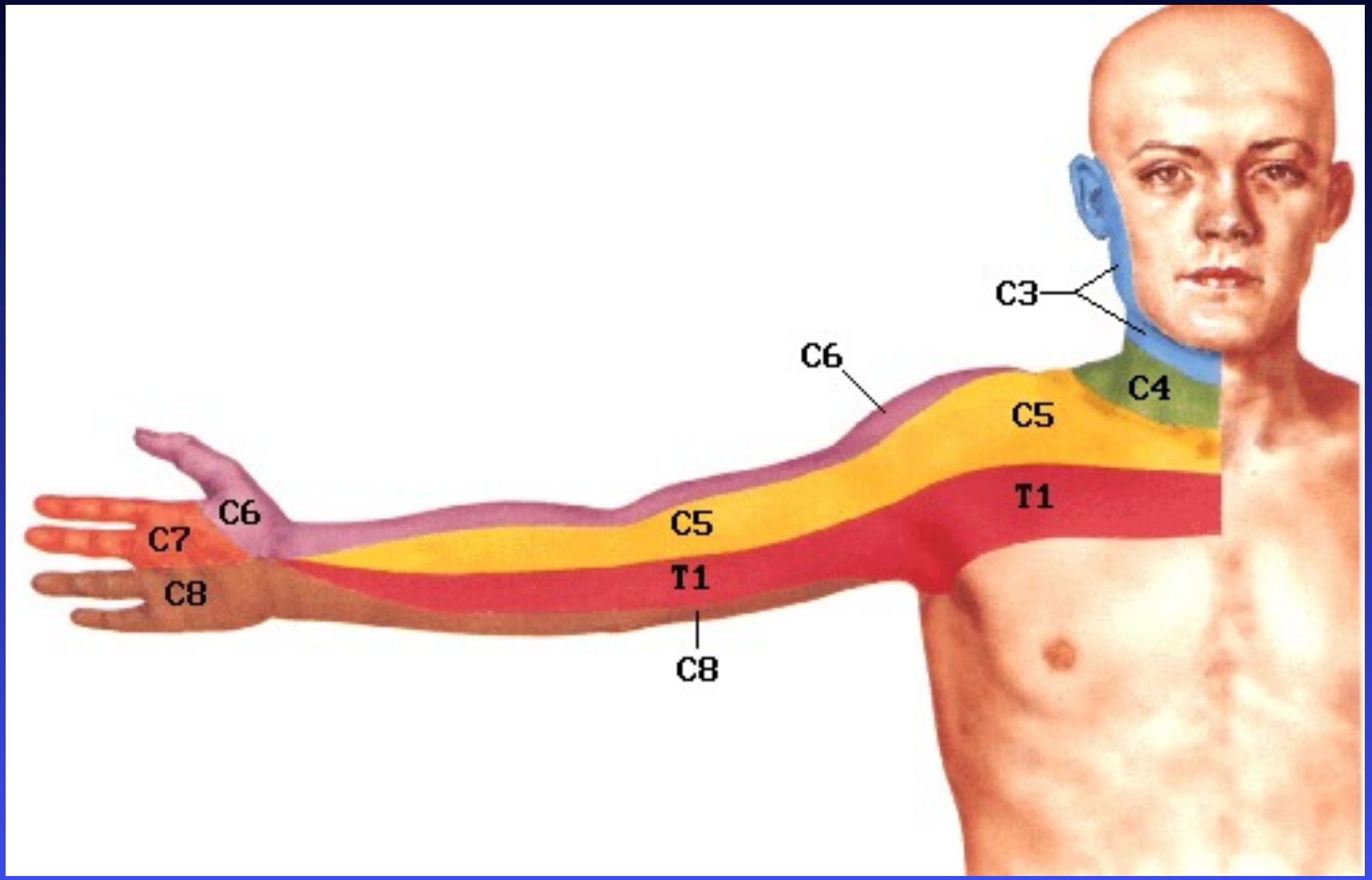
C3
C6
C4
C5
T1
C6
C7
C5
C8
T1
C8

Nerwy międzyżebrowe

- to gałęzie brzuszne nn. piersiowych
- 12 par
- unerwiają mm. ściany klatki piersiowej i jamy brzusznej

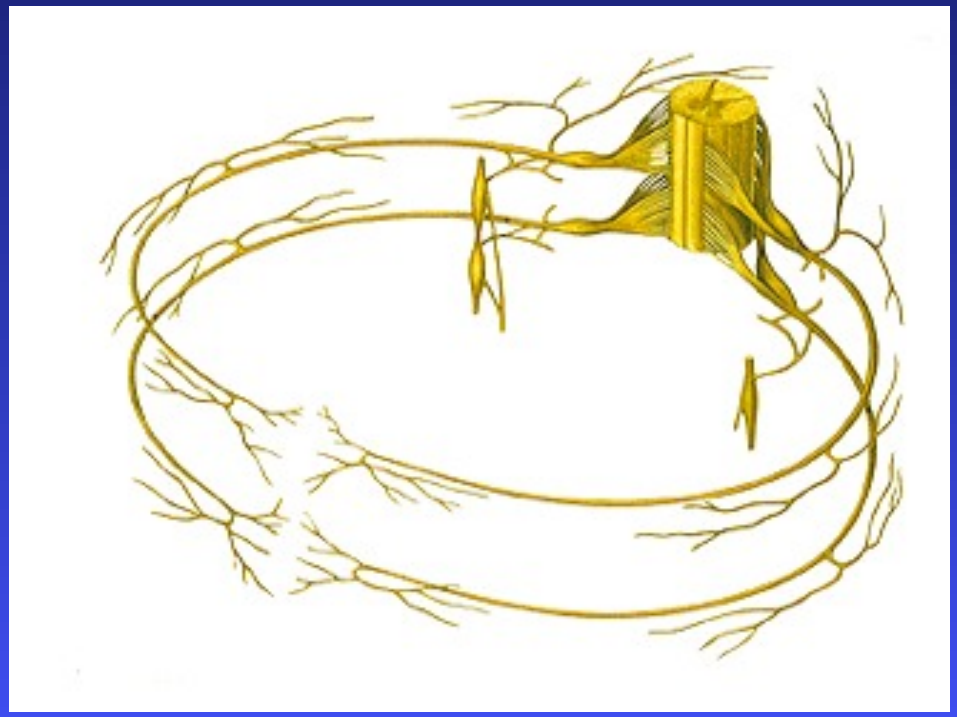

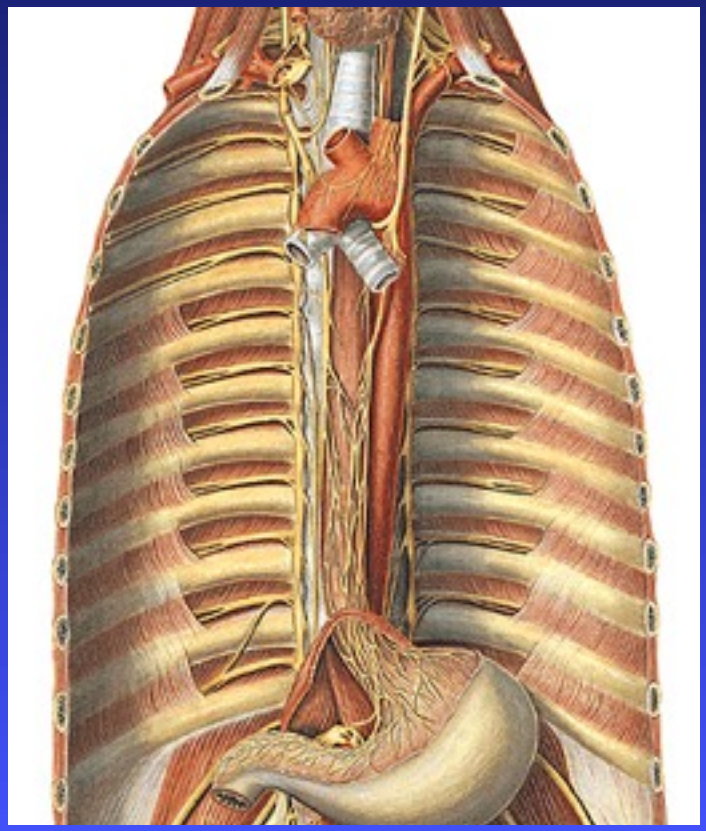

Splot lędźwiowy (Th12 – L4)

Leży w m. lędźwiowym większym w tylnej ścianie jamy brzusznej.

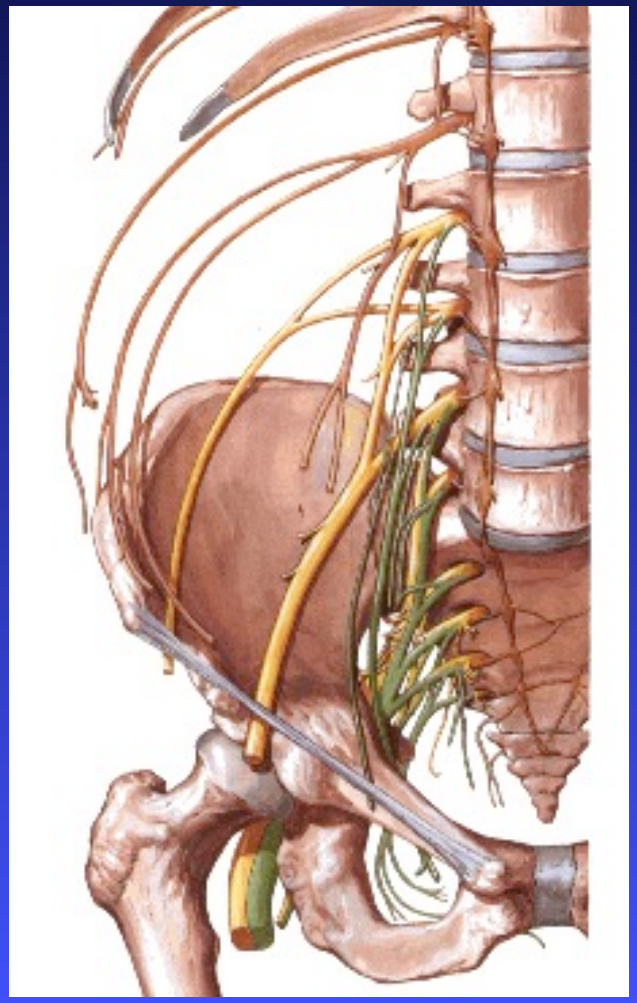

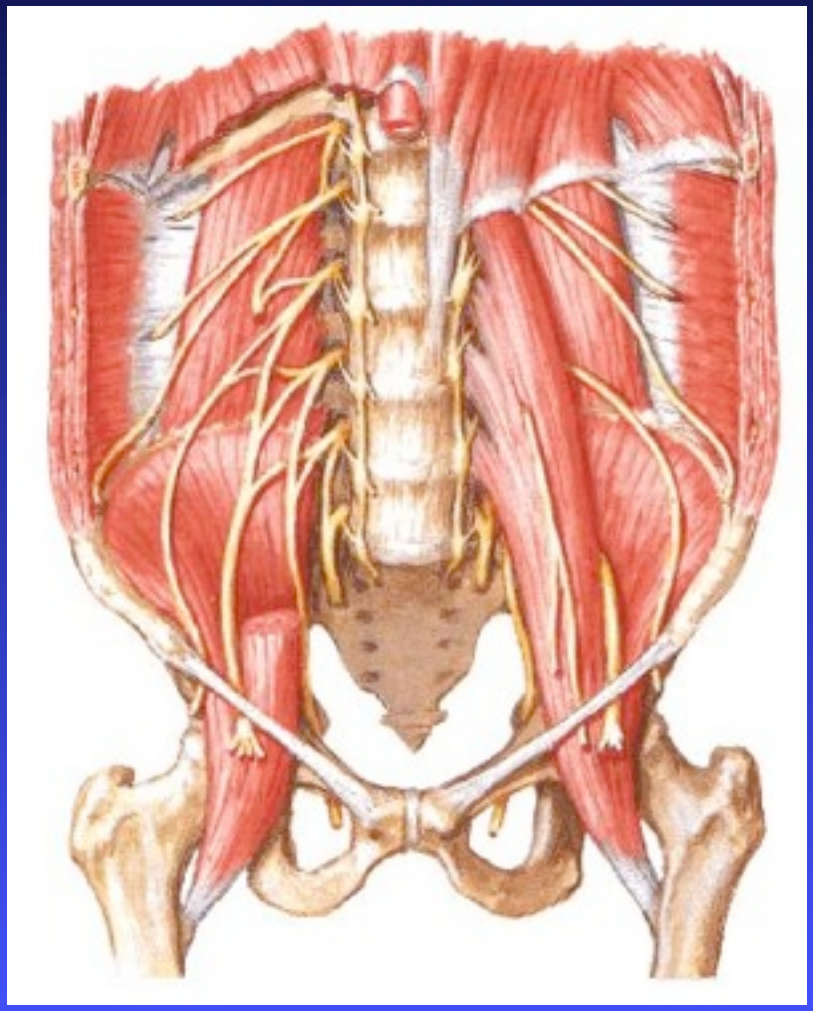

Splot lędźwiowy (Th12 – L4)

Unerwia:

- Mięśnie i skórę jamy brzusznej
- Mięśnie i skórę przyśrodkowej i przedniej powierzchni uda
- Skórę przyśrodkowej powierzchni podudzia

Gałęzie długie:

- n. biodrowo-podbrzuszny
- n. biodrowo pachwinowy
- n. płciowo-udowy
- n. skórny boczny uda
- n. udowy

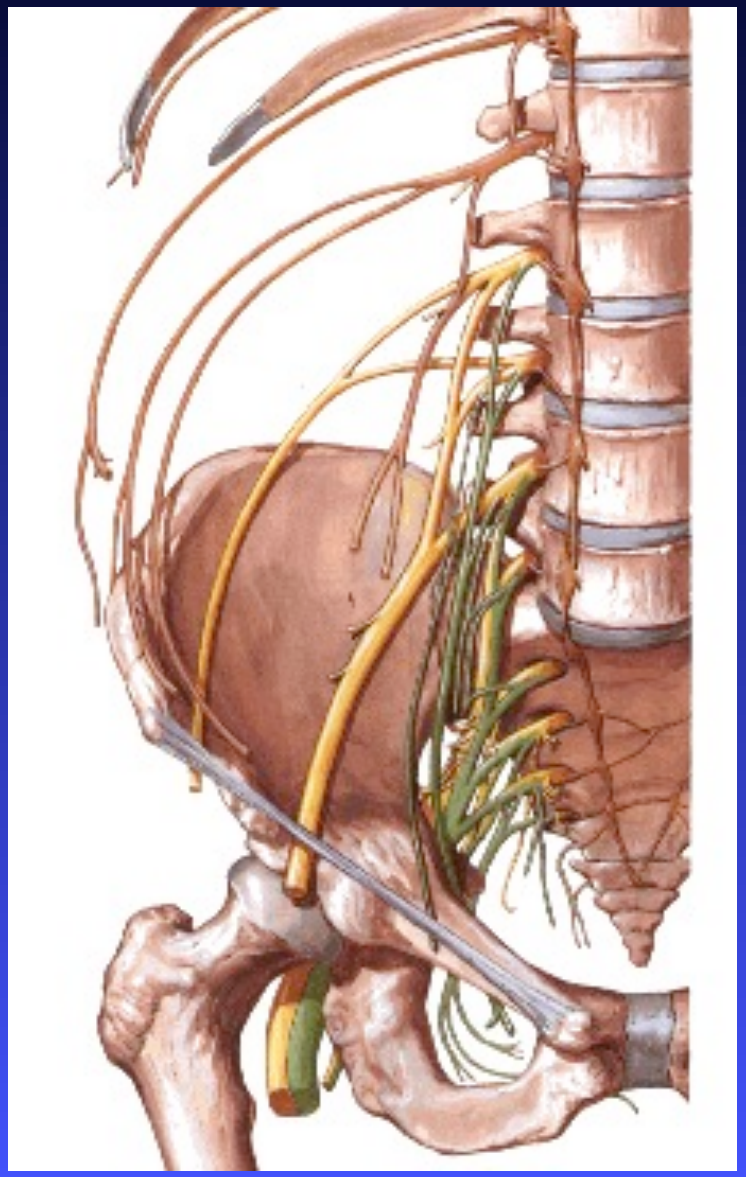

Nerw zasłonowy

Zakres unerwienia:

- przywodziciele uda
- skóra powierzchni przyśrodkowej uda

Porażenie: niemożność przywodzenia uda czyli jazdy konno, na nartach, na łyżwach, założenia nogi na nogę.

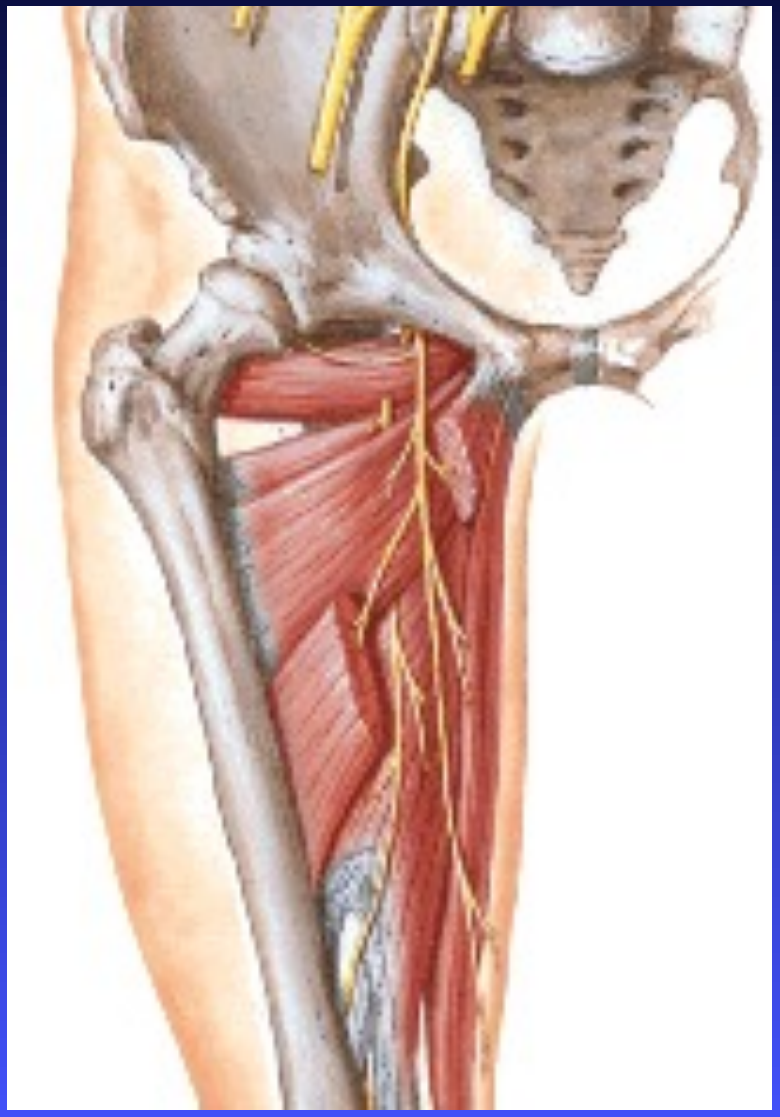

NERW ZASŁONOWY, *n. obturatorius*

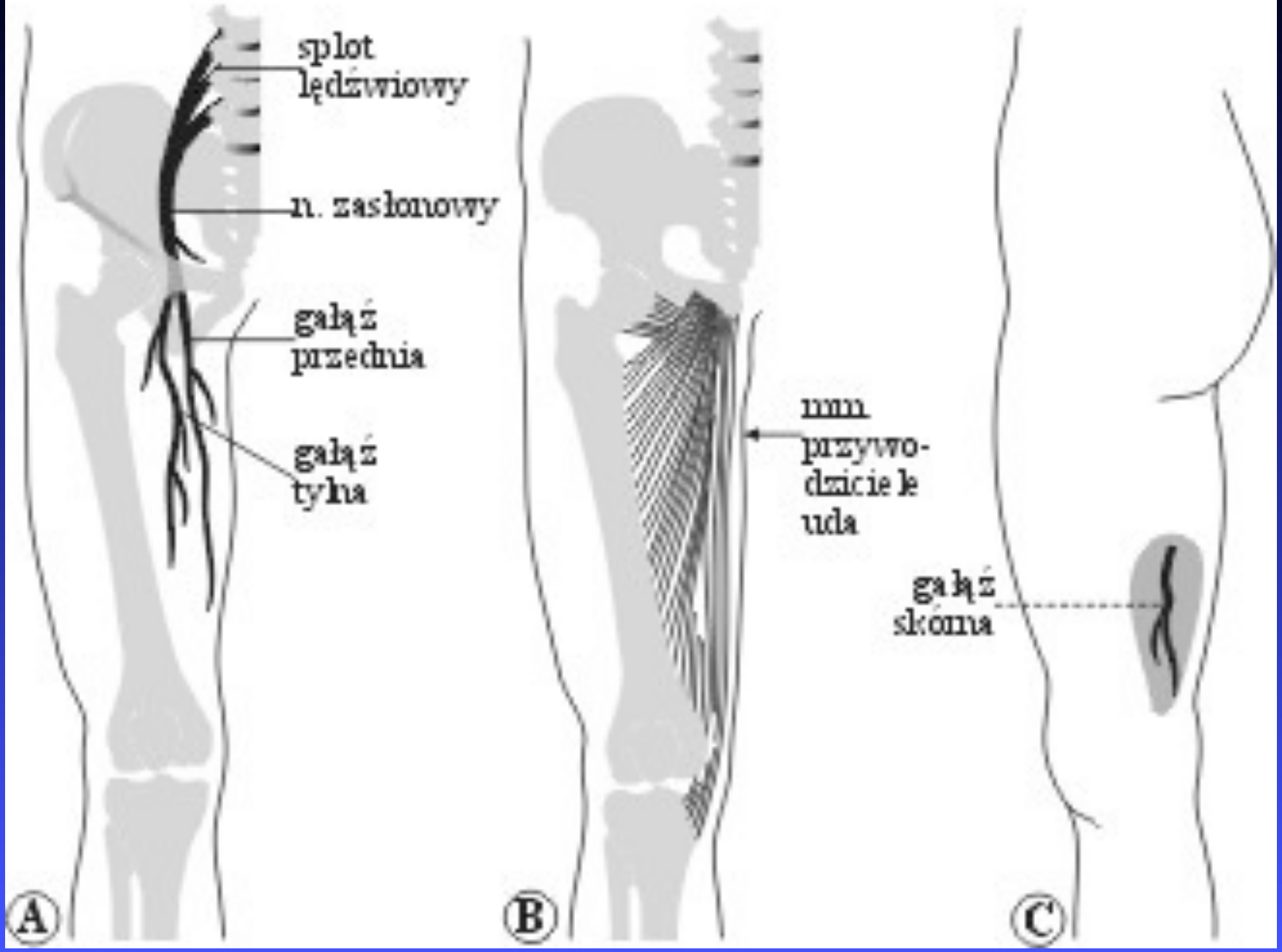

Nerw udowy

Zakres unerwienia:

- skóra przedniej powierzchni uda
- mięśnie obręczy:
  - m. biodrowy
  - m. lędźwiowy większy
- grupa przednia mięśni uda:
  - m. krawiecki
  - m. czworogłowy uda
- n. udowo-goleniowy – skóra przyśrodkowej powierzchni goleni

Porażenie – niemożność prostowania stawu kolanowego.

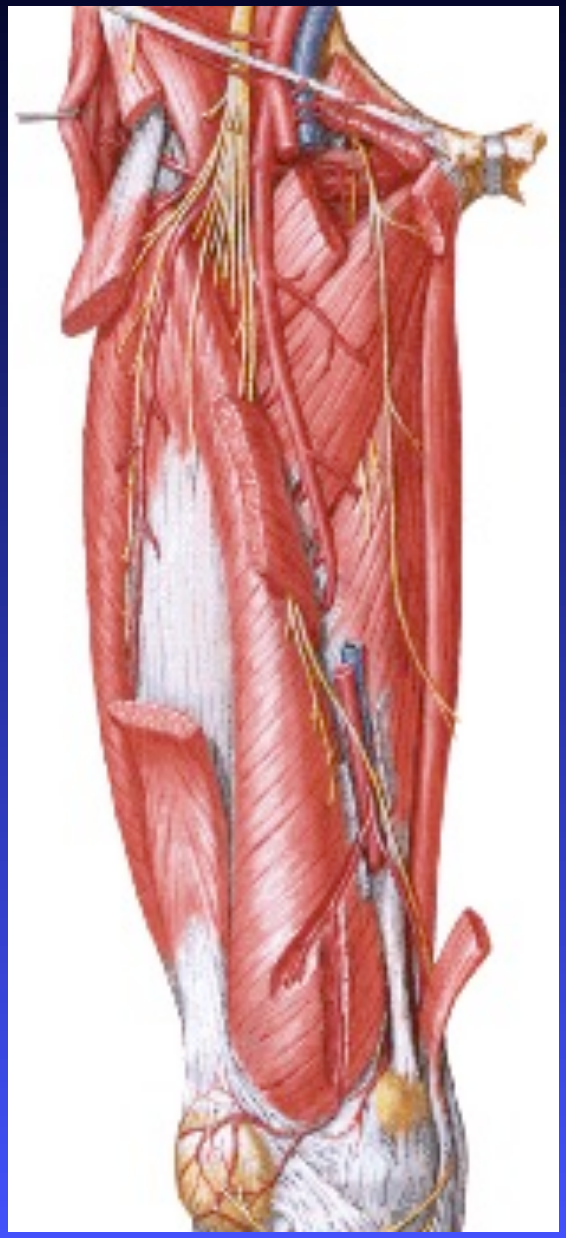

NERW UDOWY, *n. femoralis*

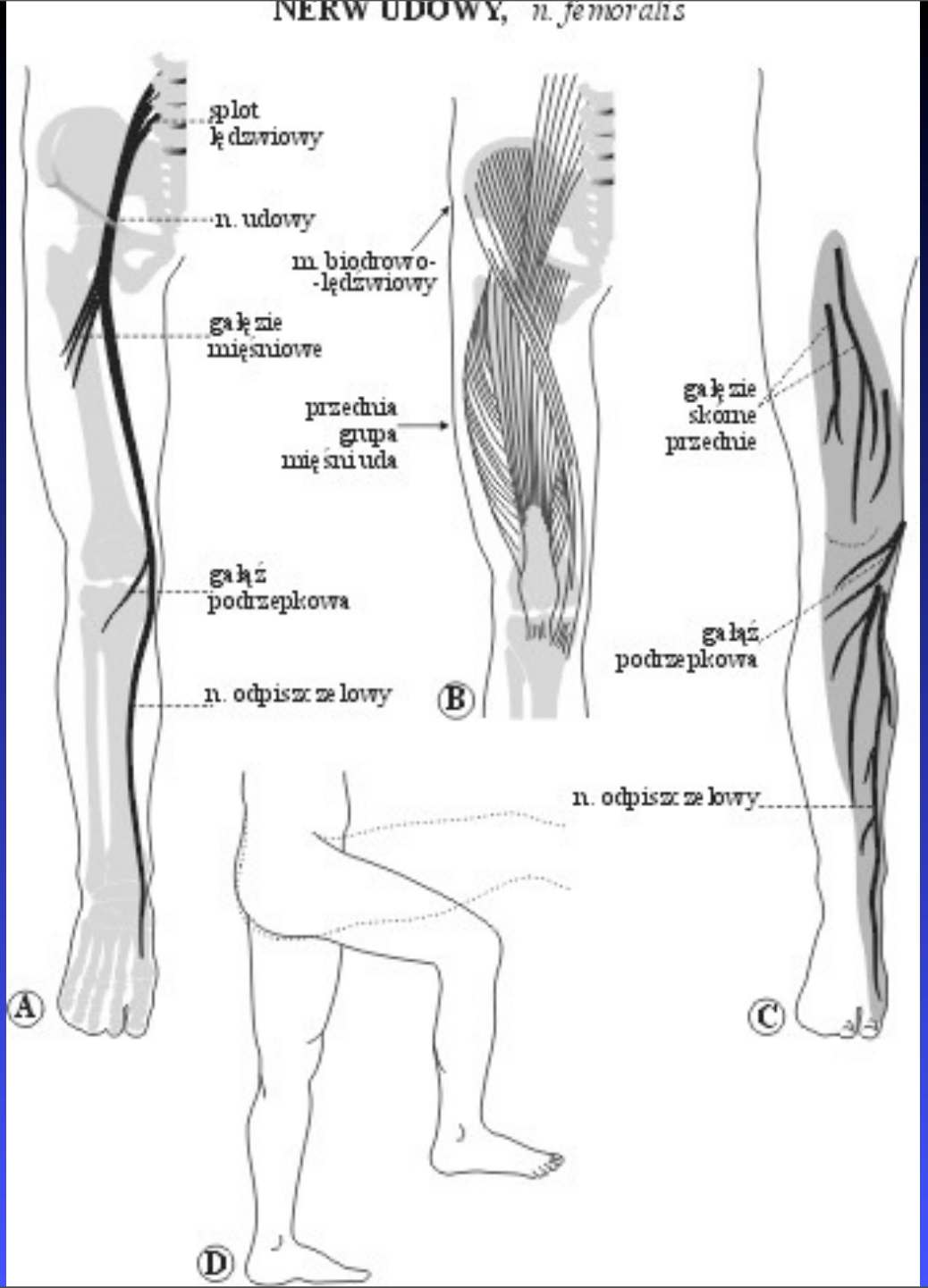


1:11:19

Splot krzyżowy (L4 – S5 + Co1)

Leży na m. gruszkowatym w miednicy mniejszej

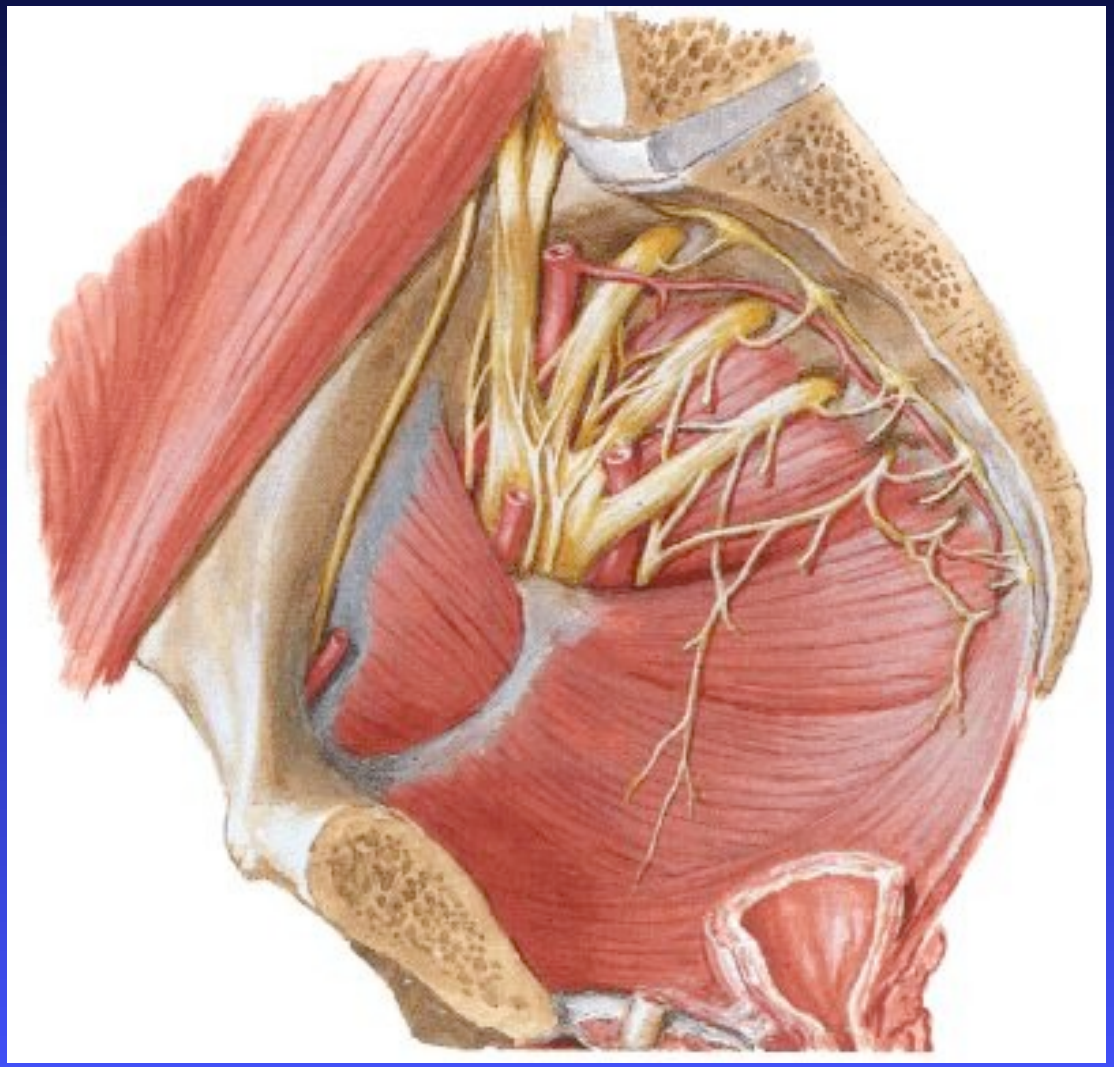

Splot krzyżowy (L4 – S5 + Co1)

Oddaje gałęzie krótkie oraz długie:

- n. pośladkowe górny i dolny
- n. kulszowy
- n. sromowy
- n. skórny tylny uda



Nerw kulszowy

- Największy nerw organizmu
- unerwia grupę tylną mięśni uda
- w dole podkolanowym dzieli się na:
  - n.piszczelowy
  - n. skrzałkowy wspólny

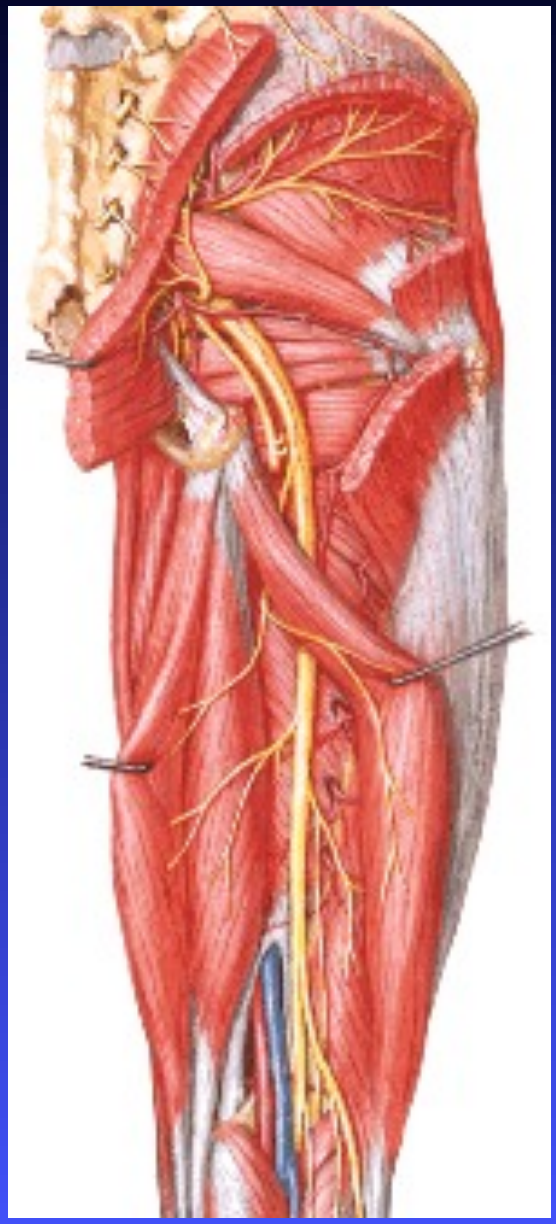

NERW STRZAŁKOWY WSPÓLNY, *n. peroneus communis*



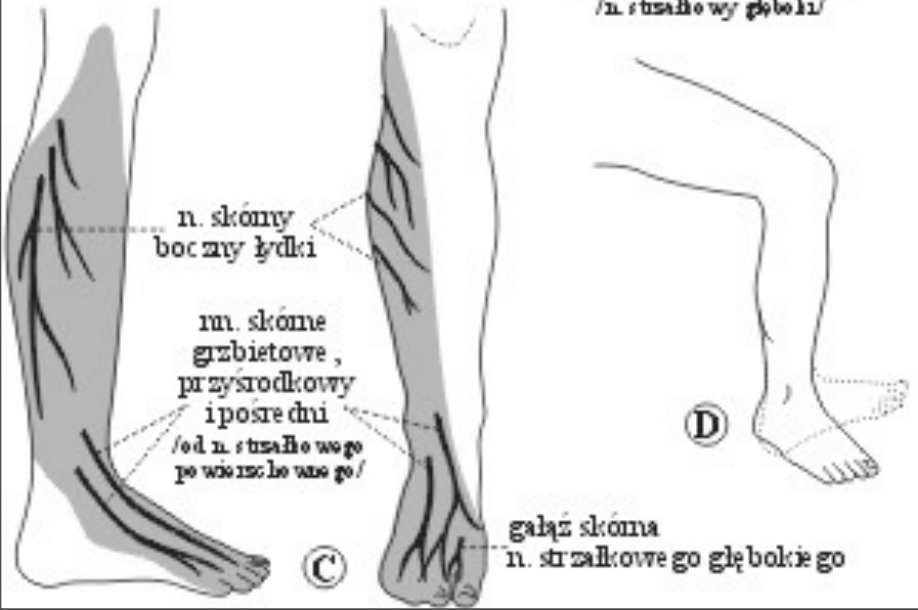

NERW PISZCZELOWY *n. tibialis*

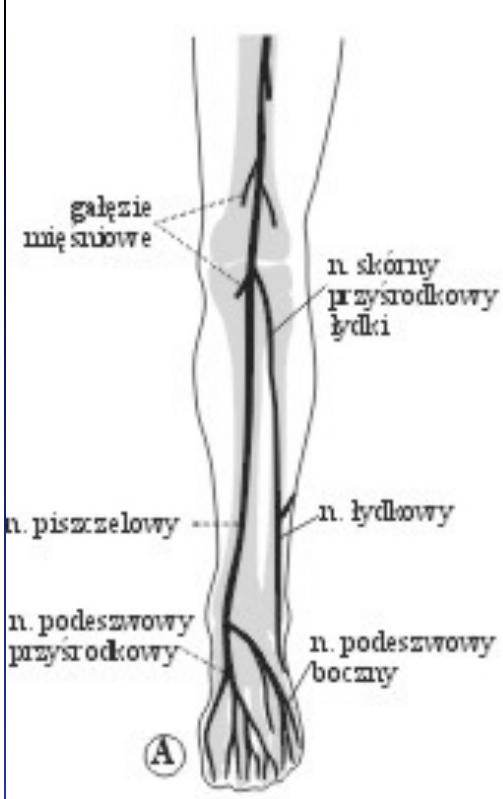



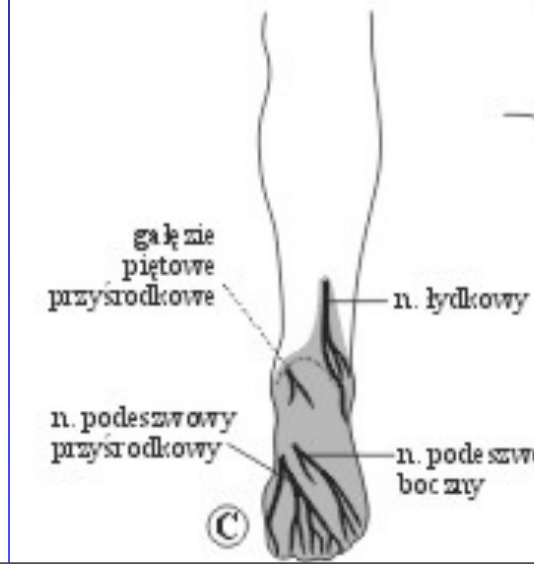

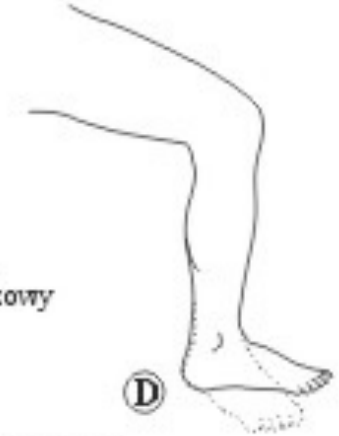


42:17



Uwaga kliniczna

-Ból w zakresie nerwu kulszowego (ischialgia).
-Przeważnie jest on spowodowany uciskiem na korzenie czuciowe tego nerwu w kanale kręgowym lub otworach międzykręgowych.
-Bolesność nerwu badamy poprzez próbę maksymalnego rozciągnięcia go. W tym celu silnie zginamy kończynę w stawie biodrowym, prostując ją w stawie kolanowym.
-Występującą przy tym bolesność określa się jako dodatni objaw Lasseque'a.

Nerw piszczelowy

Zakres unerwienia:

- grupa tylna mięśni goleni
- mięśnie podeszwy stopy

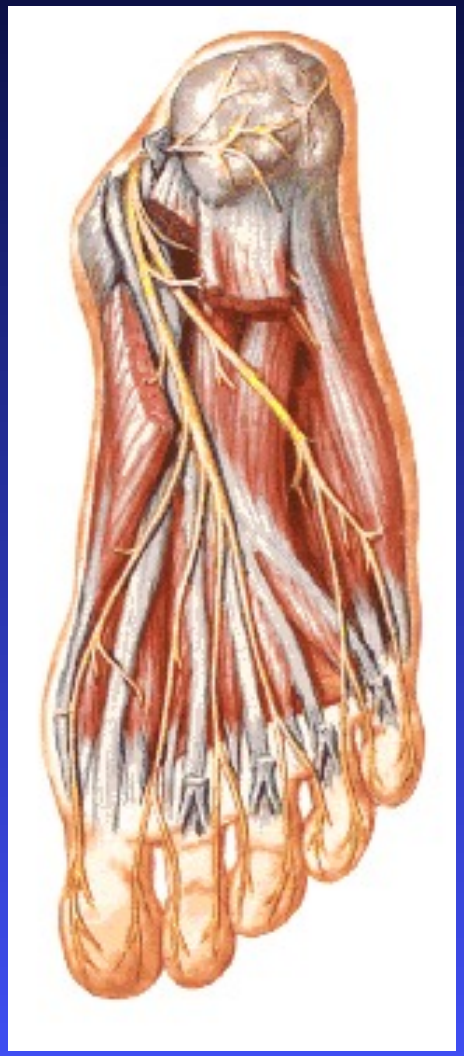

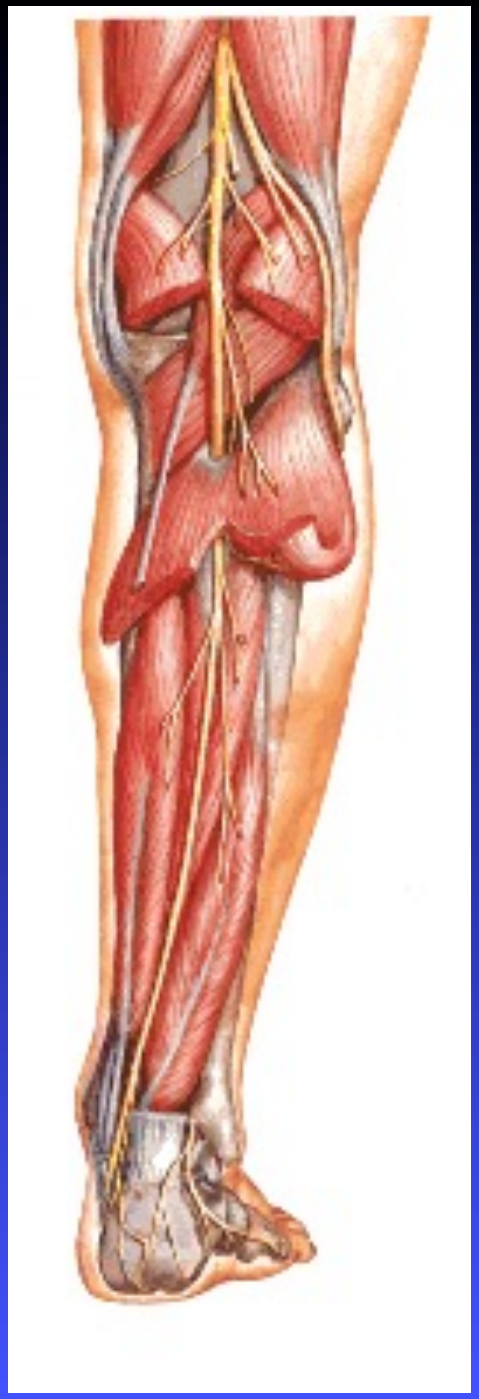

Nerw strzałkowy wspólny

Dzieli się na n. strzałkowy powierzchowny i głęboki

Zakres unerwienia:

- grupa przednia mięśni goleni
- mięśnie strzałkowe
- mięśnie grzbietu stopy

Porażenie: niemożliwość prostowania stopy i palców, „chód koguci”

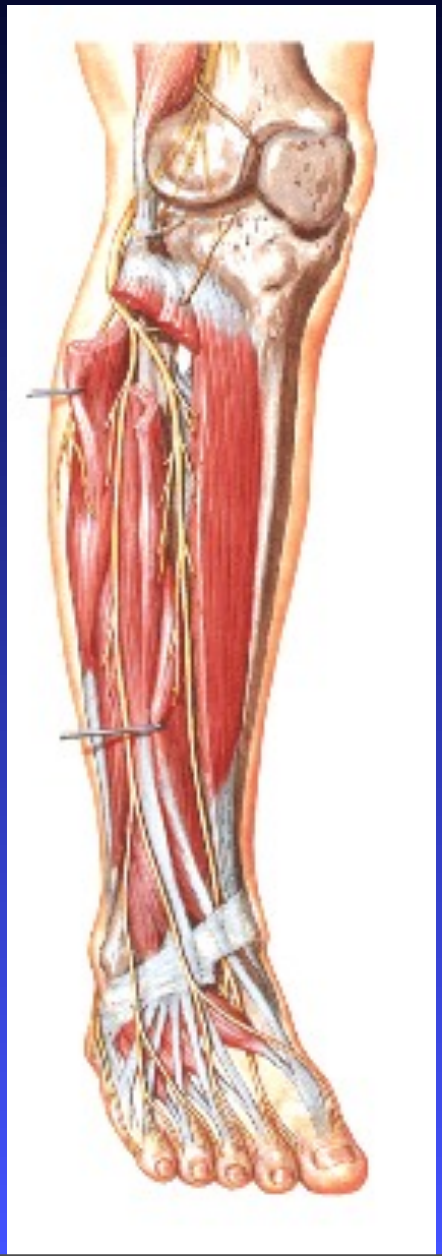

Nerwy pośladkowe górny i dolny

Zakres unerwienia:

- mm. pośladkowe

Porażenie: chód „kaczkowaty”, niemożność odwodzenia kończyny.

Tekst

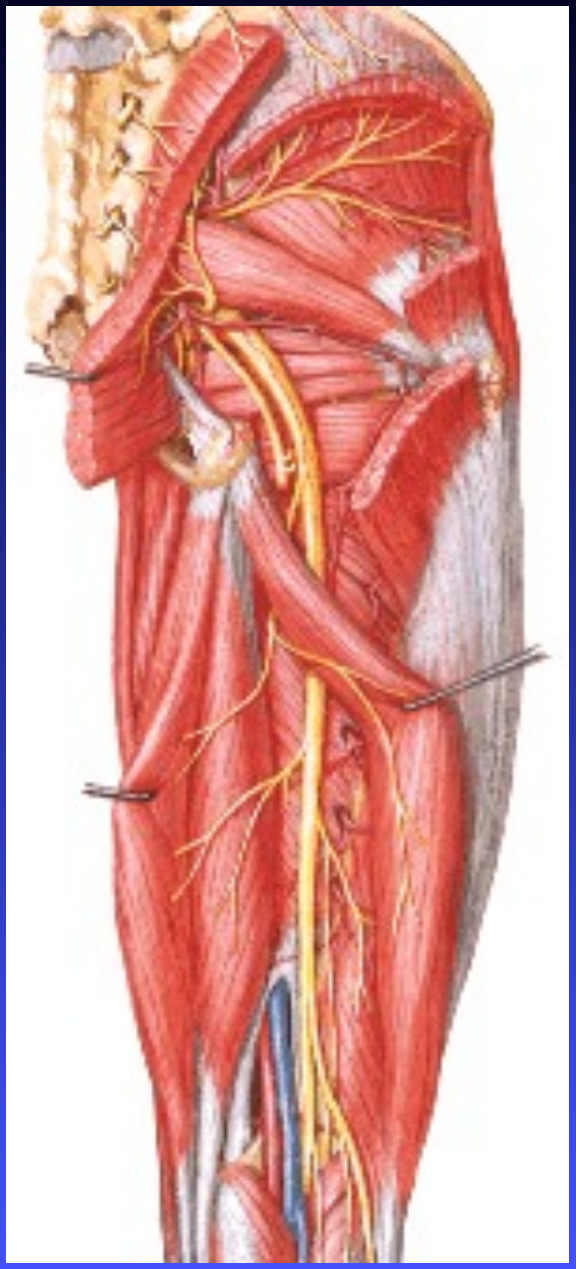

Unerwienie segmentalne

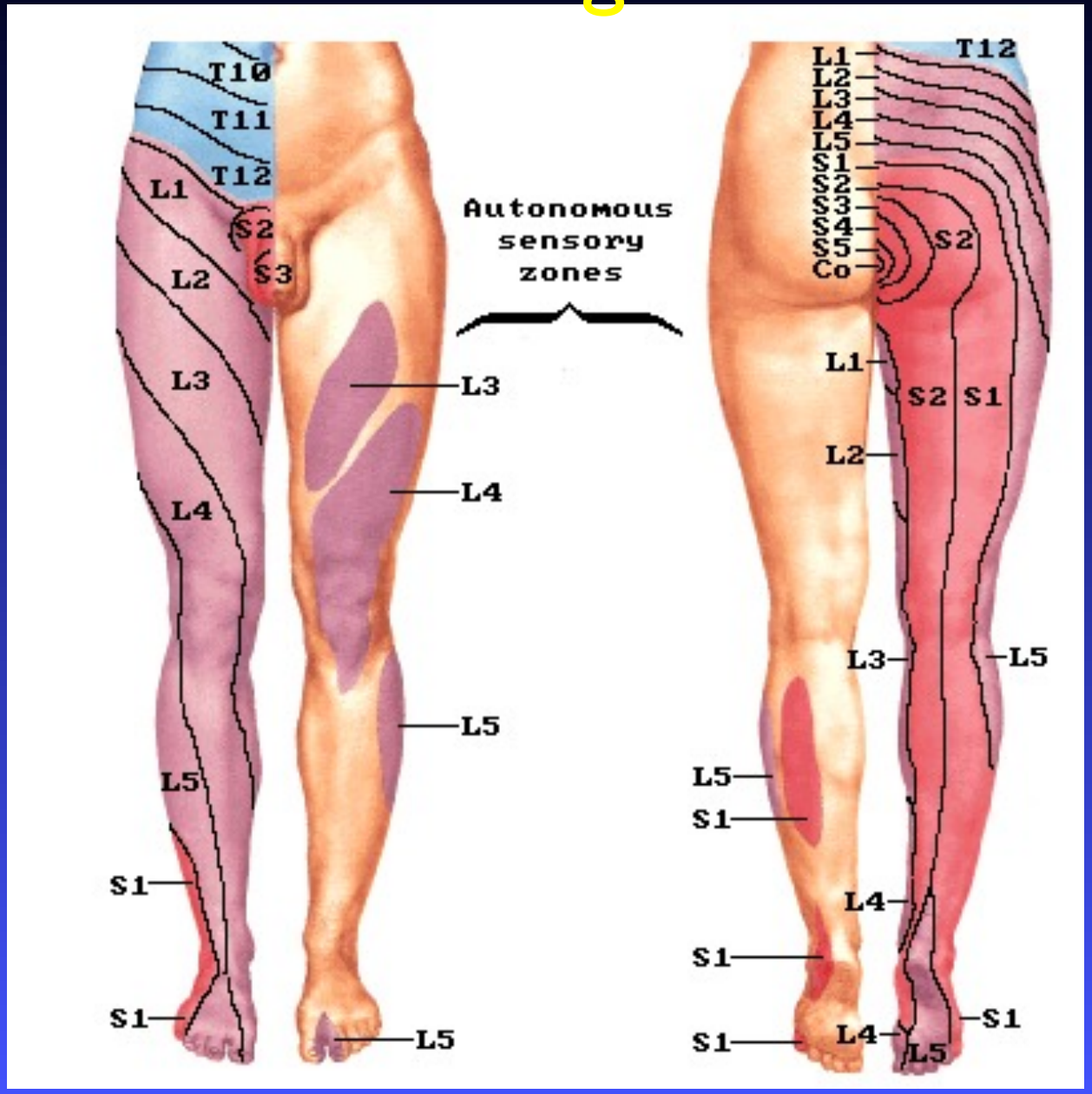

Układ nerwowy autonomiczny

Kieruje czynnością większości narządów wewnętrznych, gruczołów, serca i naczyń krwionośnych.

Zapewnia homeostazę organizmu

Układ nerwowy autonomiczny

Posiada część obwodową i ośrodkową:

- część ośrodkowa
  - mózgowie (pień mózgu)
  - rdzeń kręgowy (część piersiowa i krzyżowa)
- część obwodowa
  - sploty autonomiczne
  - pień współczulny (parzysty)
  - zwoje autonomiczne

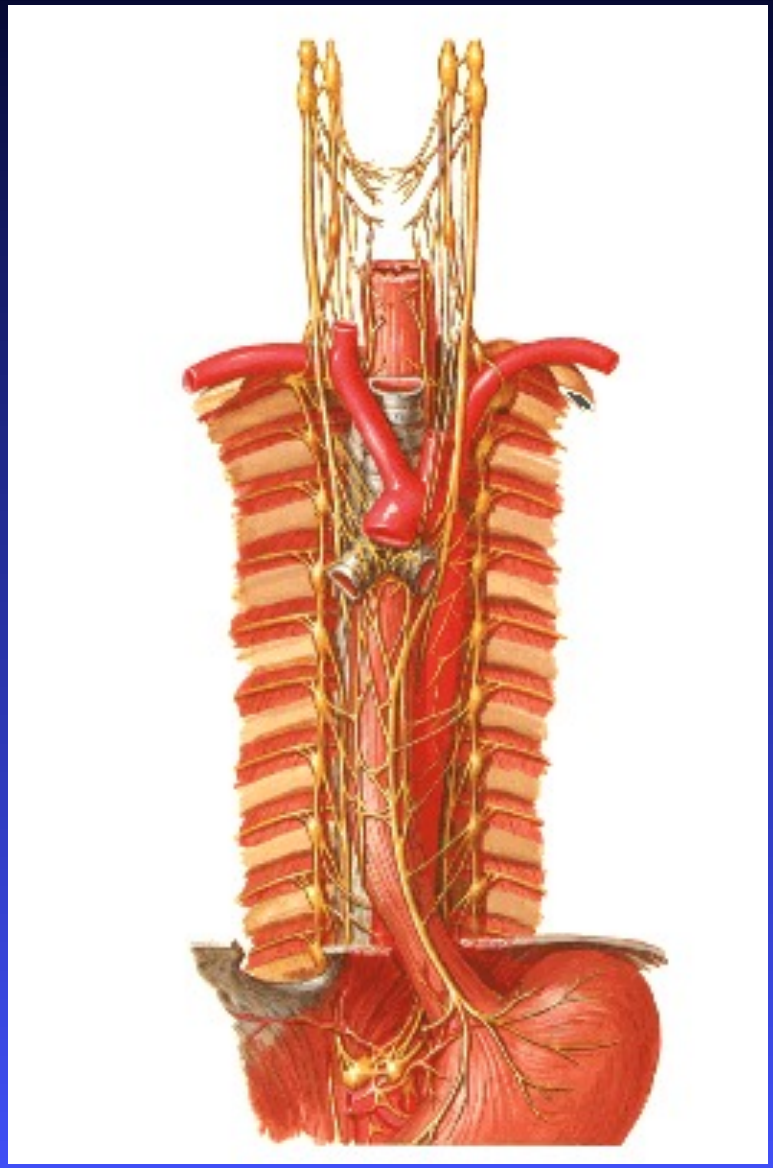

Układ nerwowy autonomiczny

Ze względu na czynność układ ten dzieli się na dwie części działające antagonistycznie:

- układ współczulny
  - mobilizujący - wydatkowanie energii
- układ przywspółczulny
  - relaksujący – oszczędzanie energii

Układ współczulny

- ośrodki w części piersiowej rdzenia kręgowego
- część obwodowa to pień współczulny, nerwy trzewne oraz zwoje i sploty autonomiczne

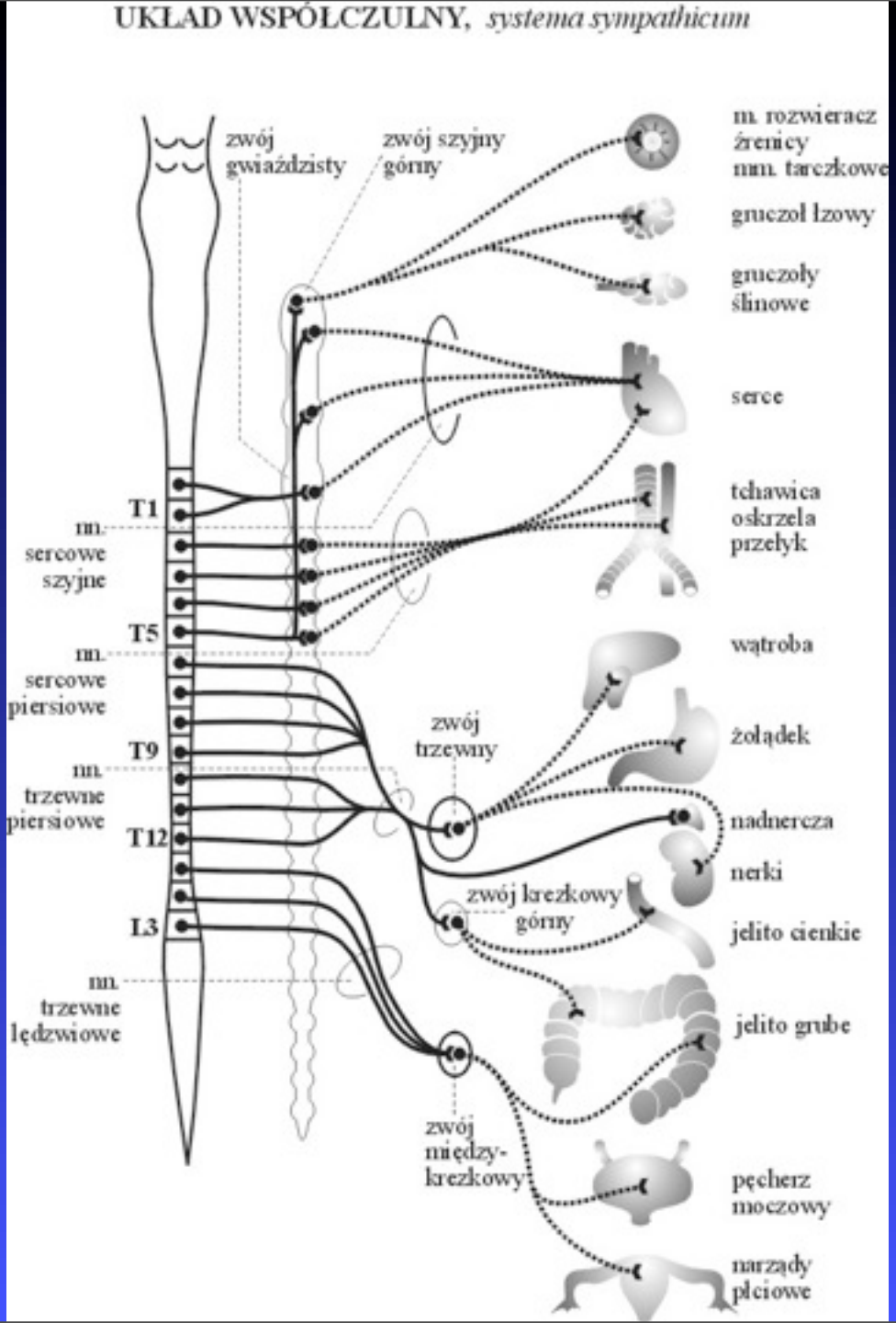

Układ współczulny

Pień współczulny – 21-24 zwojów:

- 3 zwoje szyjne (górny, środkowy i dolny)
- 11-12 zwojów piersiowych
- 4-5 zwojów lędźwiowych
- 3-4 zwoje krzyżowe

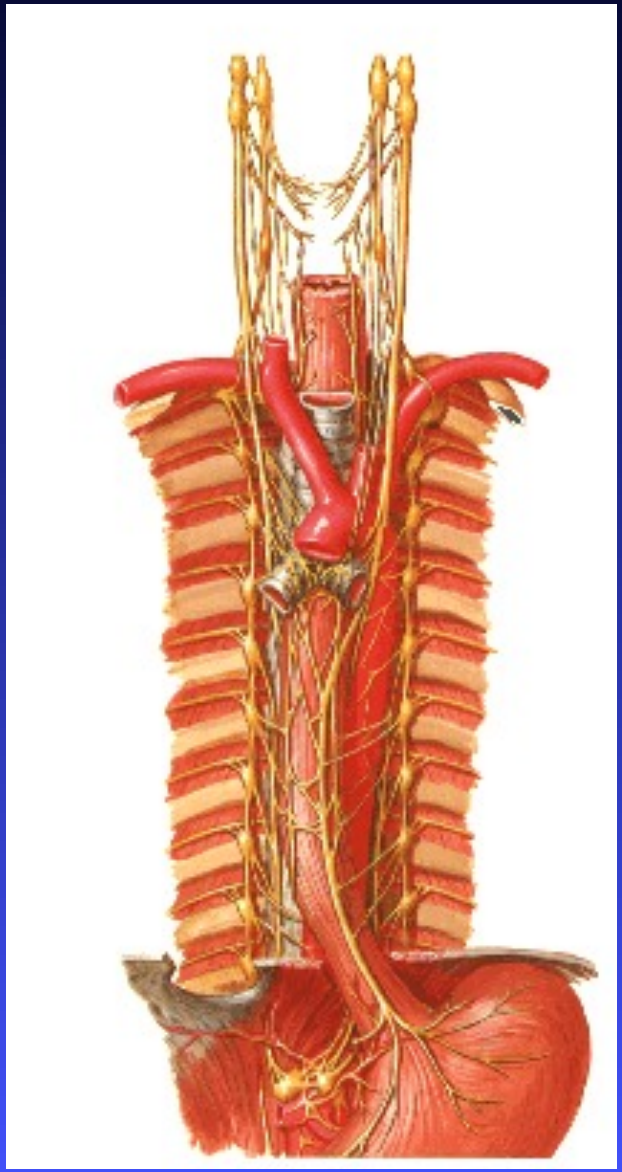

Układ przywspółczulny

- ośrodki w pniu mózgowia i odcinku krzyżowym rdzenia kręgowego
- część obwodowa to nerw błędny, nerwy trzewne oraz sploty autonomiczne

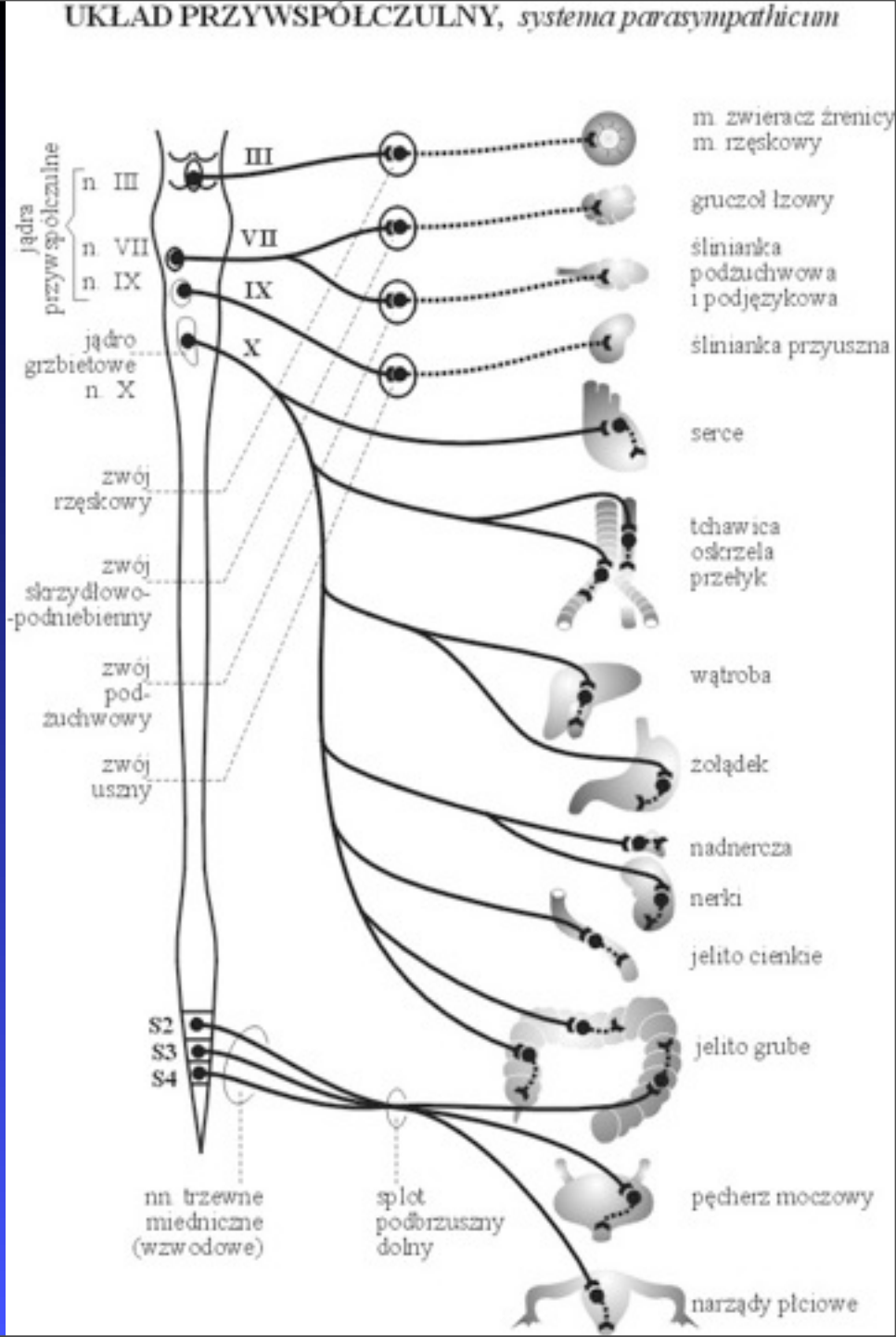

Układ przywspółczulny

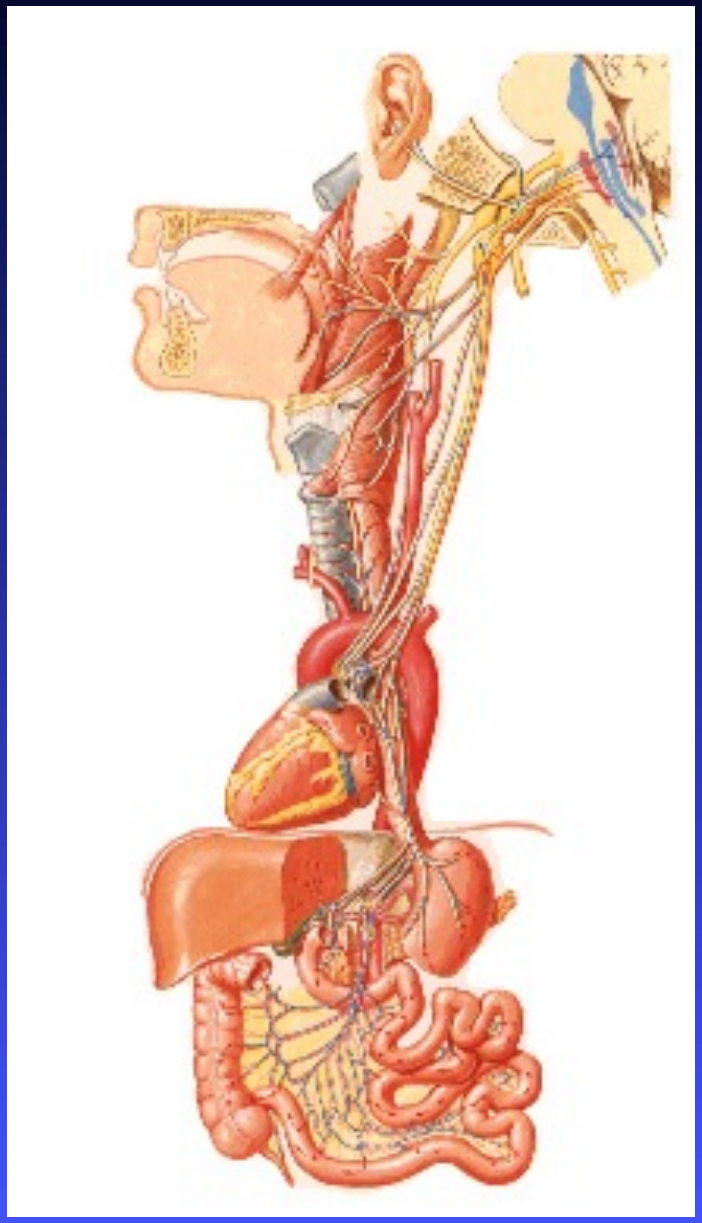

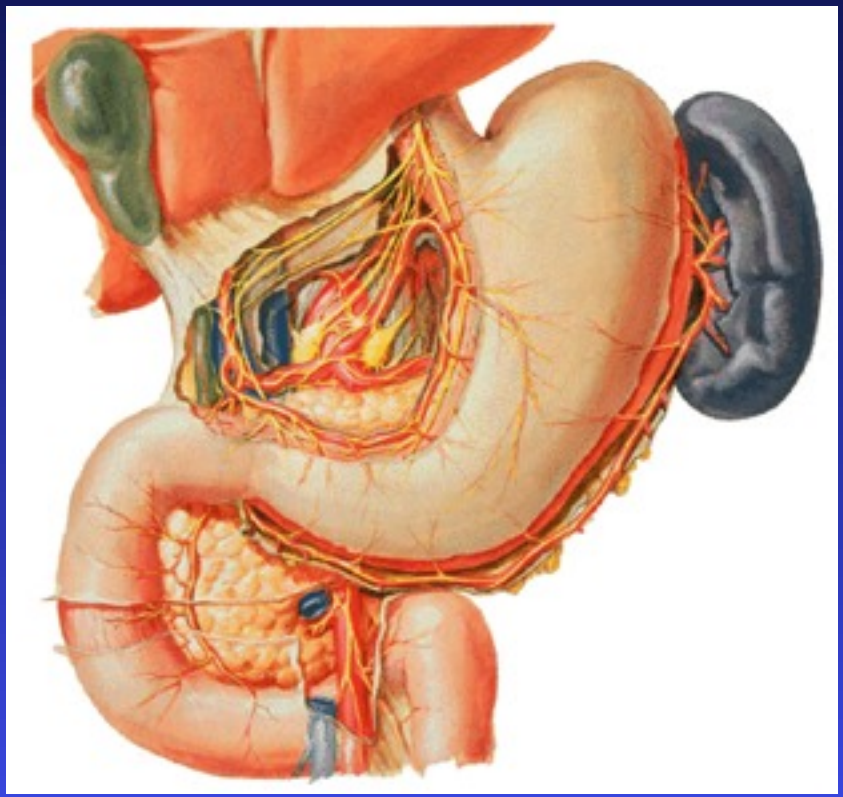

UKŁAD ODDECHOWY

Źródło: Frank H. Net ter: Atlas anatomii człowieka, Wyd.: Urban & Partner 1995
Sobotta – Atlas of Human Anatomy, Wyd.: Urban 1998

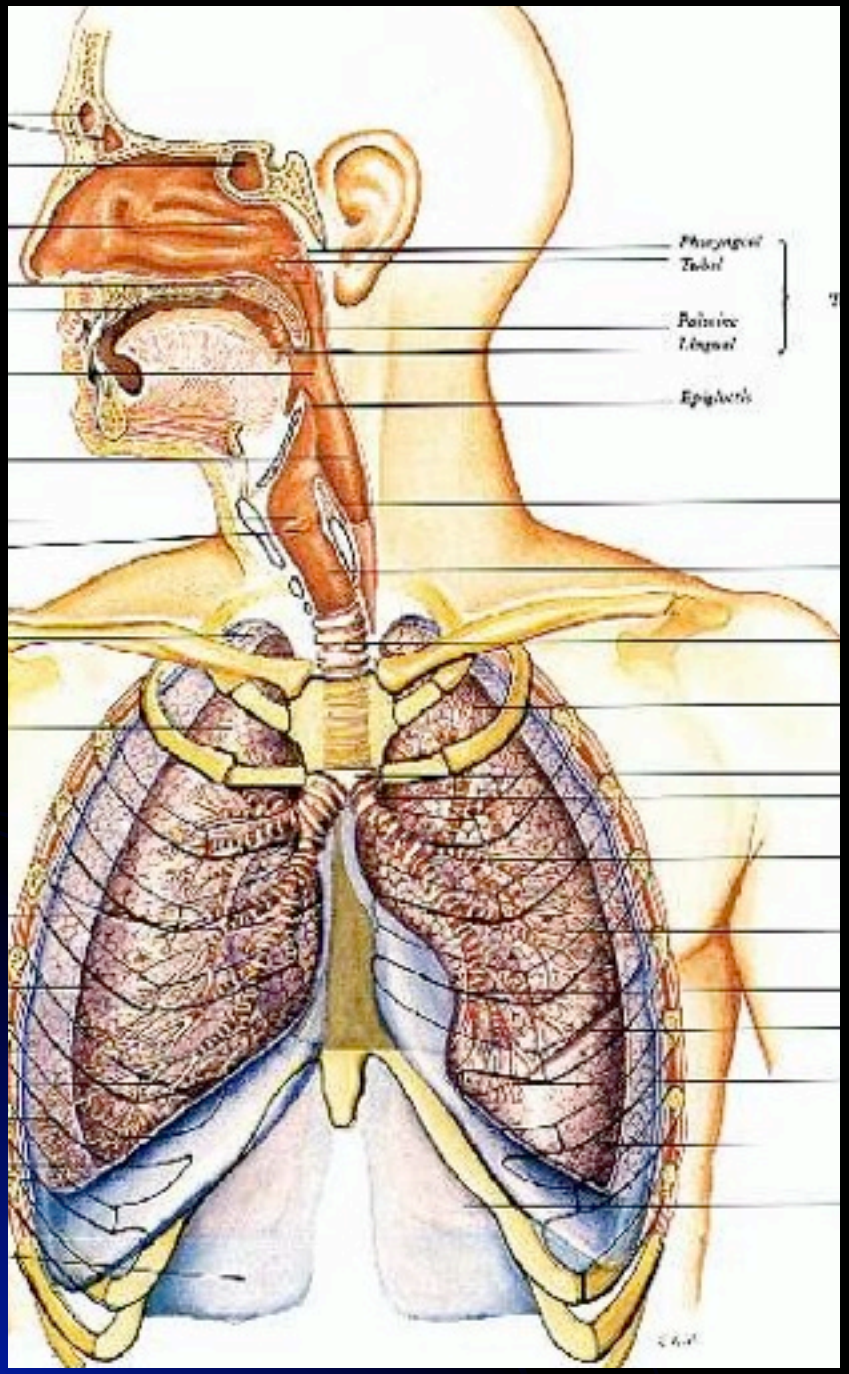

Zasadnicze elementy:

- ✓górne drogi oddechowe
- ✓dolne drogi oddechowe

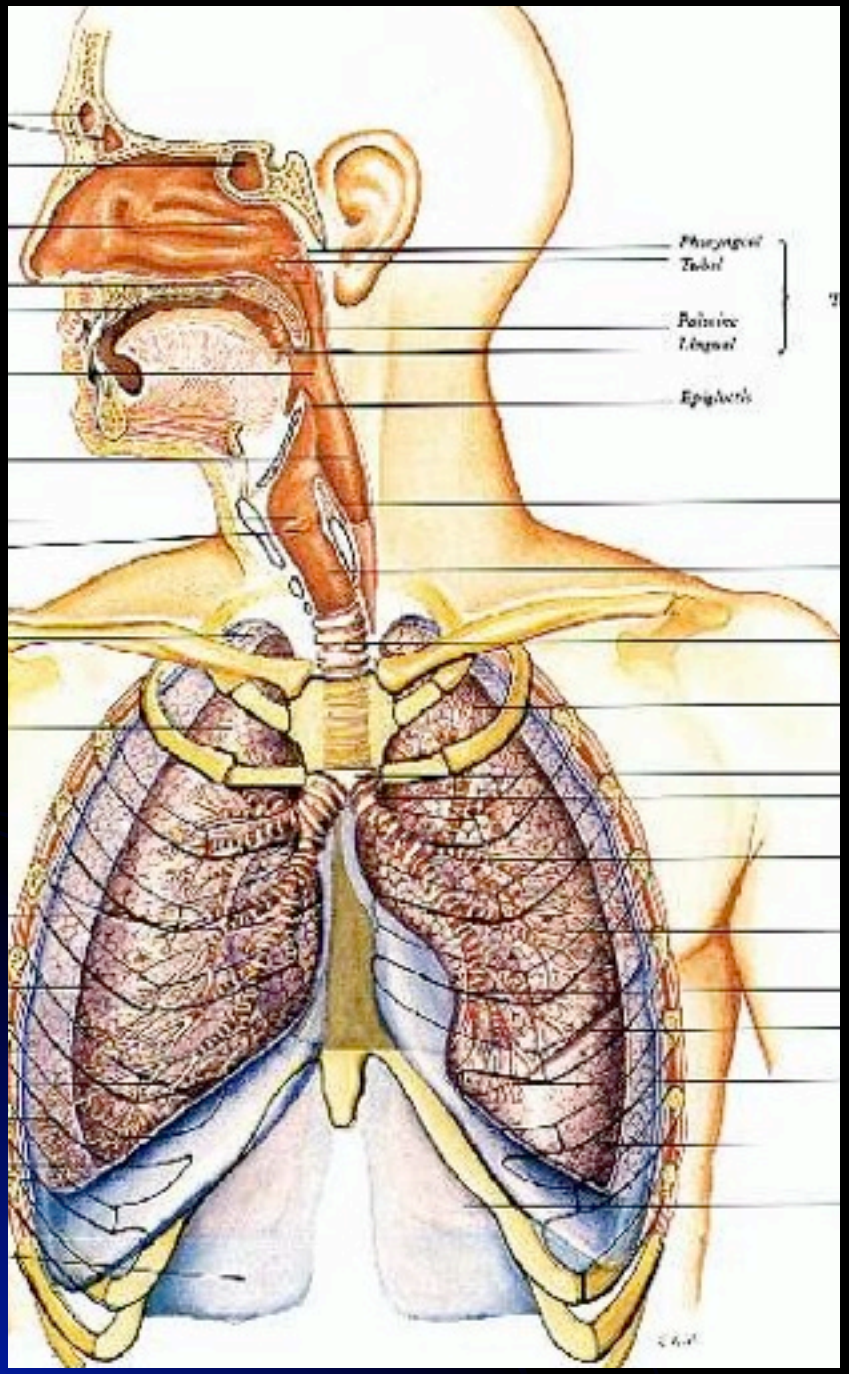

Górne drogi oddechowe:

jama nosowa

gardło

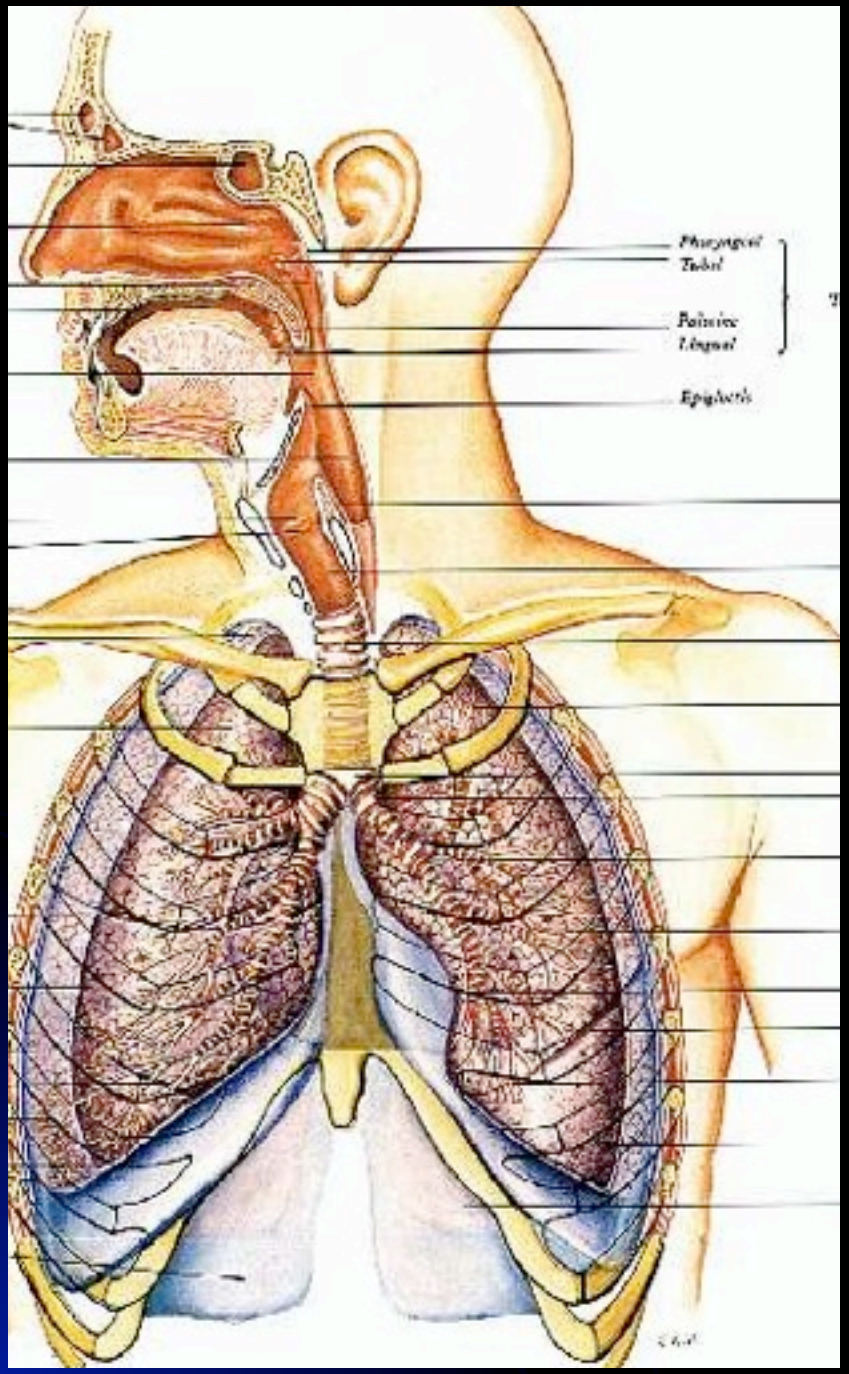

Dolne drogi oddechowe:

krtań

tchawica

oskrzela

płuca

Jama nosowa

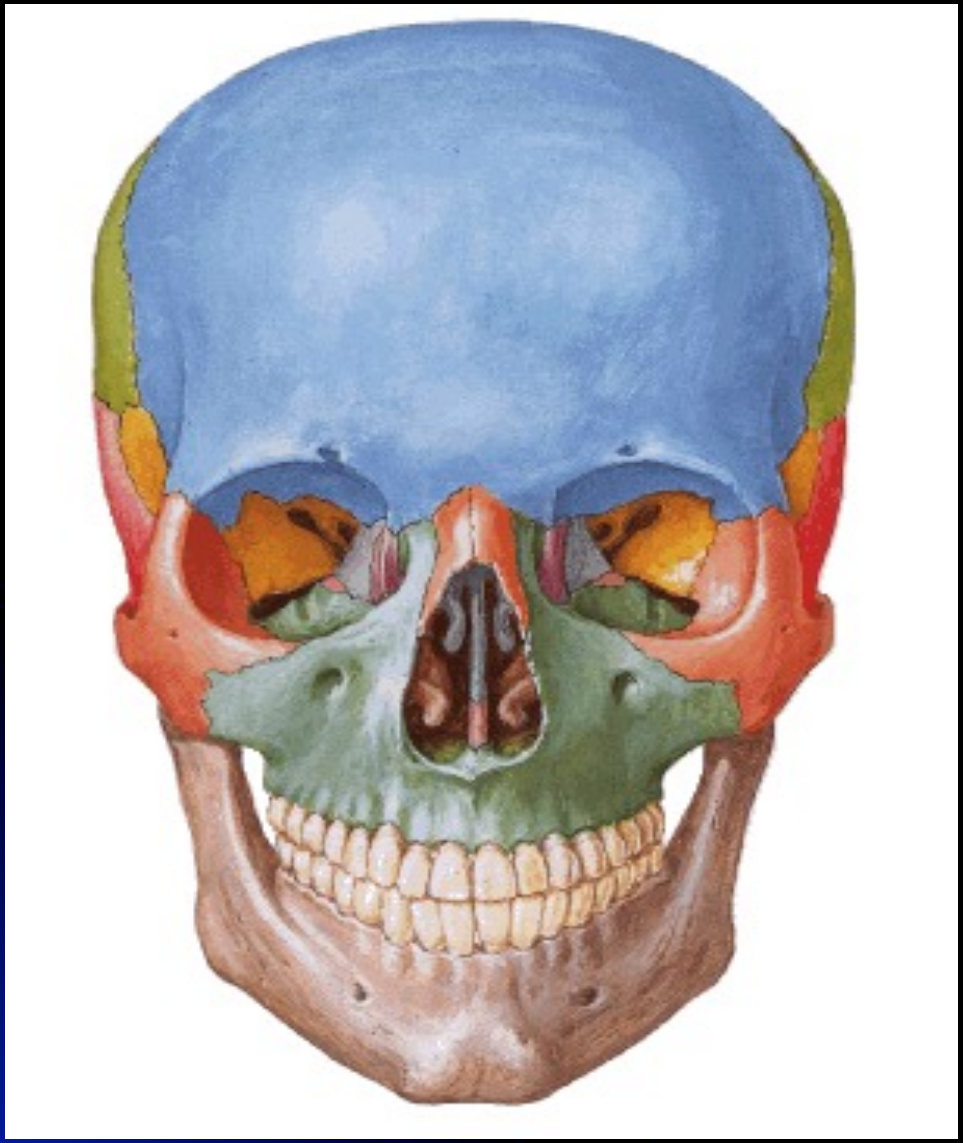

Ograniczenia kostne:

kości nosowe
kości szczękowe
kość sitowa
kość podniebienna
lemiesz

Jama nosowa

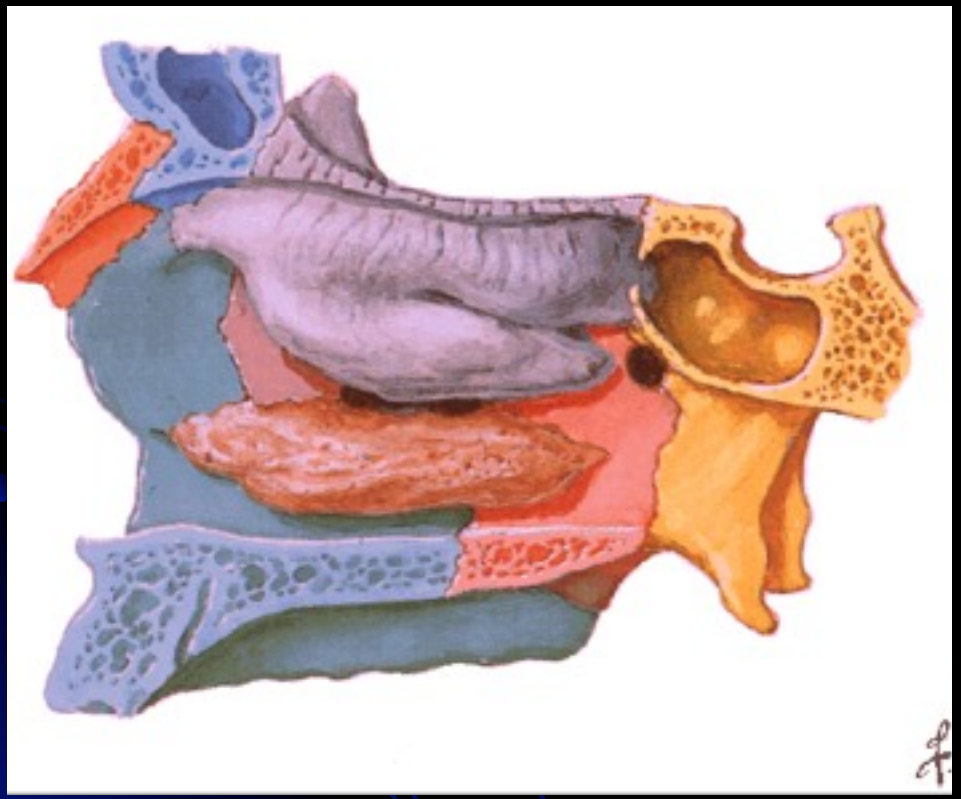

Ograniczenia kostne:

kości nosowe

kości szczękowe

kość sitowa

kość podniebienna

lemiesz

Jama nosowa

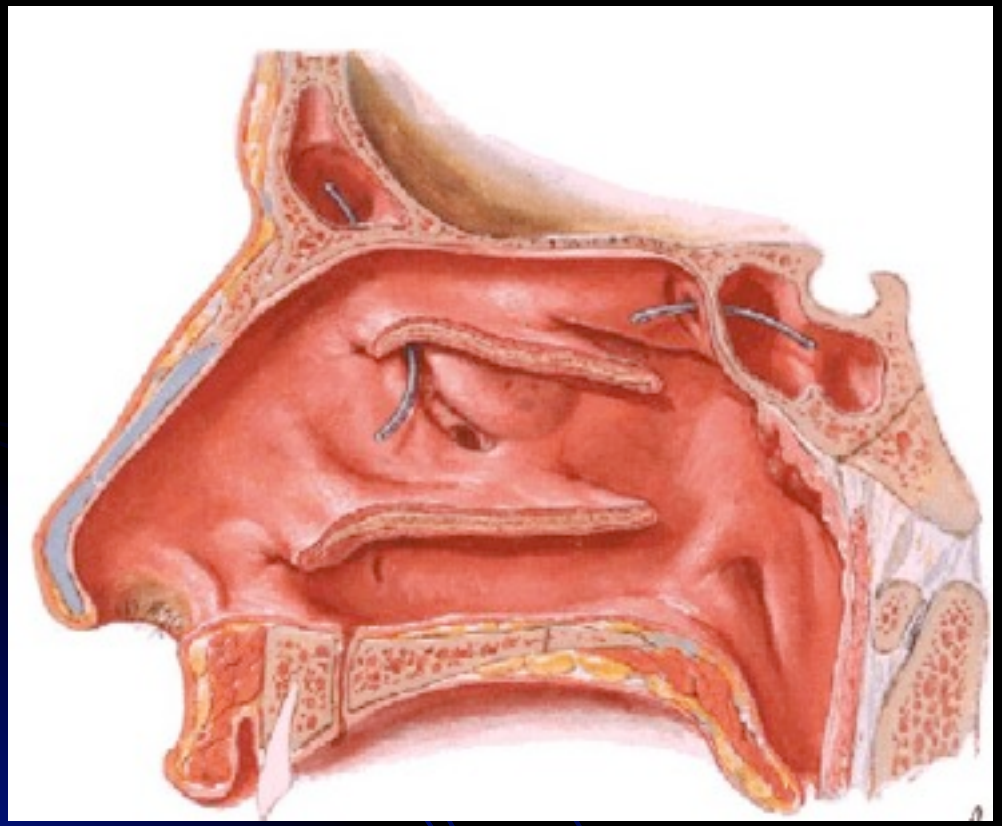

Przewody nosowe

- ✓ przedsionek nosa
- ✓ przewody nosowe (górny, środkowy i dolny)
- ✓ przewód nosowo-gardłowy
- ✓ małżowiny nosowe (górna, środkowa i dolna)

Jama nosowa

Zatoki przynosowe uchodzące do przewodów nosowych

- ✓ zatoka czołowa
- ✓ zatoka klinowa
- ✓ zatoka szczękowa
- ✓ komórki sitowe

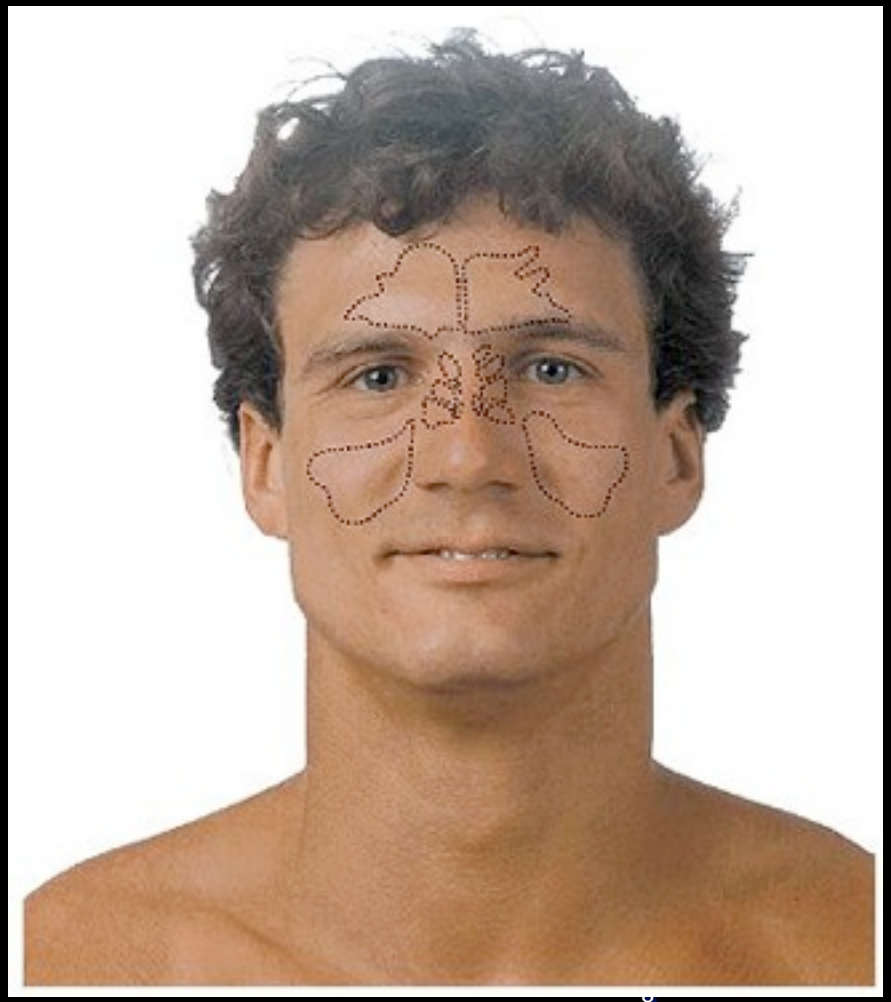

Jama nosowa

Zatoki przynosowe

uchodzące do

przewodów nosowych

- ✓ zatoka czołowa
- ✓ zatoka klinowa
- ✓ zatoka szczękowa
- ✓ komórki sitowe



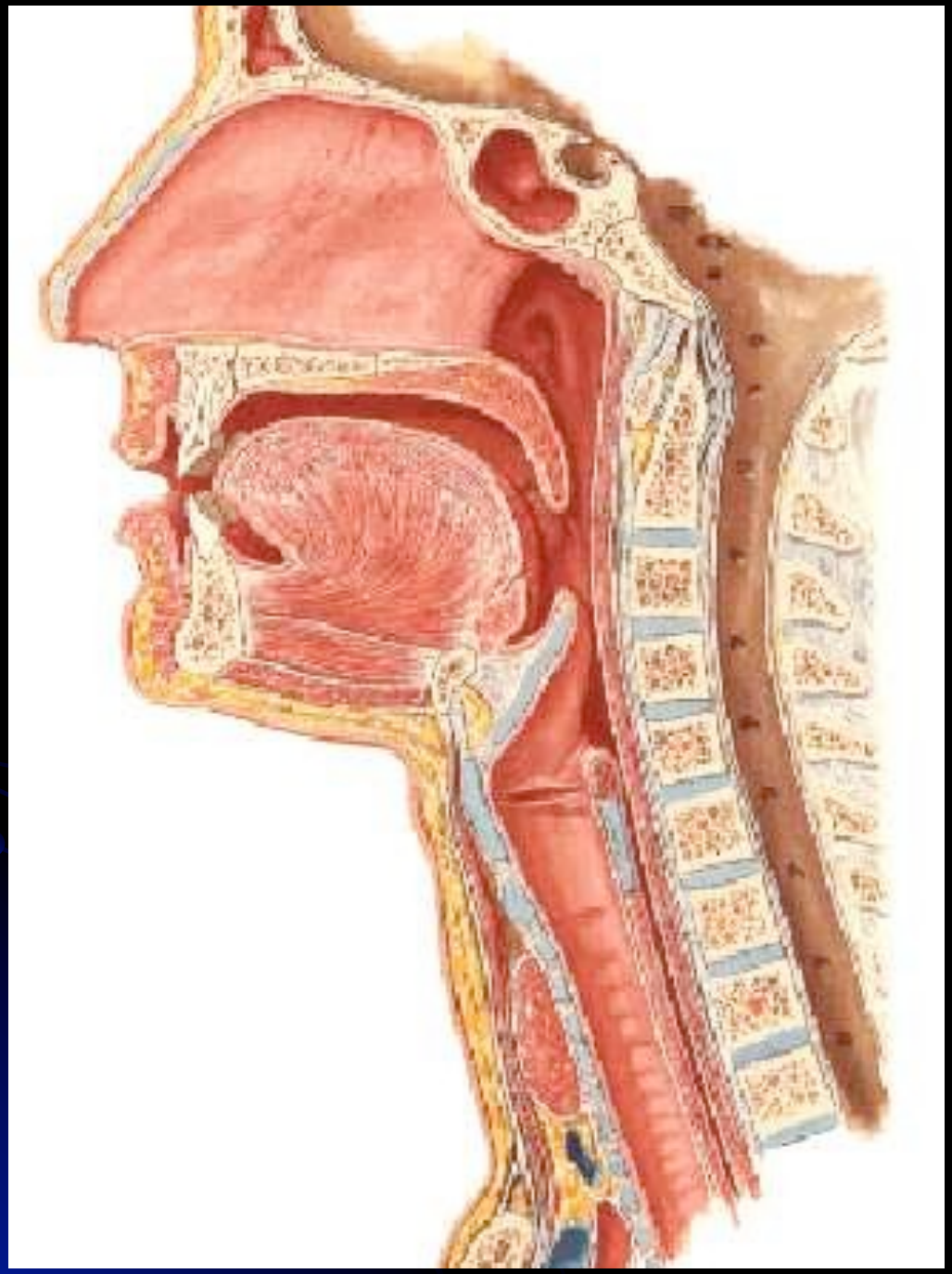

Gardło

- ✓ część nosowa
- ✓ część ustna
- ✓ część krtaniowa

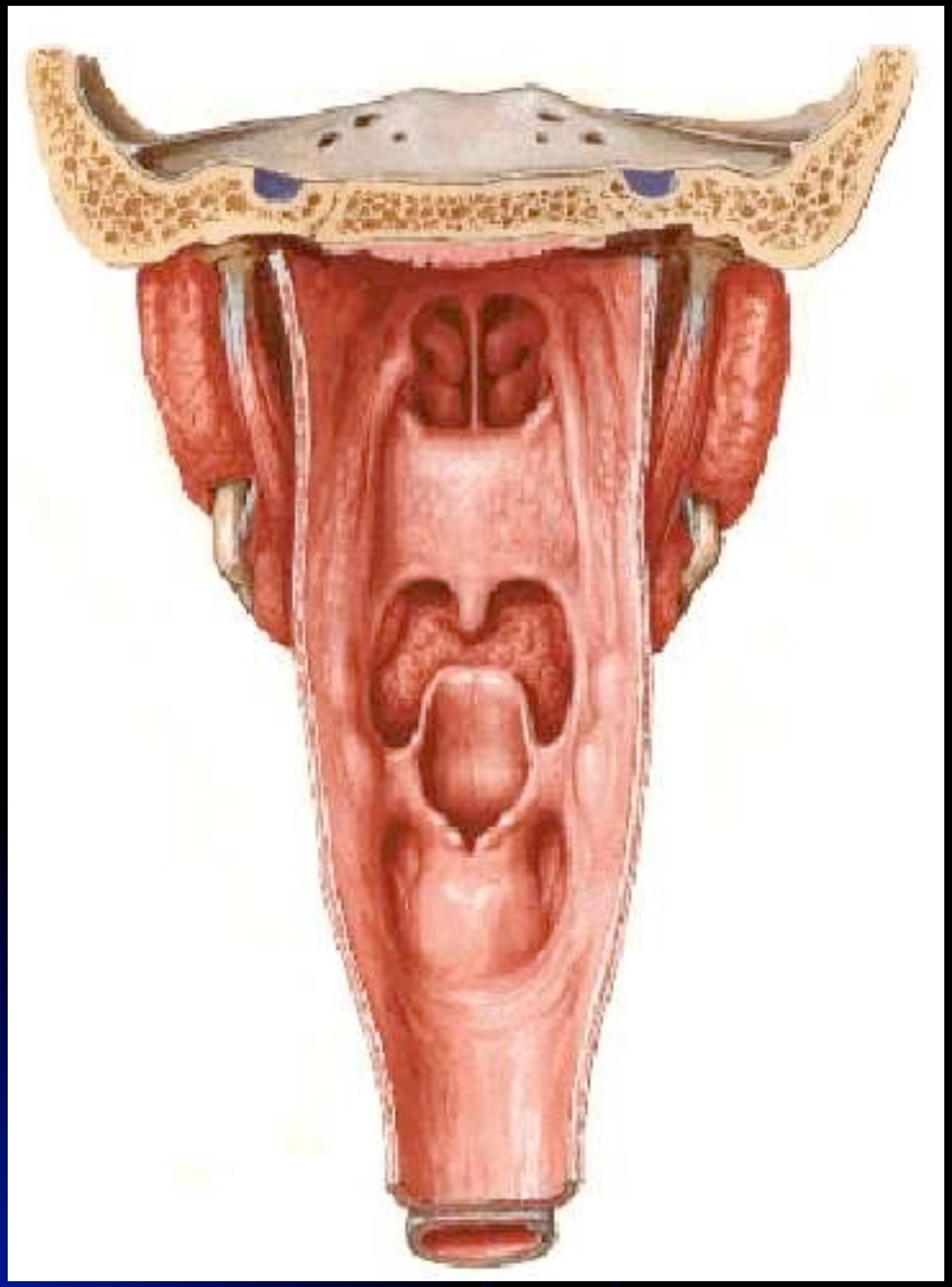

Gardło

- ✓ nozdrza tylne
- ✓ podniebienie miękkie
- ✓ języczek
- ✓ cieśń gardzieli
- ✓ nagłośnia
- ✓ wejście do krtani

Krtań

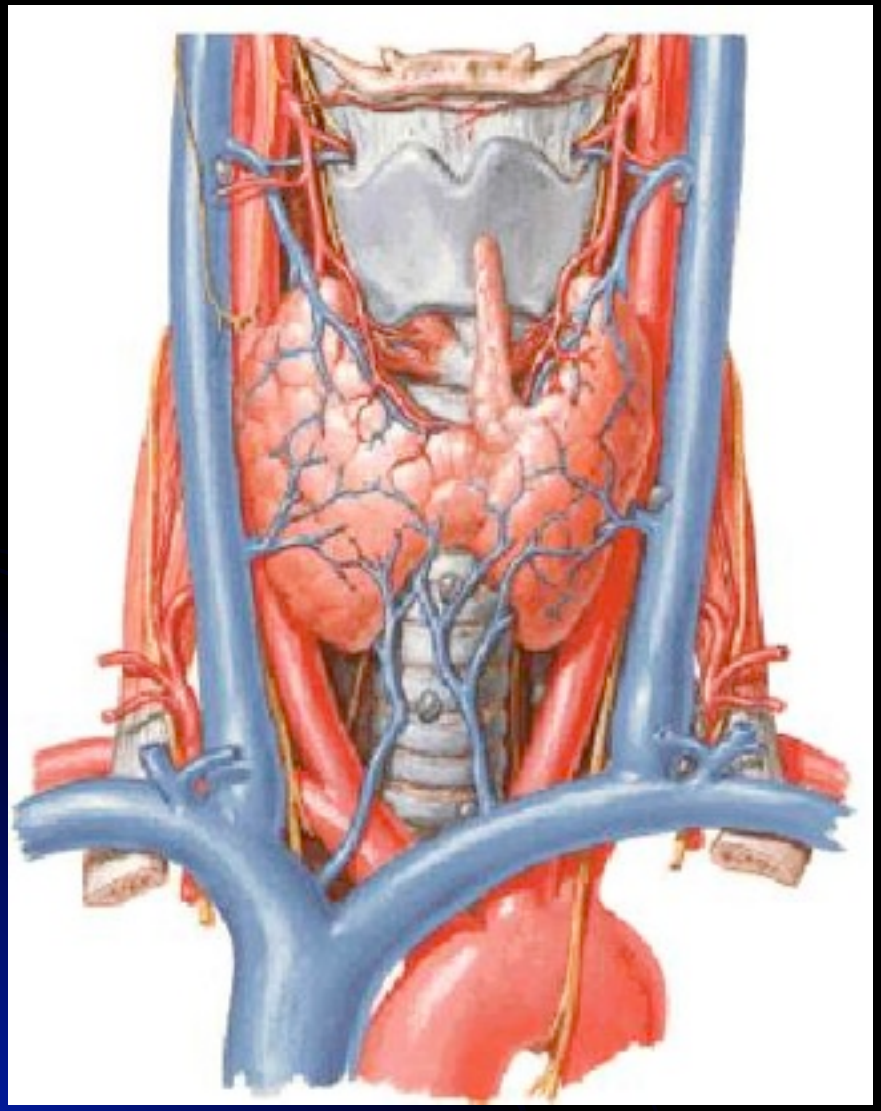

- ✓ początek dolnych dróg oddechowych
- ✓ narząd głosu

Krtań

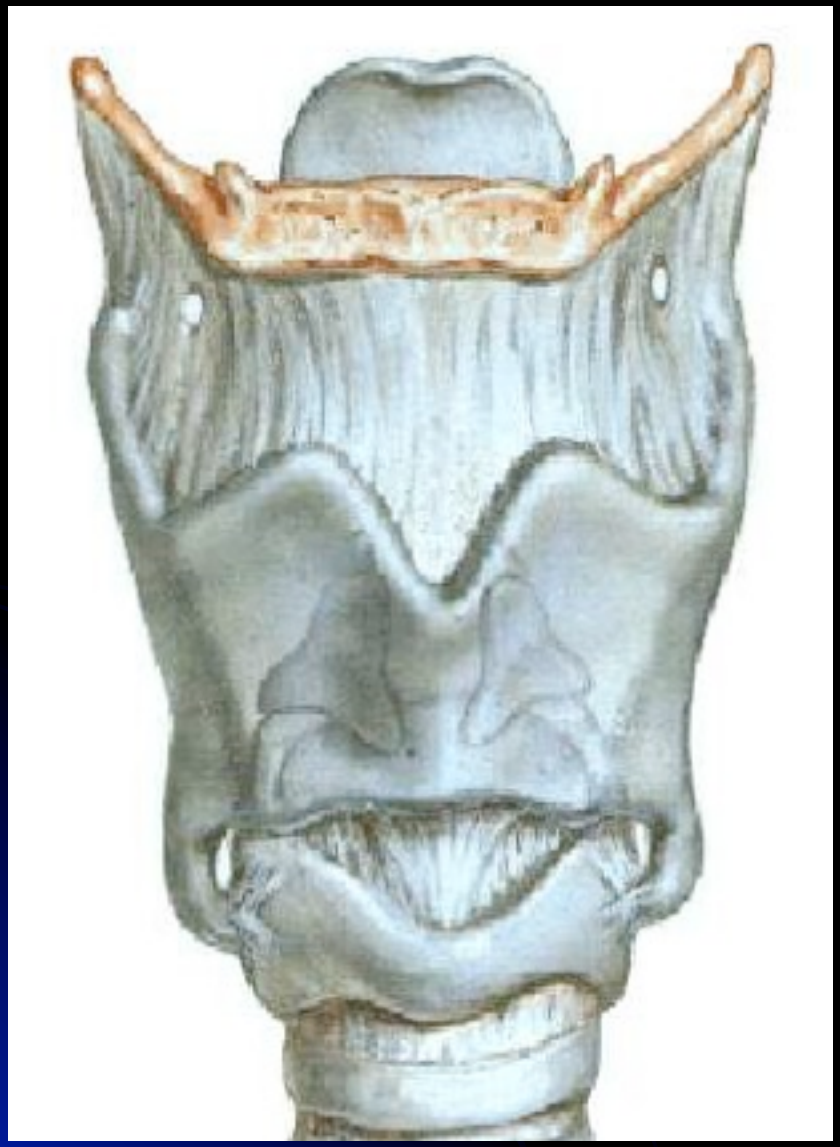

Chrząstki nieparzyste krtani

- ✓chrząstką tarczowata
- ✓chrząstka pierścieniowata
- ✓nagłośnia

Błona tarczowo-gnykowa

Krtań



Chrząstki parzyste krtani

- ✓chrząstki nalewkowate
- ✓chrząstki różkowate

Więzadła głosowe



Krtań

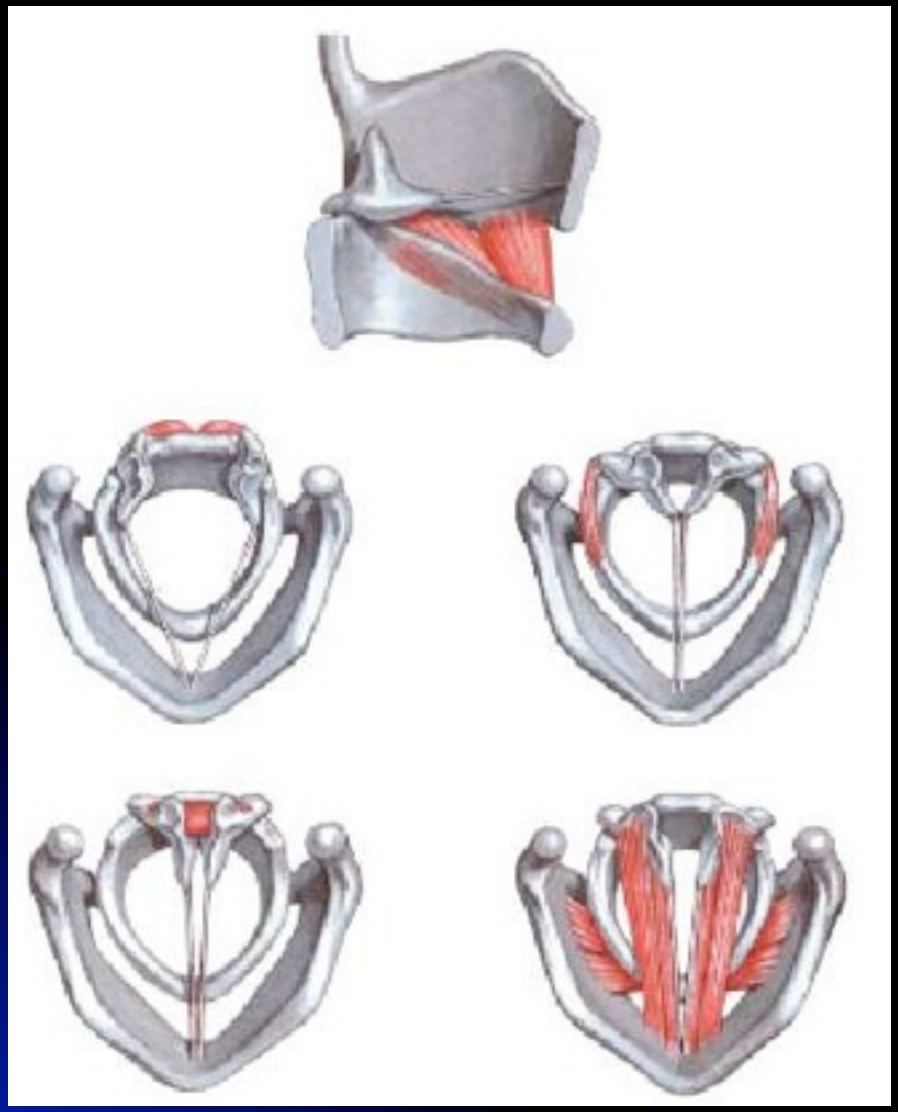

Mięśnie krtani

- ✓mięśnie zewnętrzne
  - ✓poruszają całą krtań
- ✓mięśnie wewnętrzne
  - ✓poruszają elementami krtani
  - ✓"zastawka" regulująca wejście do dalszych dróg oddechowych (dla fonacji oraz spoczynkowej lub nasilonej czynności oddechowej)
- ✓regulacja wysokości głosu (m.głosowy)

Fałdy głosowe w ustawieniu oddechowym i fonacyjnym

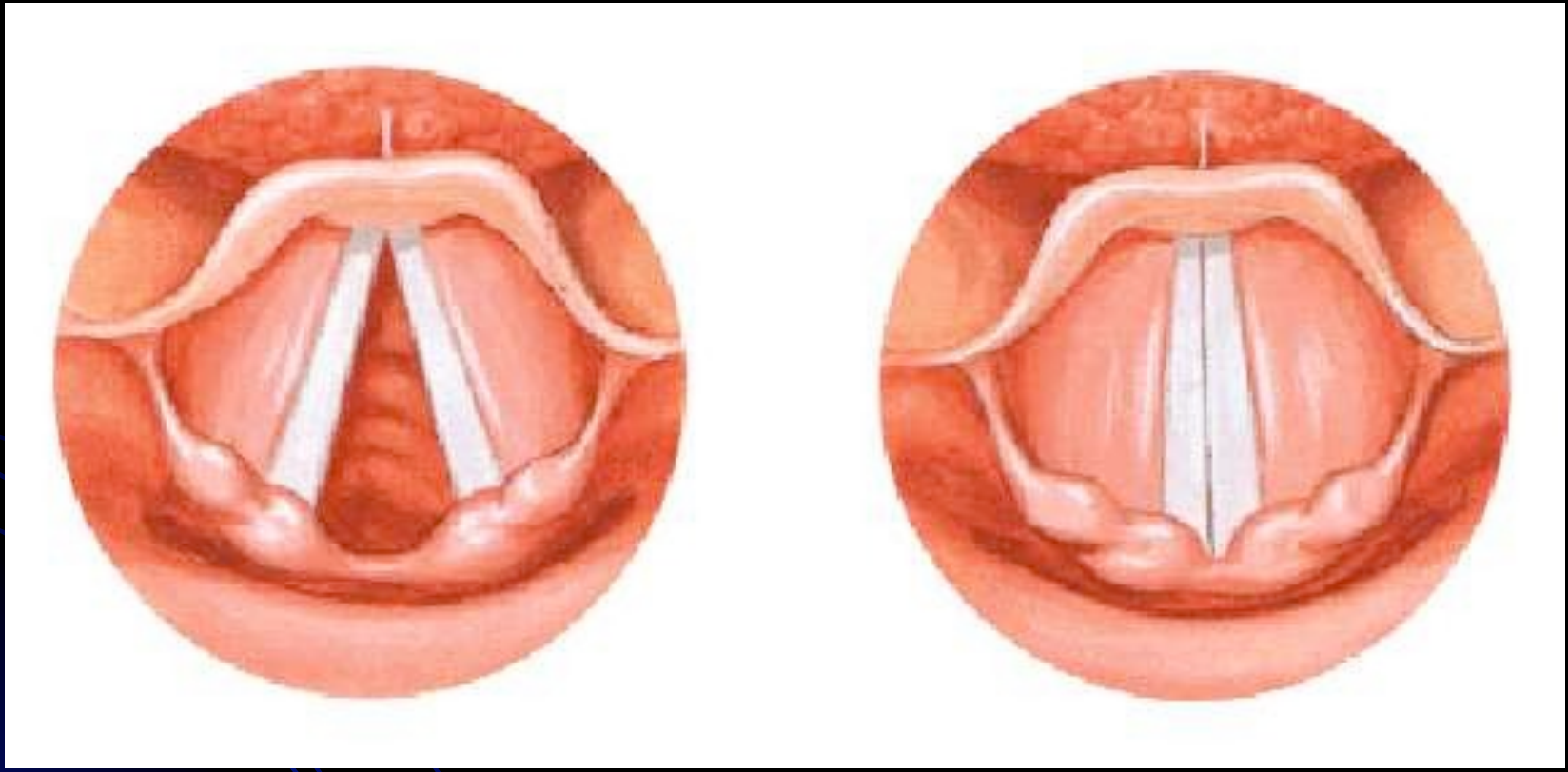

Dolne drogi oddechowe

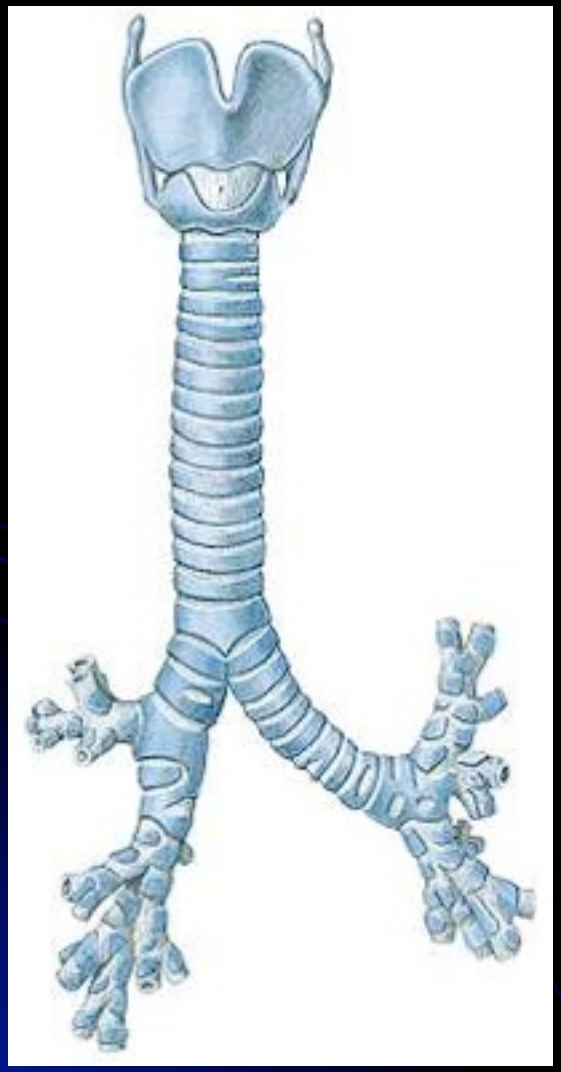

- ✓tchawica
- ✓oskrzela

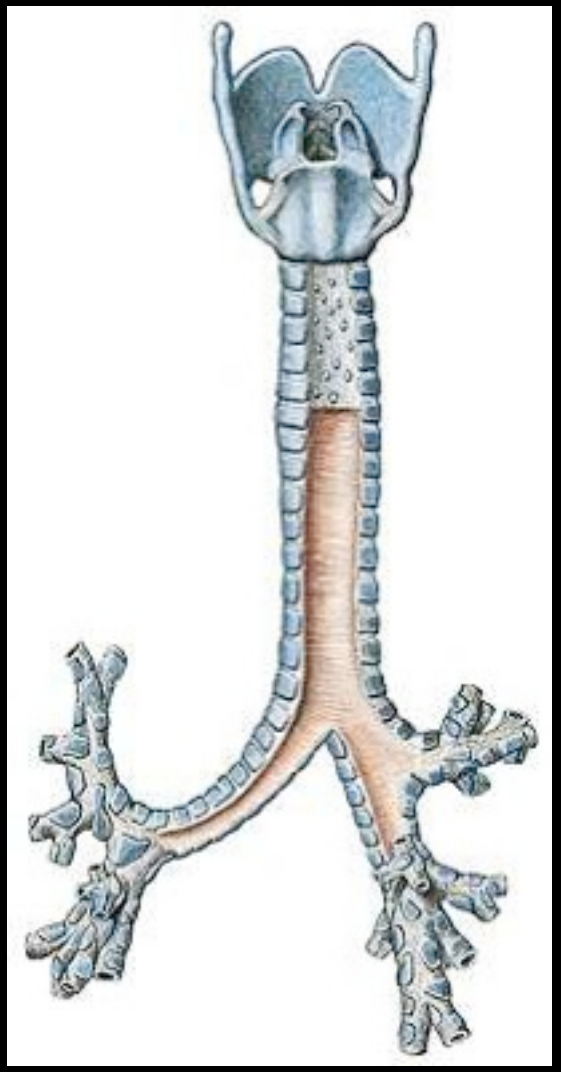

Topografia narządu oddechowego

Początek:
dolna granica chrząstki pierścieniowatej – C6-C7
Koniec:
rozdwojenie tchawicy
Th4 – przyczep 3 żebra do mostka lub linia międzyłopatkowa

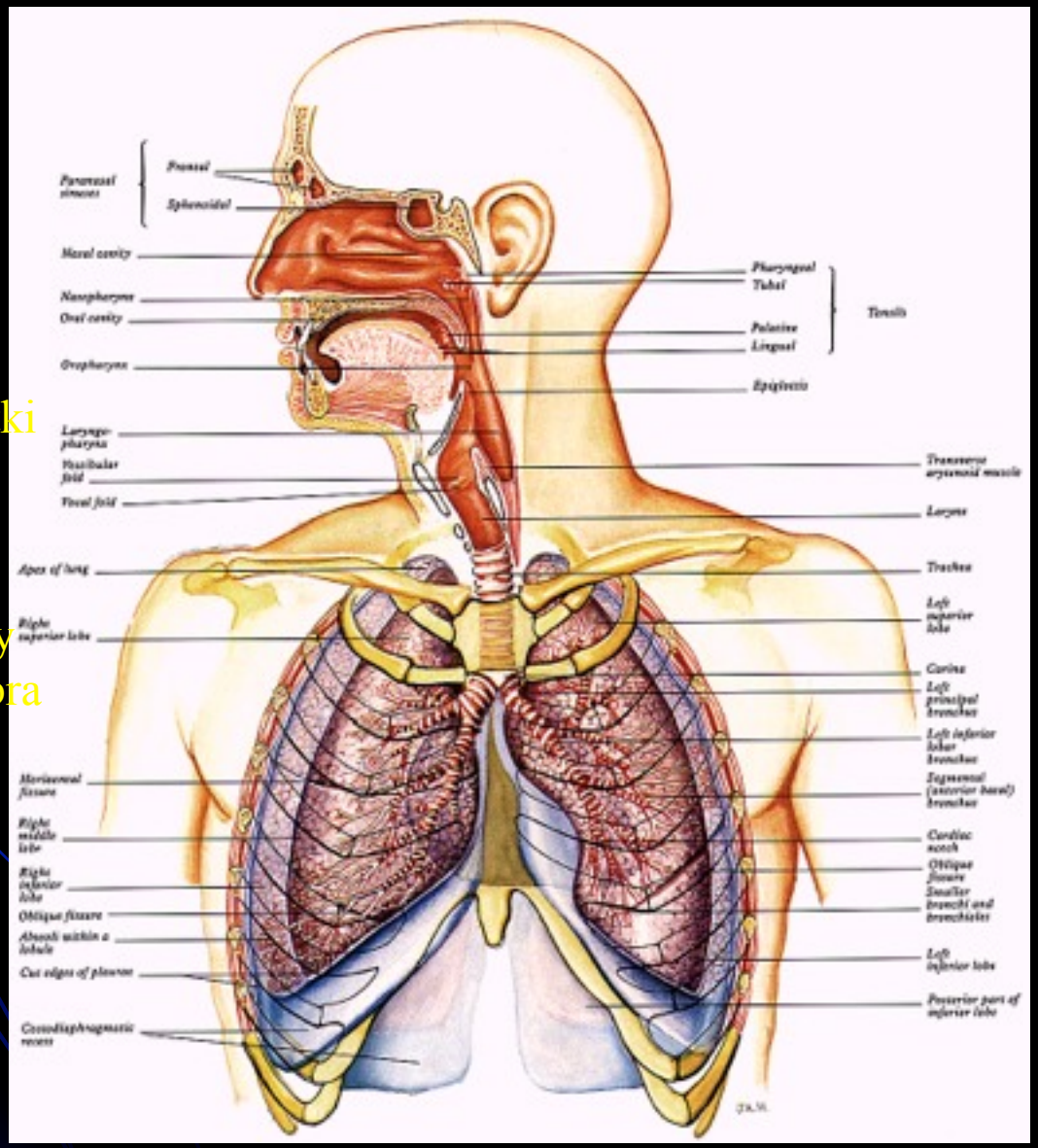

Tchawica

- Długość 10 (kobiety) -12 cm (m.)
- U dziecka 10 lat – 7 cm
- Przy oddychaniu zmiana o 1.5-2.5 cm
- Szkielet zawiera 16-20 chrząstek

- Od tyłu zamknięta jest przez ścianę błoniastą

- Podział na oskrzele główne prawe i lewe

- Oskrzele prawe – biegnie bardziej stromo i jest znacznie krótsze niż lewe (1-4 cm) i grubsze (o ¼) – tworzy je 5-9 chrząstek

- Oskrzele lewe jest dłuższe (4-7 cm), tworzy z tchawicą kąt większy od 90°

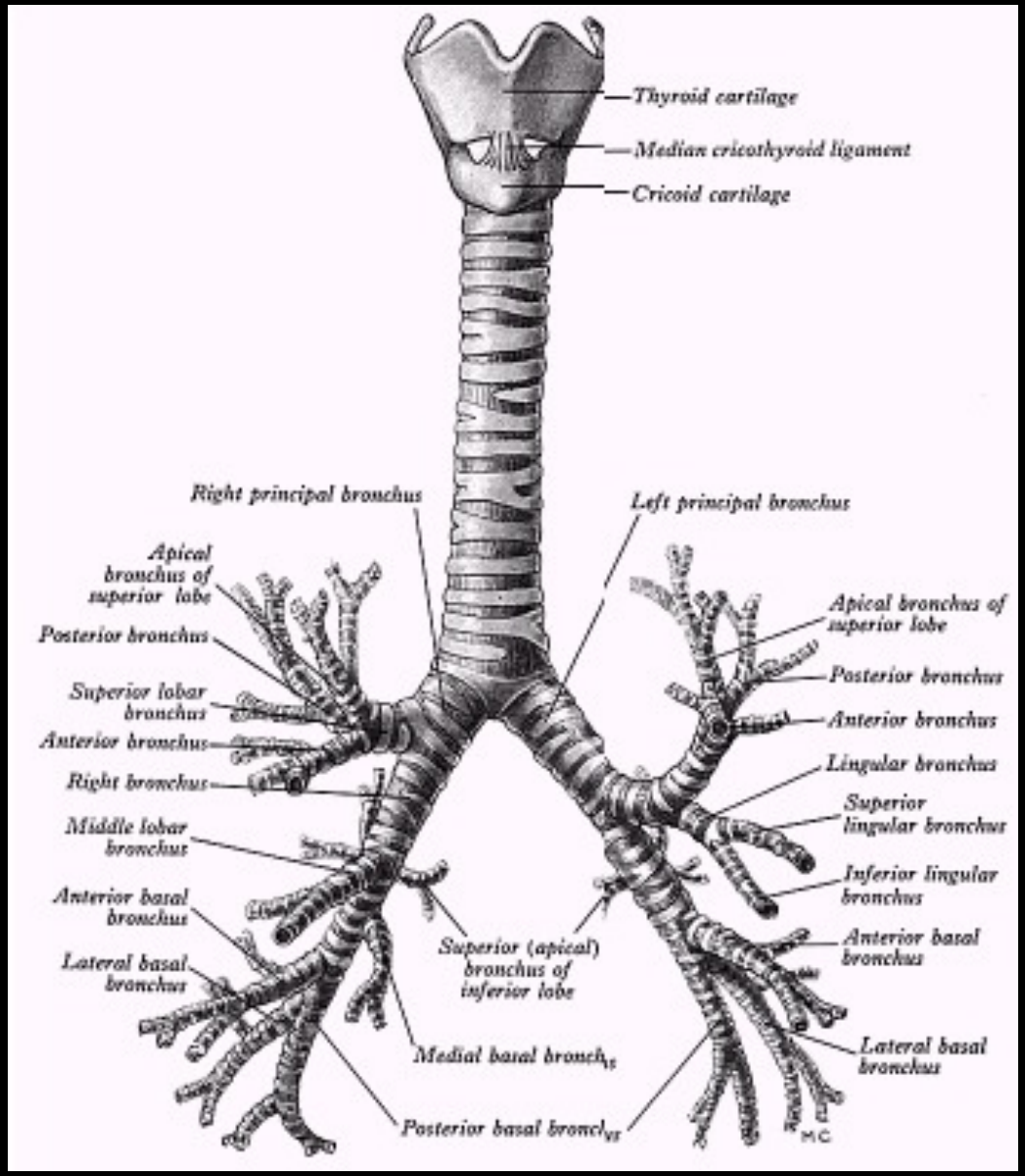

Tchawica



- ✓chrząstki tchawicze
- ✓ściana błoniasta
- ✓gruczoły tchawicze

Nabłonek rzęskowy tchawicy

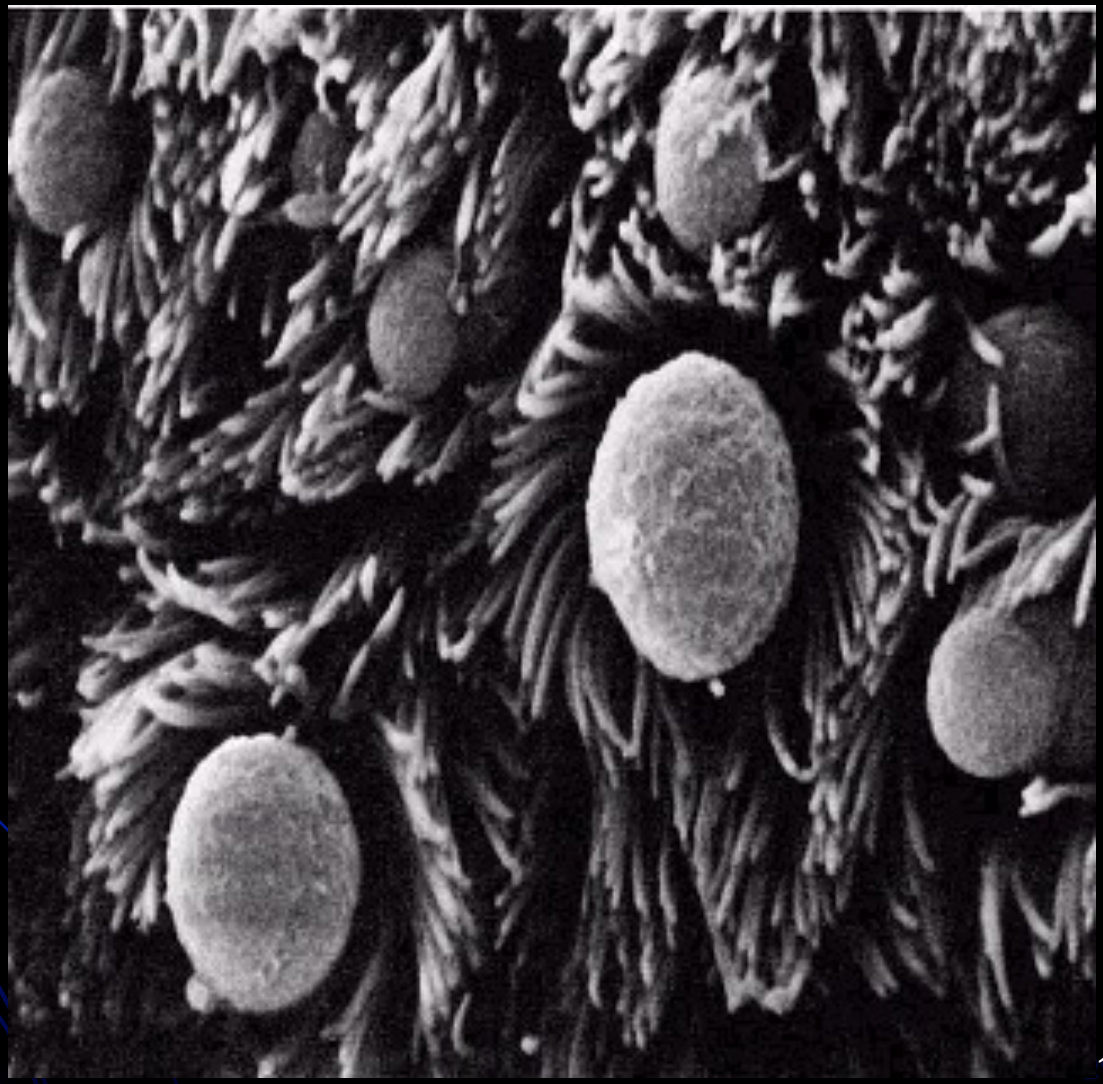

Komórki kubkowe wydzielające śluz

Tchawica

- ✓oskrzele główne prawe
  - ✓krótsze i grubsze, bardziej pionowo ustawione
- ✓oskrzele główne lewe

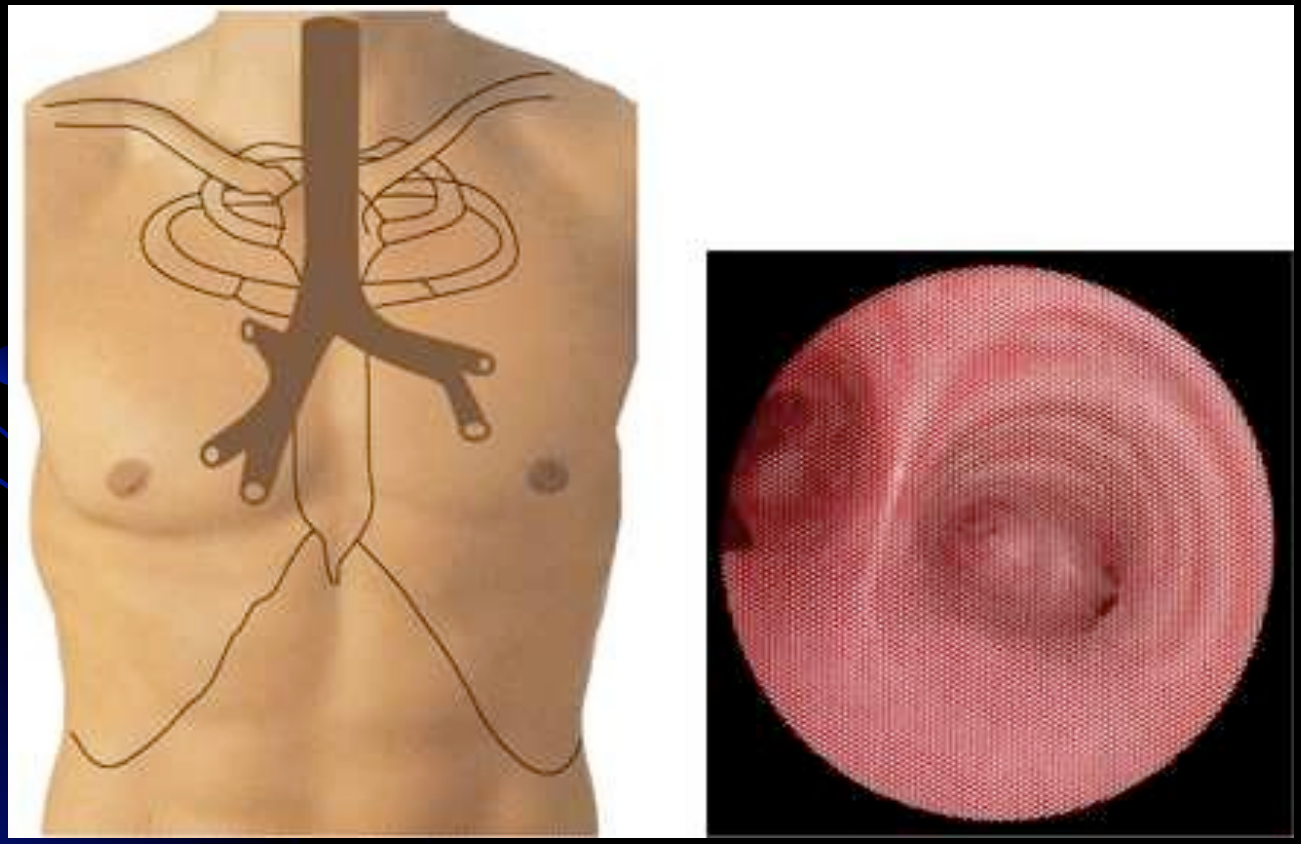

Oskrzela

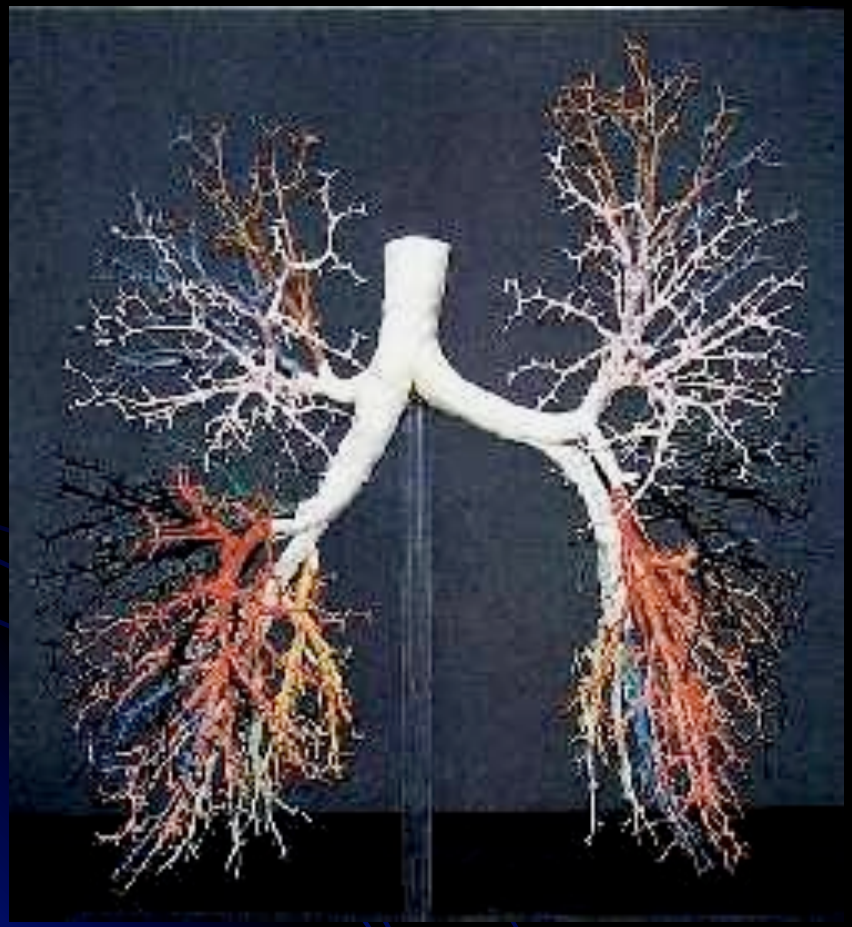



Klatka piersiowa

Otwór górny
górny brzeg rękojeści mostka, pierwsze żebra, trzon Th 1

Otwór dolny
wyrostek mieczykowaty, chrząstki żeber VII - X, końce żeber XI, brzegi dolne żeber XII, trzon Th12

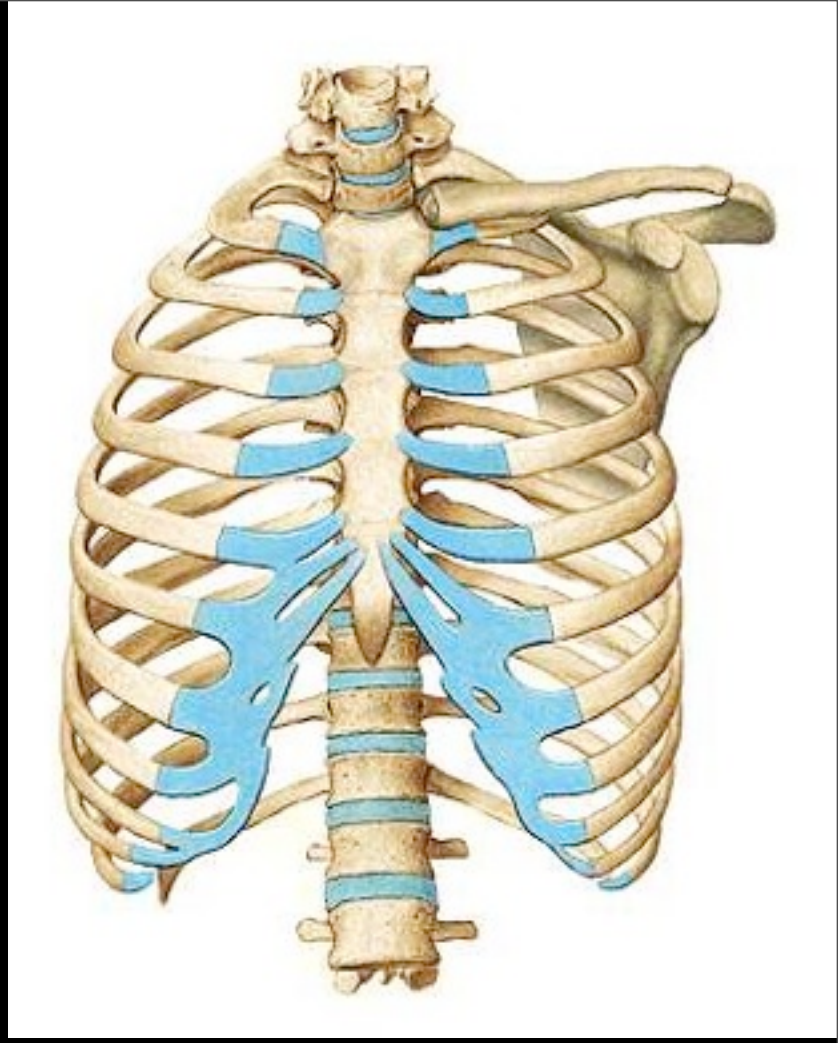

Jama opłucnej

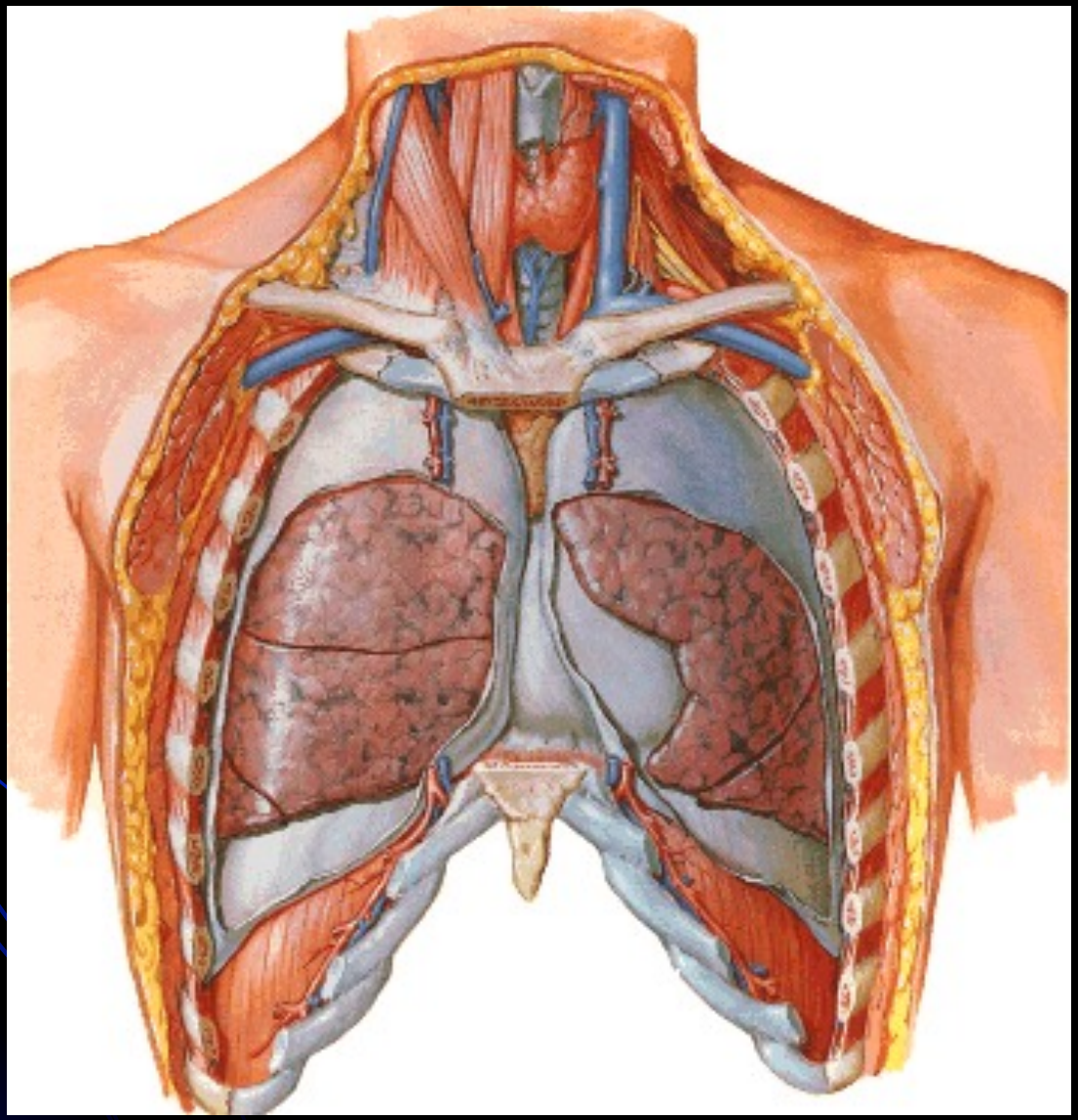

Mikroskop skaningowy powierzchni wewnętrznej opłucnej

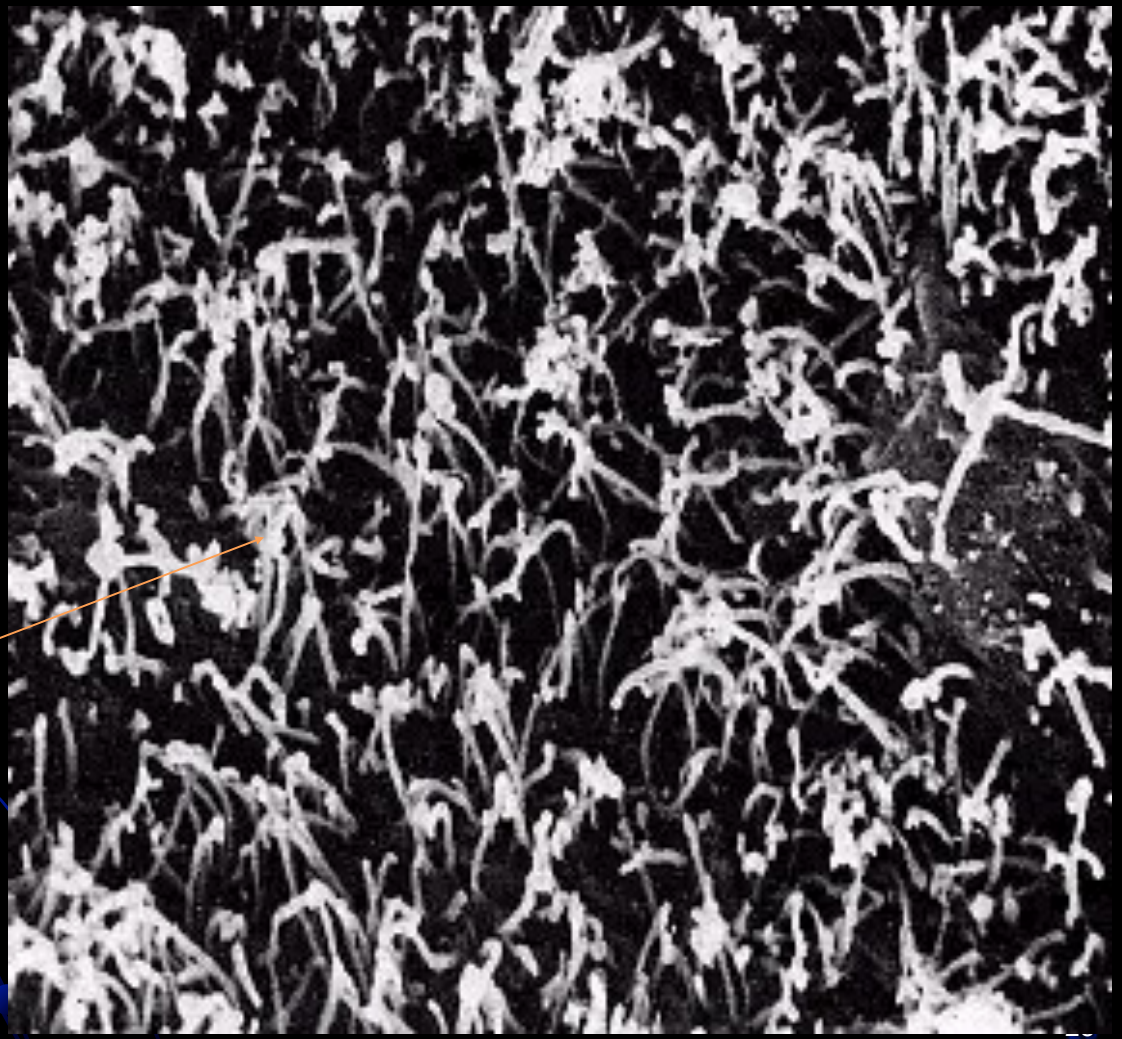

wypustki komórek mezotelialnych



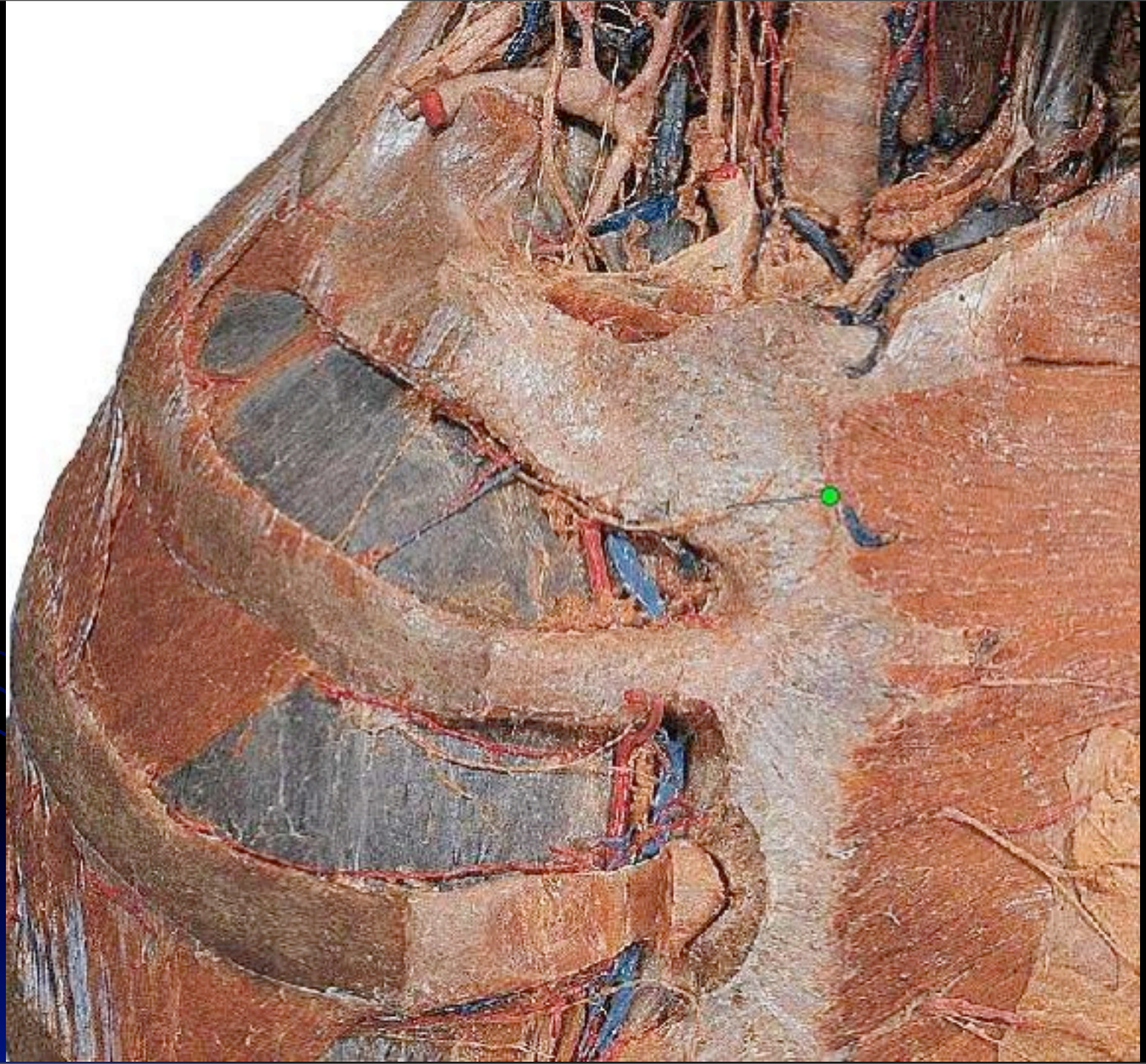

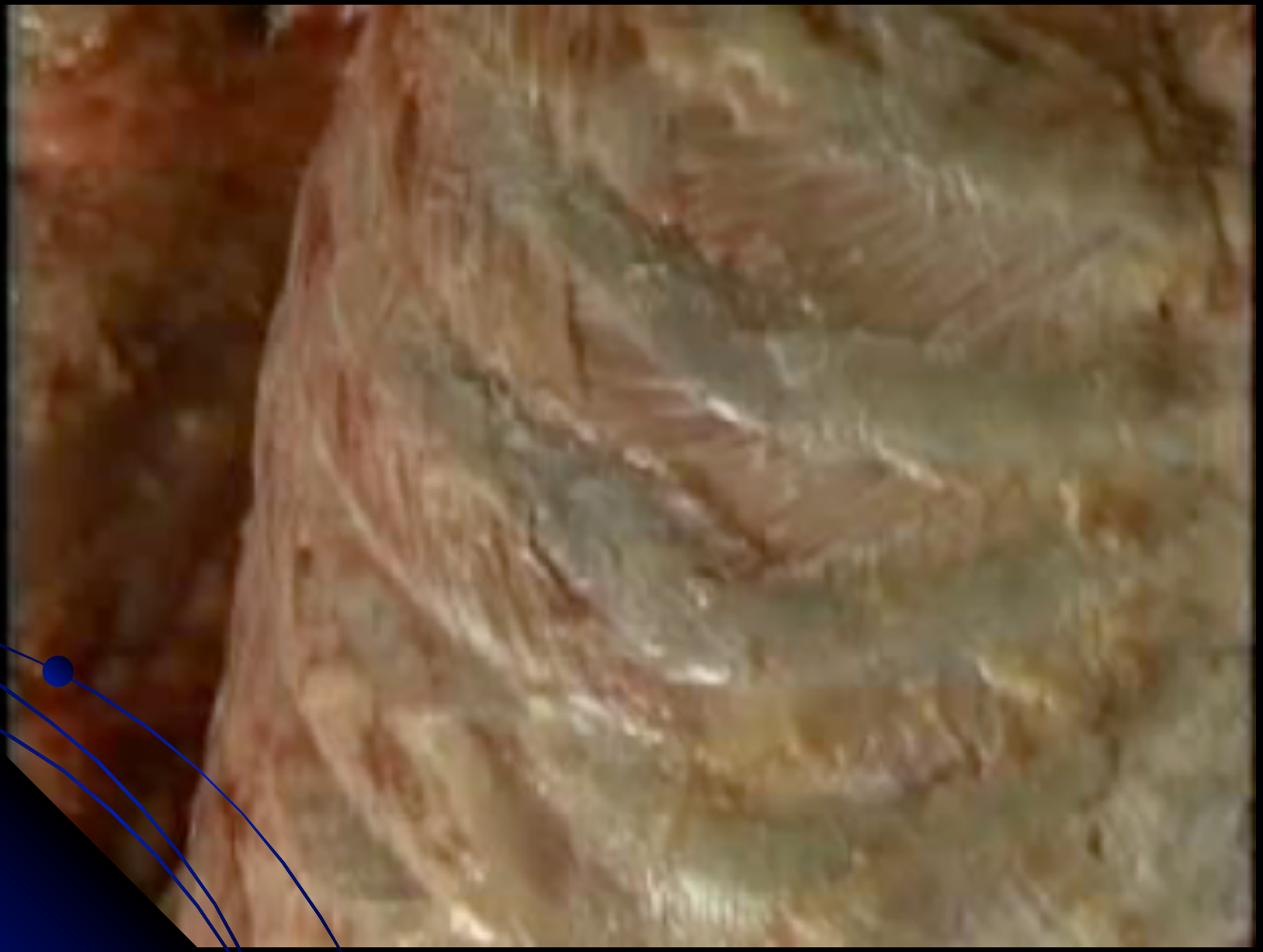

Płuca

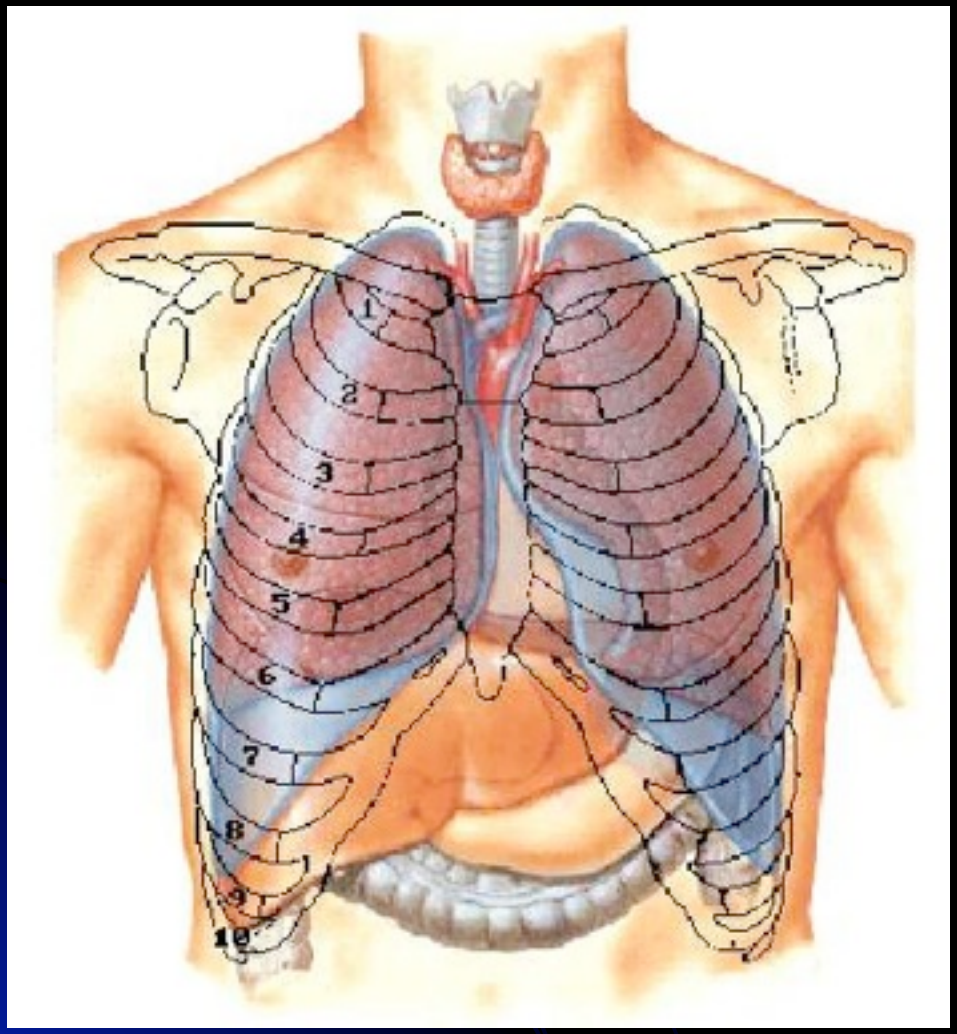
1
2
3
4
5
6
7
8
9
10

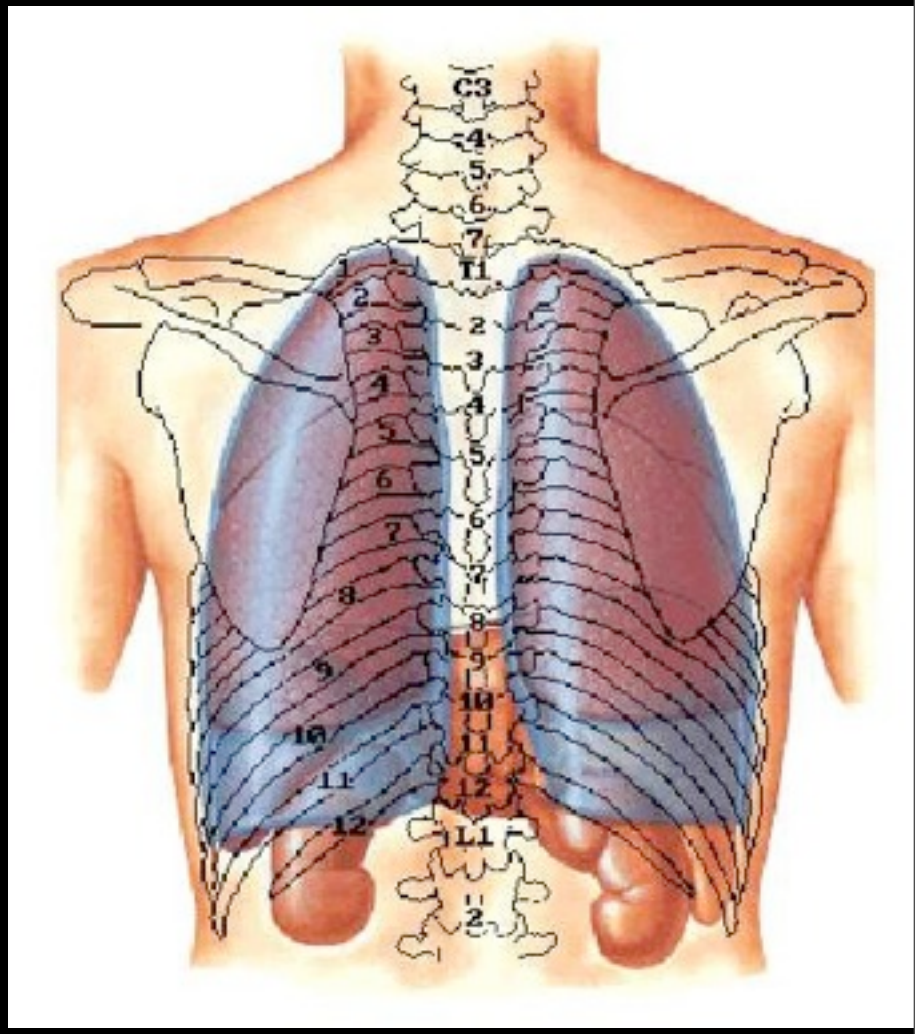
C3
4
5
6
7
T1
2
3
4
5
6
7
8
9
10
11
12
L1
2
2
3
4
5
6
7
8
9
10
11
12

Płuca

Opłucna:

- ✓ opłucna ścienna
- ✓ opłucna płucna
- ✓ jama opłucnej
- ✓ zachyłki opłucnej

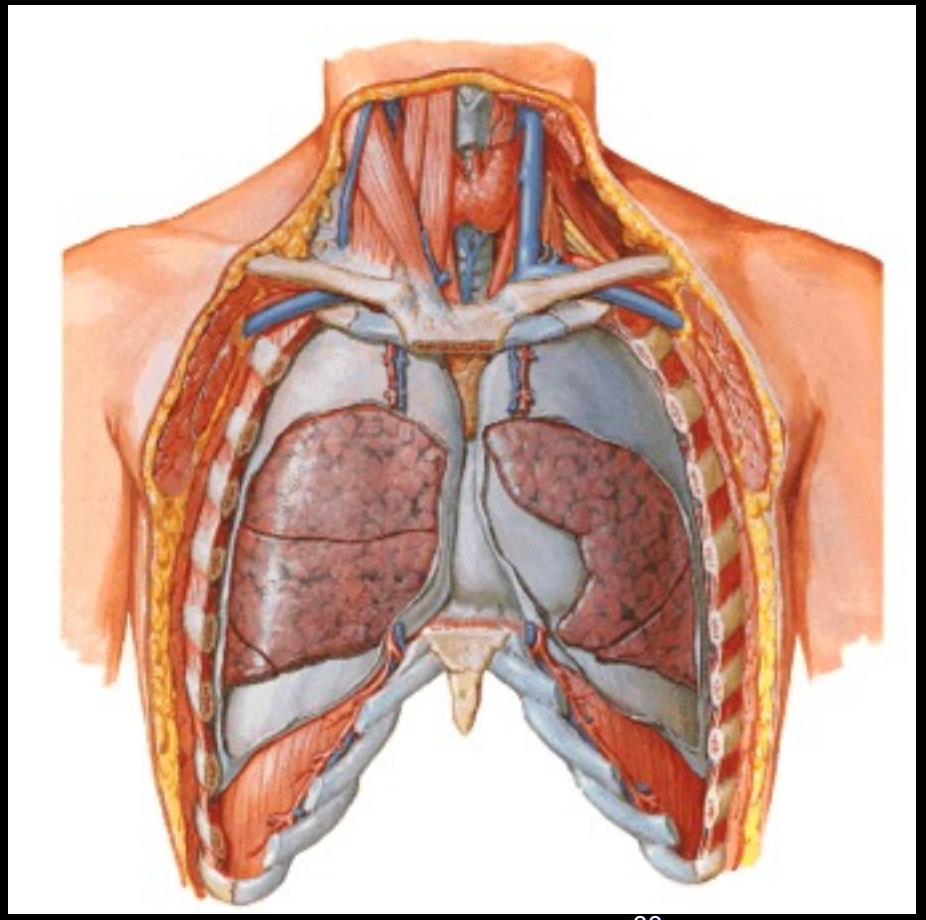

Płuca

Ogólna budowa płuca:

- ✓ powierzchnia żebrowa i śródpiersiowa
- ✓ szczyt i podstawa
- ✓ wnęka i korzeń
- ✓ szczeliny i płaty

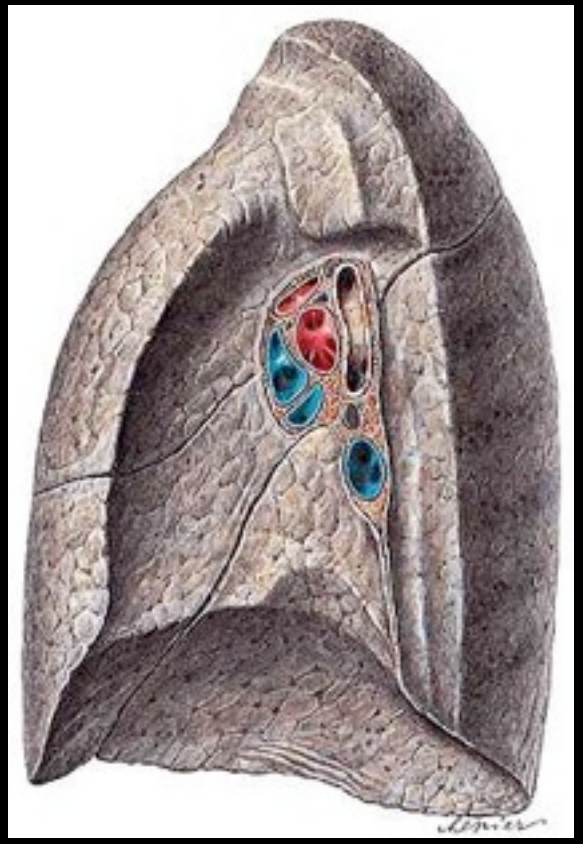



Płuca

Płuco prawe

- ✓szczeliny: pozioma i skośna
- ✓płat górny
- ✓płat środkowy
- ✓płat dolny



Płuca

Płuco lewe

- ✓ szczelina skośna
- ✓płat górny
- ✓płat dolny
- ✓języczek płuca lewego

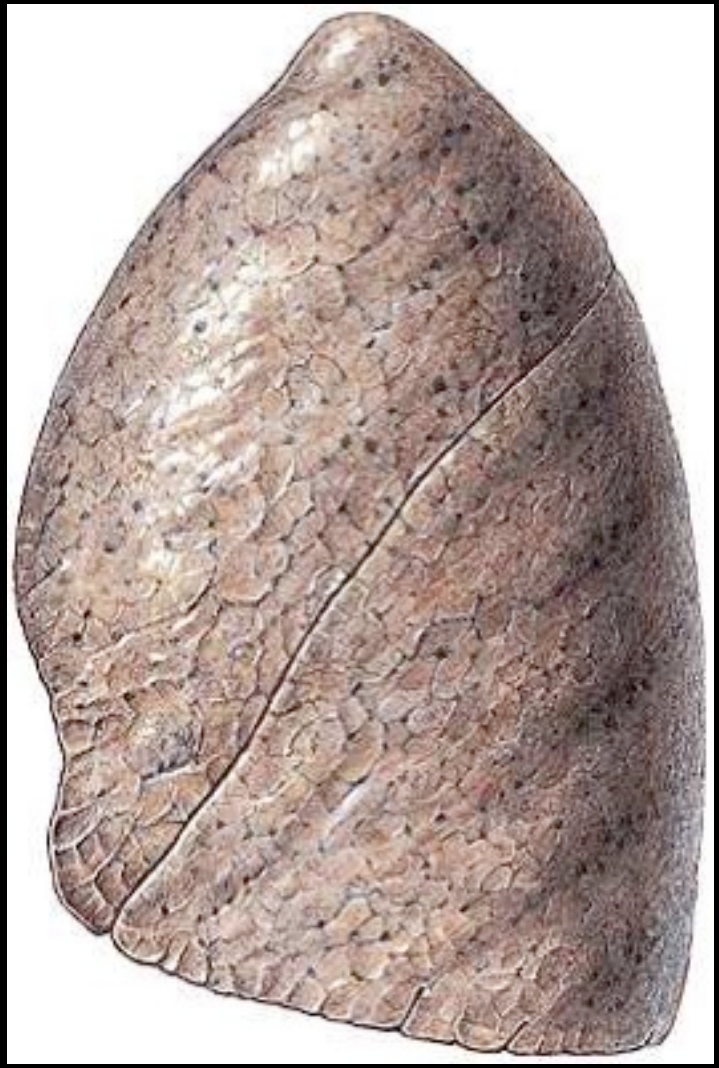

Płuca

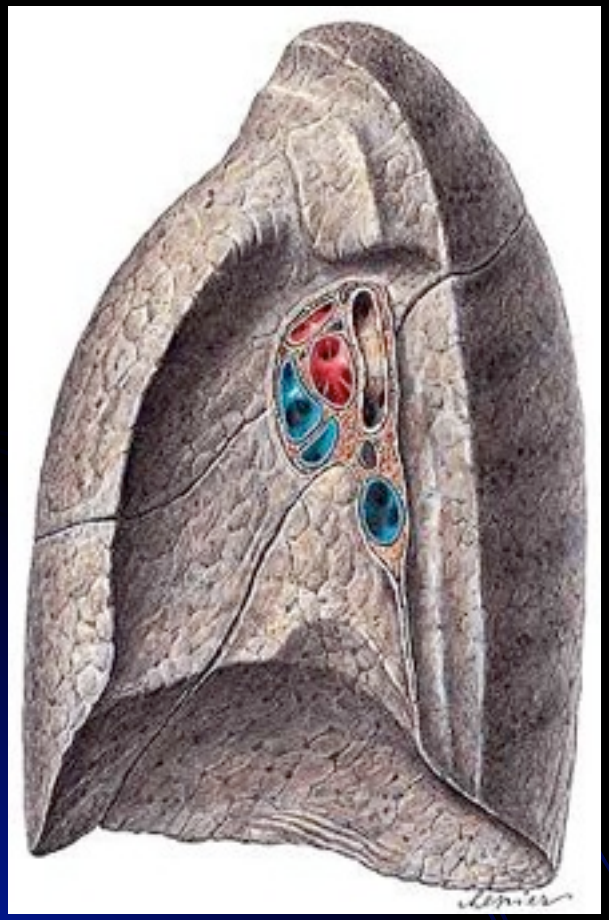

Wnęka płuca:

- ✓ docierają do płuca:
  - ✓ oskrzele główne
  - ✓ tętnica płucna
- ✓ opuszczają płuco:
  - ✓ żyły płucne
  - ✓ naczynia chłonne

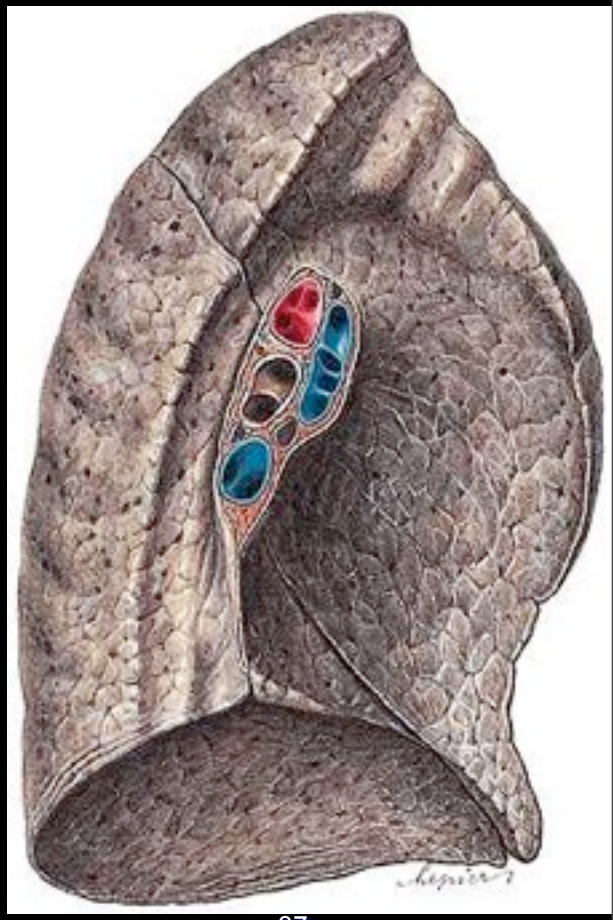

Obraz drzewa oskrzelowego prawego płuca

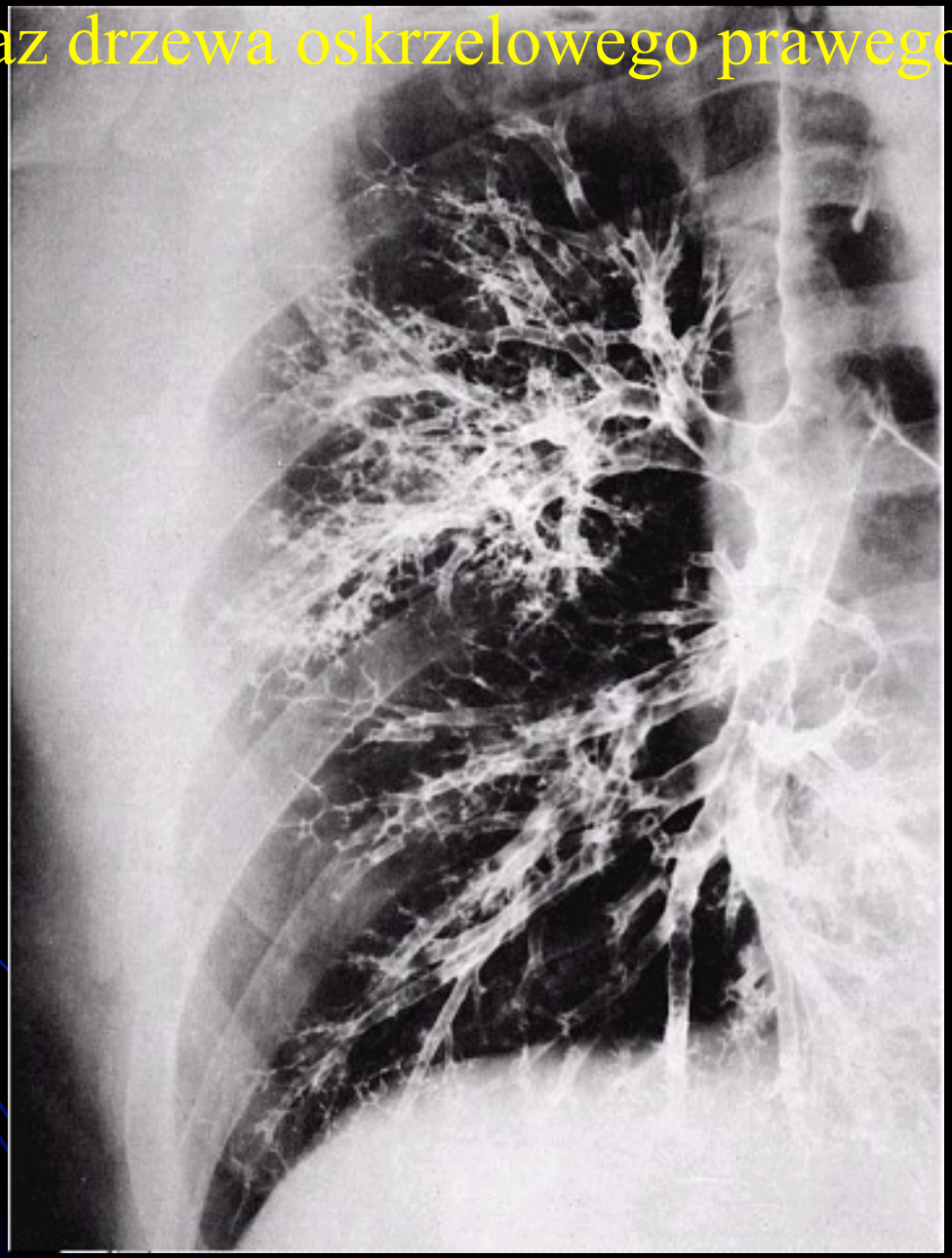

Unaczynienie oskrzeli



Podział oskrzeli głównych na segmentowe

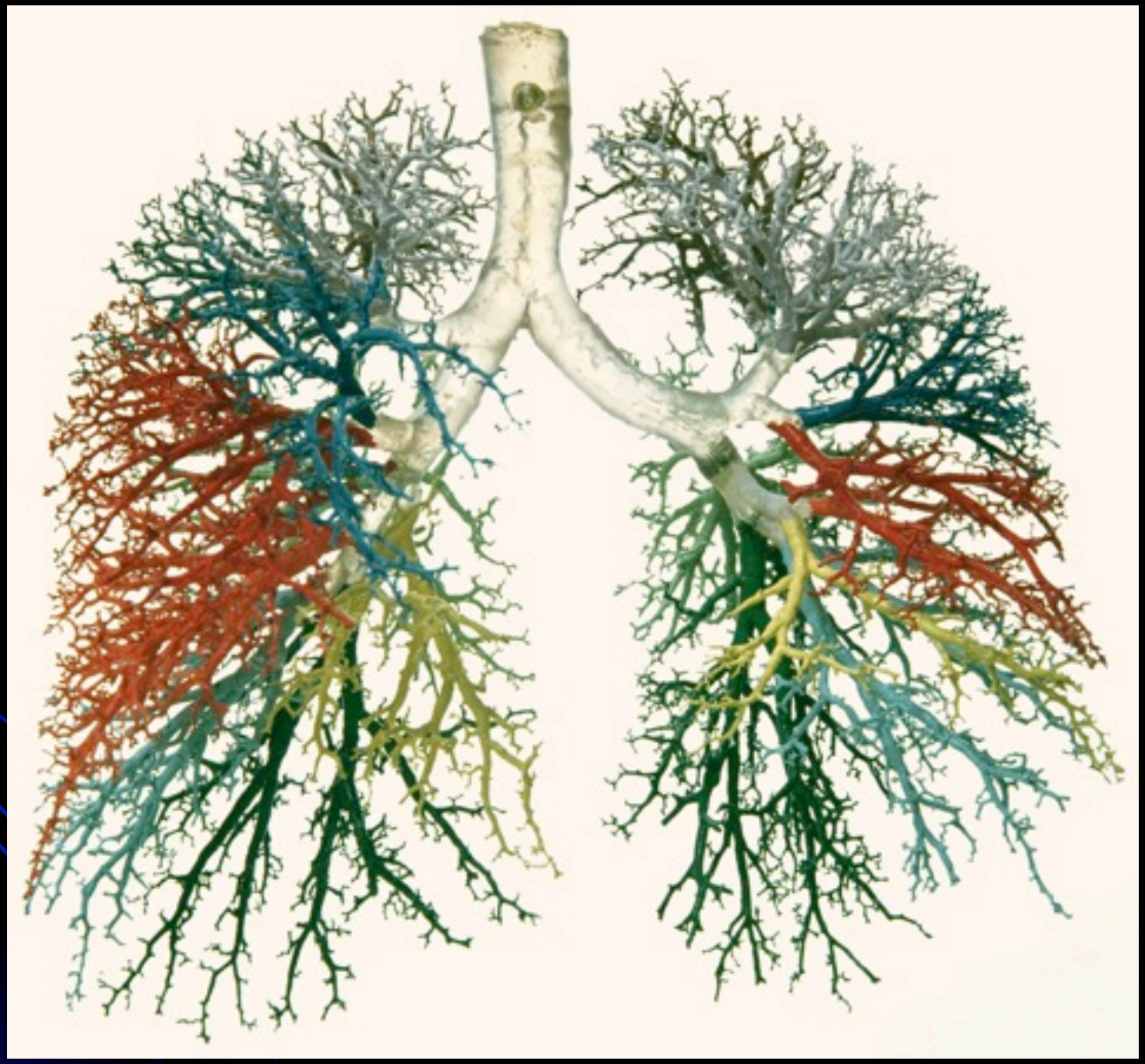

Podział płuc na płaty i segmenty

Płuco prawe

Płat górny: (1) szczytowy, (2) tylny, (3) przedni

Płat środkowy: (4) boczny, (5) przyśrodkowy

Płat dolny: (6) górny (szczytowy), (7) podstawny przyśrodkowy, (8) podstawny przedni, (9) podstawny boczny, (10) podstawny tylny

Płuco lewe

Płat góny: (1) szczytowy, (2) tylny, (3) przedni, (4) języczkowy górny, (5) języczkowy dolny

Płat dolny: (6) górny (szczytowy), (8) podstawny przedni, (9) podstawny boczny, (10) podstawny tylny

Segmenty płuca prawego



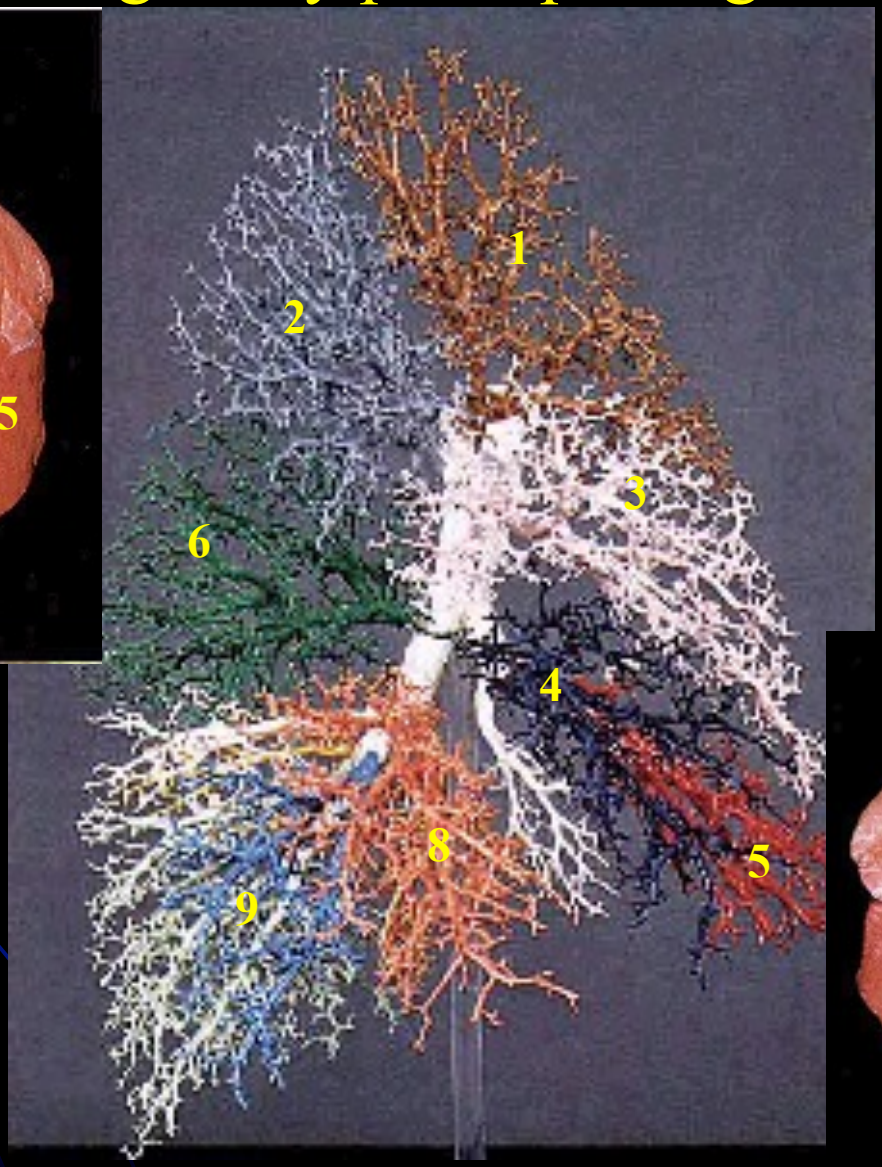

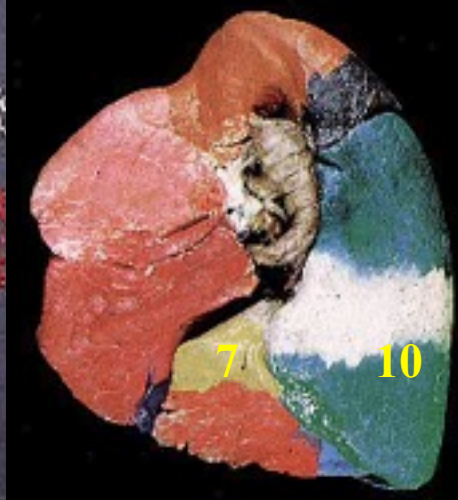

Segmenty płuca lewego



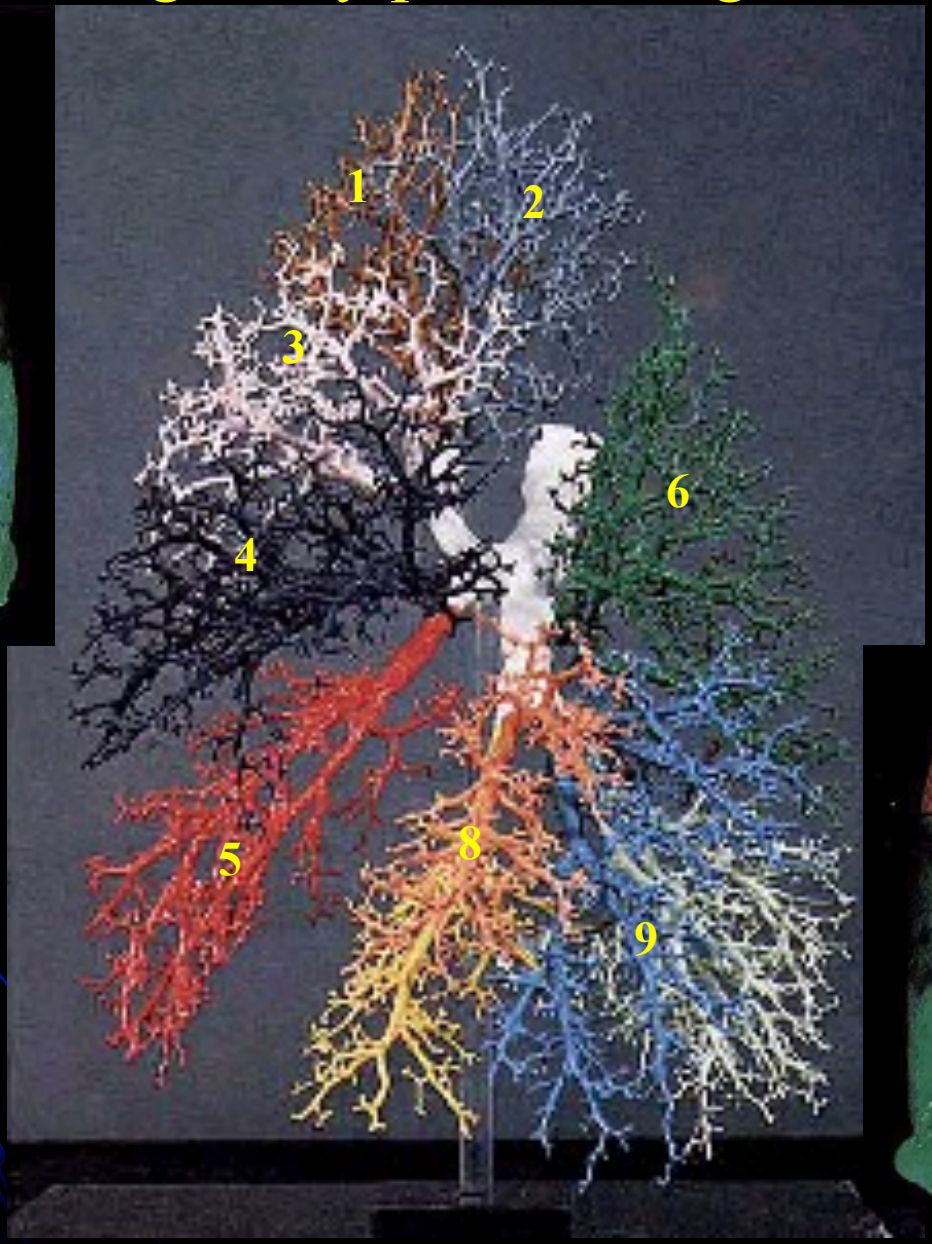

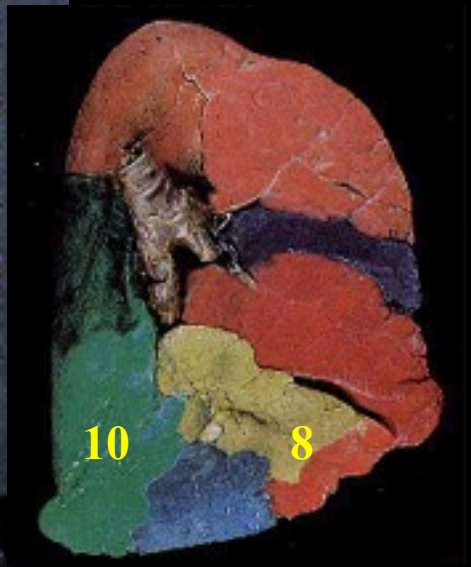

Kolejny podział drzewa oskrzelowego

ZRAZIK *(lobulus)*

Oskrzele właściwe

↓

Oskrzelik (*bronchioli*)

↓

Oskrzelik końcowy
(bronchiolus terminalis)

↓

Oskrzelik oddechowy
(bronchioli respiratorii)

↓

Drzewo pęcherzykowe
(arbor alveolaris)

Grono *(acinus)*

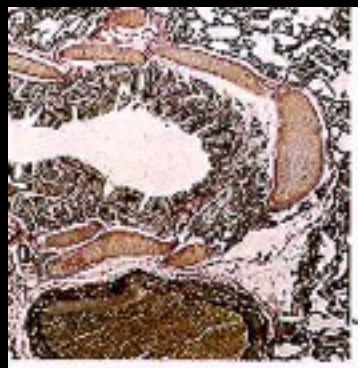

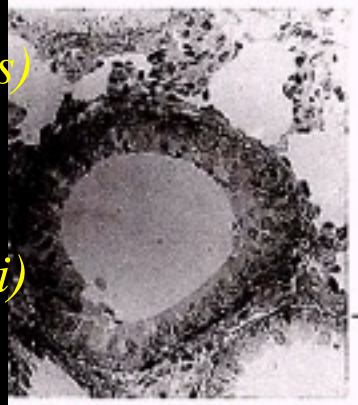

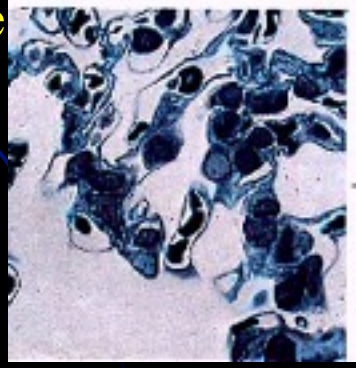

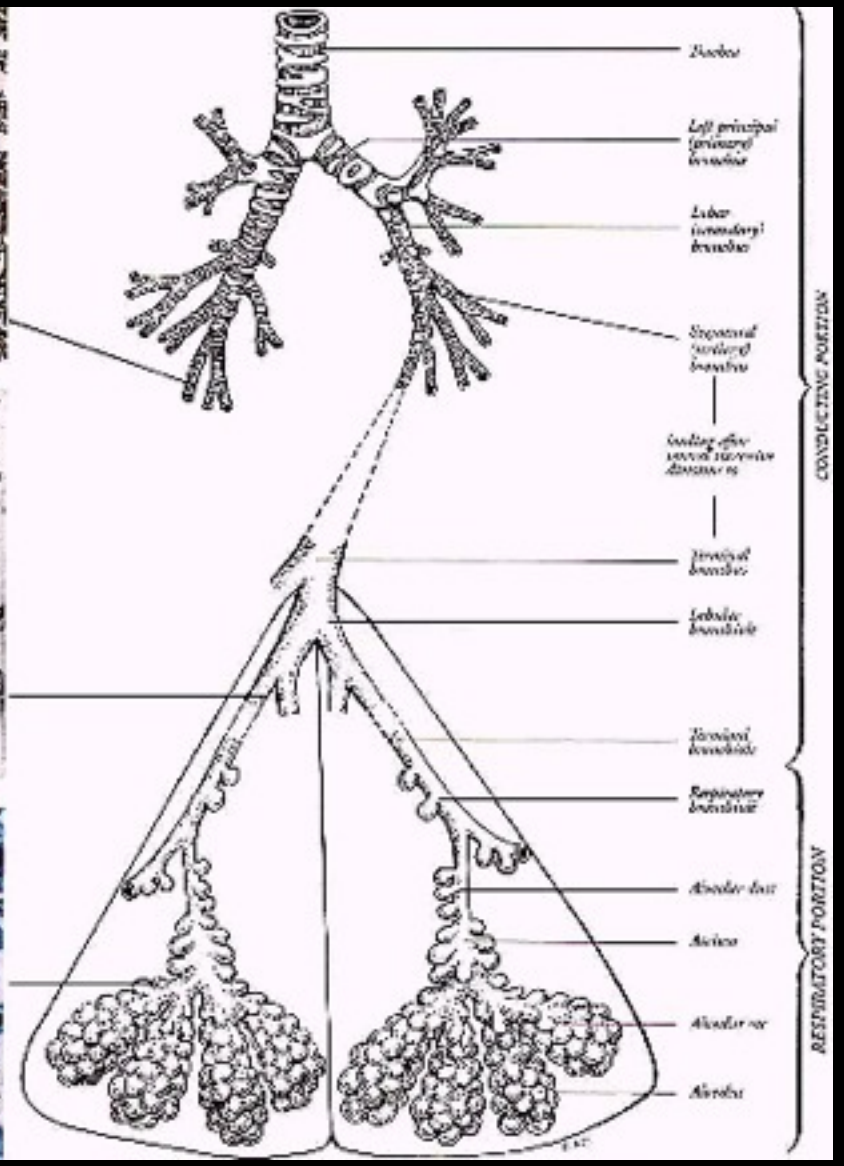

Wnęka płuca prawego

WNĘKA PŁUCA

Zawiera korzeń płuca

- Oskrzele główne
- T. płucna
- Ż. płucna
- Nn. oskrzelowe
- Naczynia limfatyczne
- Nerwy

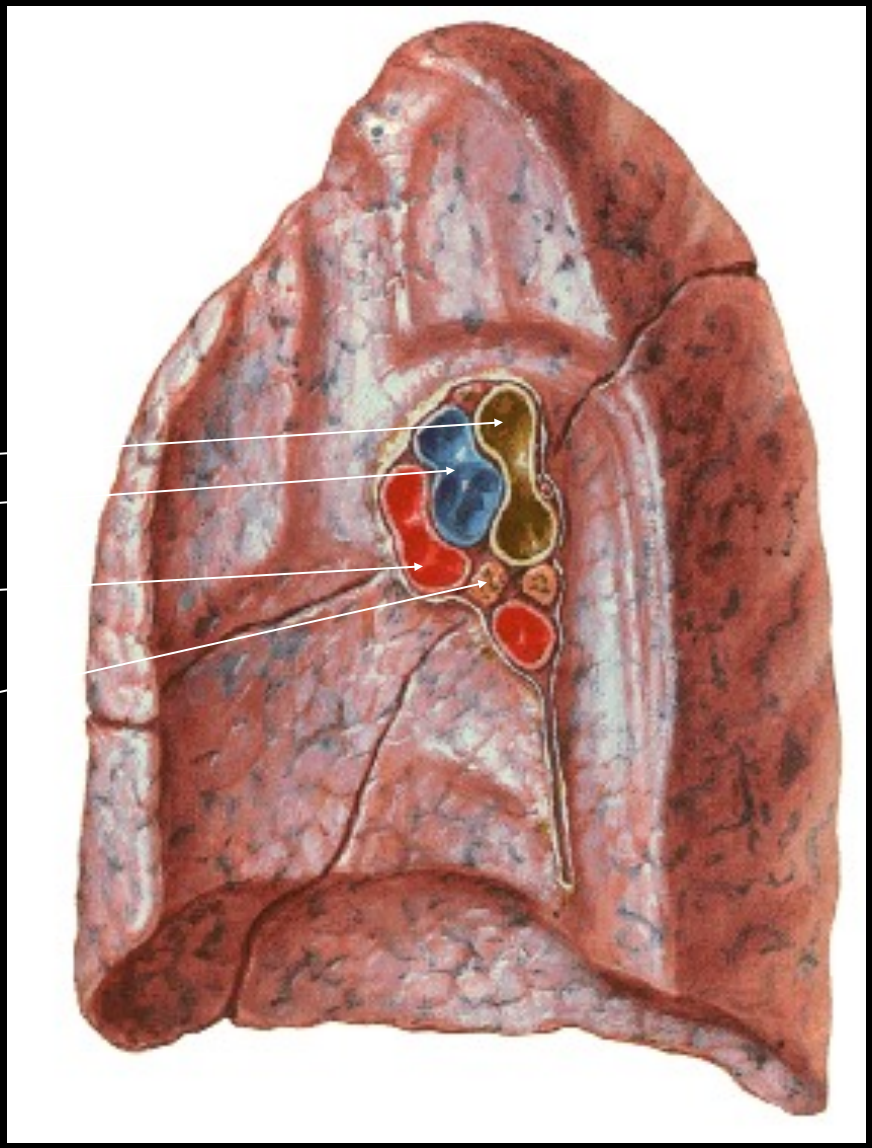

Wnęka płuca lewego

WNĘKA PŁUCA

Zawiera korzeń płuca

- Oskrzele główne
- T. płucna
- Ż. płucna
- Nn. oskrzelowe
- Naczynia limfatyczne
- Nerwy

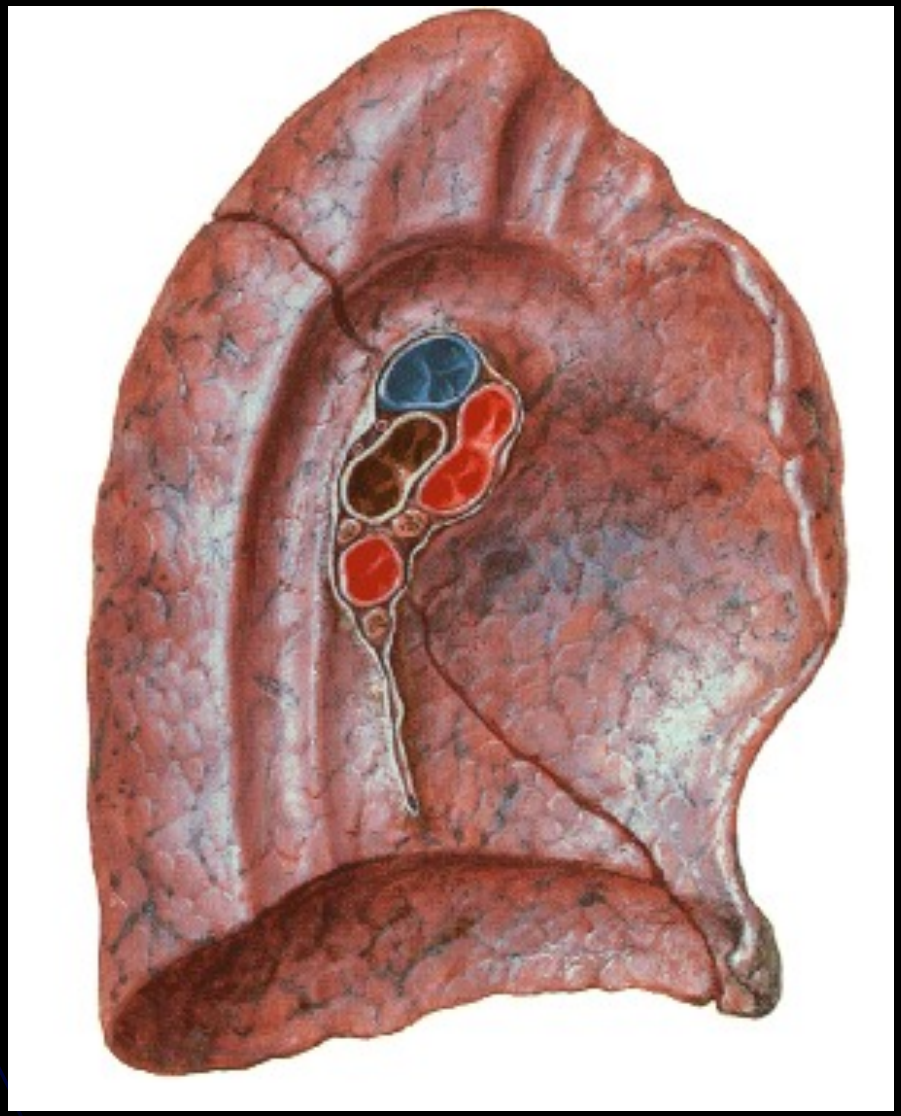

Wnęka płuca lewego



Układ chłonny płuc

Węzły przytchawicze

Węzły wnęki

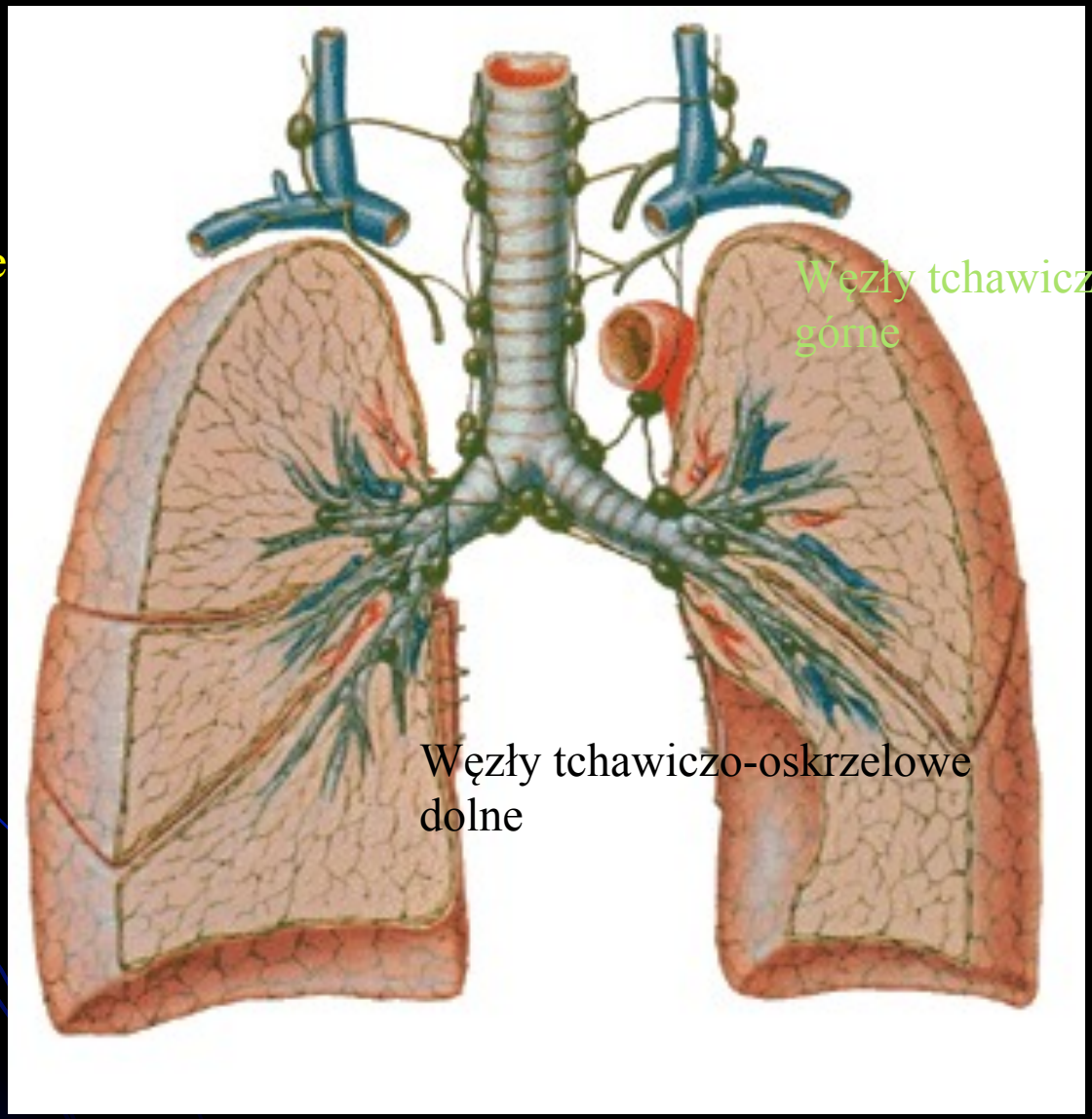

Mięśnie oddechowe

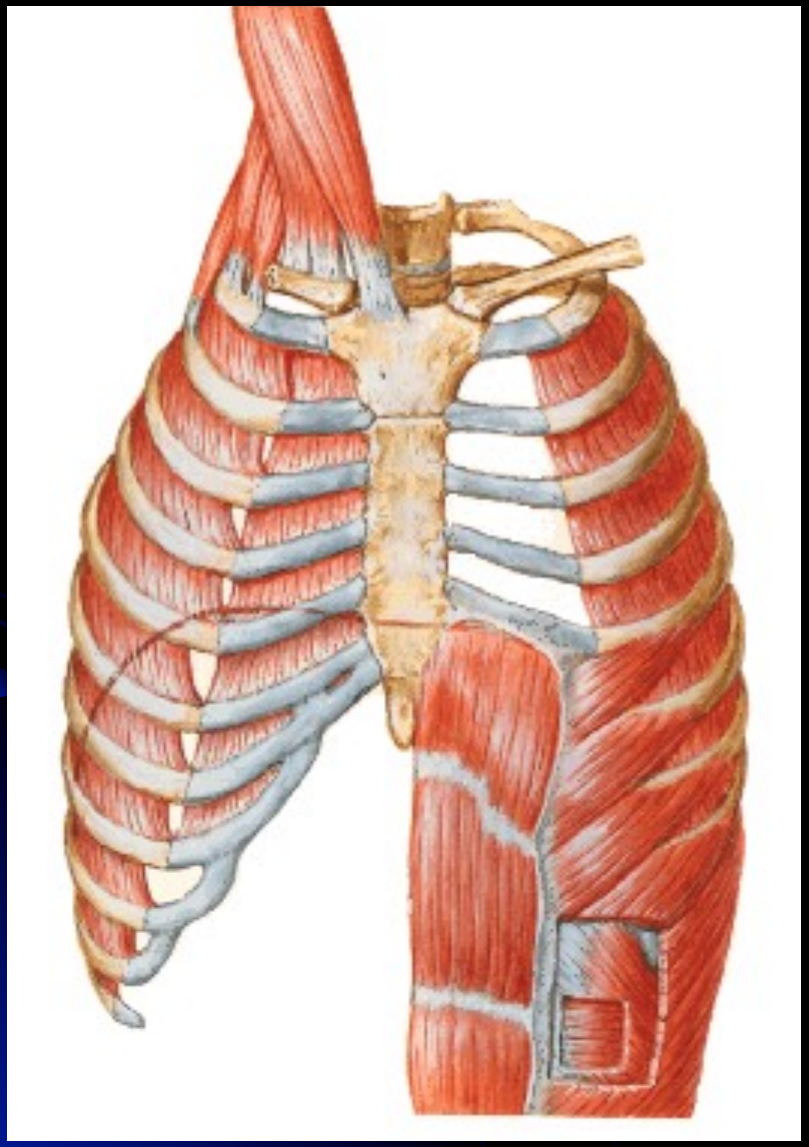

- ✓ główne mięśnie wdechowe
  - przepona
  - mm. międzyżebrowe zewnętrzne
- ✓ pomocnicze mięśnie wdechowe
  - m. mostkowo-obojczykowo-sutkowy
  - mm. pochyłe
  - mm. piersiowe

Mięśnie oddechowe

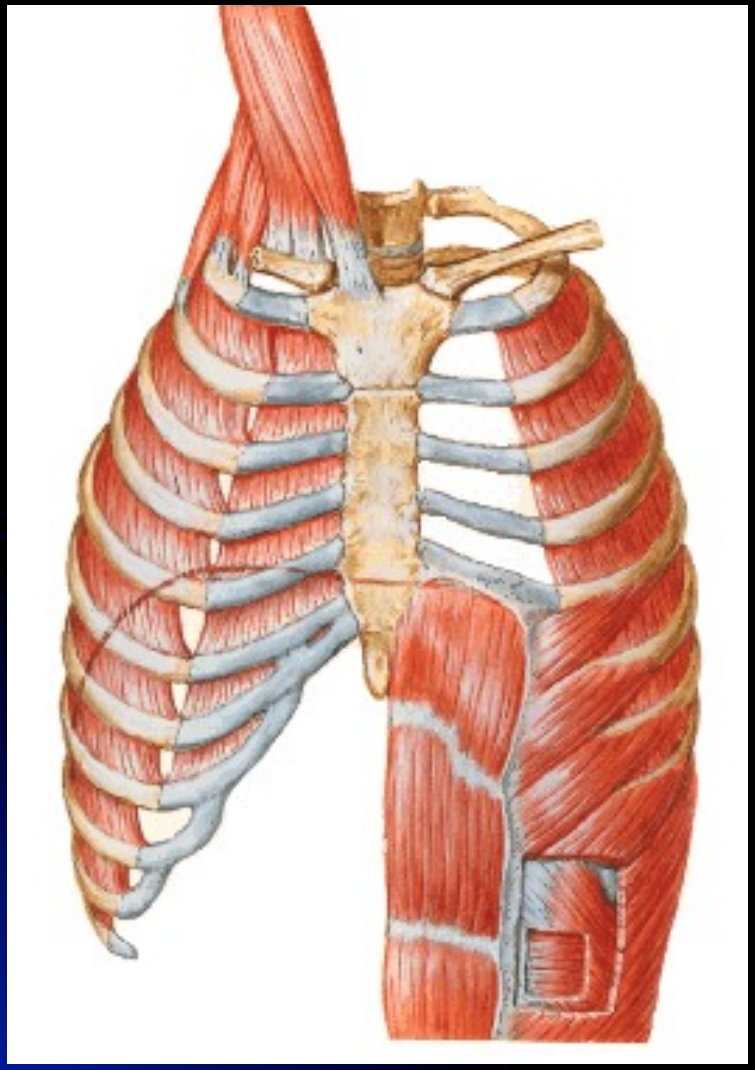

- ✓spokojny wydech:

  dzięki biernemu uciskowi płuc przez ściany klatki piersiowej

- ✓pogłębiony wydech:

  mm. międzyżebrowe wewnętrzne

  mm. brzucha

- spokojny oddech – typ przeponowy (brzuszny)
- oddech wzmożony – typ żebrowo-przeponowy (mieszany)
- podczas snu – typ żebrowy

Różnice płciowe

- Kobiety

typ żebrowy lub żebrowo-przeponowy

- Mężczyźni

typ przeponowy

Śródpiersie

Śródpiersie

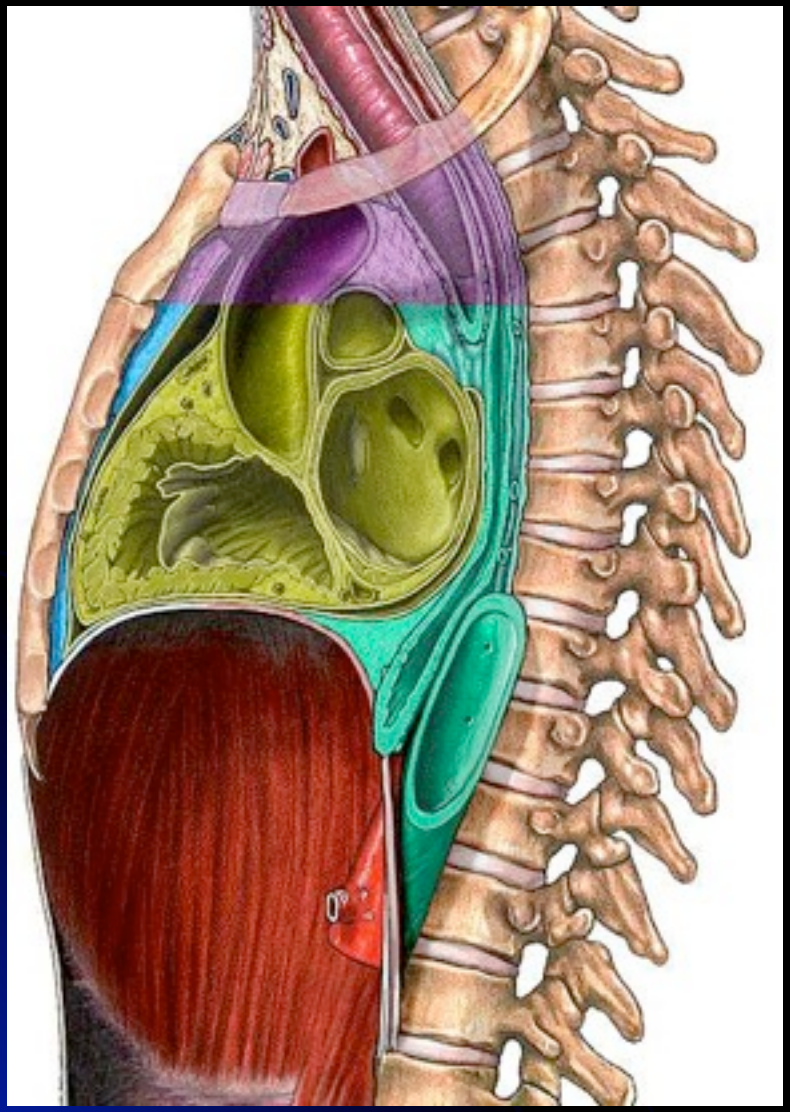

Śródpiersie

przestrzeń leżąca między jamami opłucnej, kręgosłupem i mostkiem

Podział śródpiersia

- ✓ śródpiersie górne
- ✓ śródpiersie przednie
- ✓ śródpiersie środkowe
- ✓ śródpiersie tylne

Śródpiersie górne

Ograniczenia:

- od przodu rękojeść mostka
- od dołu: poziom Th 4
- od dołu: poziom osierdzia



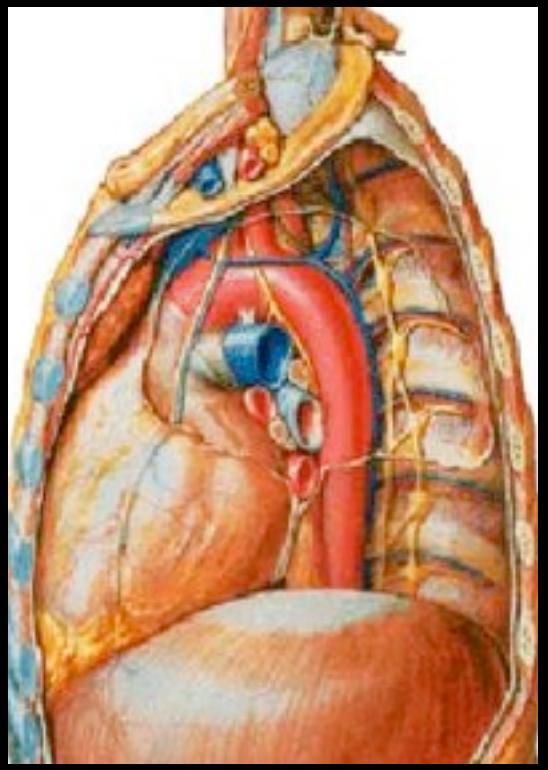

W śródpiersiu górnym leżą:
grasica, żyły ramienno-głowowe, żyła główna górna, łuk aorty i jego 3 gałęzie, tchawica, przełyk

Śródpiersie przednie

Ograniczenia:

- od przodu: mostek
- od tyłu: worek osierdziowy
- od boków: blaszka śródpiersiowa opłucnej ściennej

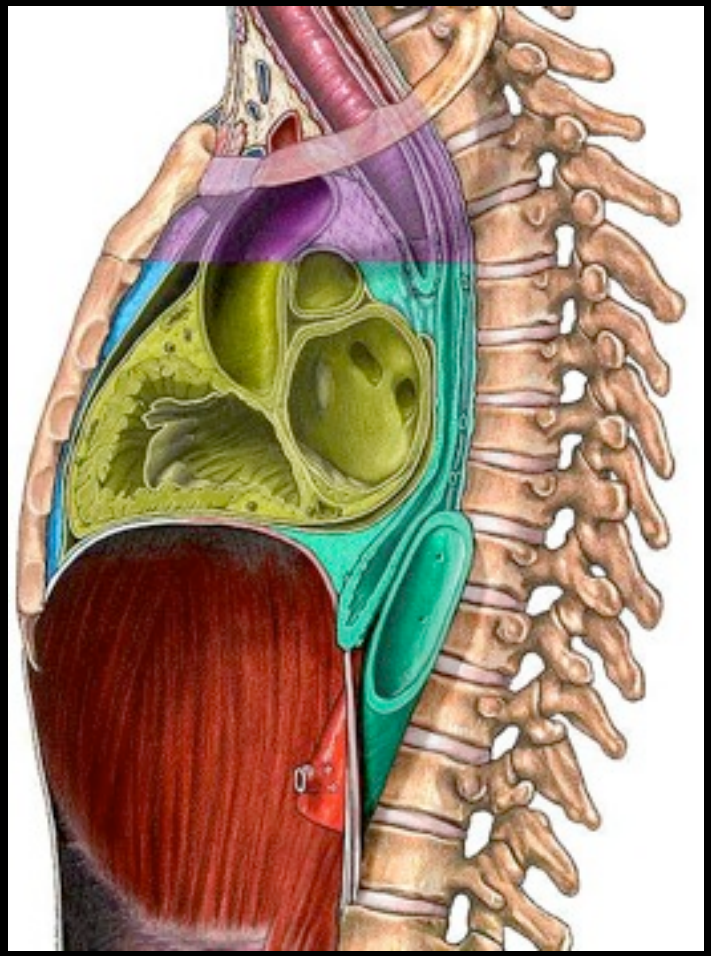

W śródpiersiu przednim leżą:
naczynia chłonne, węzły chłonne, luźna tkanka łączna

Śródpiersie środkowe

Największa część śródpiersia – ograniczona workiem osierdziowym

W śródpiersiu środkowym leżą:

- serce w worku osierdziowym, aorta wstępująca, żyła główna dolna, rozdwojenie tchawicy, oskrzela główne, pień płucny, tętnice i żyły płucne, nerwy przeponowe

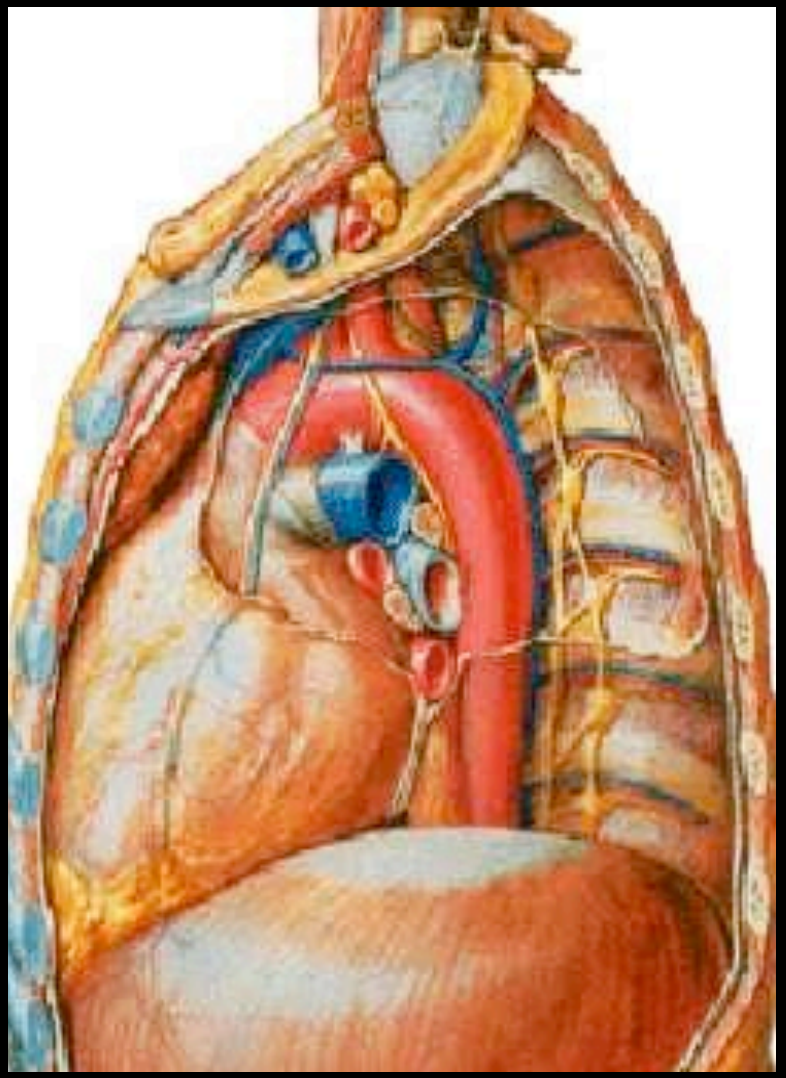

Śródpiersie tylne

Ograniczenia:

- ✓ od przodu: worek osierdziowy i przepona
- ✓ od tyłu: trzony kręgów Th 4 – Th12

W śródpiersiu tylnym leżą: aorta piersiowa, żyła nieparzysta, nerwy błędne, przełyk, przewód piersiowy

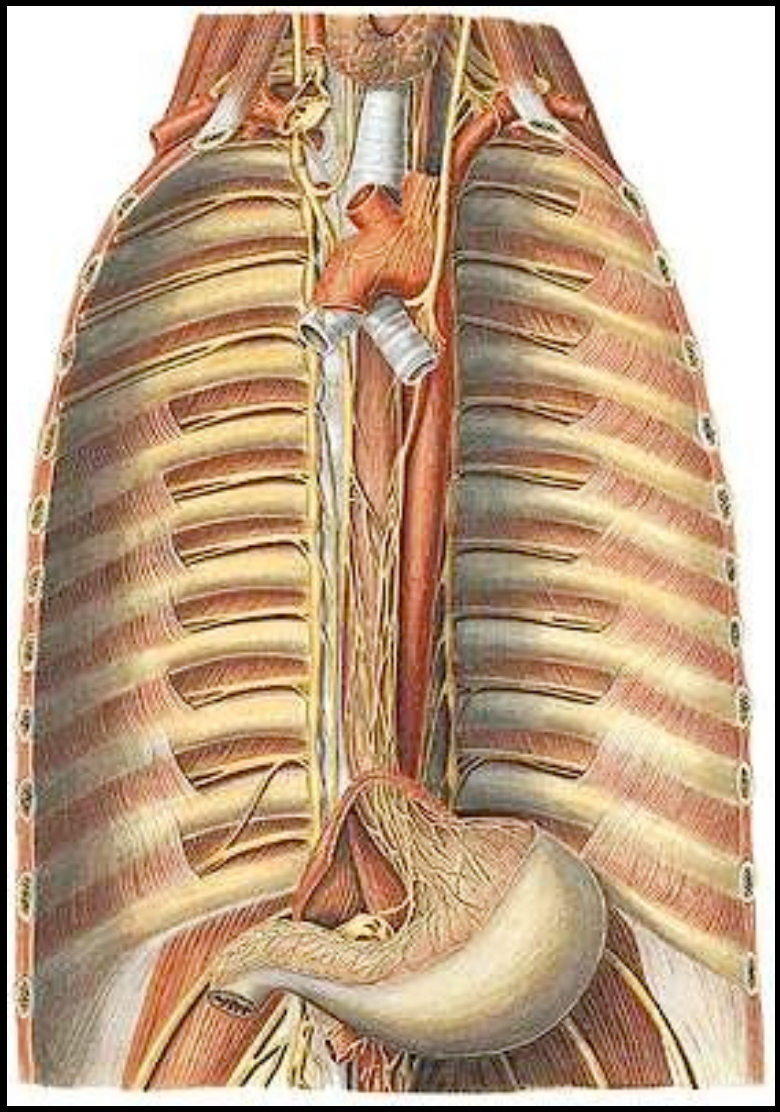

SERCE

BUDOWA I DIAGNOSTYKA NACZYNIA WIEŃCOWE

BUDOWA ZEWNĘTRZNA

Położenie serca w klatce piersiowej

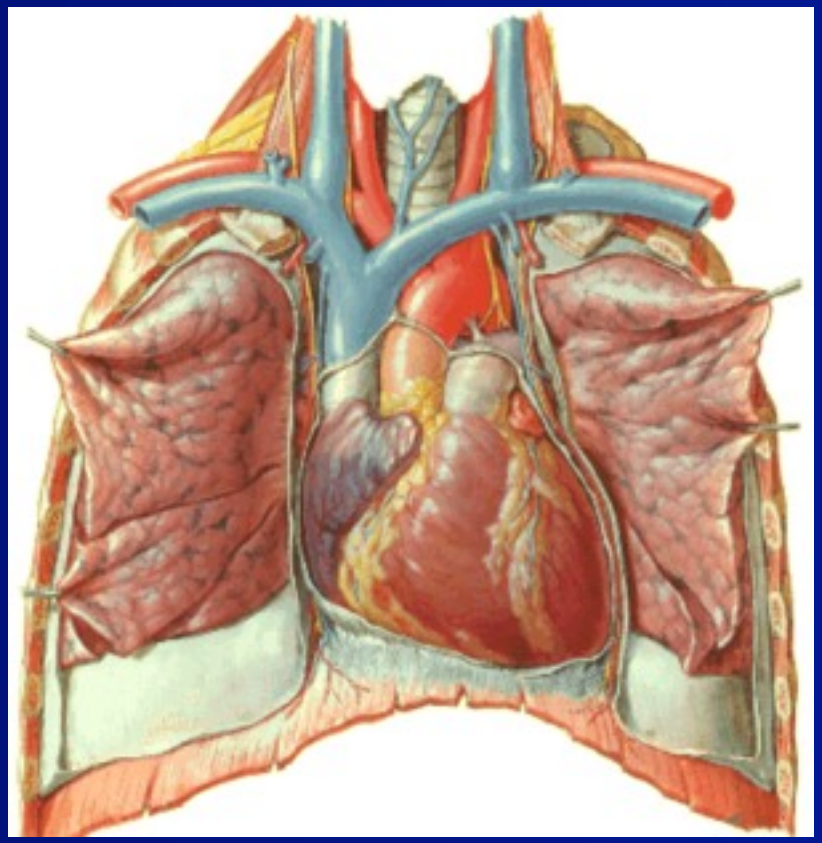

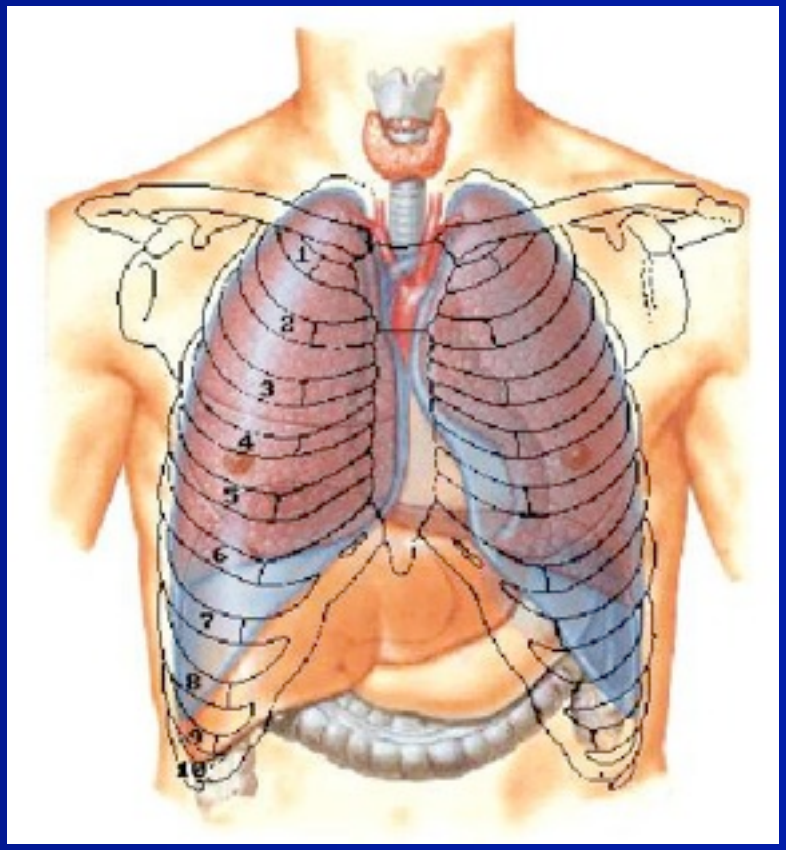

Źródło: Frank H. Netter: Atlas anatomii człowieka, Wyd.: Urban & Partner 1995

Położenie serca w worku osierdziowym

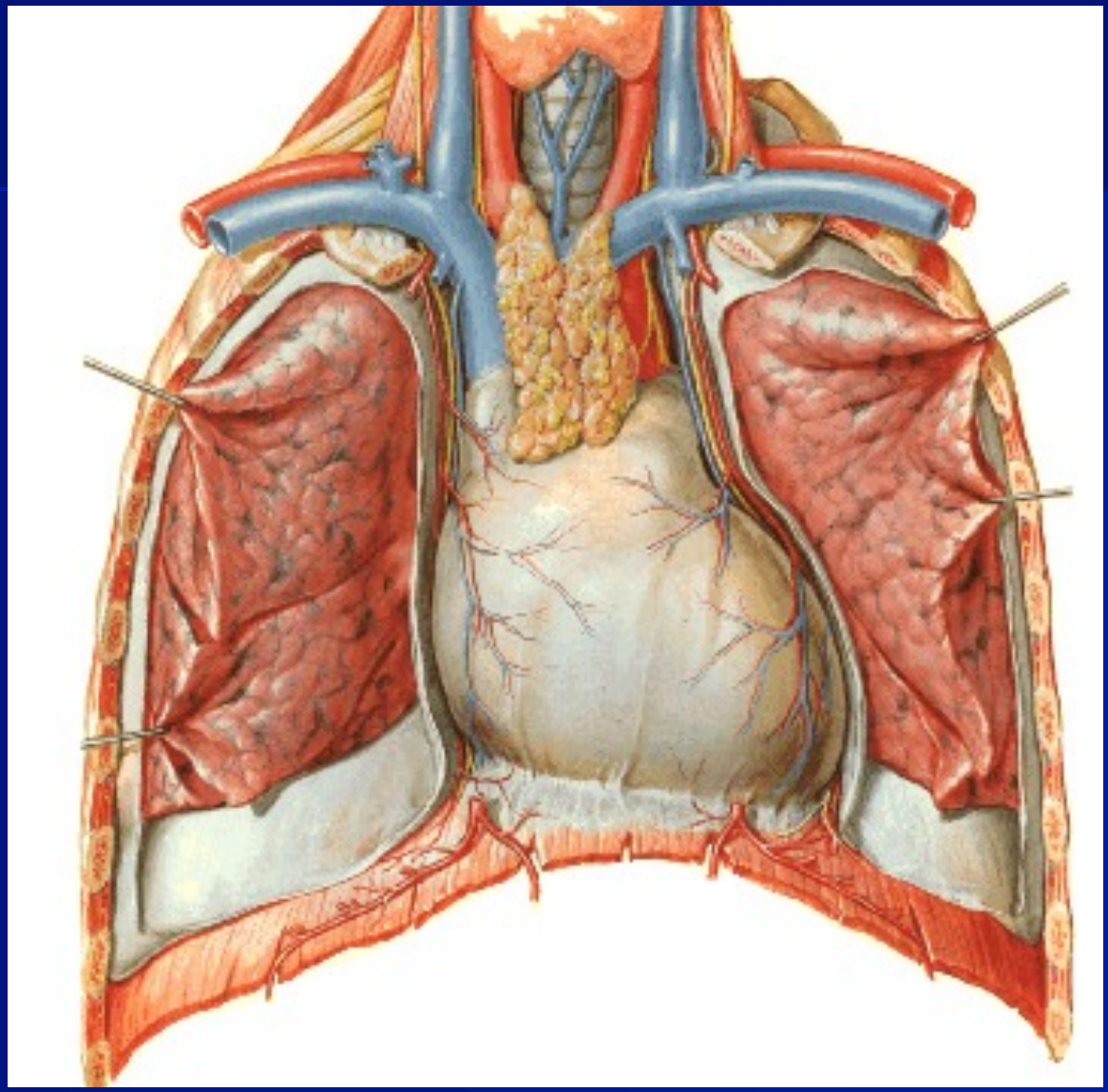

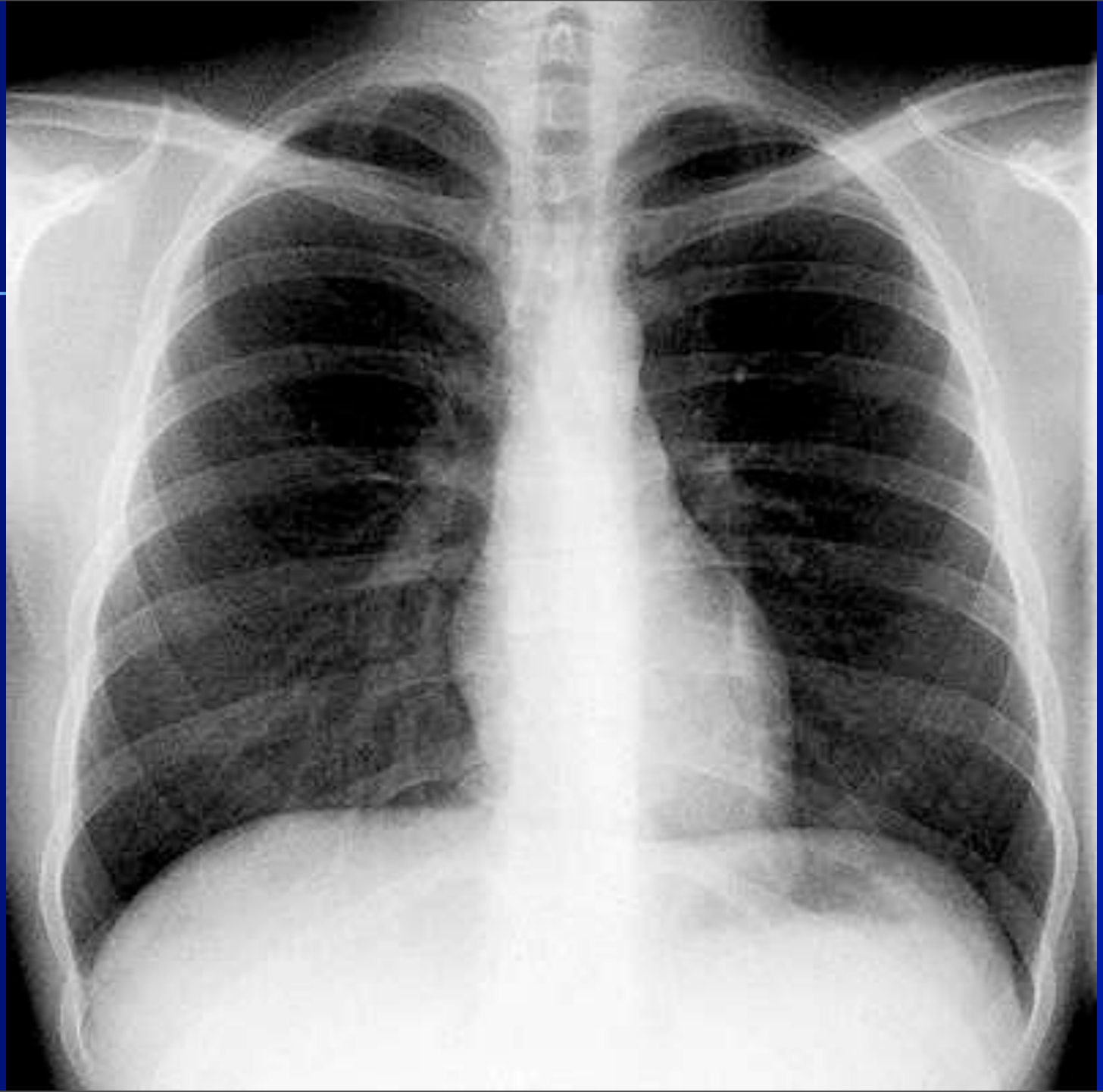

Korona serca

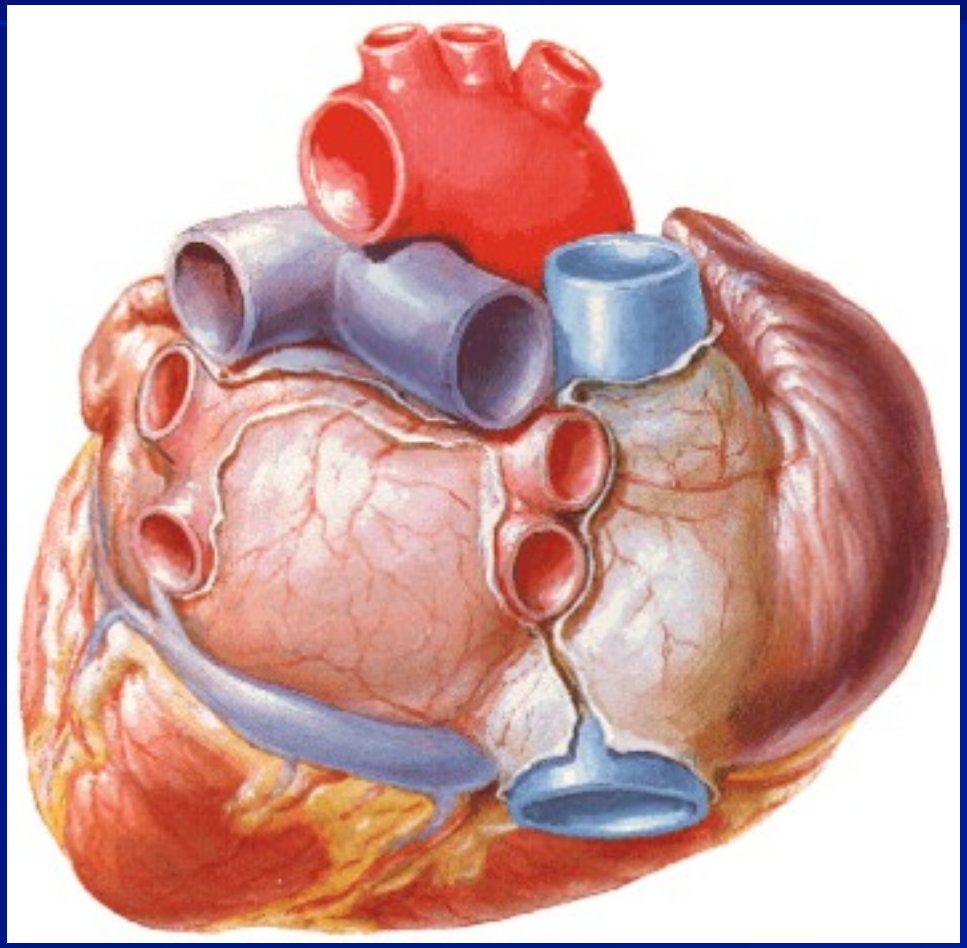

Źródło: Frank H. Netter: Atlas anatomii człowieka, Wyd.: Urban & Partner 1995



Powierzchnia przeponowa serca

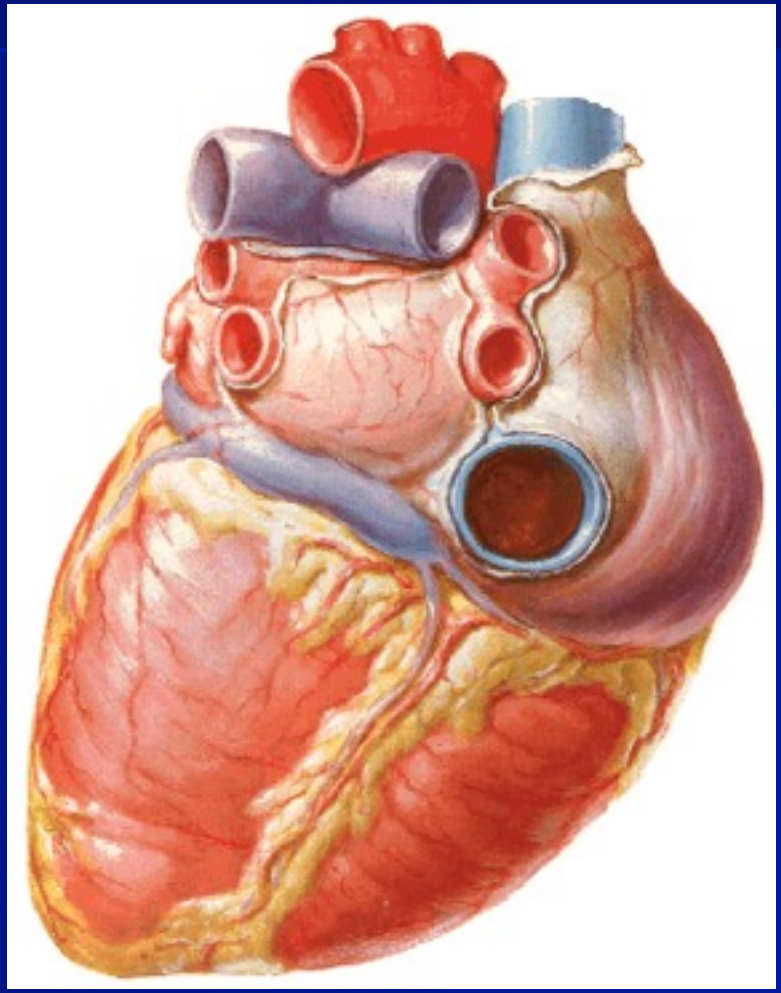

Źródło: Frank H. Netter: Atlas anatomii człowieka, Wyd.: Urban & Partner 1995

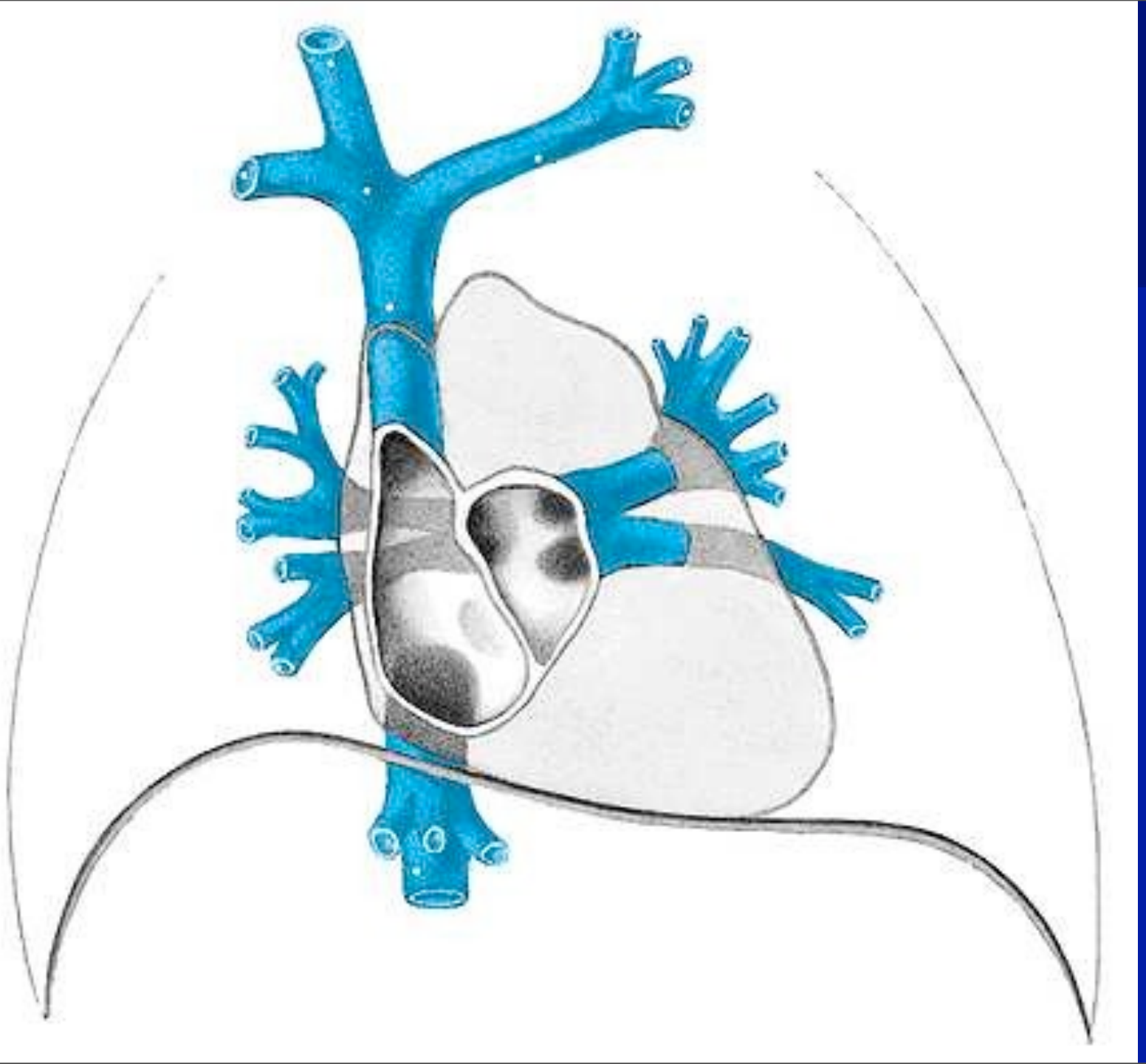

Worek osierdziowy

- Osierdzie włókniste
- Osierdzie surowicze
  - blaszka ścienna
  - blaszka trzewna (nasierdzie)

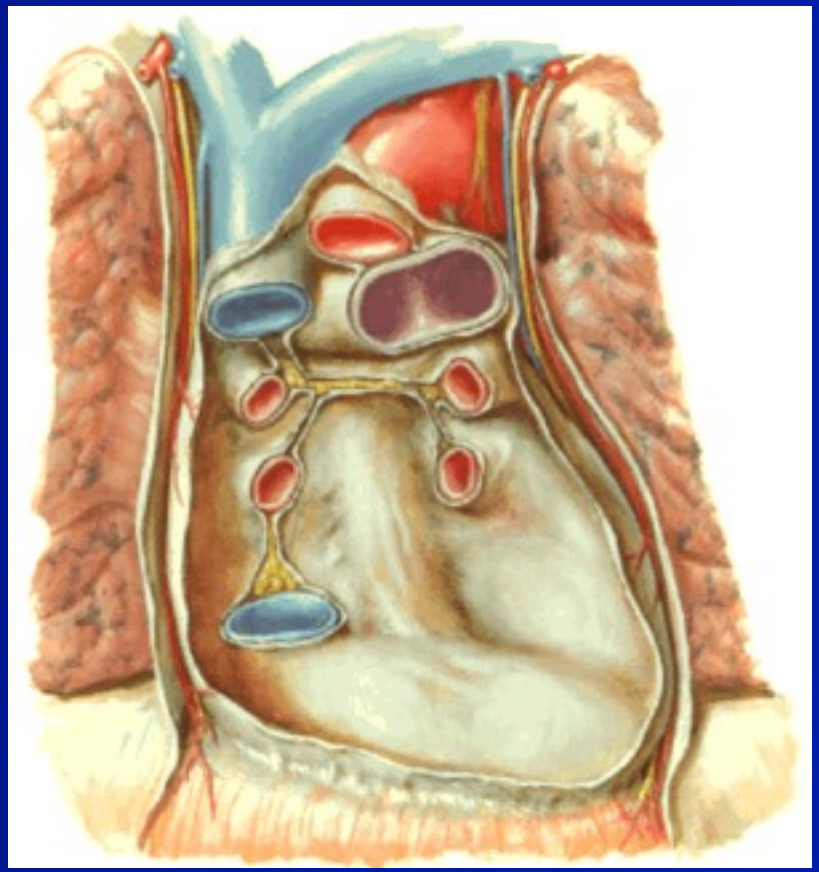

Źródło: Frank H. Netter: Atlas anatomii człowieka, Wyd.: Urban & Partner 1995

Tętnice wieńcowe

- odchodzą od opuszki aorty
- t. wieńcowa lewa
  - gałąź międzykomorowa przednia
  - gałąź okalająca
- t. wieńcowa prawa
  - gałąź międzykomorowa tylna

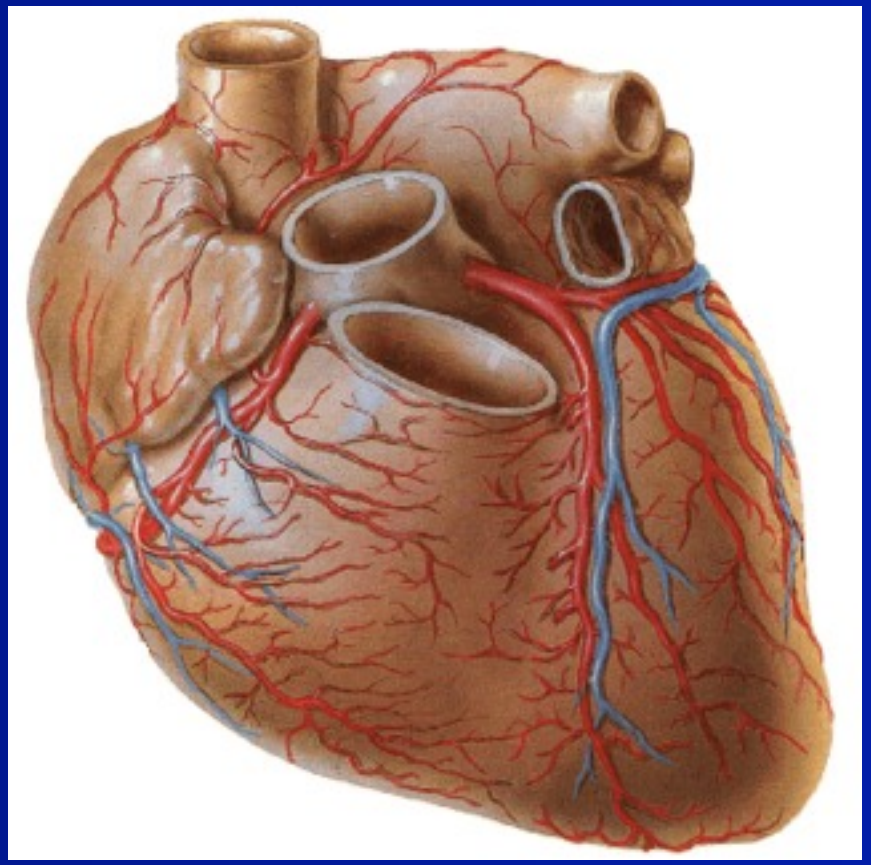

Źródło: Frank H. Netter: Atlas anatomii człowieka, Wyd.: Urban & Partner 1995 łuk

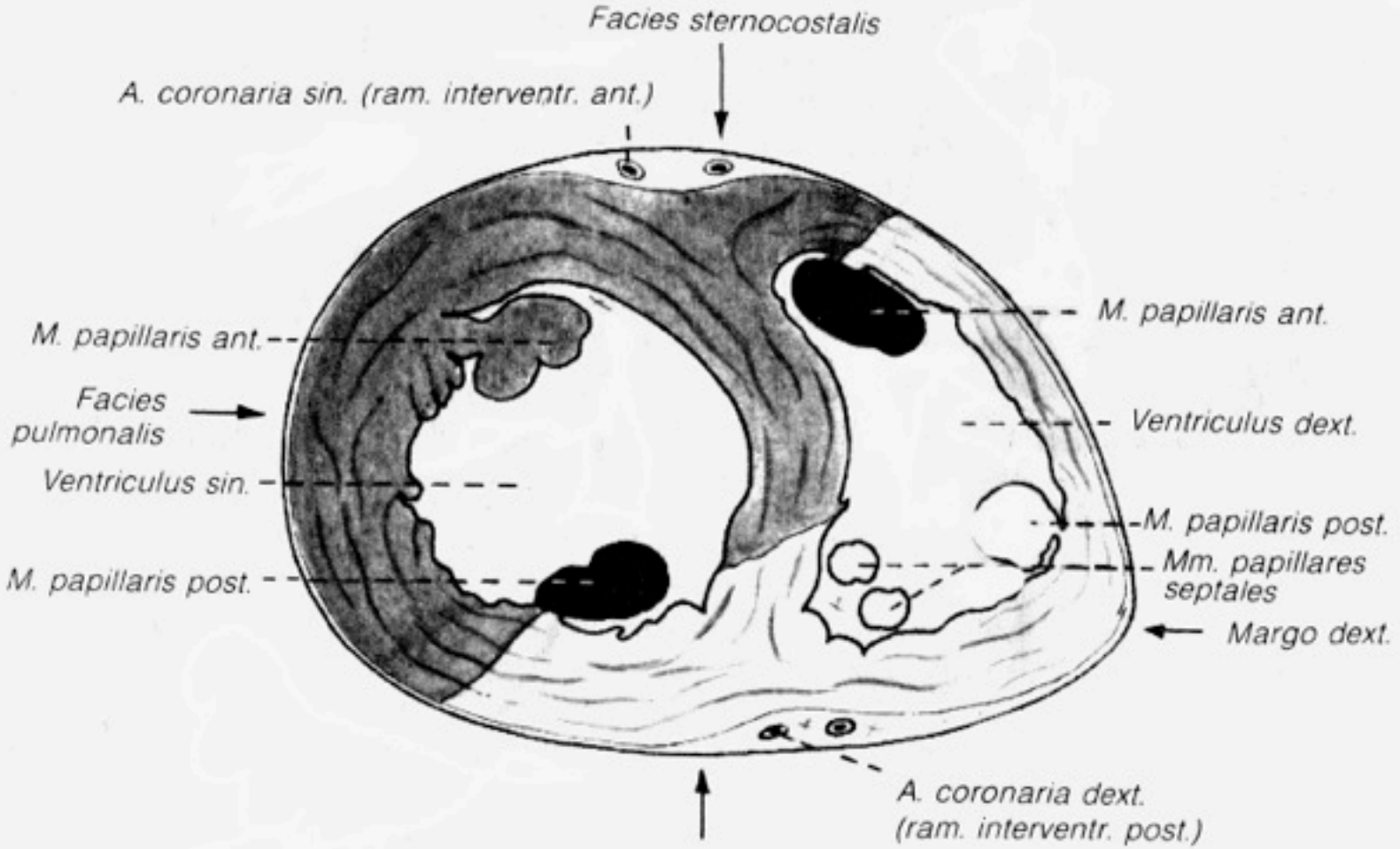
Facies sternocostalis
A. coronaria sin. (ram. interventr. ant.)
M. papillaris ant.
Facies pulmonalis
Ventriculus sin.
M. papillaris post.
M. papillaris ant.
Ventriculus dext.
M. papillaris post.
Mm. papillares septales
Margo dext.
A. coronaria dext. (ram. interventr. post.)

Żyły wieńcowe

- zatoka wieńcowa
- ż. wielka serca
- ż. średnia serca
- ż. mała serca

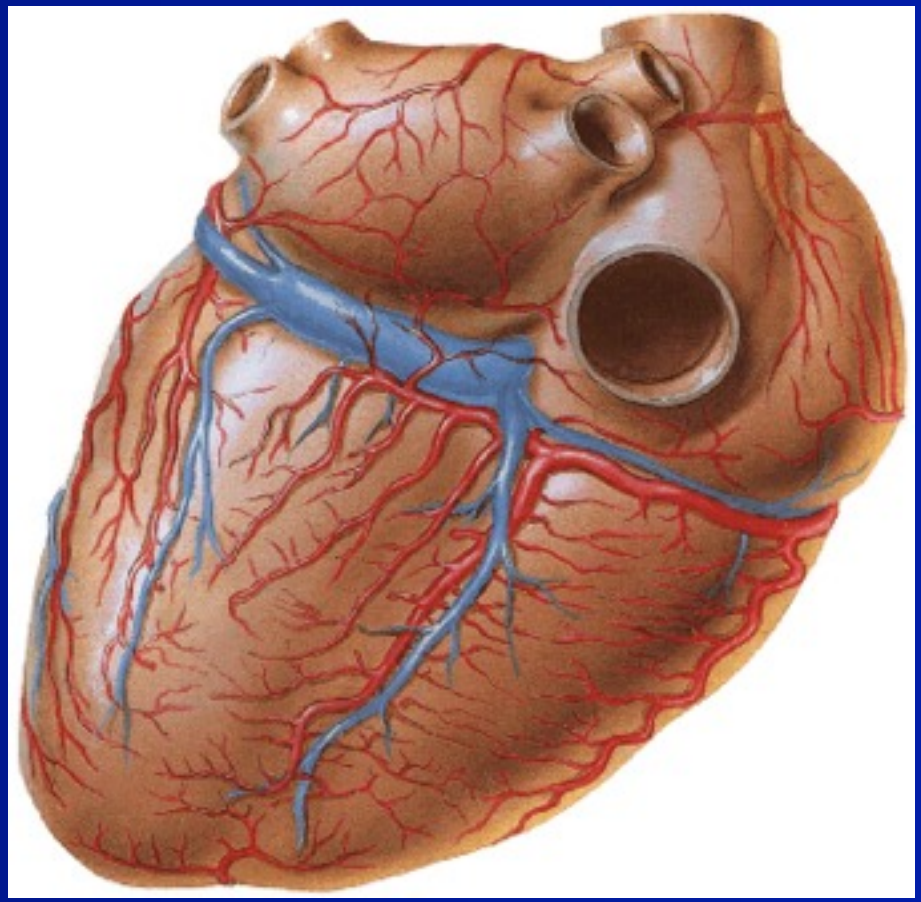

Źródło: Frank H. Netter: Atlas anatomii człowieka, Wyd.: Urban & Partner 1995

Mięsień sercowy

- mięśniówka przedsionków:
  - w-wa powierzchowna: wspólna dla obu przedsionków
  - w-wa głęboka: odddzielna dla każdego przedsionka
- mięśniówka komór:
  - w-wa skośna - zewnętrzna
  - w-wa okrężna - środkowa
  - w-wa podłużna - wewnętrzna
  - warstwy te przeplatają się ze sobą

Przedsionek prawy

- ujścia żył głównych
- ujście zatoki wieńcowej
- uszko prawe serca
- mięśnie grzebieniaste
- dół owalny (otwór owalny)

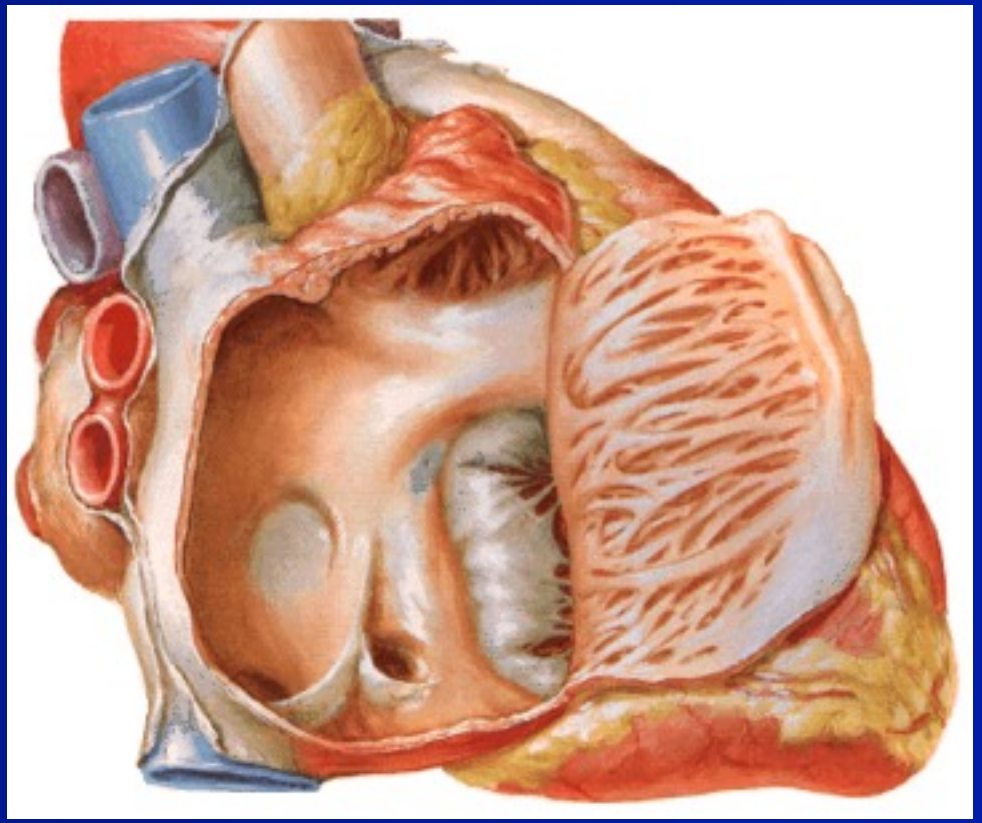

Źródło: Frank H. Netter: Atlas anatomii człowieka, Wyd.: Urban & Partner 1995

Komora prawa

- beleczki mięśniowe
- mięśnie brodawkowate
- struny ścięgniste
- stożek tętniczy

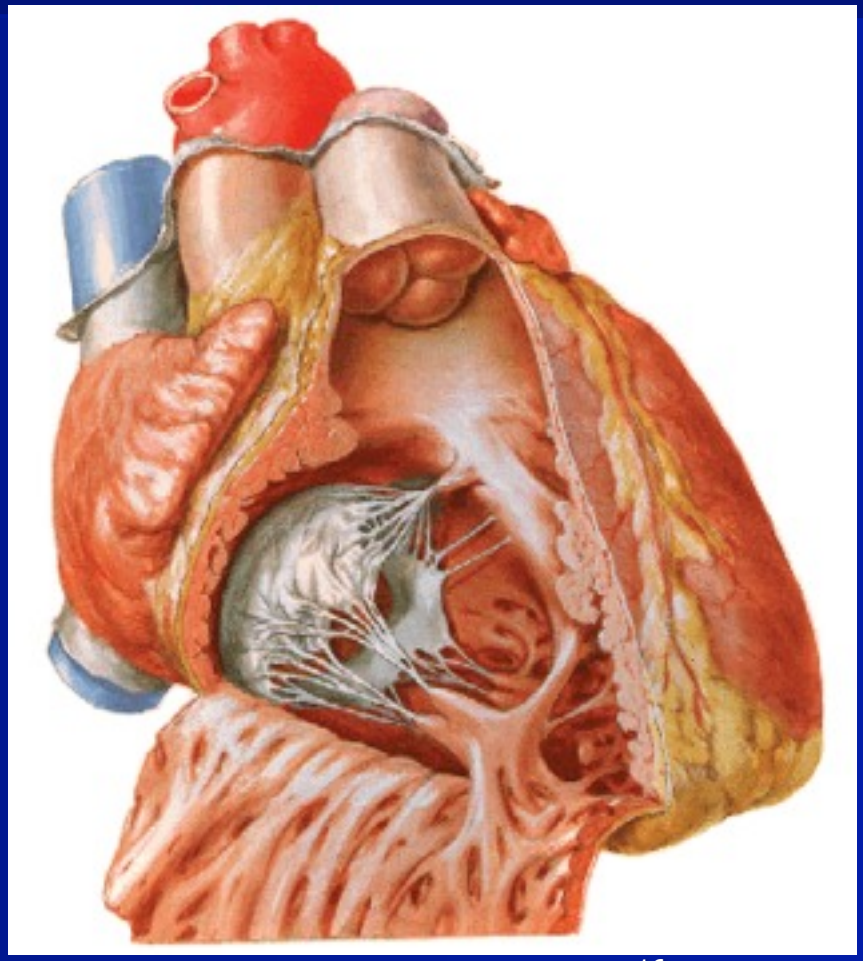

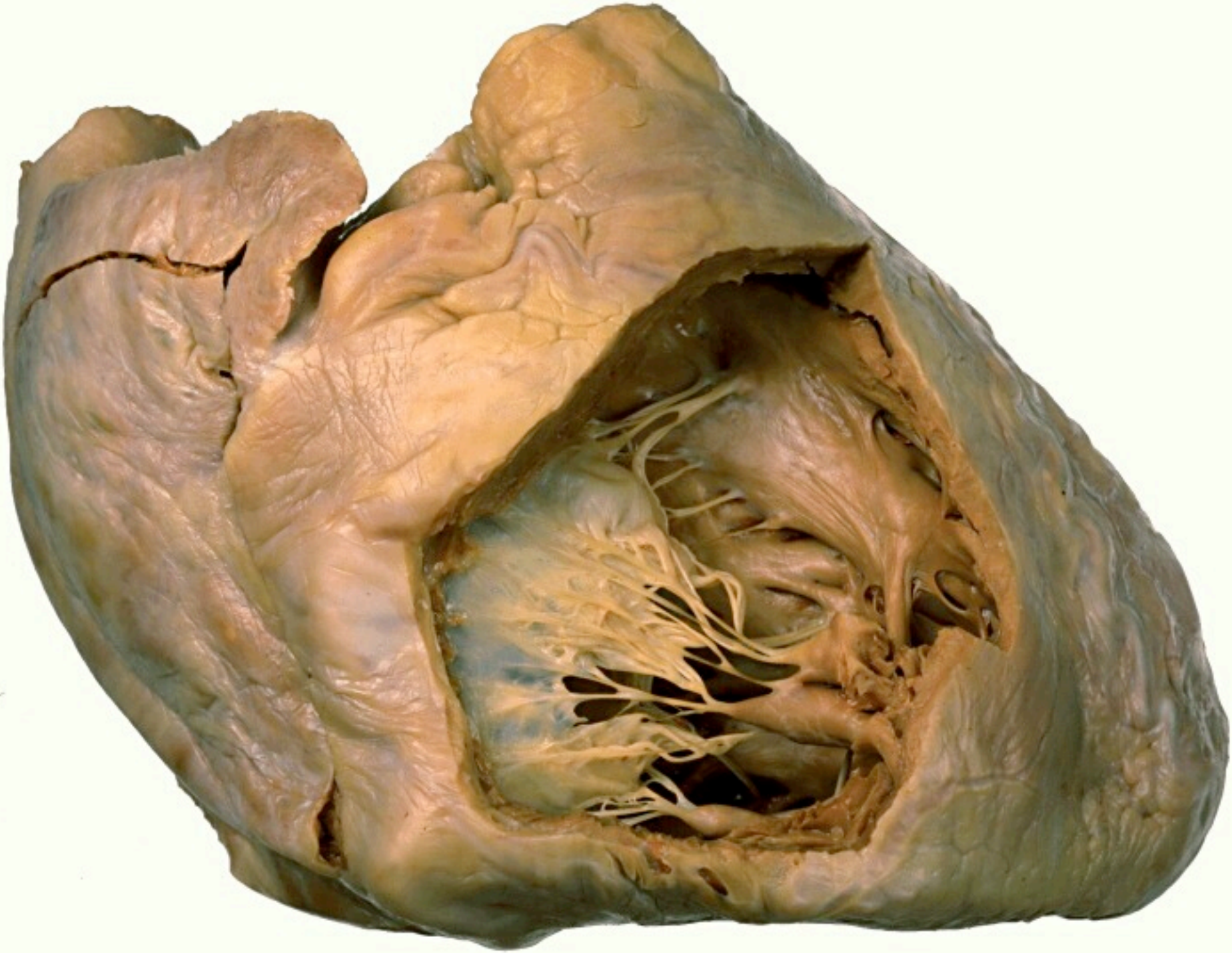



Komora lewa

- beleczki mięśniowe
- m. brodawkowate
- struny ścięgniste

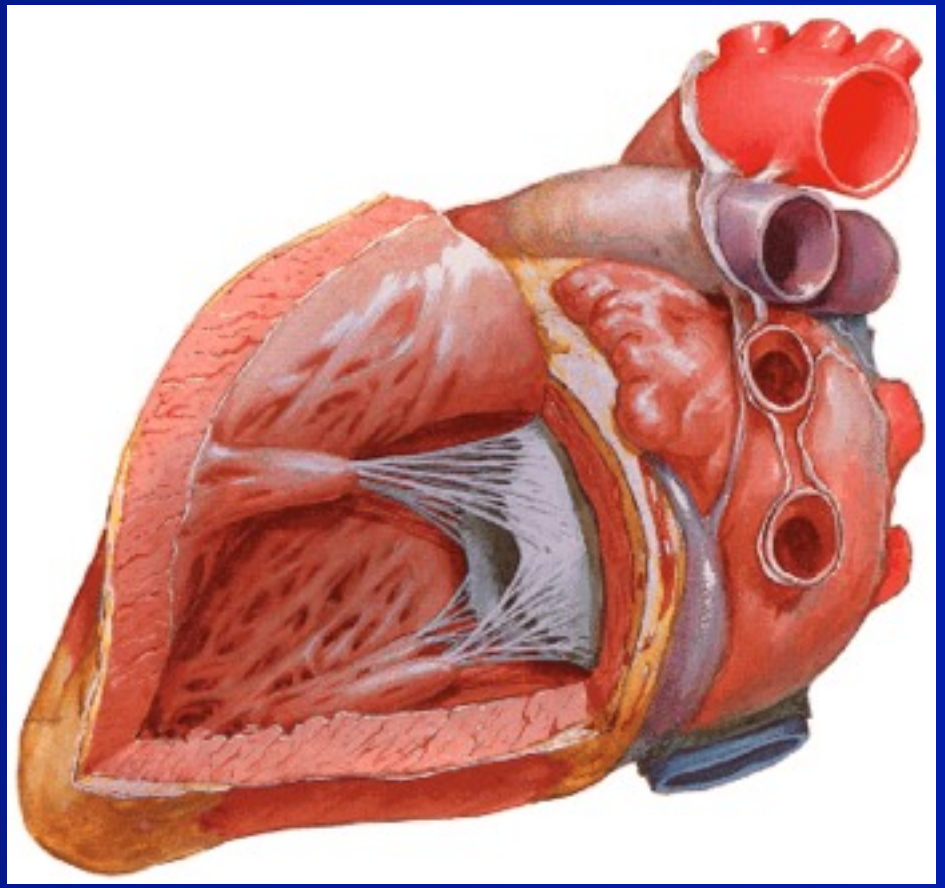

Źródło: Frank H. Netter: Atlas anatomii człowieka, Wyd.: Urban & Partner 1995

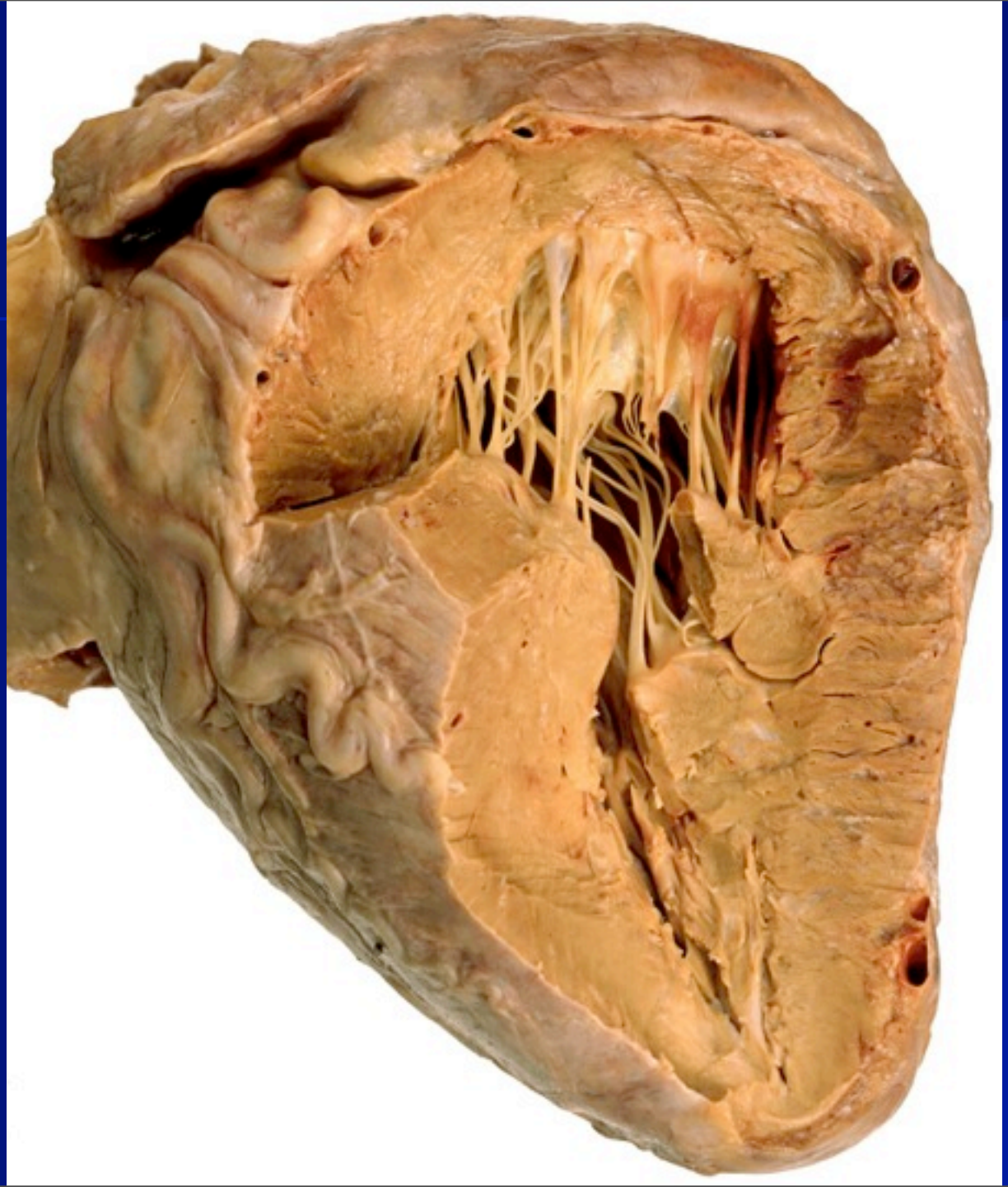



Przedsionek lewy

- ujścia żył płucnych
- uszko lewe
- m. grzebieniaste

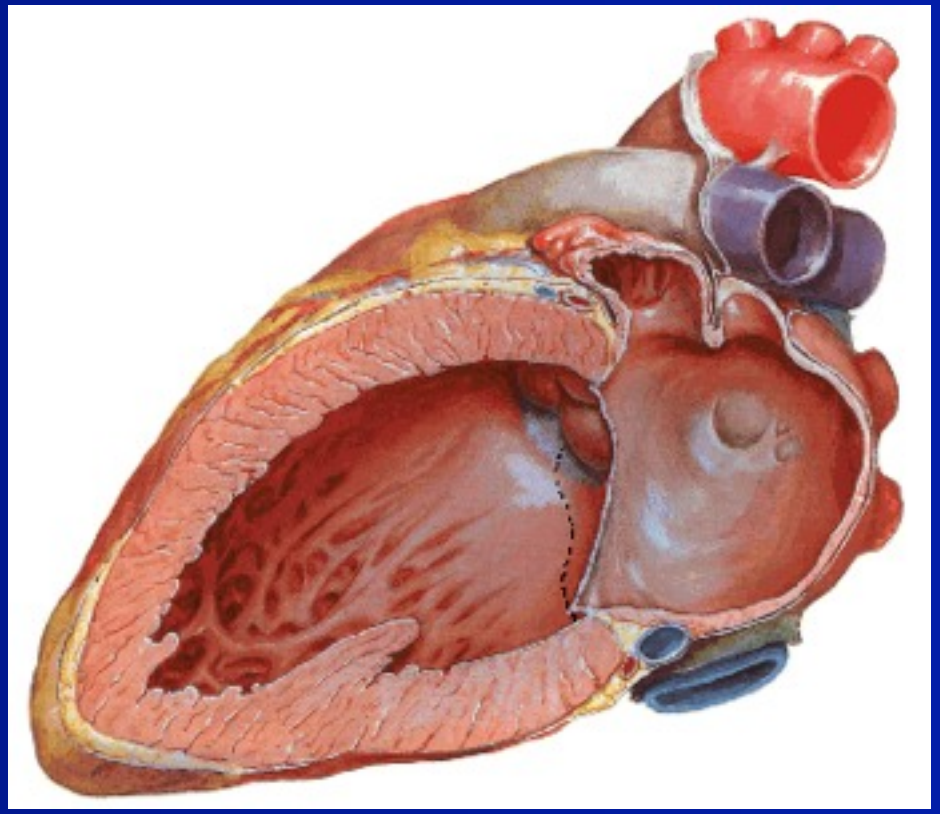

Szkielet serca

- pierścienie włókniste
- trójkąty włókniste
- część błoniasta przegrody międzykomorowej

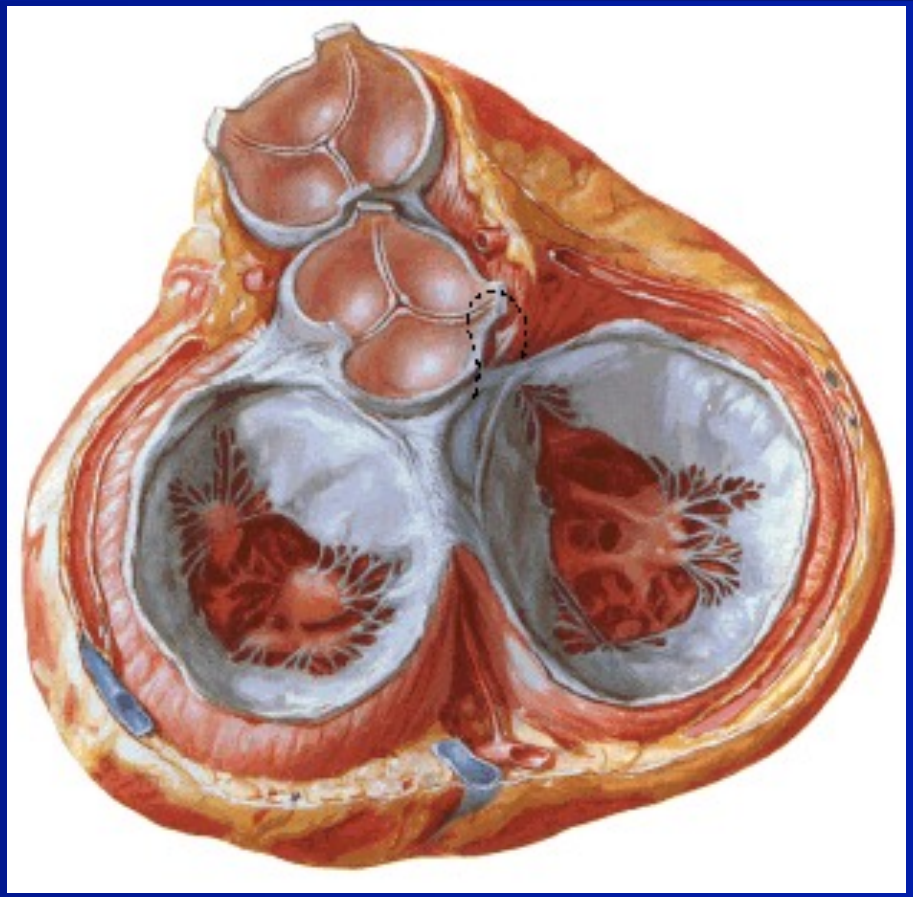

Źródło: Frank H. Netter: Atlas anatomii człowieka, Wyd.: Urban & Partner 1995

Zastawki serca

- przedsionkowo – komorowe:
  - dwudzielna (mitralna) [lewy P – lewa K]
  - trójdzielna [prawy P – prawa K]
- półksiężycowate:
  - zastawka aorty
  - zastawka pnia płucnego

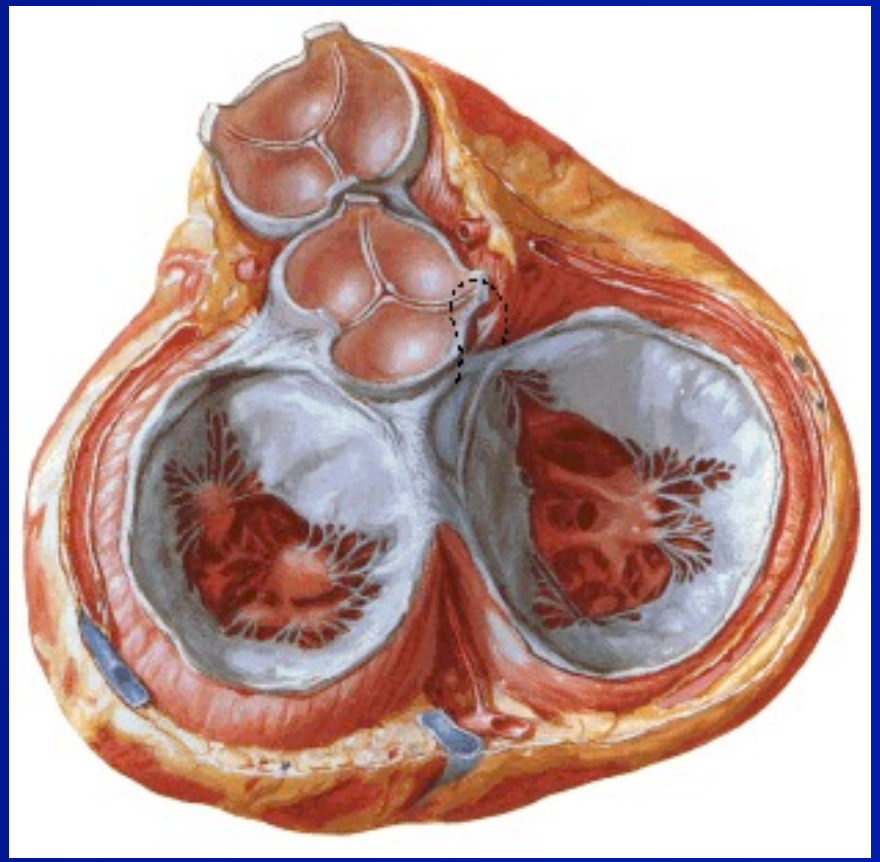

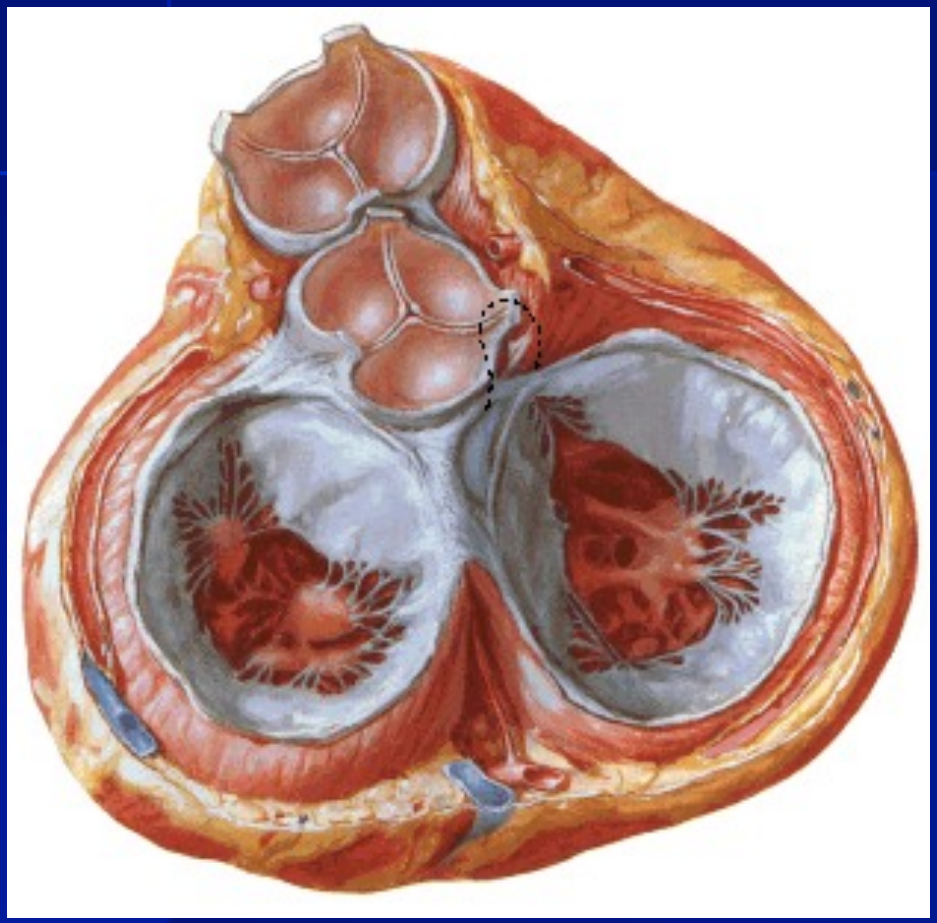

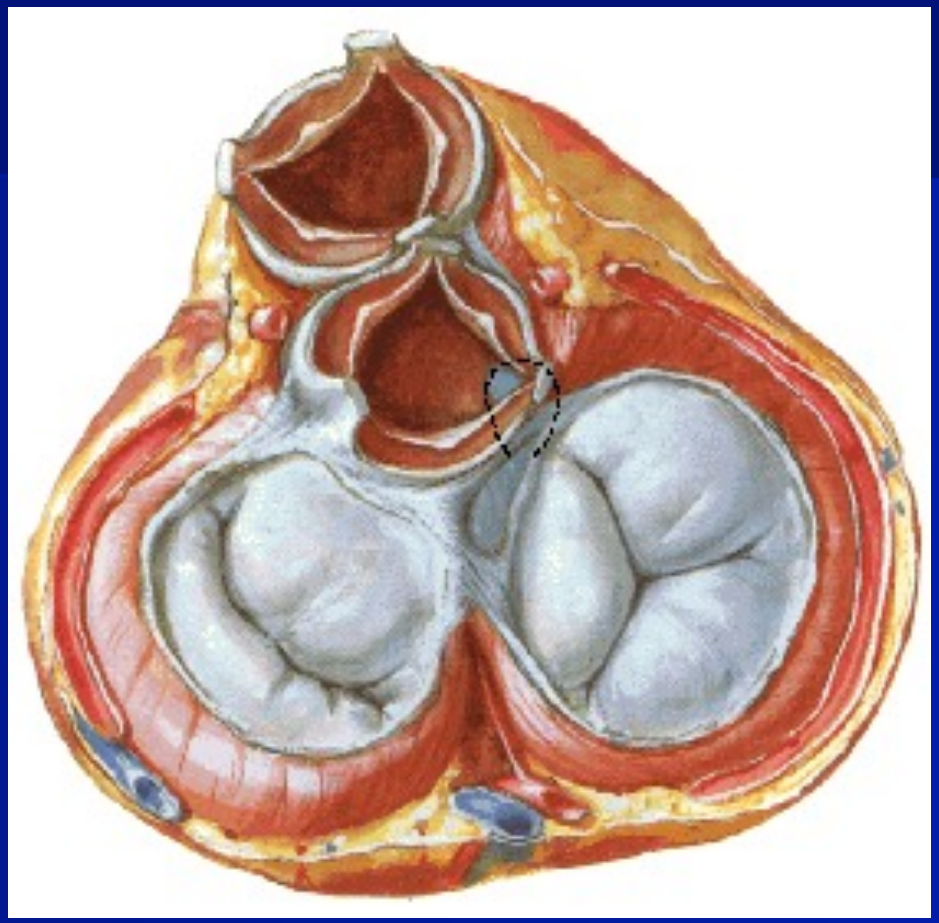

Źródło: Frank H. Netter: Atlas anatomii człowieka, Wyd.: Urban & Partner 1995



Przekrój serca

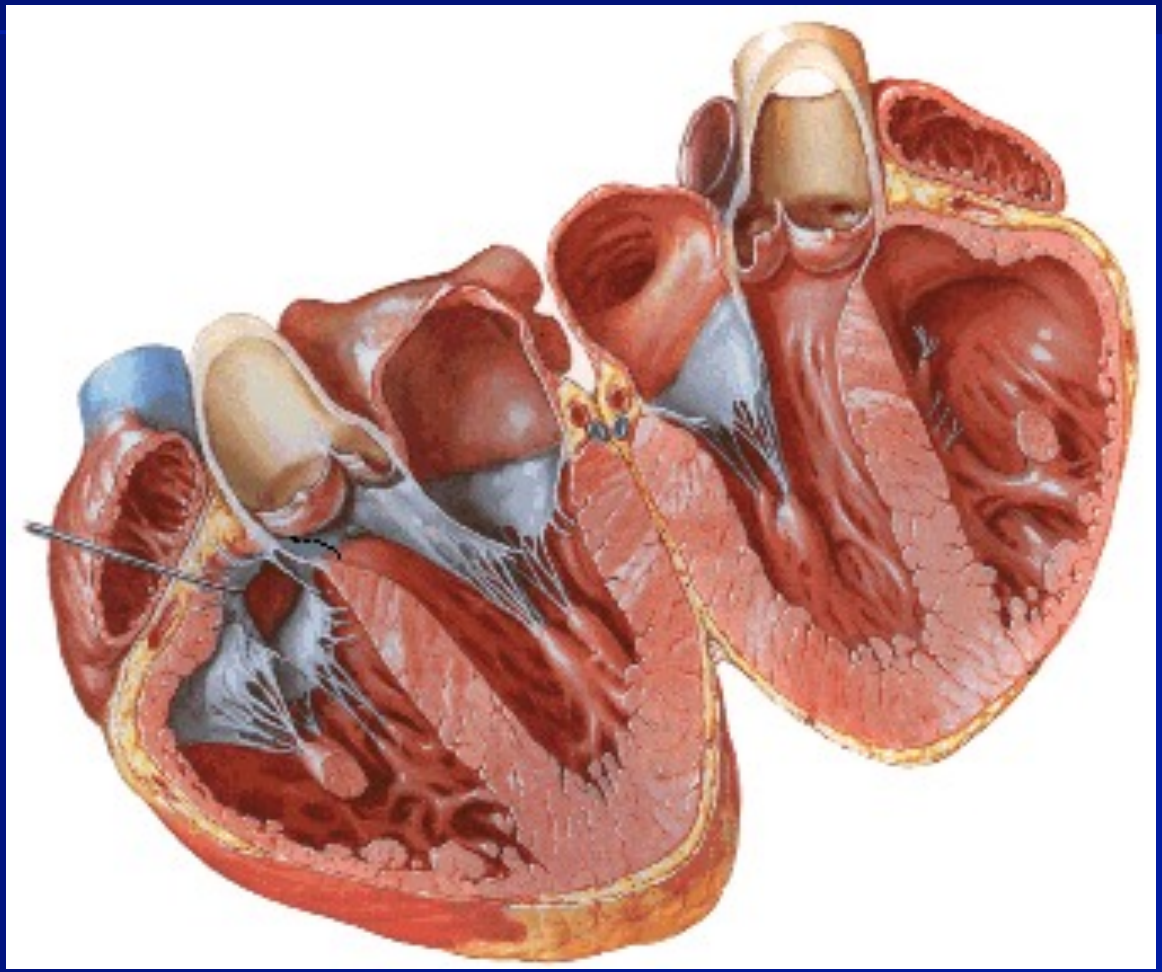

Źródło: Frank H. Netter: Atlas anatomii człowieka, Wyd.: Urban & Partner 1995



Układ bodźcoprzewodzący serca

- węzeł zatokowo – przedsionkowy
  - (70 impulsów na min.)
- węzeł przedsionkowo – komorowy
  - (50 impulsów na min.)
- pęczek przedsionkowo – komorowy (Hissa)
  - (30 impulsów na min.)
- włókna Purkinjego

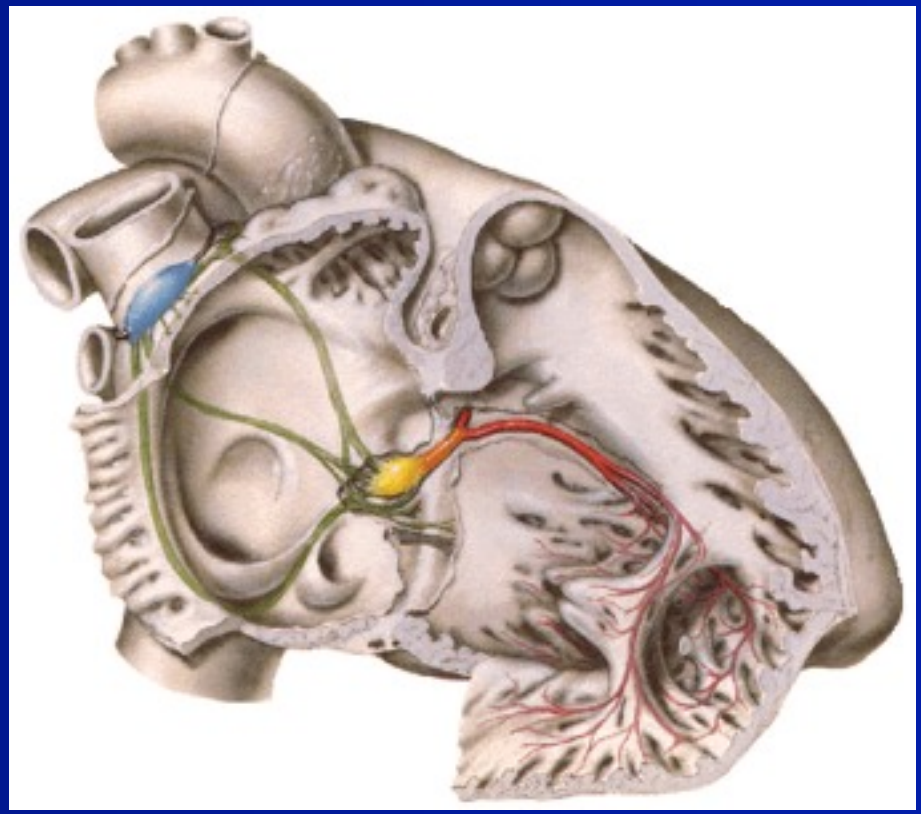

Źródło: Frank H. Netter: Atlas anatomii człowieka, Wyd.: Urban & Partner 1995

Układ bodźcoprzewodzący serca

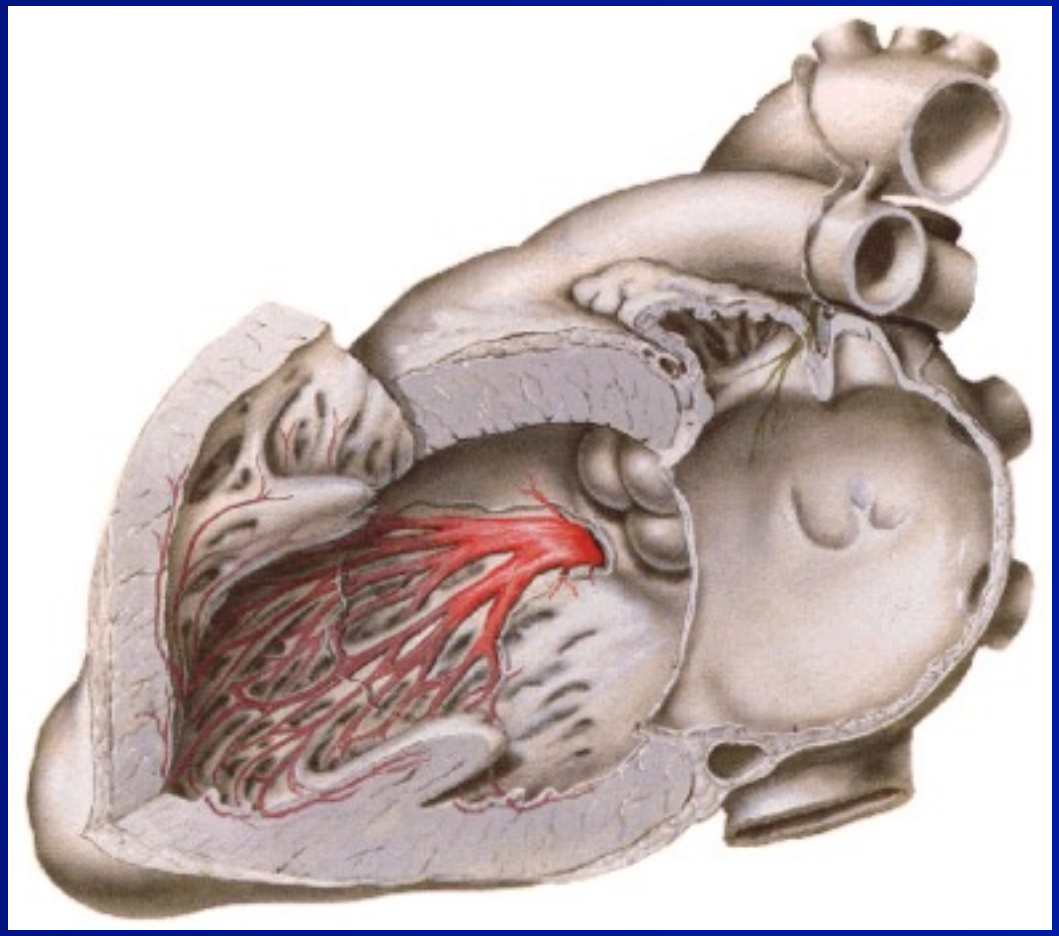

Źródło: Frank H. Netter: Atlas anatomii człowieka, Wyd.: Urban & Partner 1995

Cykl pracy serca

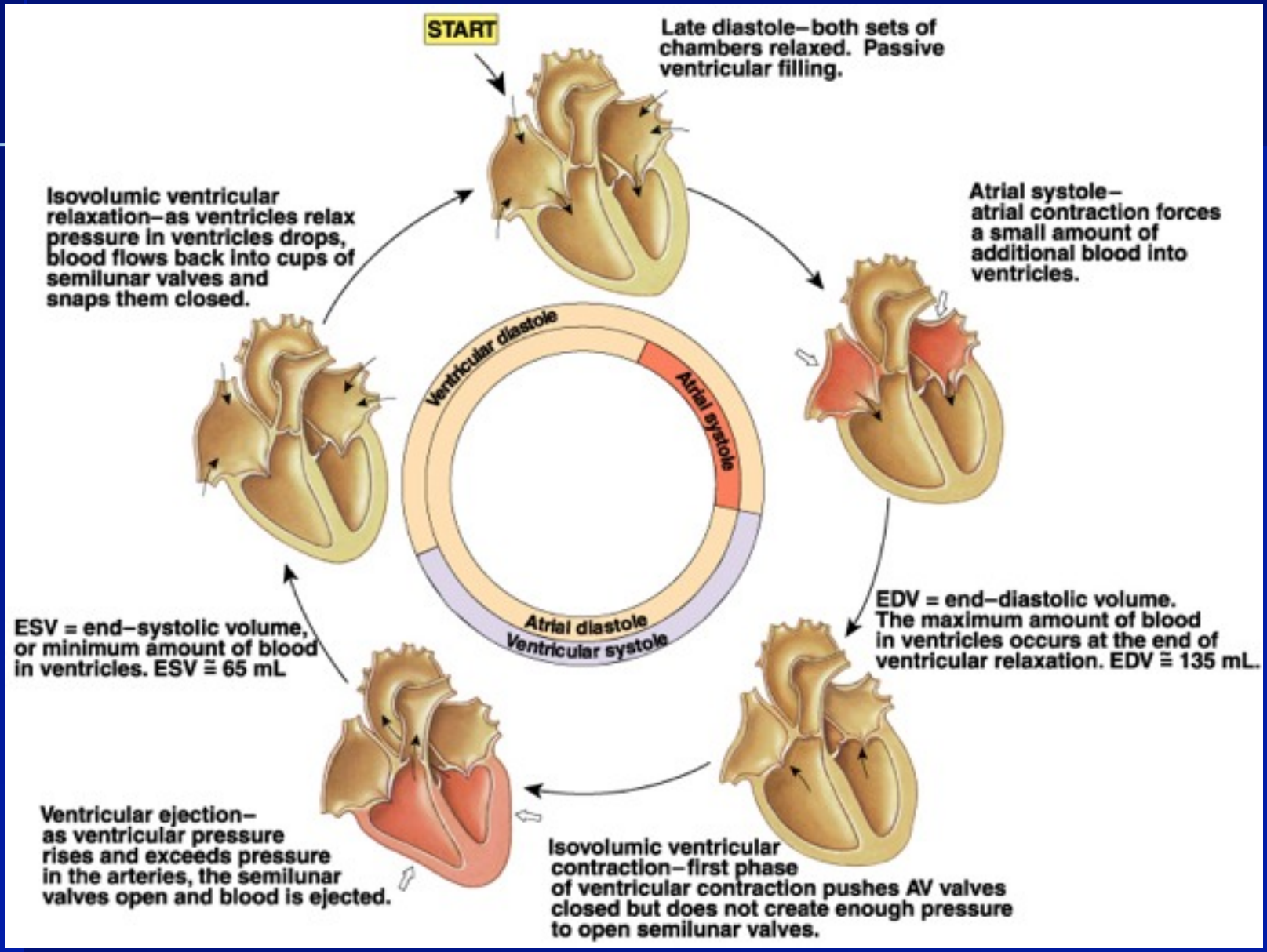

Diagnostyka chorób serca

- Badanie fizykalne:
  - opukiwanie
  - osłuchiwanie
- Badania dodatkowe nieinwazyjne:
  - EKG
  - badania obrazowe (RTG, echokardiografia)
  - USG
- Badania dodatkowe inwazyjne:
  - koronarografia

OSŁUCHIWANIE SERCA

TONY SERCA:

- **I ton**: ton skurczu m. sercowego i zamknięcia zastawek p-k (skurczowy)
- **II ton**: ton zamknięcia zastawek półksiężycowatych (rozkurczowy)

OSŁUCHIWANIE SERCA

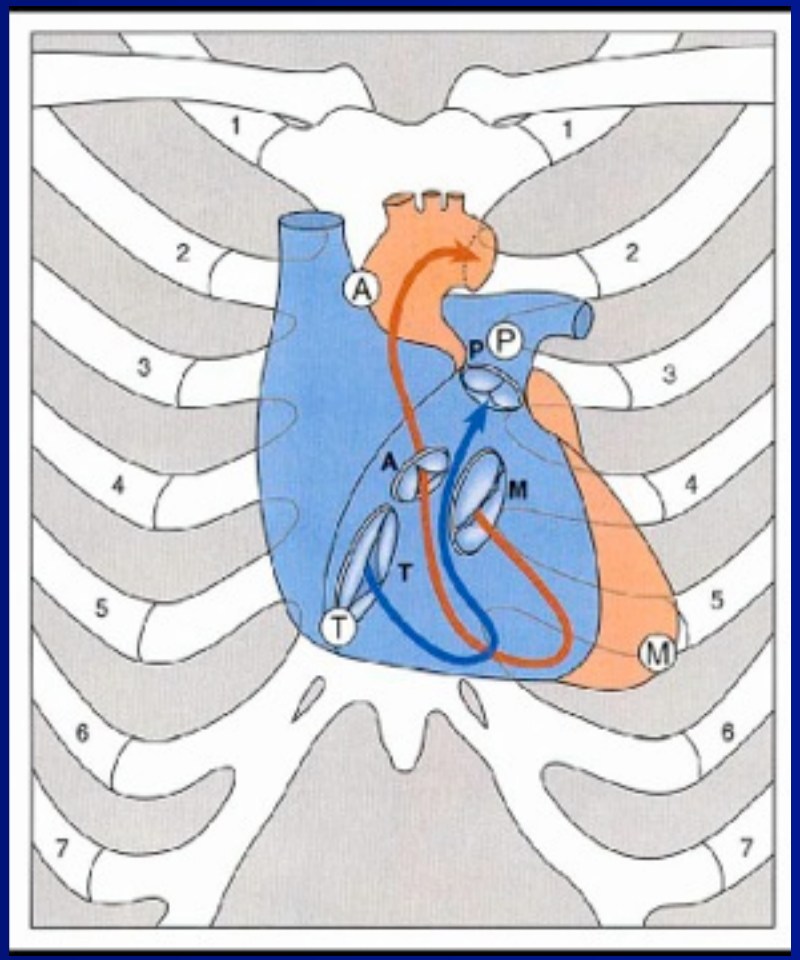



Elektrokardiografia

Odcinki krzywej EKG:

- Załamek P
  - skurcz przedsionków;
- Krzywa QRS
  - świadczy o charakterze skurczu komór
- Załamek T
  - rozkurcz komór

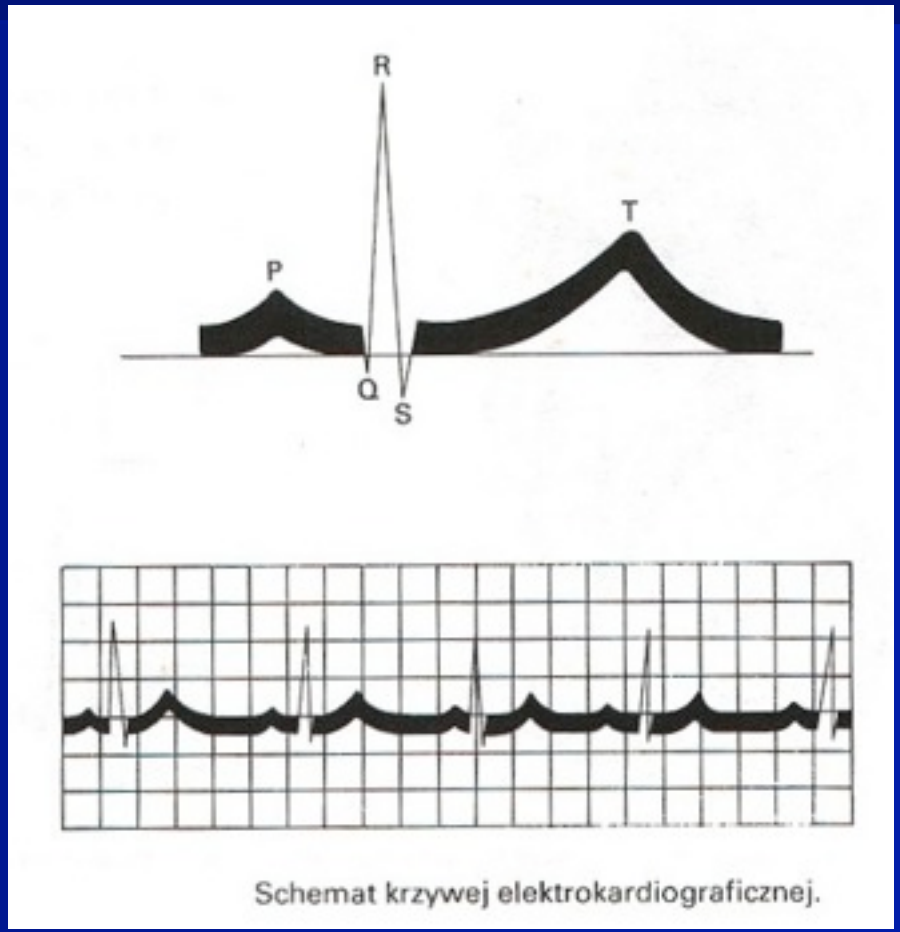

Schemat krzywej elektrokardiograficznej.

EKG metodą Holtera

- Długa, z reguły 24-godzinna rejestracja EKG;
- Wskazania:
  - Zaburzenia rytmu serca;
  - Choroba niedokrwienna serca;
  - Ocena efektu terapeutycznego leków antyarytmicznych.

EKG - ergometria

- Próba wysiłkowa;
- Kilka dni przed badaniem zostają odstawione zażywane leki;
- Badanie przy obciążeniu fizycznym (np. ergometr rowerowy);
- Ocena profilu częstości akcji serca i ciśnienia tętniczego;
- Wskazania:
  - Choroba niedokrwienna serca;
  - Ocena tolerancji wysiłku po zawale (faza późna);
  - Zaburzenia rytmu serca;
  - Kontrola działania leków.

Badanie radiologiczne klatki piersiowej

- Zdjęcia rentgenowskie w różnych projekcjach (A-P, boczna skośna)
- Badanie z barytem w przełyku;
- Wskazania:
  - Ocena sylwetki serca;
  - Anomalie łuku aorty;
  - Tętniak aorty;
  - Ocena niewydolności zastawki mitralnej.

Badanie radiologiczne klatki piersiowej

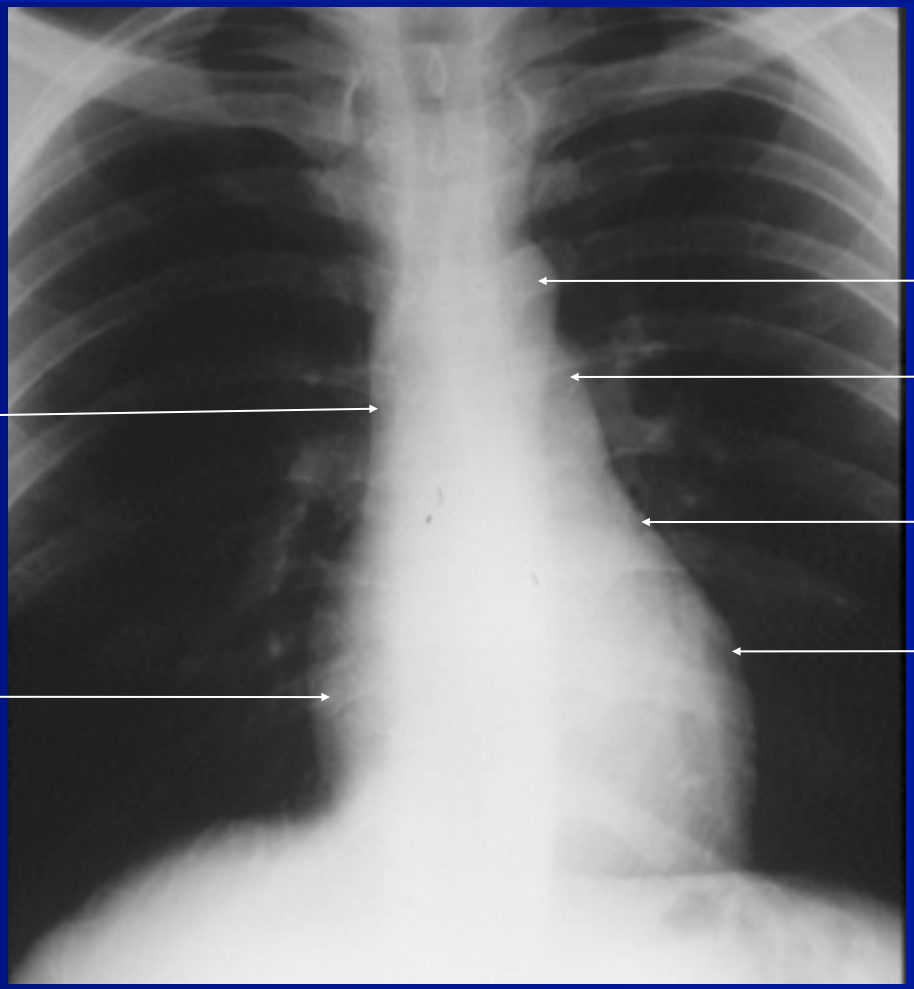

- łuk ż. głównej górnej
- łuk prawego przedsionka

- łuk aorty
- łuk pnia płucnego
- łuk uszka lewego
- łuk komory lewej

Echokardiografia

- Rejestracja fal odbitych od serca w trakcie jego pracy
- Fale zmieniają się wraz z ruchem serca
- Możliwości oceny:
  - Wielkość jam serca i opuszki aorty;
  - Grubość i ruchomość ścian serca;
  - Ruchomość i struktura zastawek;
  - Ocena płynu w jamie osierdziowej.


▲3.0 /-2.5 MHz
compr ▲4
rejct ▲5
tmpav ▲2
91/06/14 14:32:19
OP:JW
VINGMED
Frame: 100
▲ 16 cm


▲3.0 /=2.5 MHz
compr ▲4
rejct ▲3
tmpav ▲2
Pt:
91/06/14 14:14:53
OP:
VINGMED
Frame: 56
▲ 10 cm

Cewnikowanie serca

- Zastosowania diagnostyczne:
  - Koronarografia: ocena tętnic wieńcowych;
  - Wewnątrzsercowa diagnostyka elektrofizjologiczna
- Zastosowania terapeutyczne:
  - Przezskórna angioplastyka tętnic wieńcowych (usuwanie blaszek miażdżycowych)

Cewnikowanie serca

- Wskazania:
  - Dokładna weryfikacja charakteru i stopnia zaawansowania schorzeń kardiologicznych (np. po zawale);
  - Przed zabiegiem kardiochirurgicznym;
  - Wskazania nagłe (monitorowanie w intensywnej terapii).

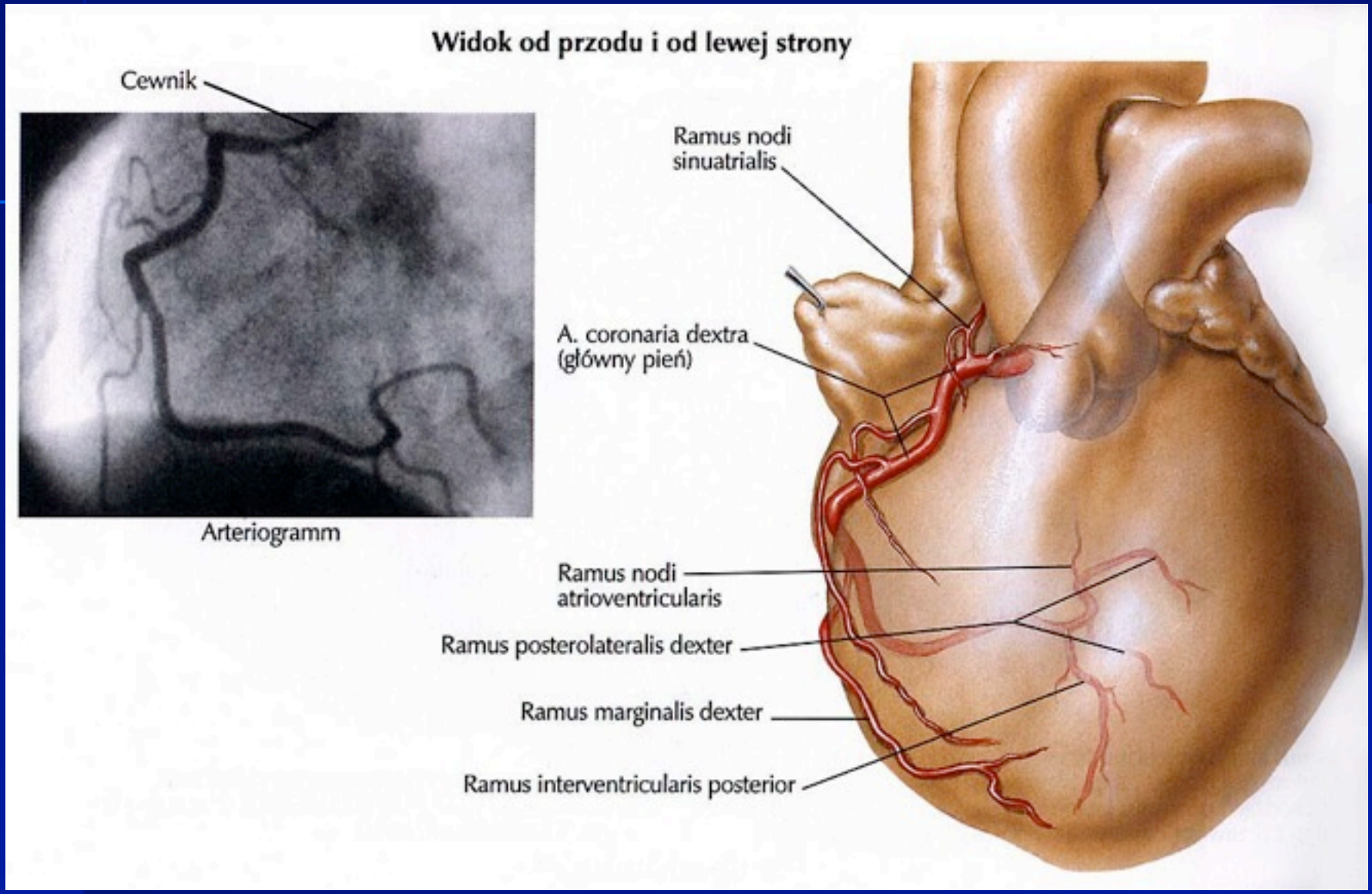

Źródło: Frank H. Netter: Atlas anatomii człowieka, Wyd.: Urban & Partner 1995

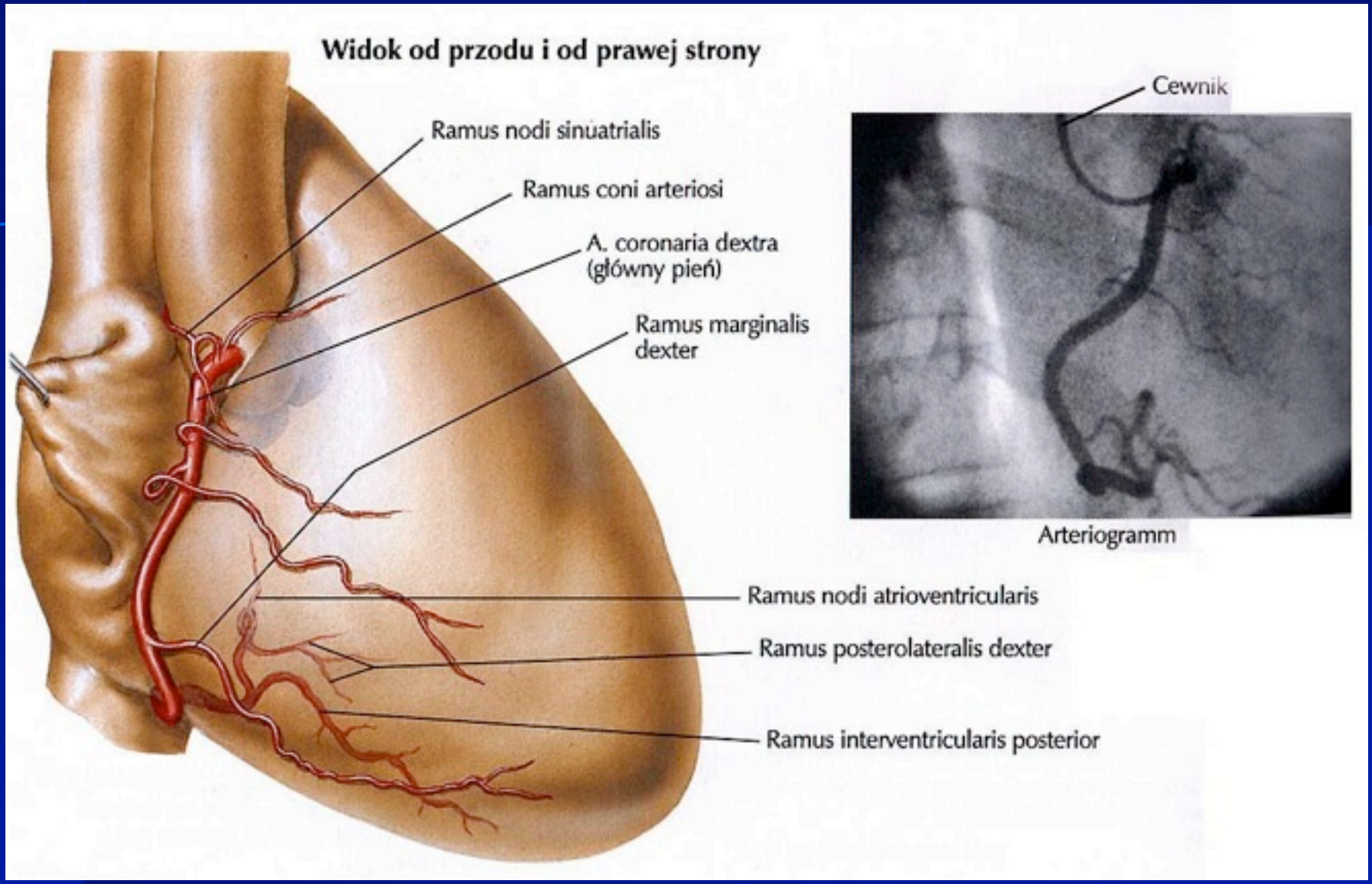

Źródło: Frank H. Netter: Atlas anatomii człowieka, Wyd.: Urban & Partner 1995

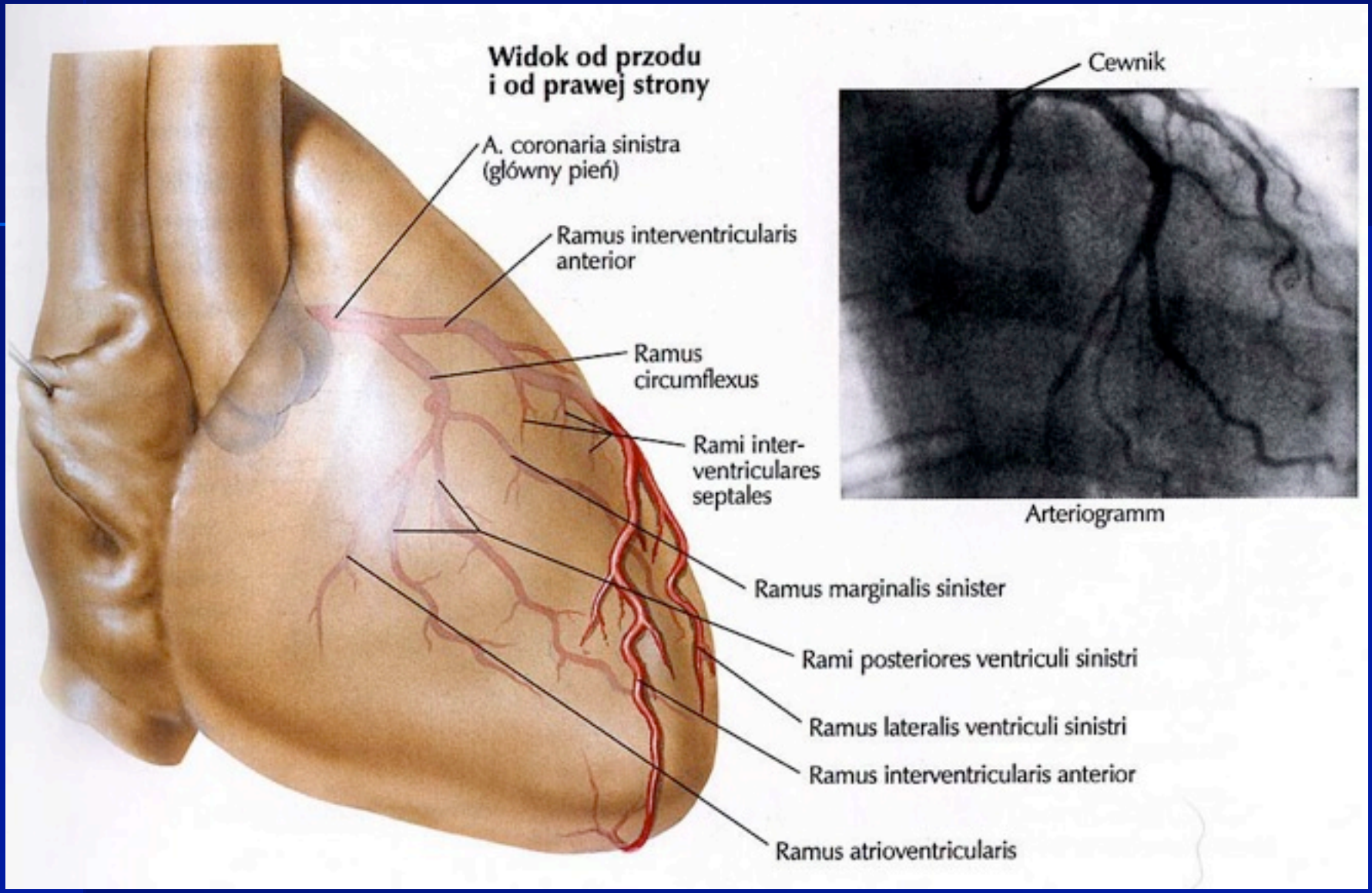

Źródło: Frank H. Netter: Atlas anatomii człowieka, Wyd.: Urban & Partner 1995

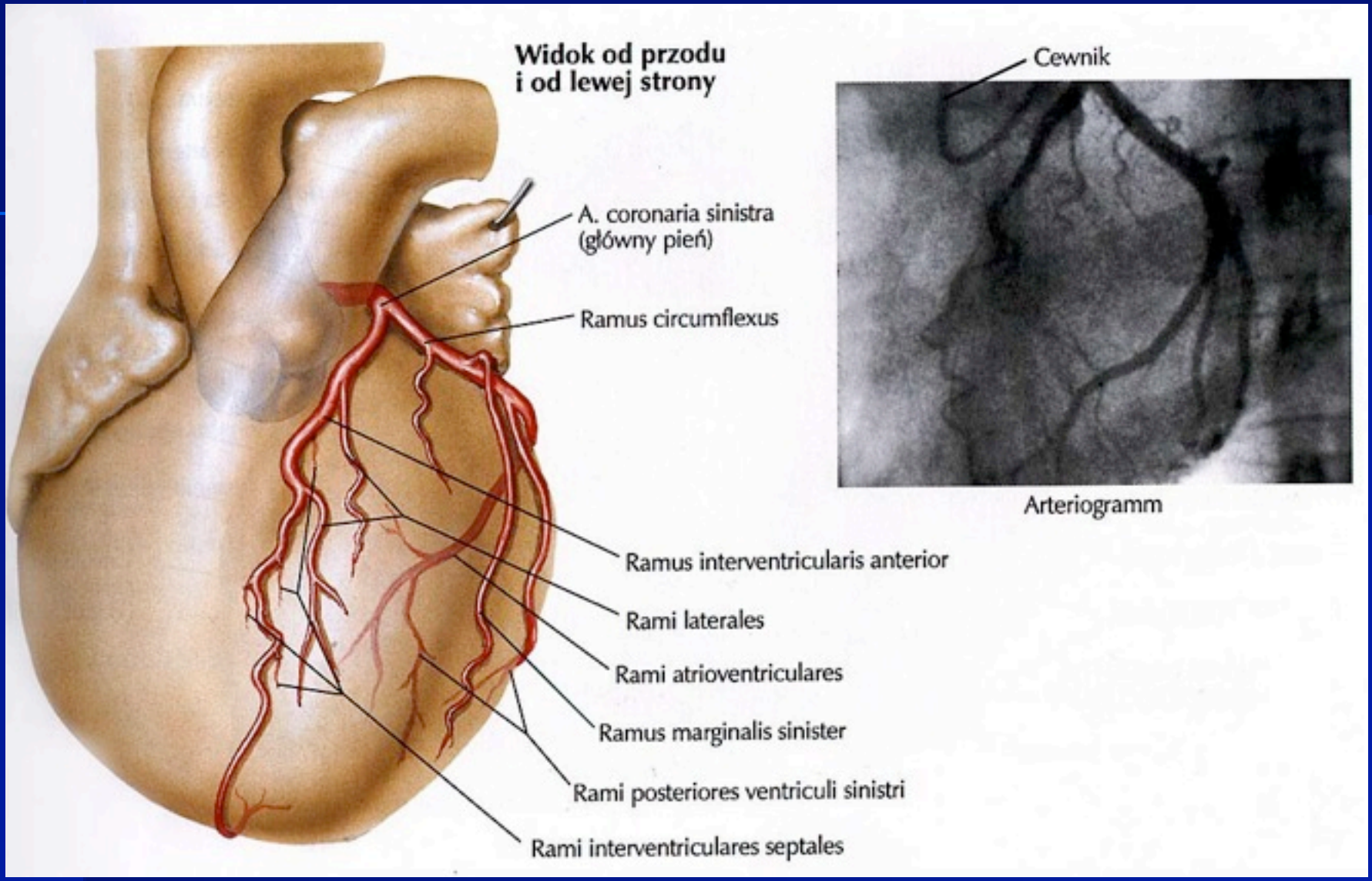

Źródło: Frank H. Netter: Atlas anatomii człowieka, Wyd.: Urban & Partner 1995

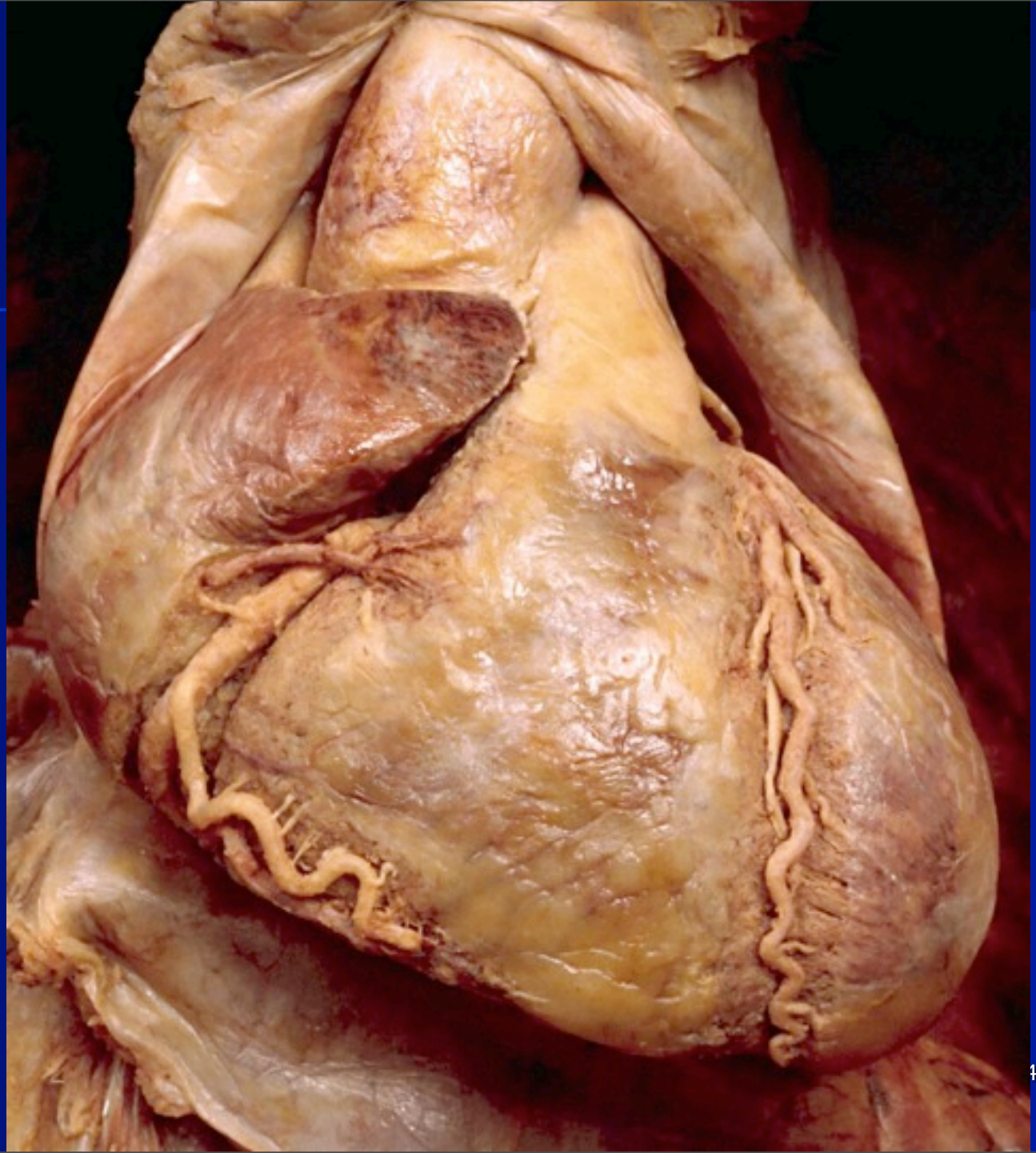

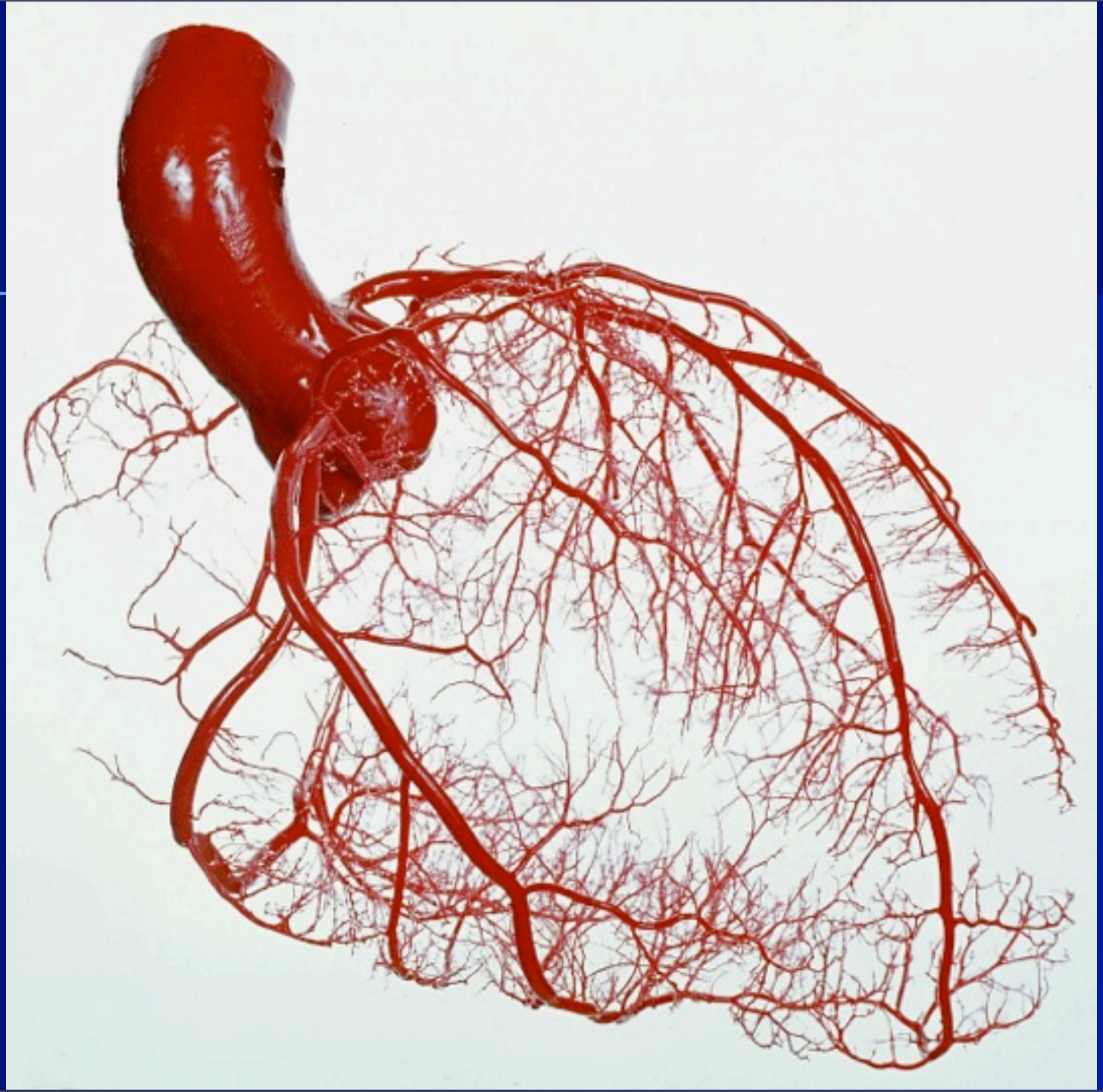

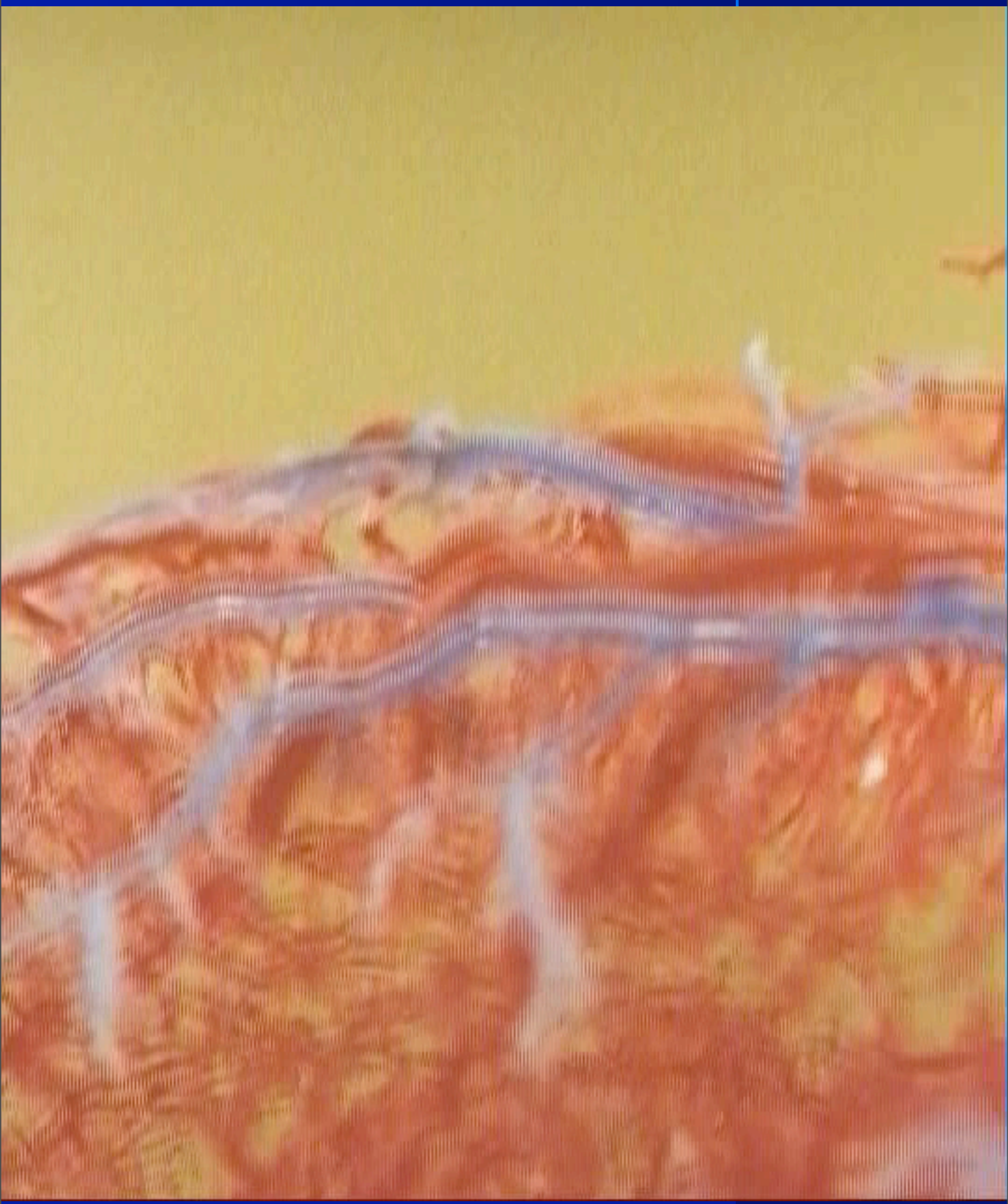

Cewa pokarmowa
i jej wielkie gruczoły

Odcinki przewodu pokarmowego

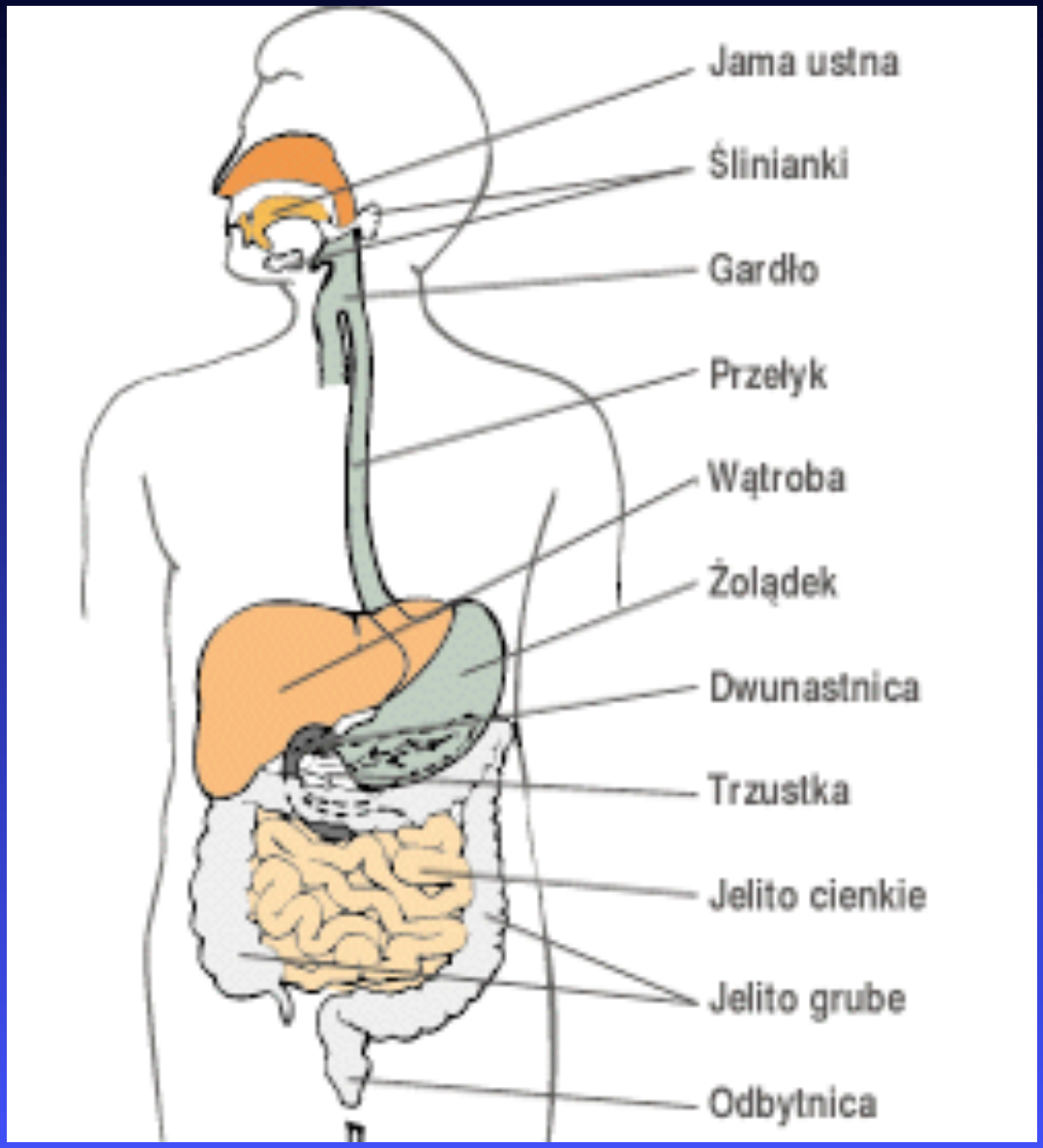

jama ustna

Struktury kostne:

- żuchwa
  - trzon
  - gałęzie
  - wyrostek kłykciowy
  - wyrostek dziobiasty
- podniebienie kostne
  - kość szczękowa
  - kość podniebienna



jama ustna

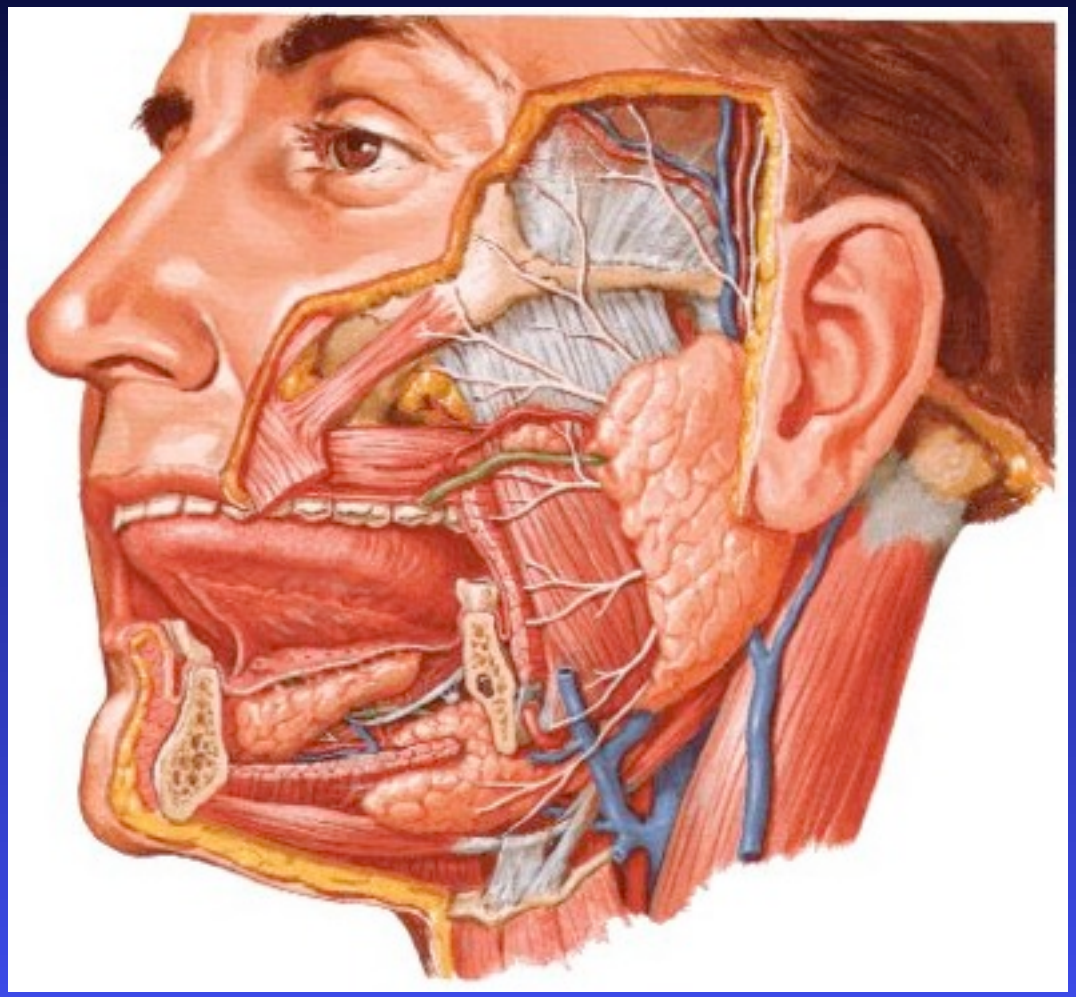

ślinianka przyuszna

ślinianka podżuchwowa

ślinianka podjęzykowa

jama ustna

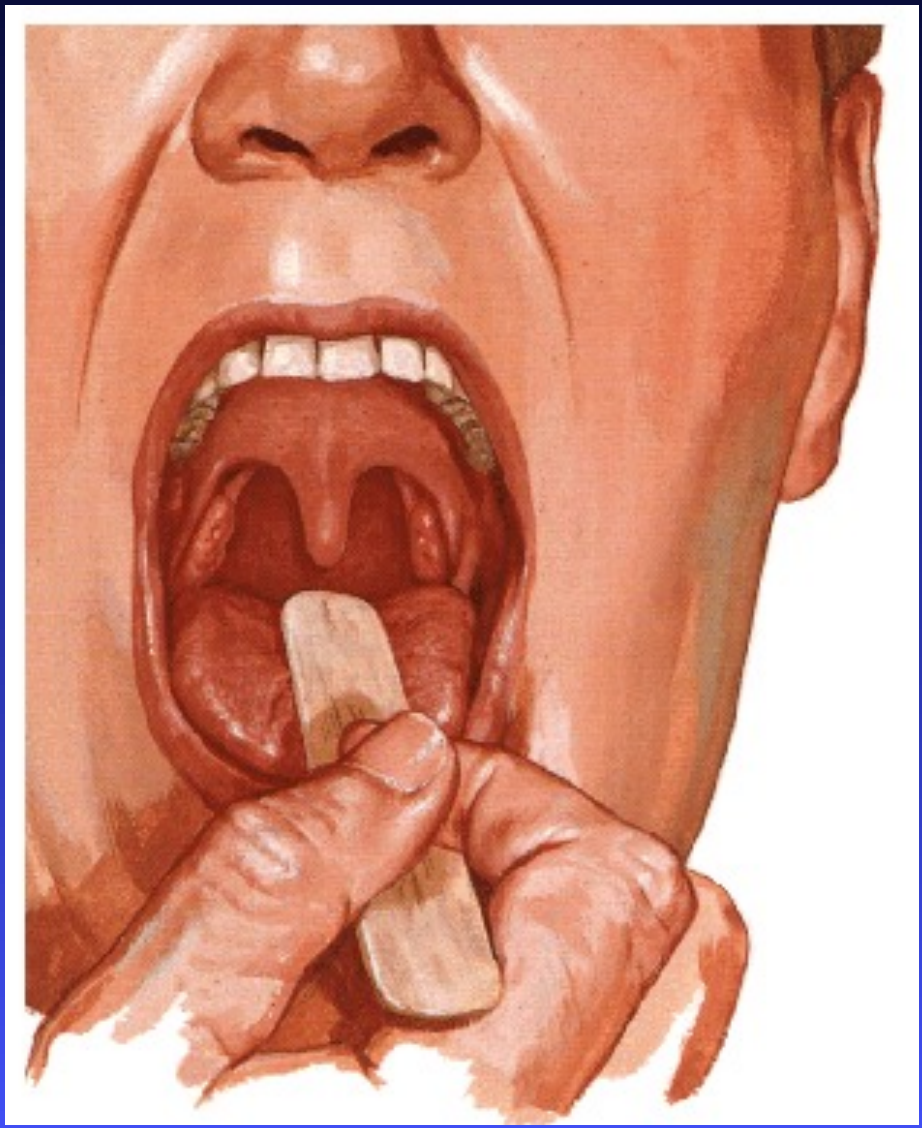

cieśń gardzieli

łuk podniebienno-gardłowy

łuk podniebienno-językowy

migdałki podniebienne

gardło

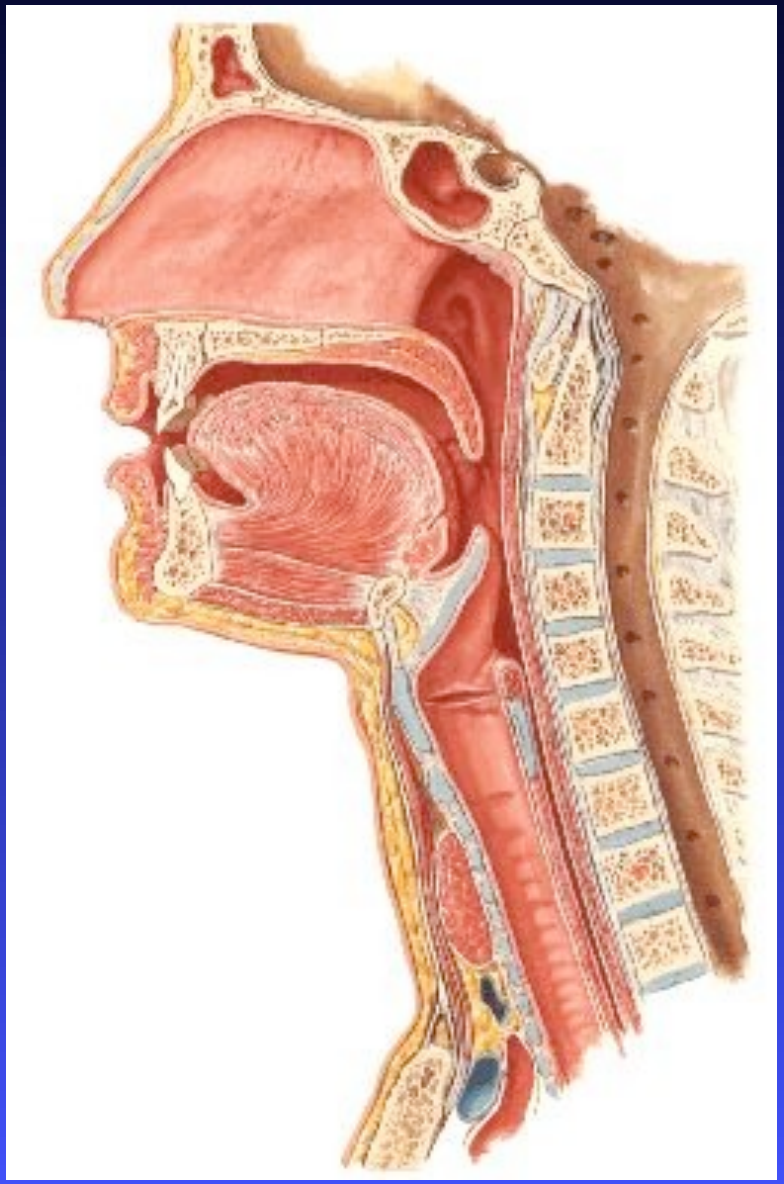

część nosowa

część ustna

część krtaniowa

gardło

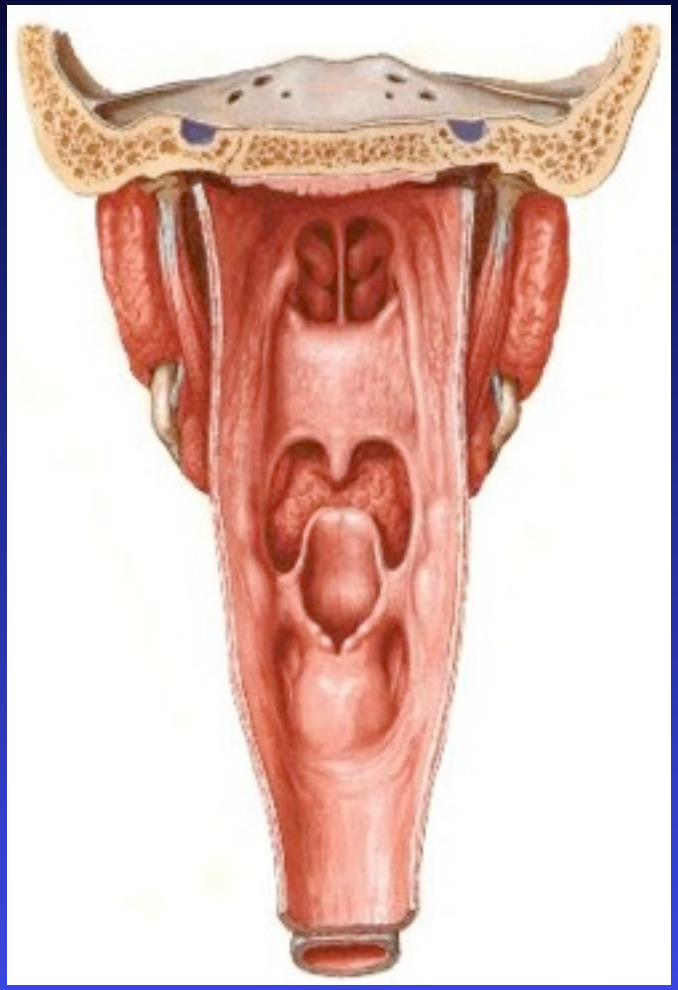

zwieracz górny

zwieracz środkowy

zwieracz dolny

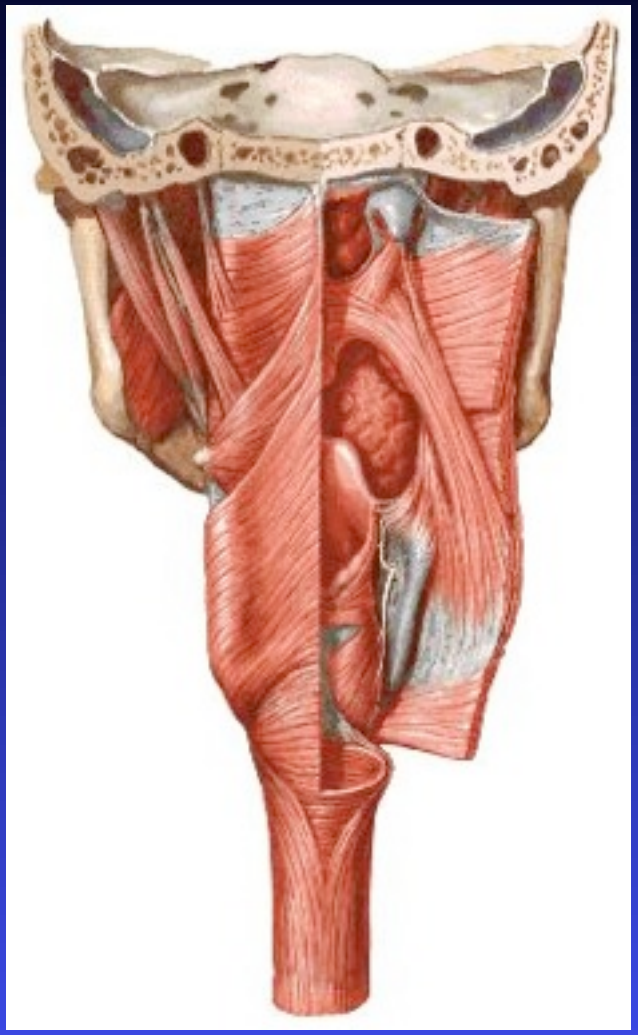

przełyk

<u>części:</u>

szyjna

piersiowa

brzuszna



<u>zwężenia:</u>

I - na poziomie chrząstki pierścieniowatej krtani

II - między aortą a oskrzelem lewym

III - przejście przełyku przez przeponę

przełyk

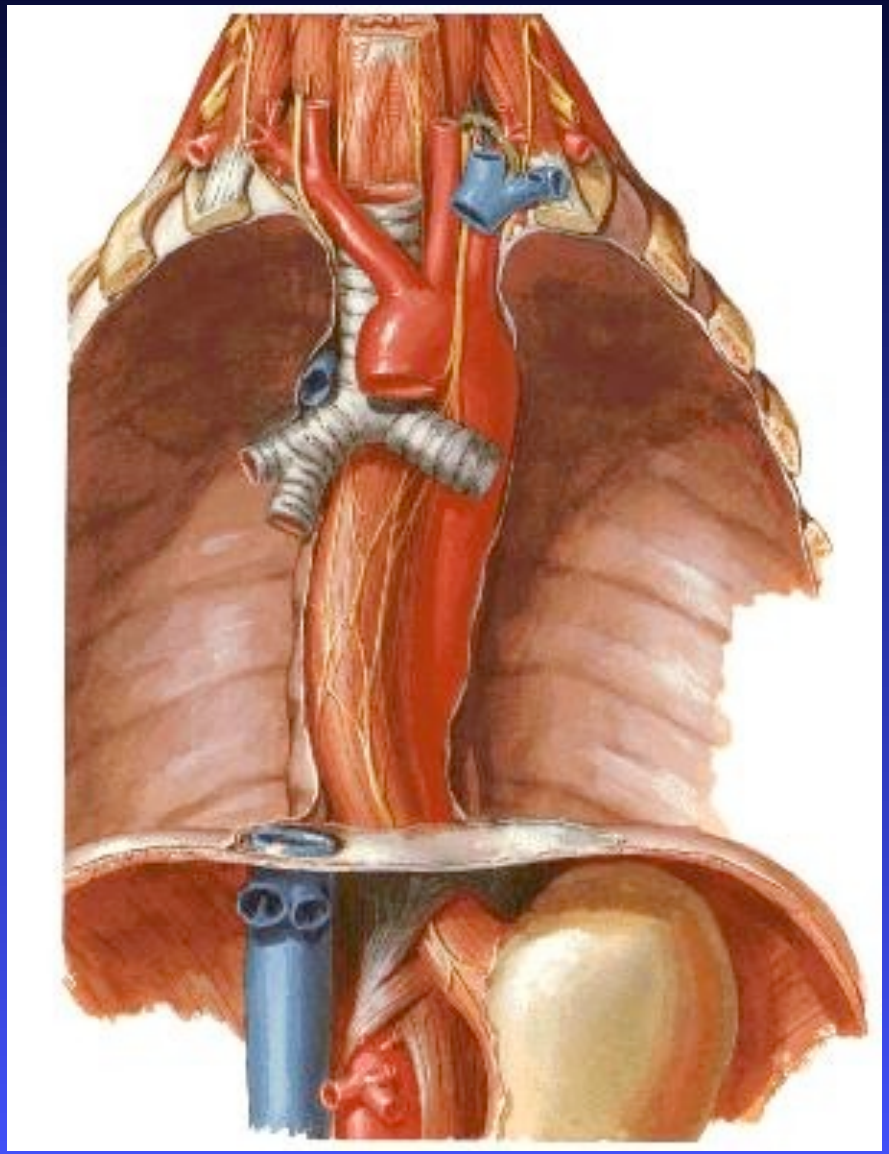



otrzewna

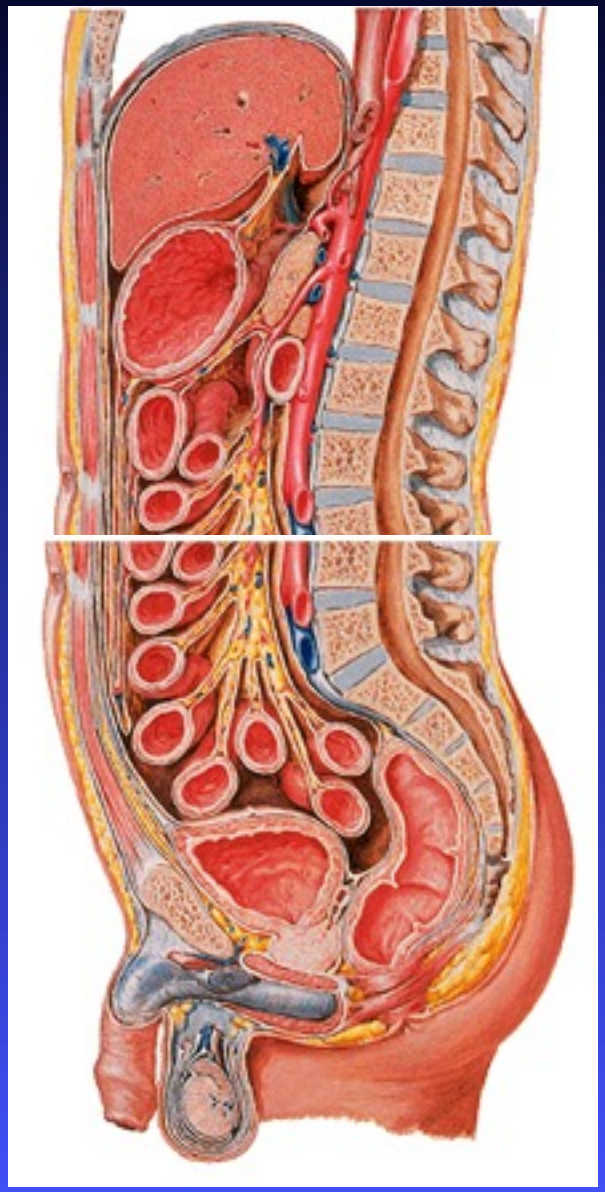

błona surowicza wyścielająca jamę brzuszną i miednicę oraz okrywająca trzewia

blaszka ścienna i trzewna

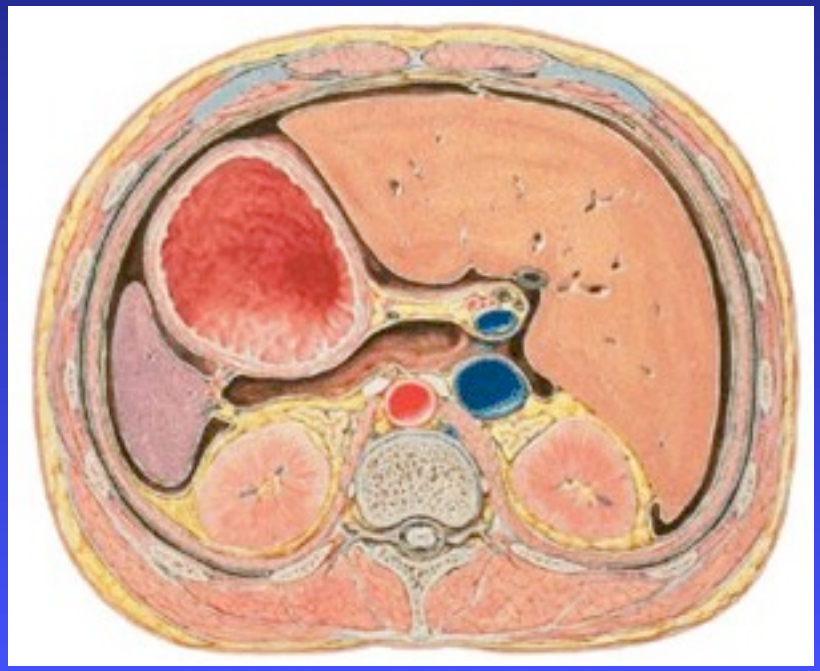

otrzewna

jest zamkniętą przestrzenią u mężczyzn

u kobiet komunikuje się ze światem zewnętrznym

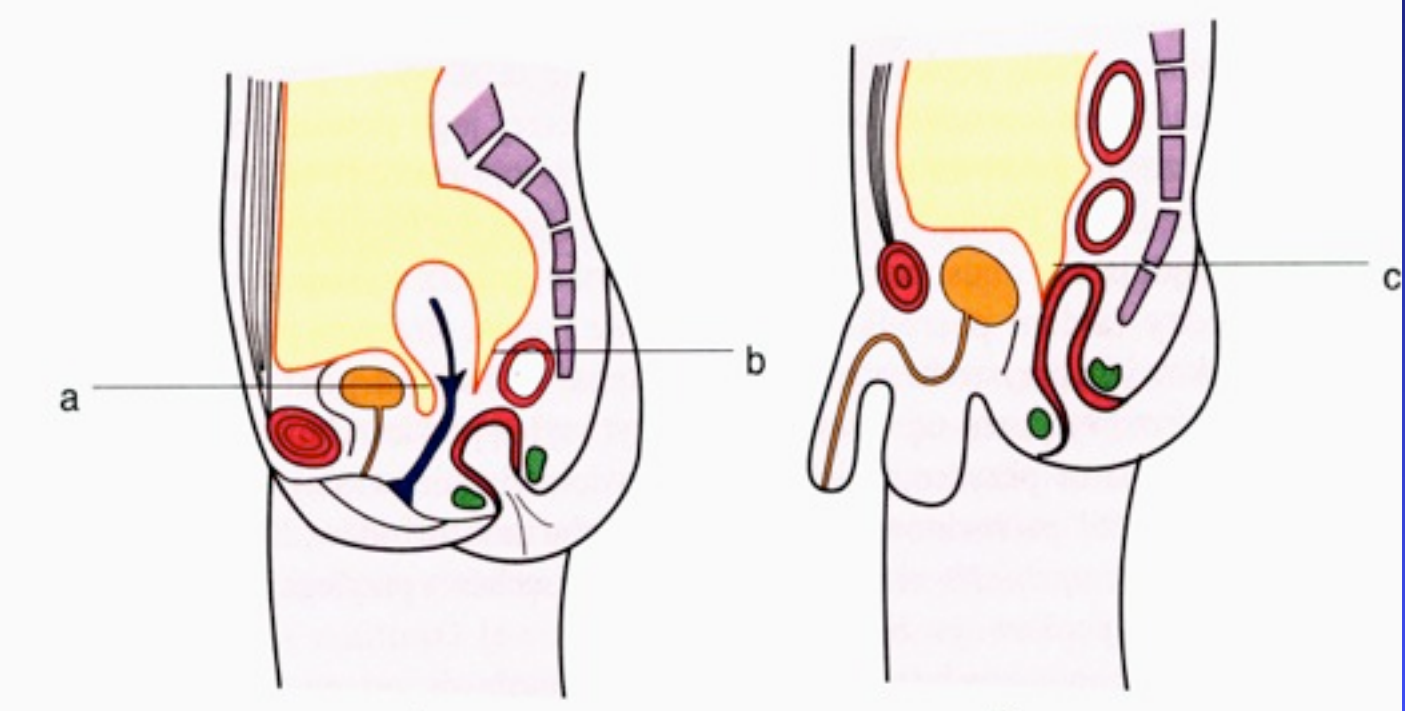

otrzewna

sieć większa
mniejsza

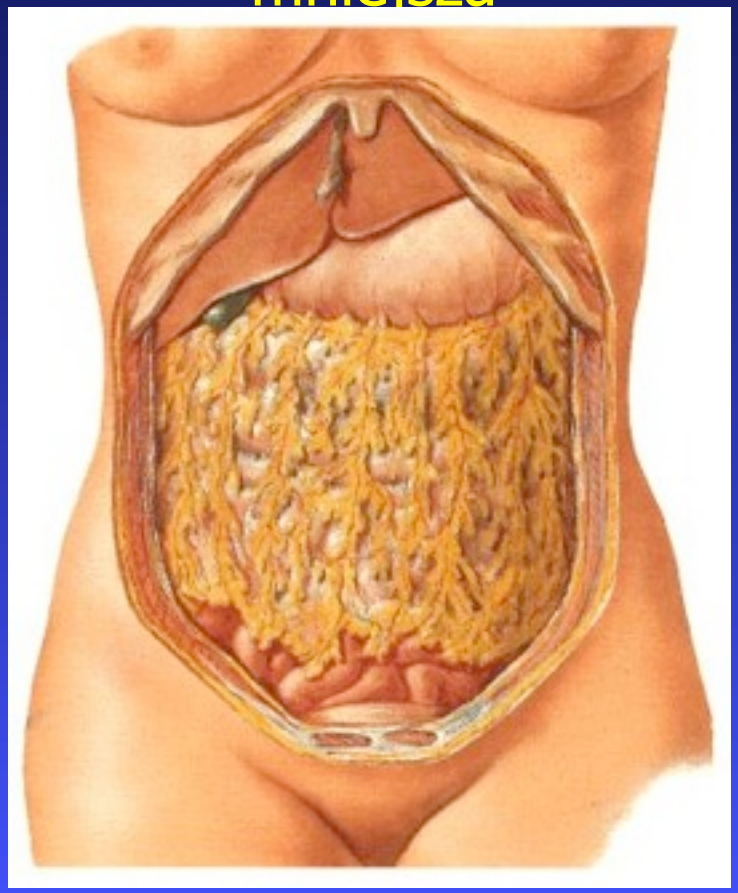

sieć

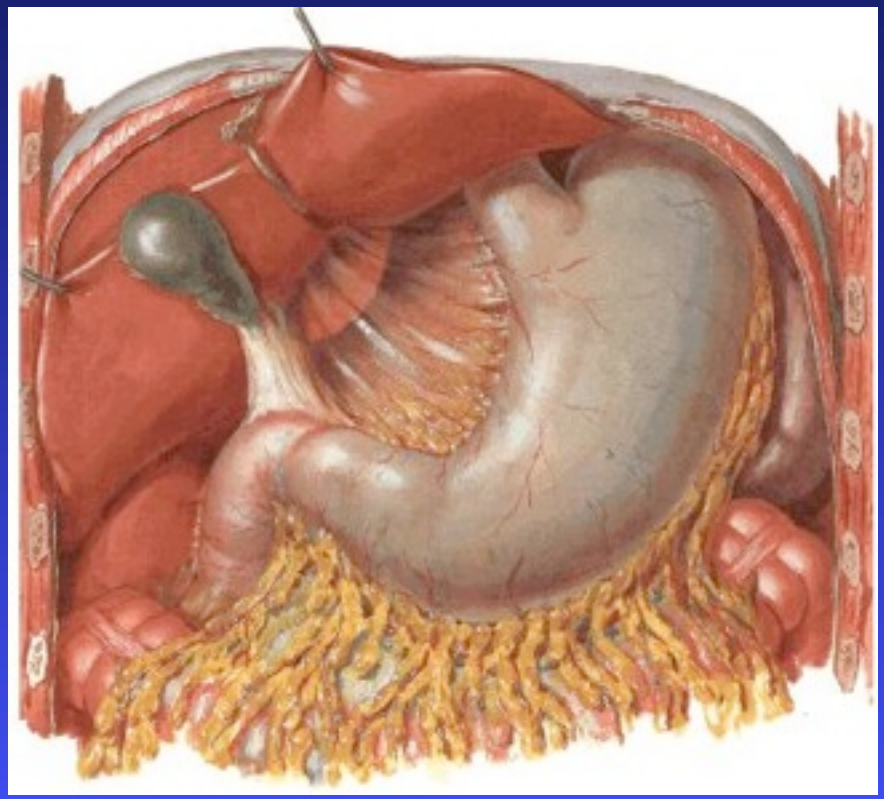

otrzewna

krezka jelita cienkiego

krezka okrężnicy poprzecznej

krezka okrężnicy esowatej

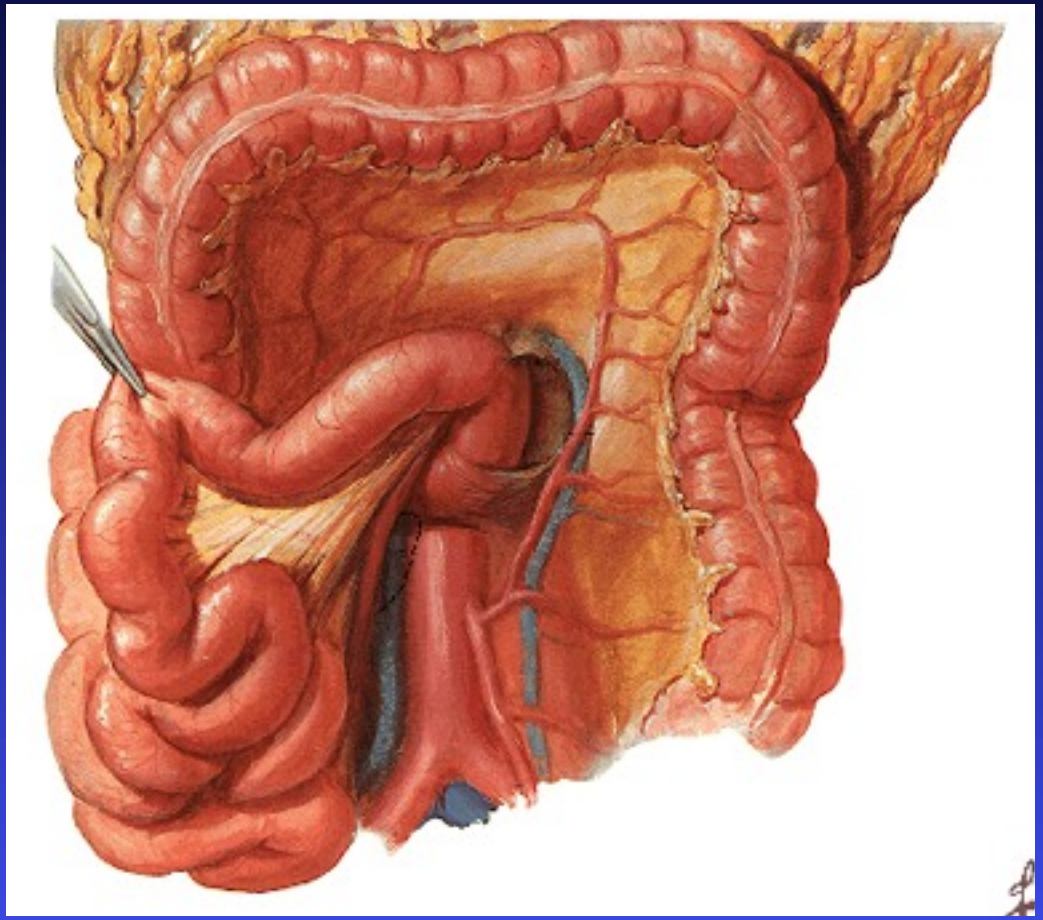

otrzewna

Narządy zewnątrzotrzewnowe
- trzustka, nerki, nadnercza, narządy miednicy mniejszej, okrężnica wstępująca i zstępująca

Narządy wewnątrzotrzewnowe
- żołądek, jelito cienkie, wyrostek robaczkowy, okrężnica poprzeczna i esowata, śledziona

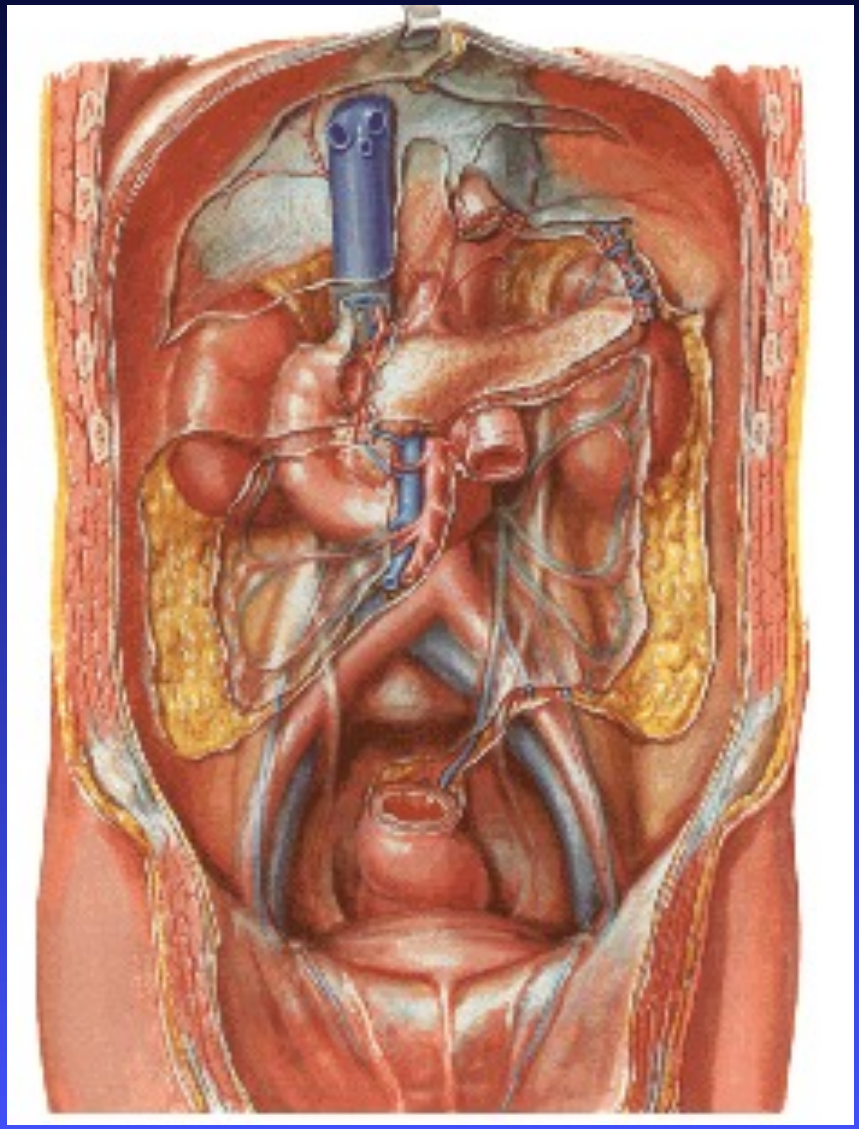

żołądek

2 ściany: przednia i tylna
2 krzywizny: mniejsza i większa

części:

- wpust
- dno
- trzon
- odźwiernik

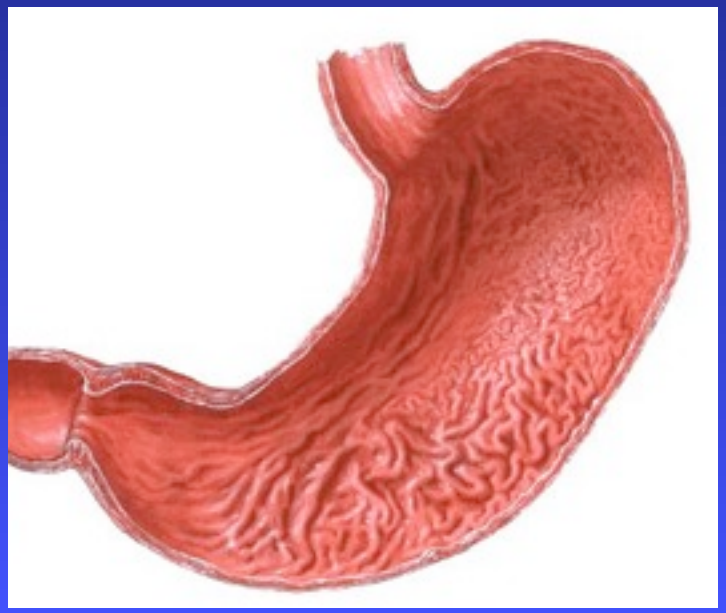

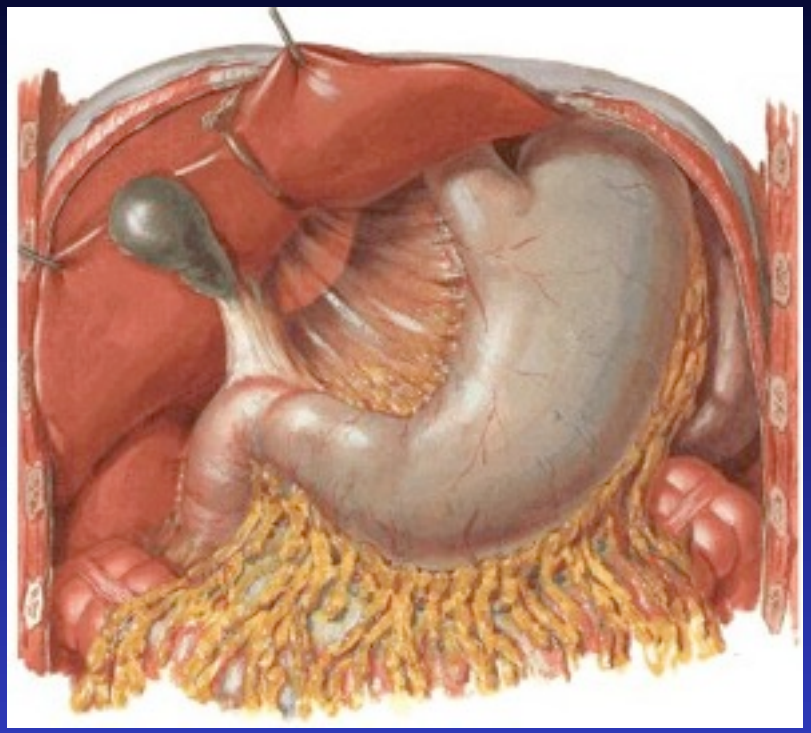

kolano żołądka – najniżej położony punkt krzywizny większej

żołądek



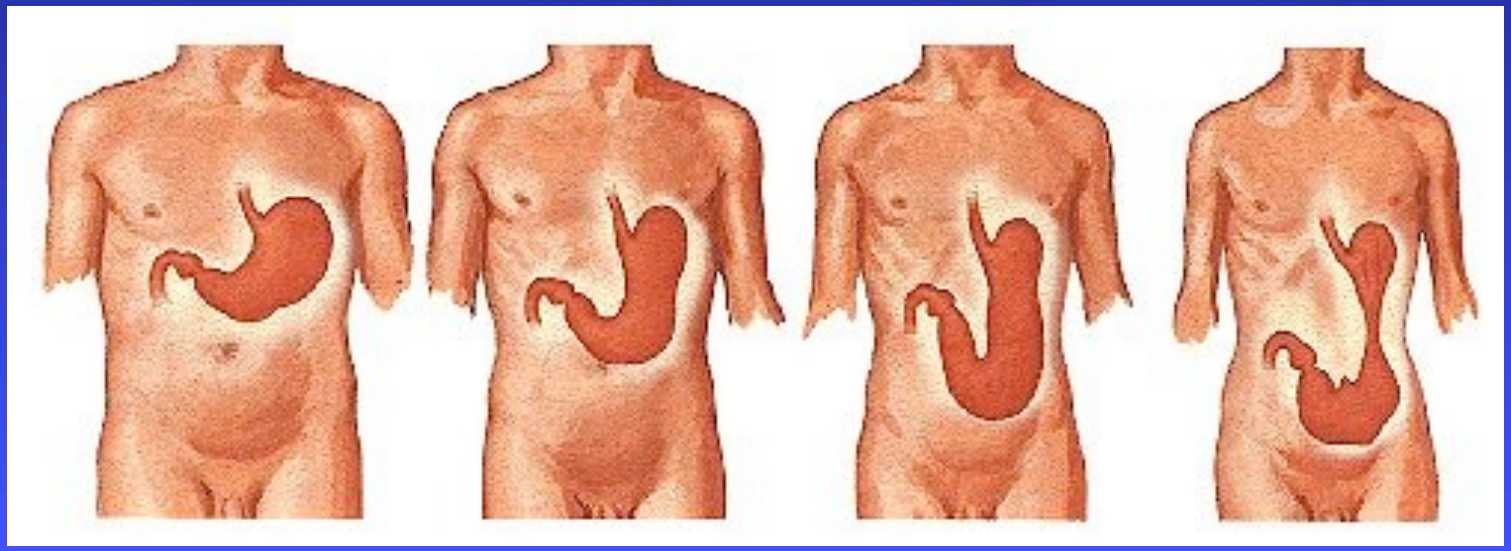


Przełyk

jelito cienkie

1. dwunastnica
2. jelito krezkowe
   - jelito czcze
   - jelito kręte

dwunastnica

1. część górna (opuszka)
   - zgięcie górne
2. część zstępująca
   - zgięcie dolne
3. część dolna (pozioma)
4. część wstępująca
   - zgięcie dwunastniczo-czcze

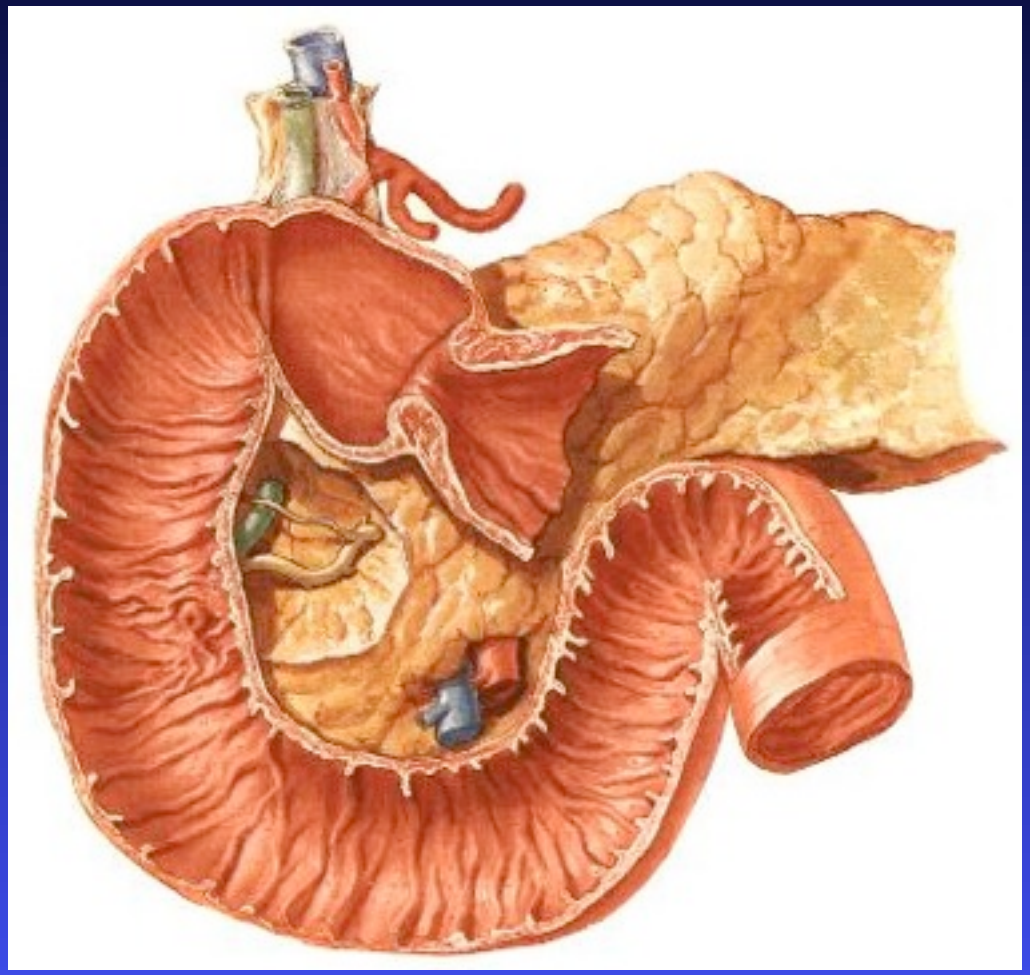

dwunastnica

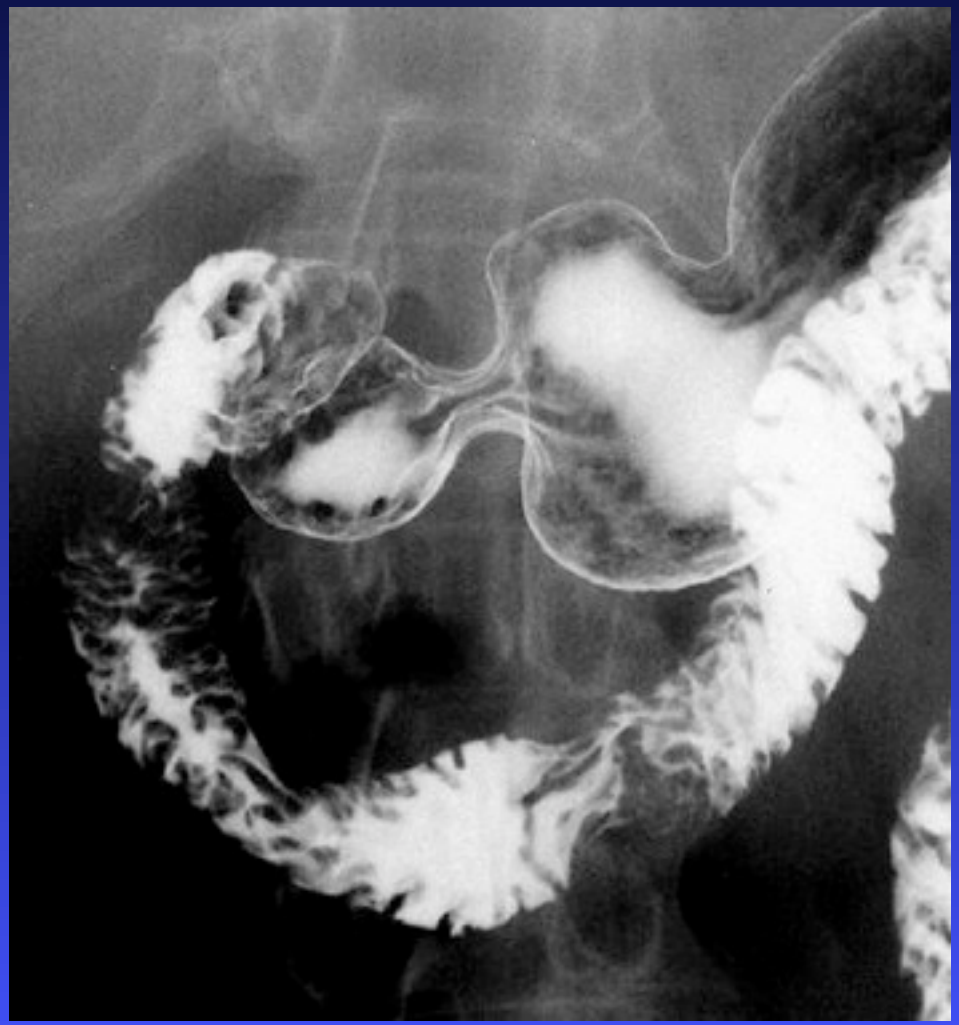

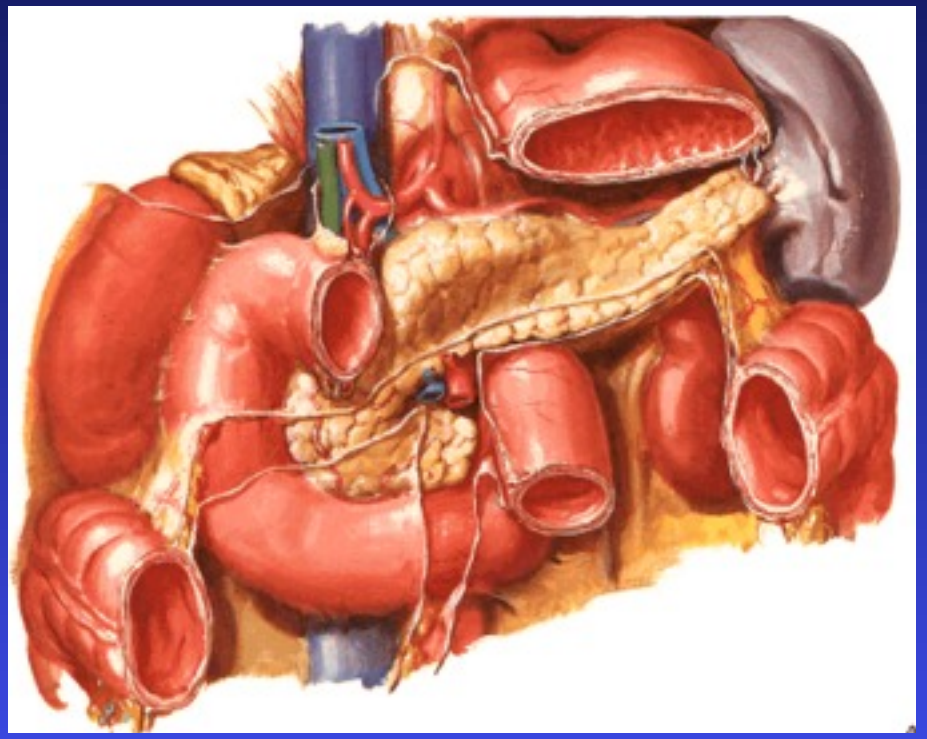

jelito krezkowe

jelito czcze (2/5)
(3/5)

jelito kręte

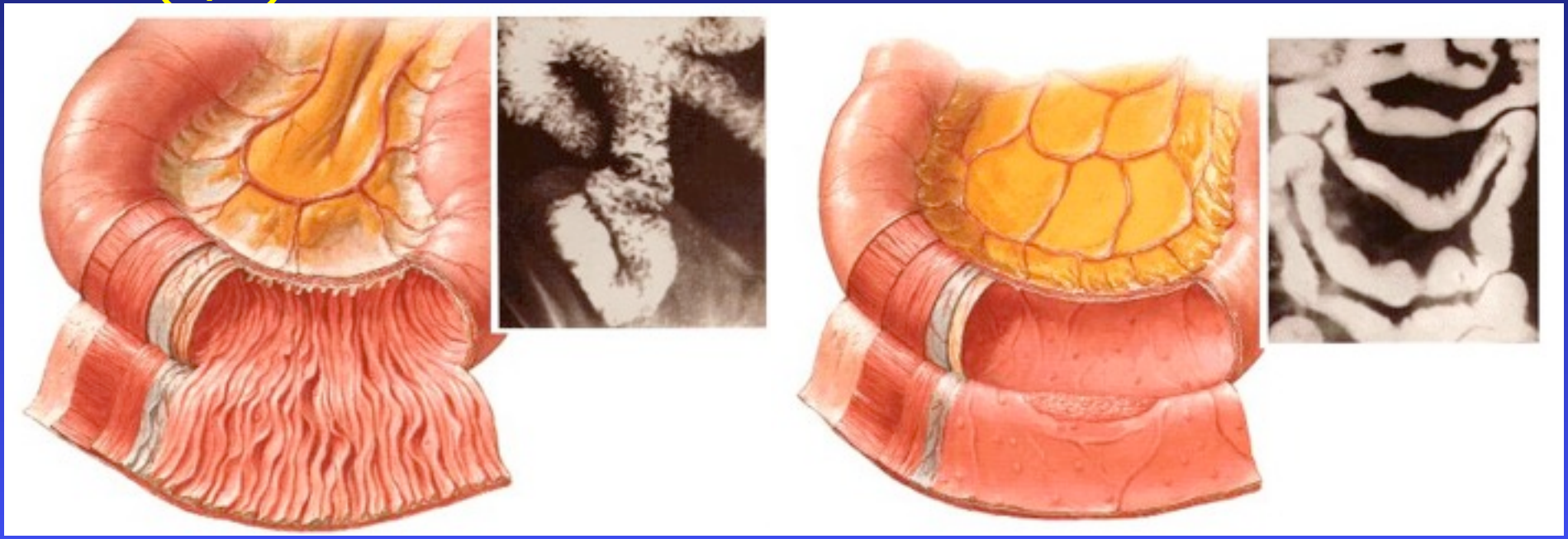

jelito grube



1. jelito ślepe
2. okrężnica
   - wstępująca
   - poprzeczna
   - zstępująca
   - esowata
3. odbytnica

jelito grube

1. fałdy półksiężycowate – fałdy błony śluzowej, a pomiędzy nimi - wypuklenia okrężnicy

2. przyczepki sieciowe

3. taśmy:
   - wolna
   - sieciowa
   - krezkowa



jelito ślepe (kątnica)

1.zastawka krętniczo-kątnicza

2.wyrostek robaczkowy

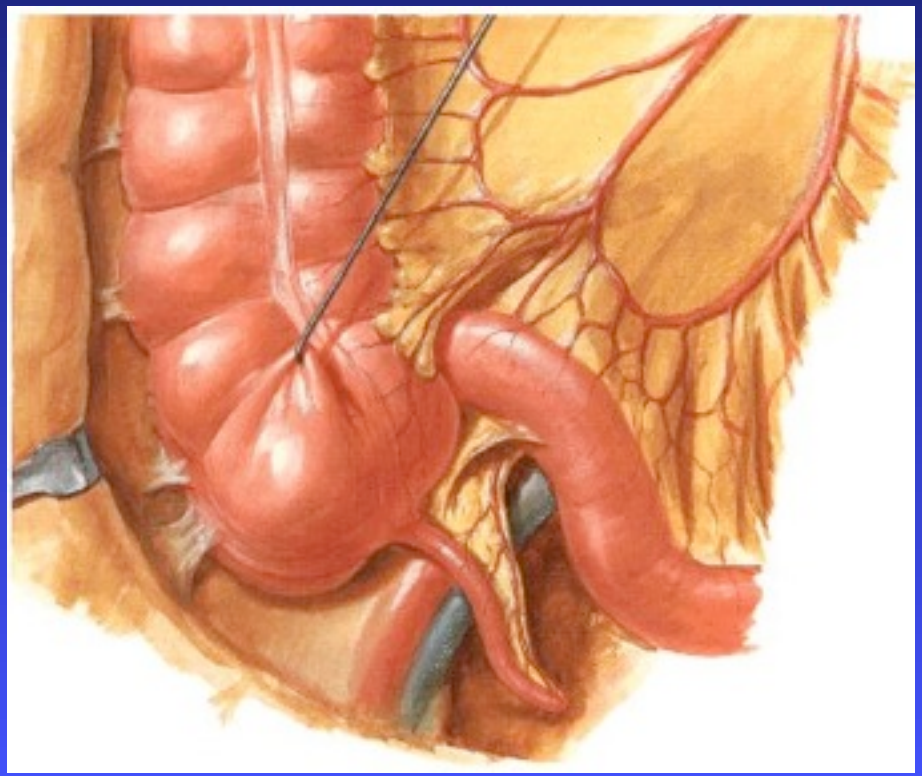

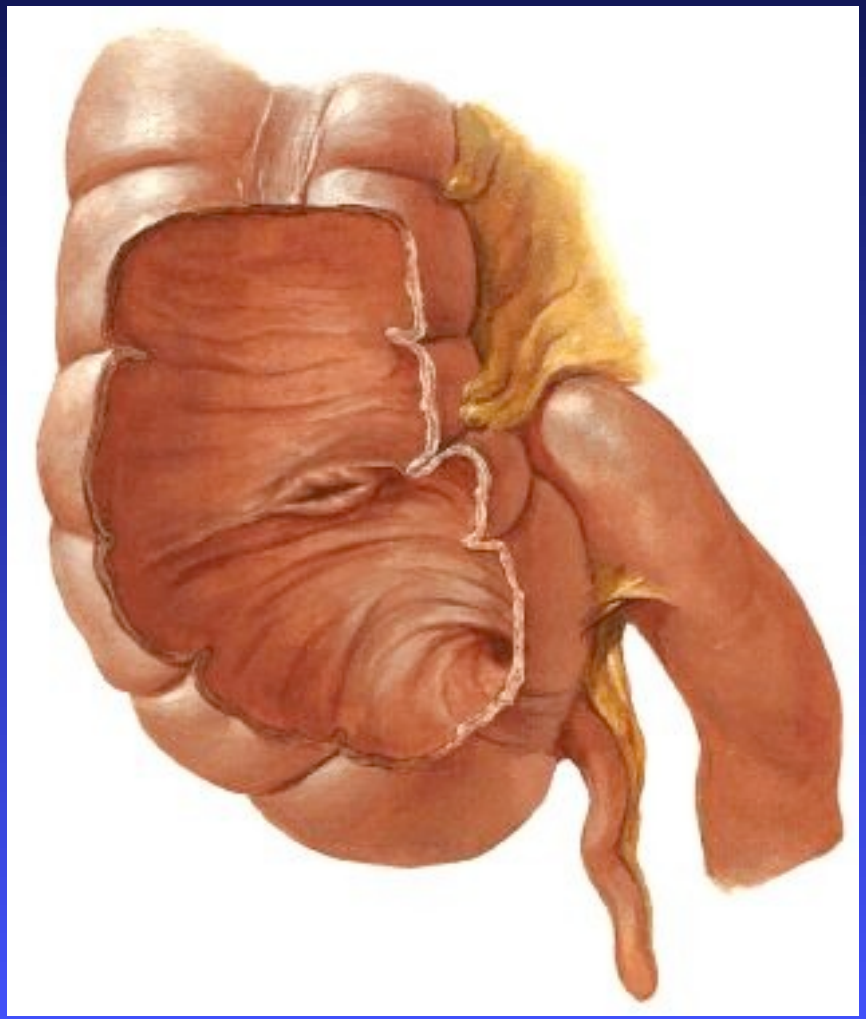

odbytnica

bańka odbytnicy

fałdy poprzeczne

kanał odbytu

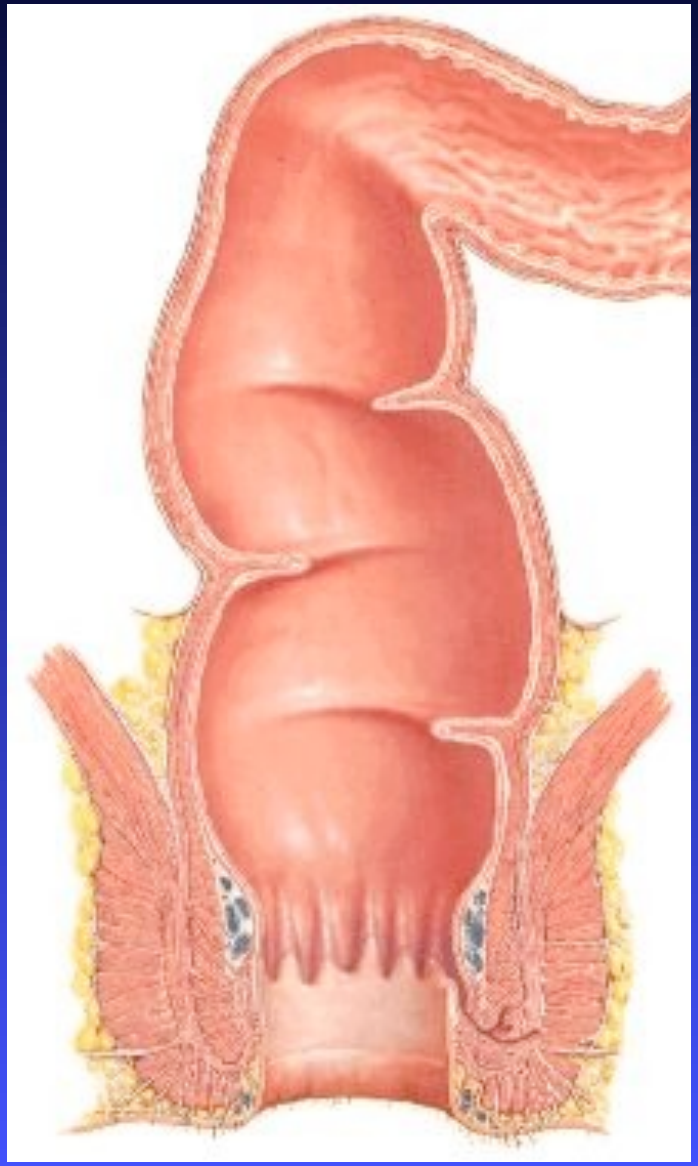

mięśnie:
1.dźwigacz odbytu
2.zwieracz zewnętrzny
3.zwieracz wewnętrzny

wątroba

2 powierzchnie:
przeponowa i trzewna

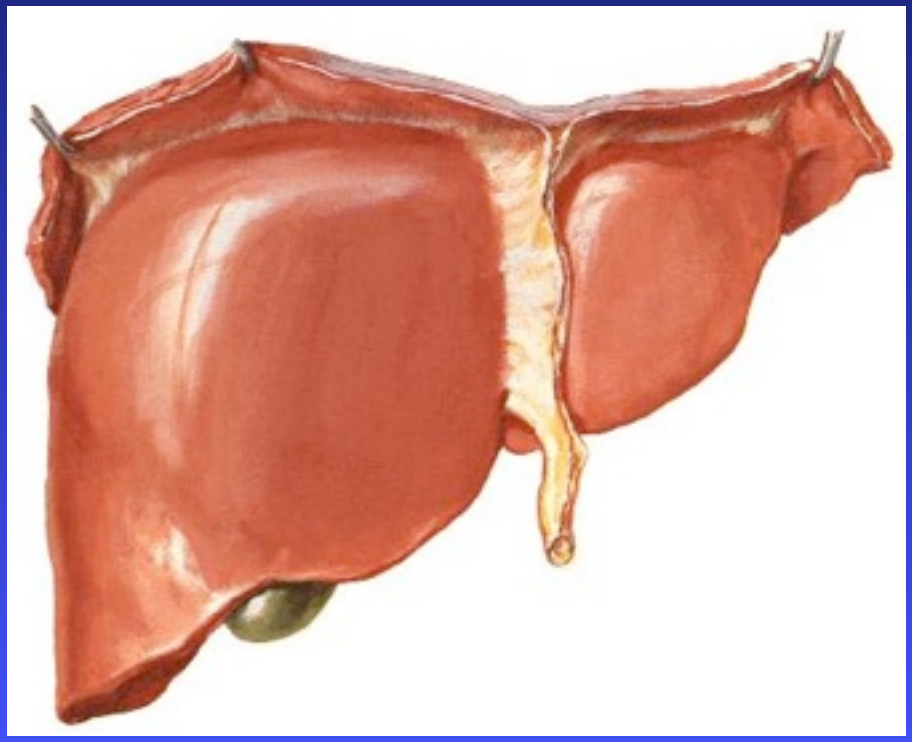

4 płaty: prawy, lewy, ogoniasty, czworoboczny

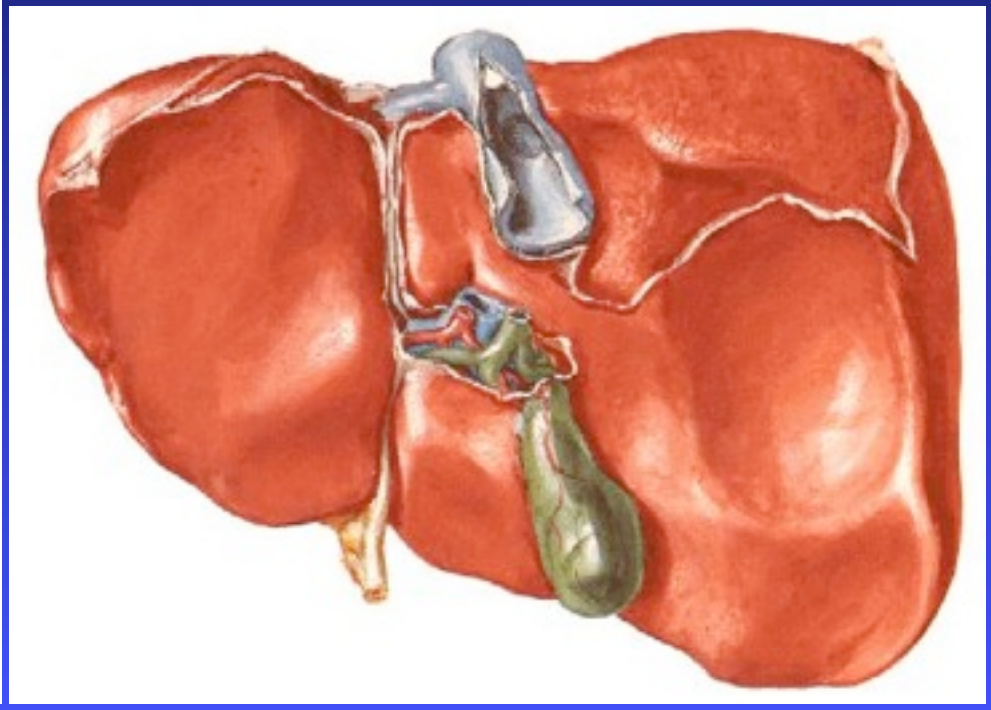

wątroba

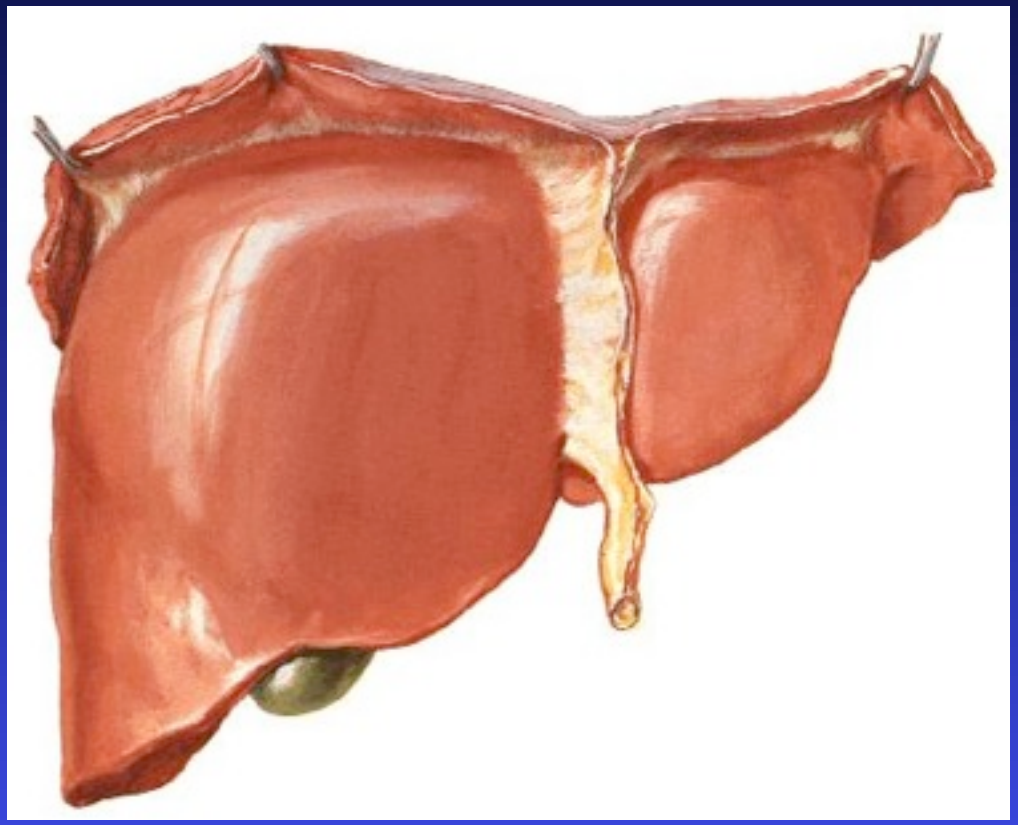

więzadła wątroby:

- sierpowate
- wieńcowe
- żylne
- obłe

wątroba

wrota wątroby:
1.żyła wrotna
2.przewód wątrobowy wspólny
3.tętnica wątrobowa właściwa

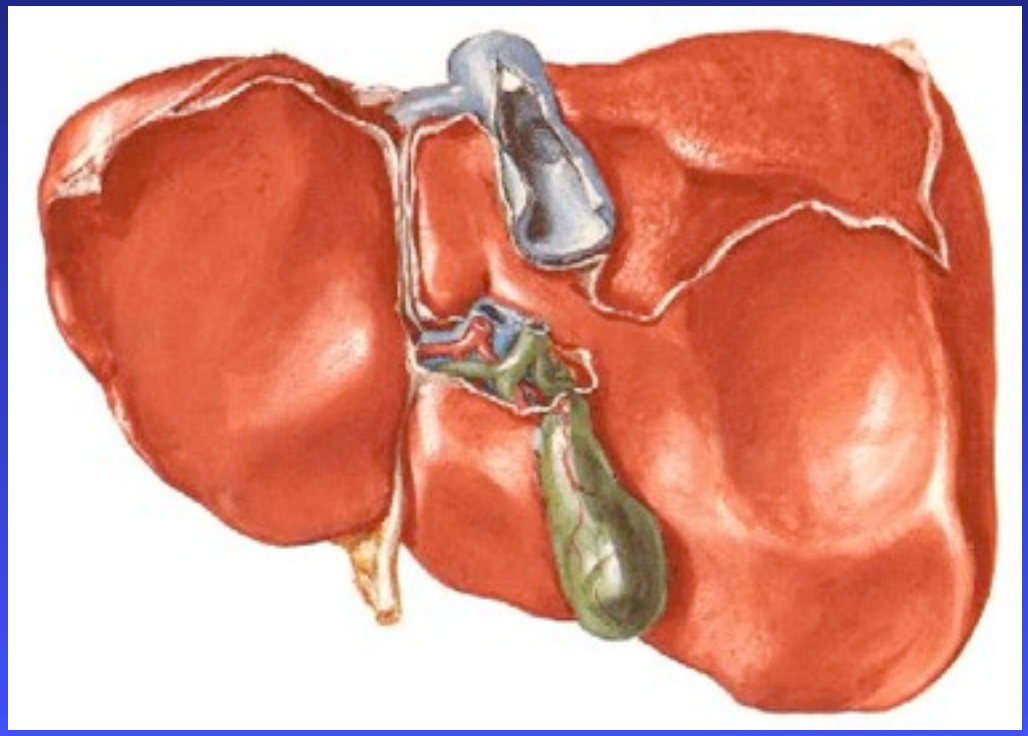

bruzda strzałkowa prawa
bruzda strzałkowa lewa

czynność wątroby

1. wydzielanie żółci (1-1,5 l/dobę)
2. regulacja stężenia glukozy we krwi
3. udział w przemianie azotu – wytwarzanie mocznika, synteza i magazynowanie małych ilości białek
4. detoksykacja
5. synteza protrombiny i fibrynogenu (proces krzepnięcia krwi) a także heparyny
6. magazyn krwi

drogi żółciowe

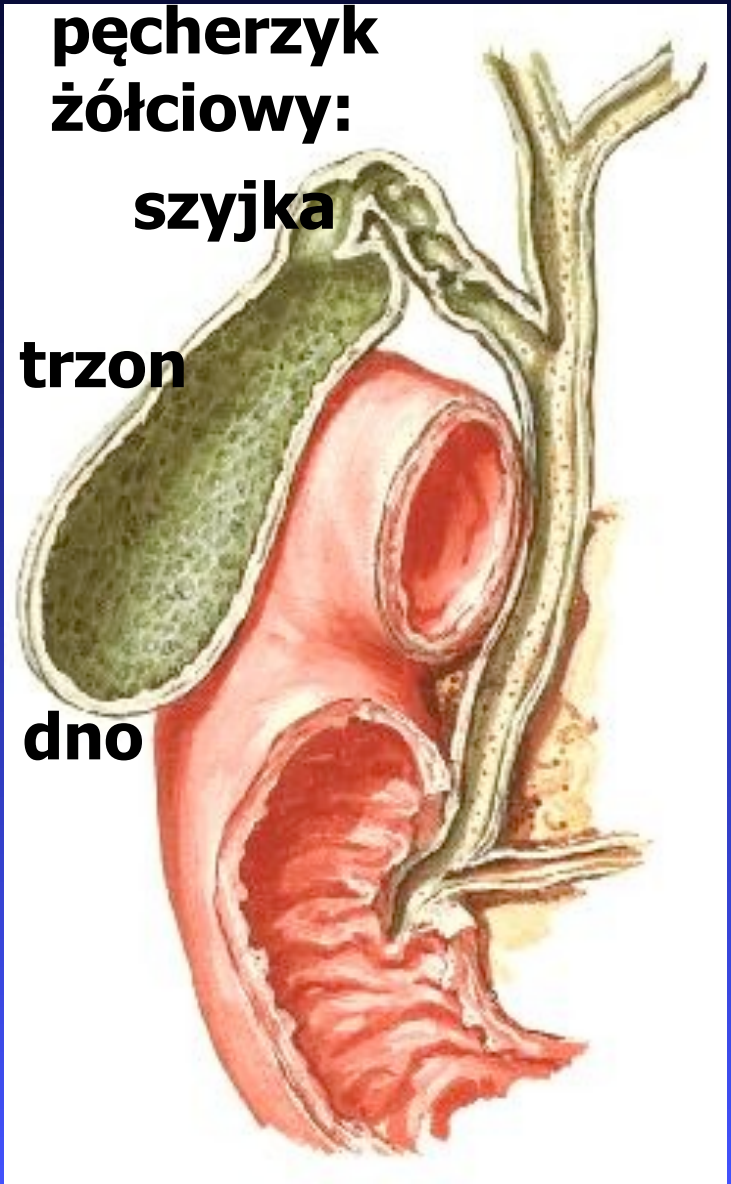

przewody wątrobowe: prawy i lewy

przewód wątrobowy wspólny

przewód pęcherzykowy

przewód żółciowy wspólny
(uchodzi wraz z przewodem trzustkowym na brodawce większej dwunastnicy)

drogi żółciowe

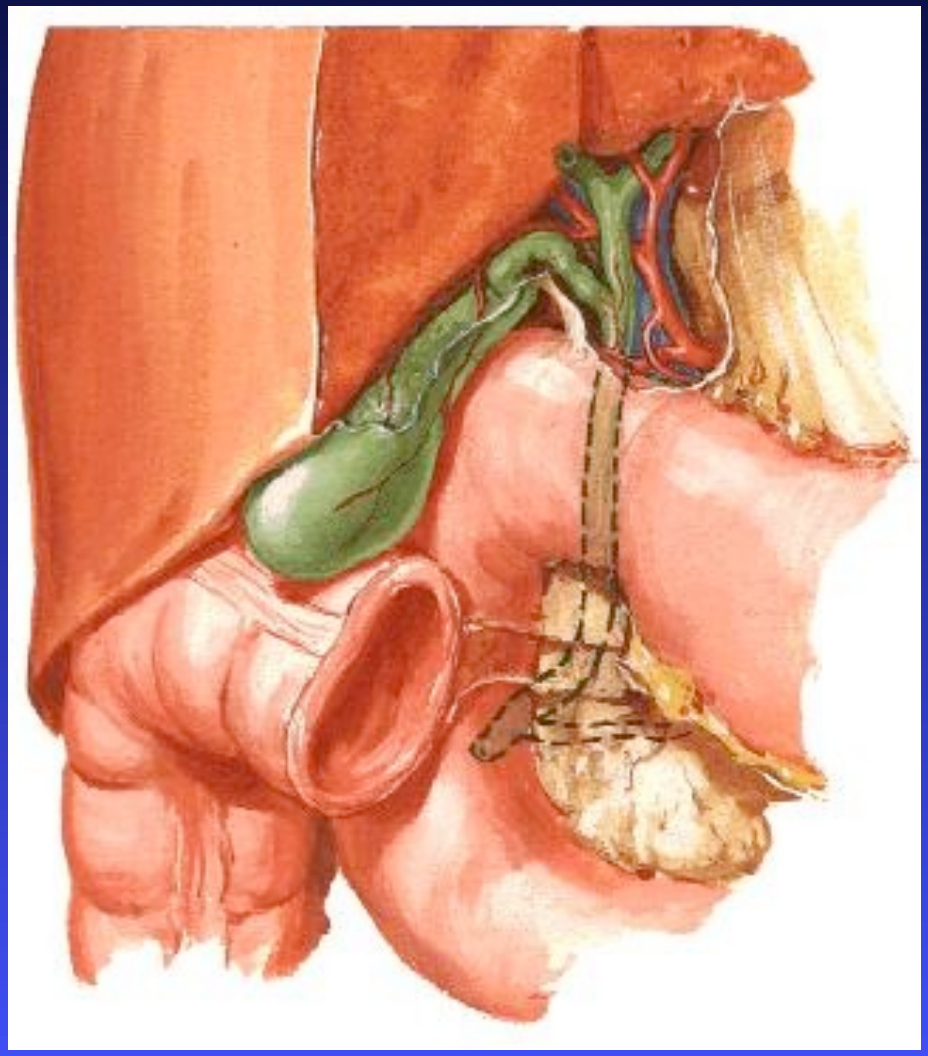

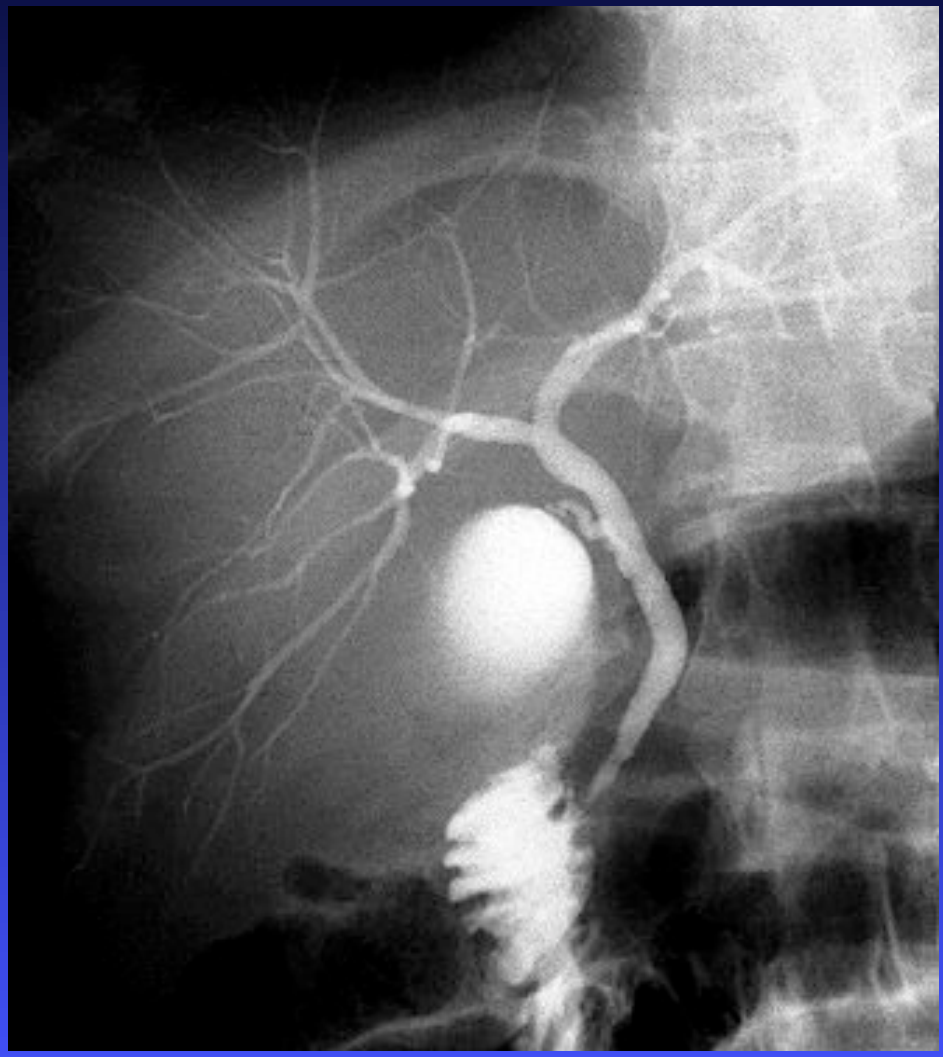

trzustka

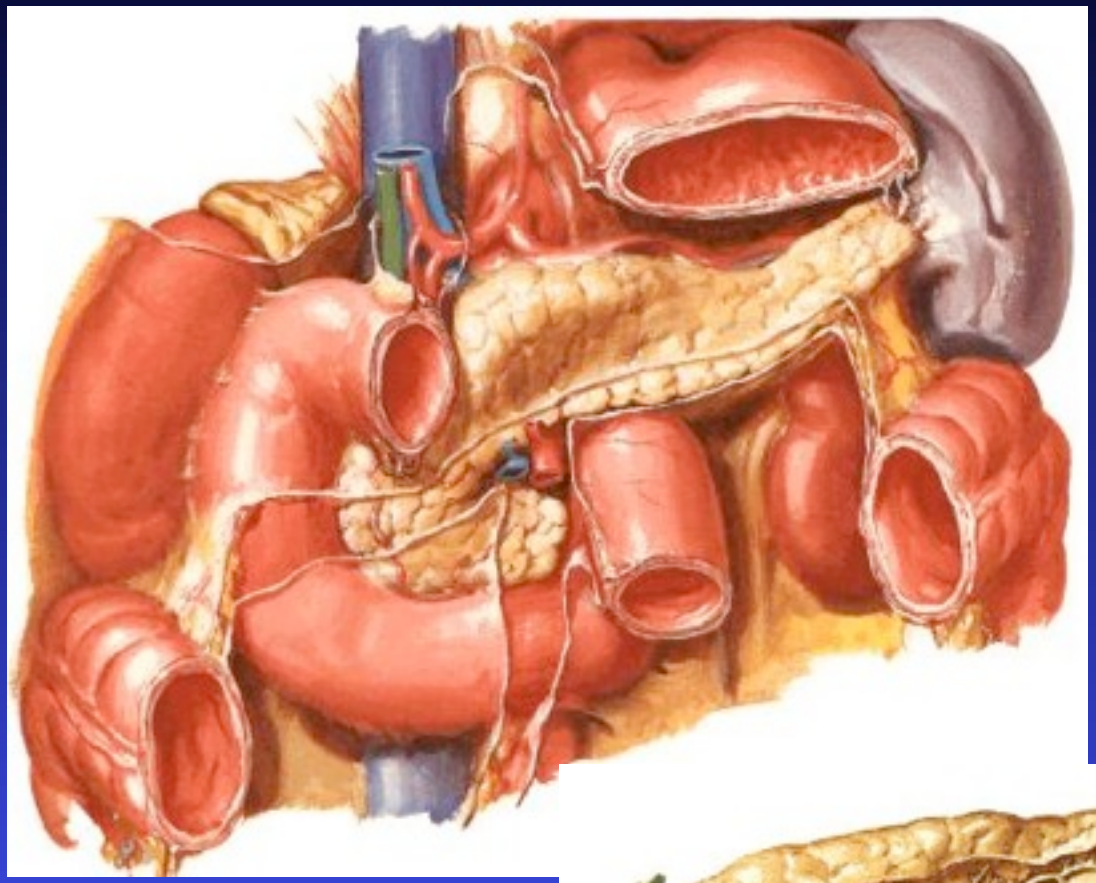

- głowa – otoczona dwunastnicą
- szyja
- trzon
- ogon



budowa zrazikowa
- przewód trzustkowy
- przewód trzustkowy dodatkowy

przewód trzustkowy

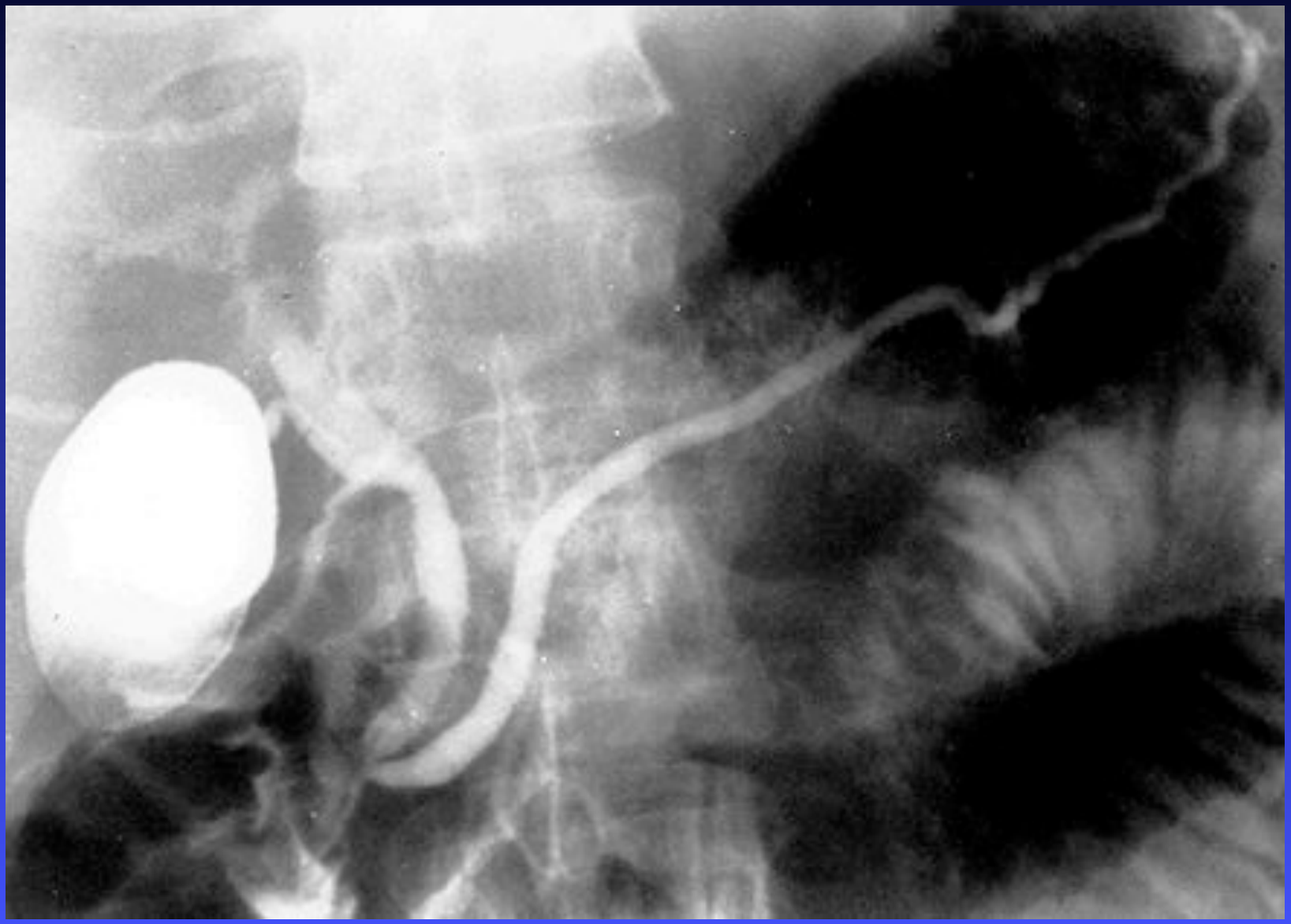

czynność trzustki

Gruczoł trawienny:
komórki gruczołowe wydzielają sok trzustkowy zawierający enzymy trawiące białka, tłuszcze i węglowodany

Gruczoł wydzielania wewnętrznego:
rozsiane w trzustce skupiska komórek tworzące wyspy Langerhansa wydzielają **insulinę**

Śledziona

- Położenie: podżebrze lewe (oś długa wzdłuż X żebra)
- Rola:
  - Rozpad erytrocytów
  - Rozmnażanie erytrocytów (życie płodowe)
  - Rozmnażanie limfocytów
  - Magazynowanie krwi

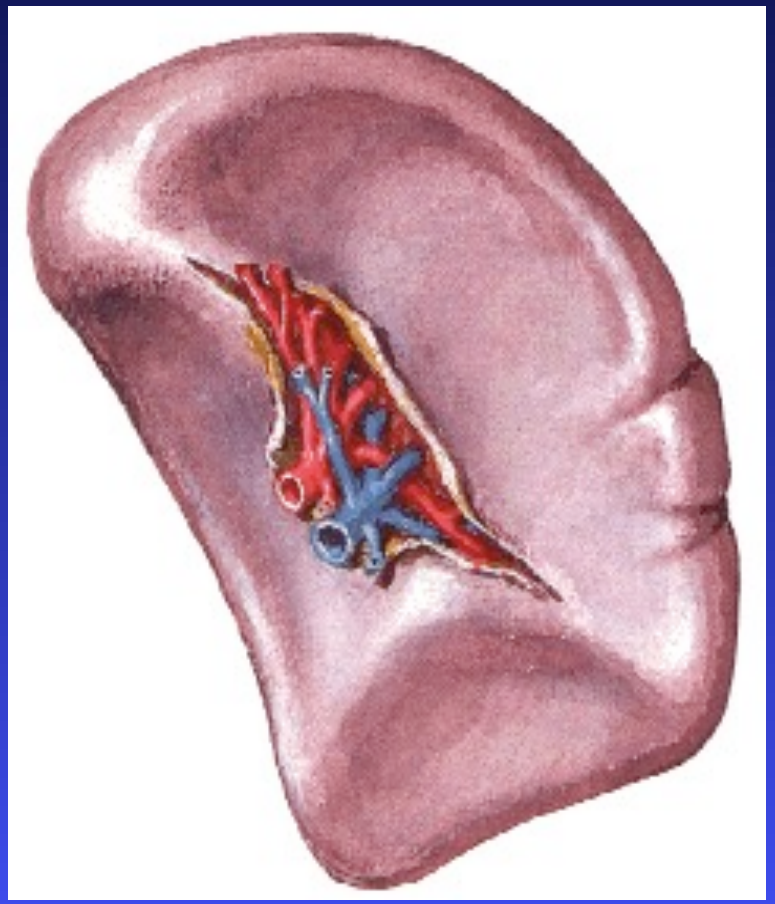

unaczynienie cewy pokarmowej

1. Pień trzewny:
   t. żołądkowa lewa
   t. śledzionowa
   t. wątrobowa wspólna

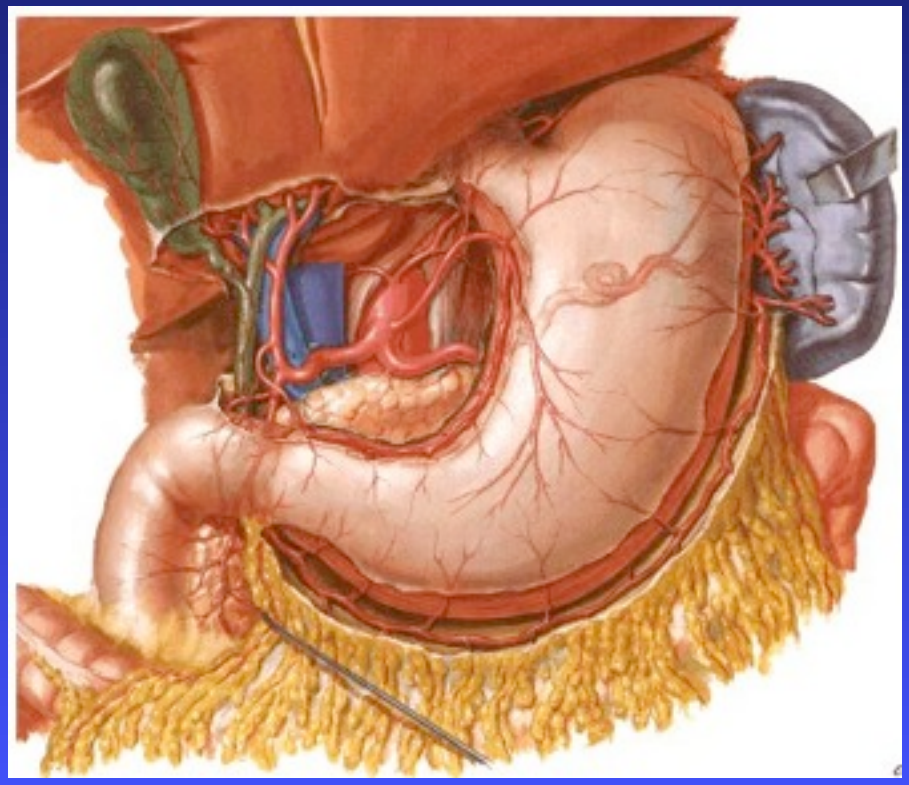

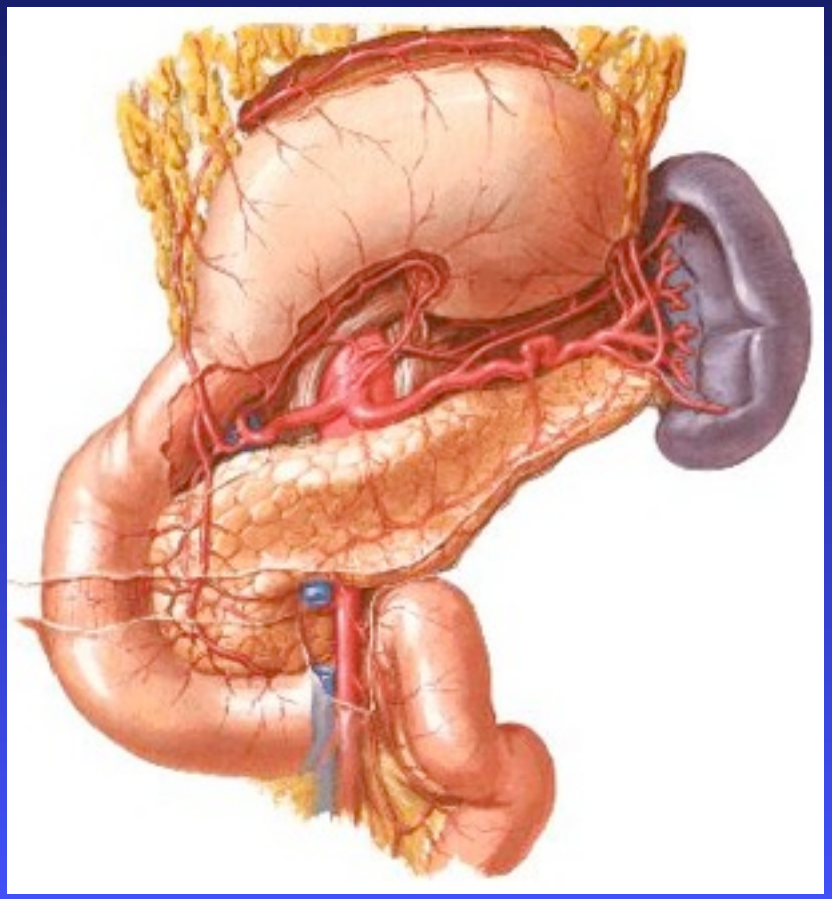

unaczynienie cewy pokarmowej

2. t. krezkowa górna

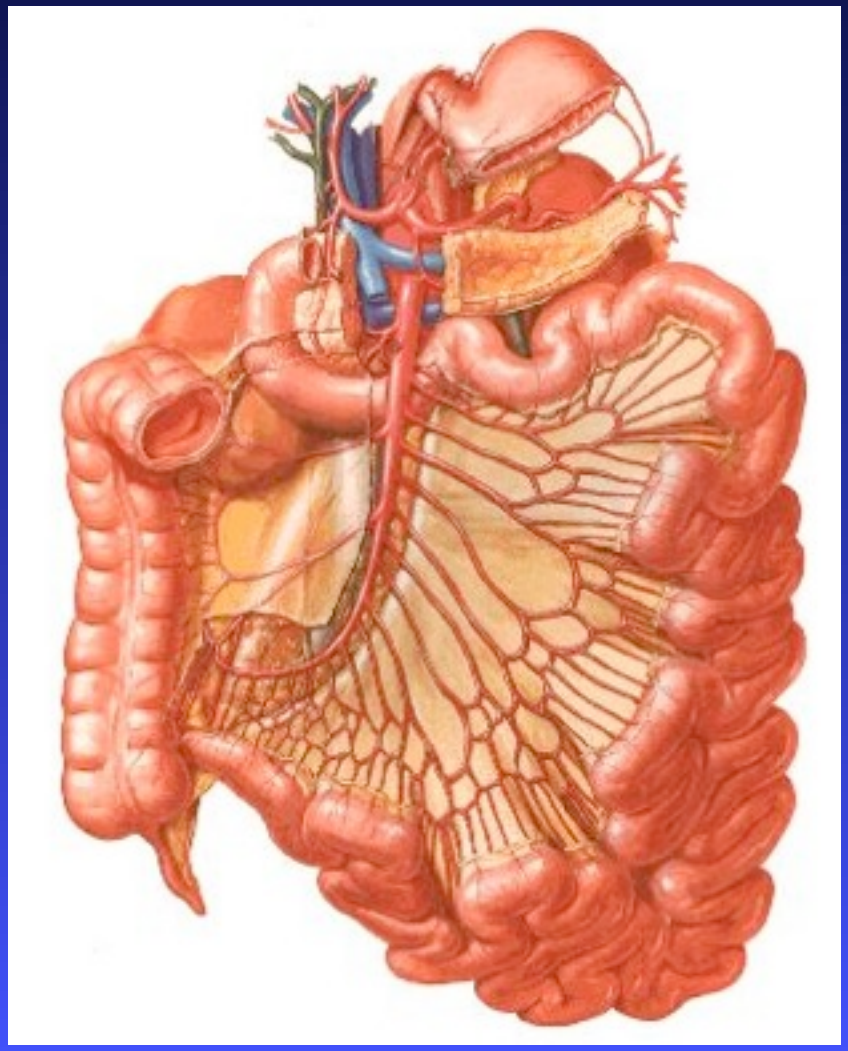

3. t. krezkowa dolna



unaczynienie cewy pokarmowej

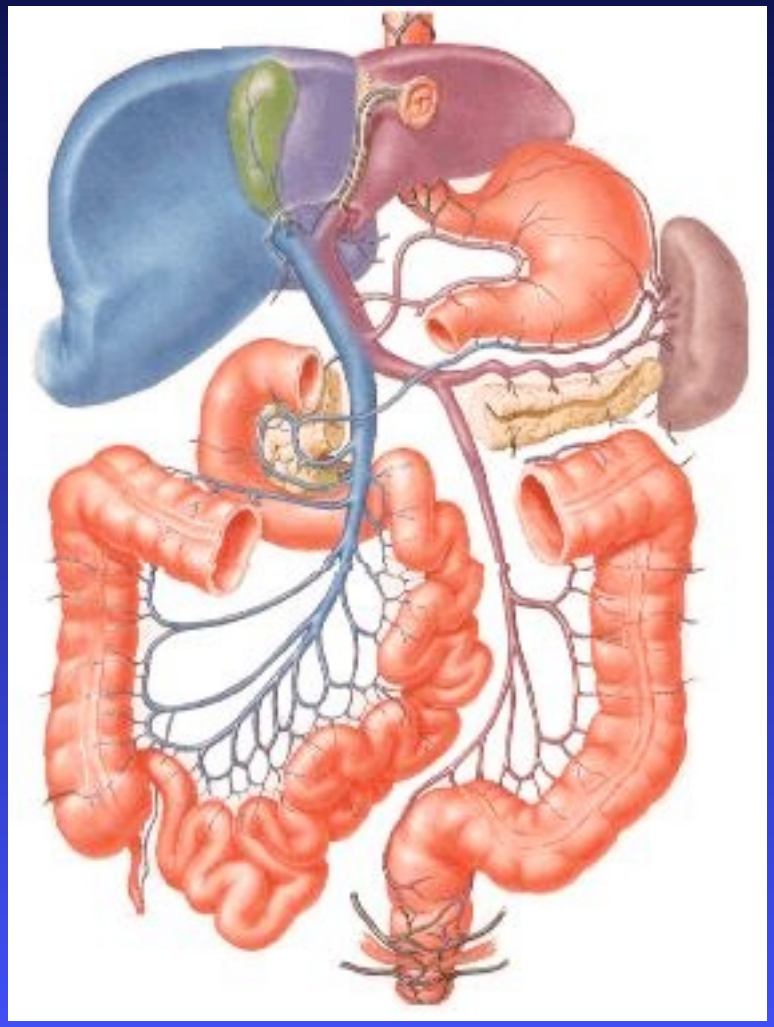

żyła śledzionowa
+ = żyła wrotna
żyła krezkowa górna

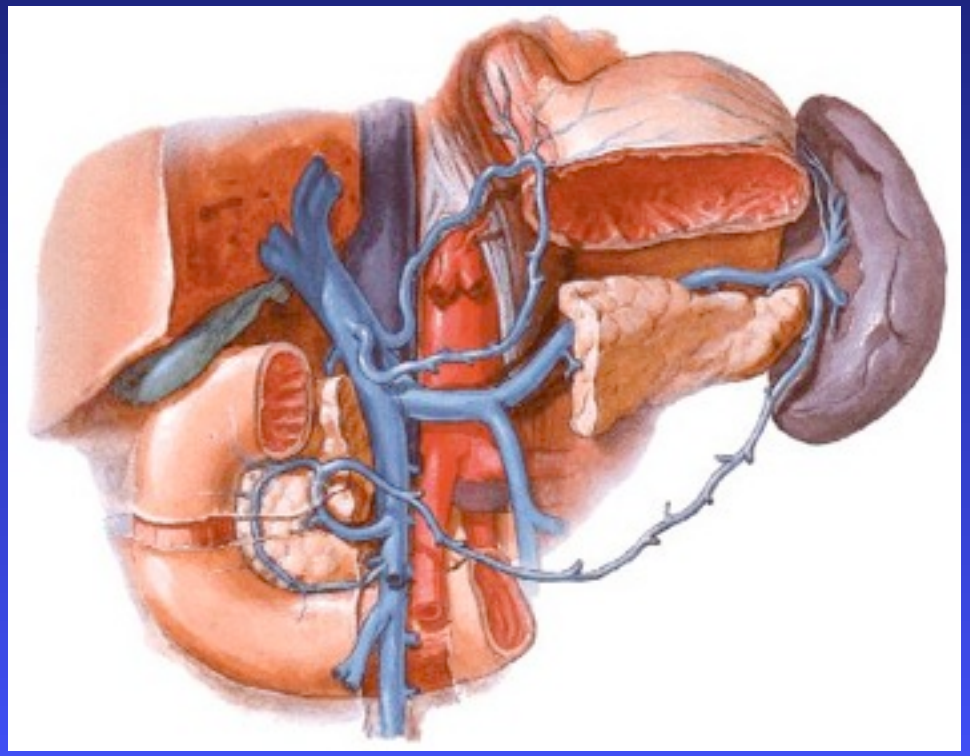

Układ moczowo-płciowy

Układ moczowy

Narządy płciowe męskie



NERKA

-Waga 120-200g
-Długość – 11-12 cm
-Szerokość – 5-6 cm
-Grubość – 3-4 cm

Położenie
-wnęka nerki na wysokości L2
-Od góry – dolna krawędź opłucnej

-W pozycji stojącej nerka przesuwa się o ½ - 1 wysokości kręgu

Torebki nerki:

-Torebka włóknista
-- błona włóknista
-- błona mięśniowa (podwłóknista)
-Torebka tłuszczowa
-Powięź nerkowa

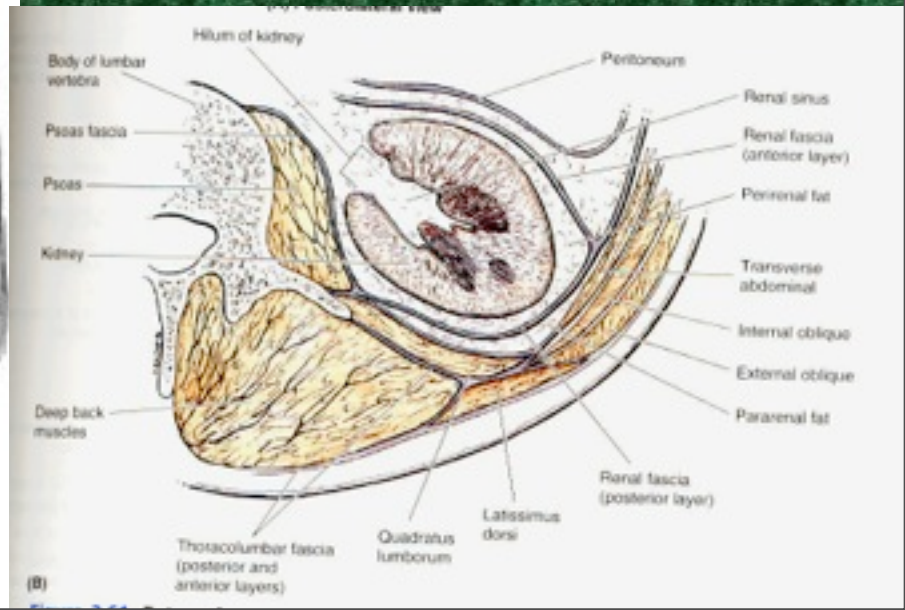

Znaczenie torebek nerki

- Utrzymanie położenia i ochrona nerek
- Przy ich osłabieniu opadanie nerki (*nephroptosis*) lub nerkę wędrującą (*ren mobilis*)
- W torebce tłuszczowej – wylewy krwawe po urazach tępych (torebki tłuszczowej brak u płodów i noworodków)
- Torebka tłuszczowa jest miejscem gdzie rozwijają się procesy zapalne

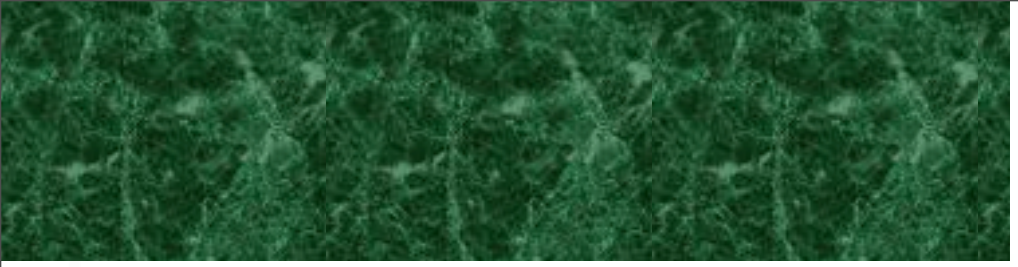

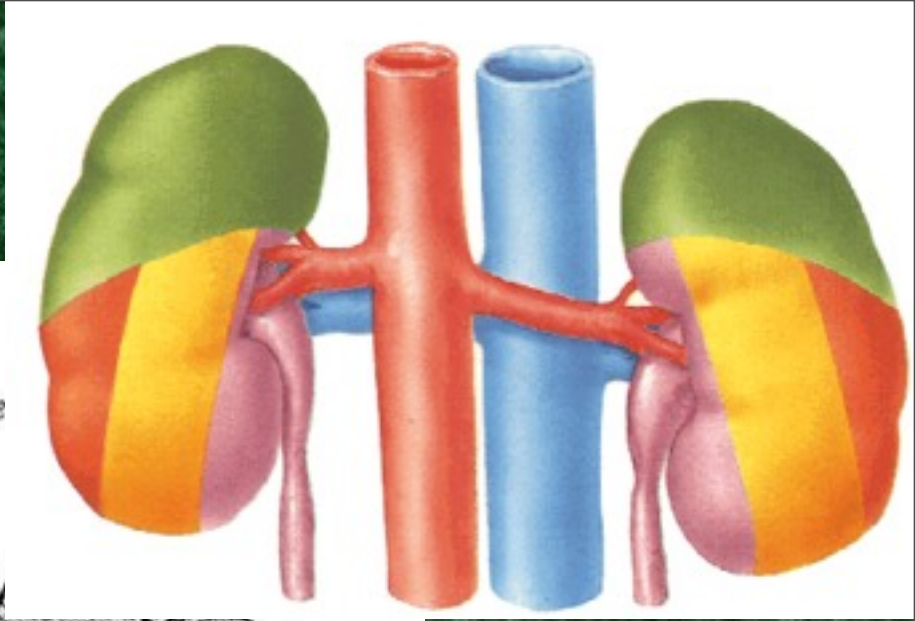

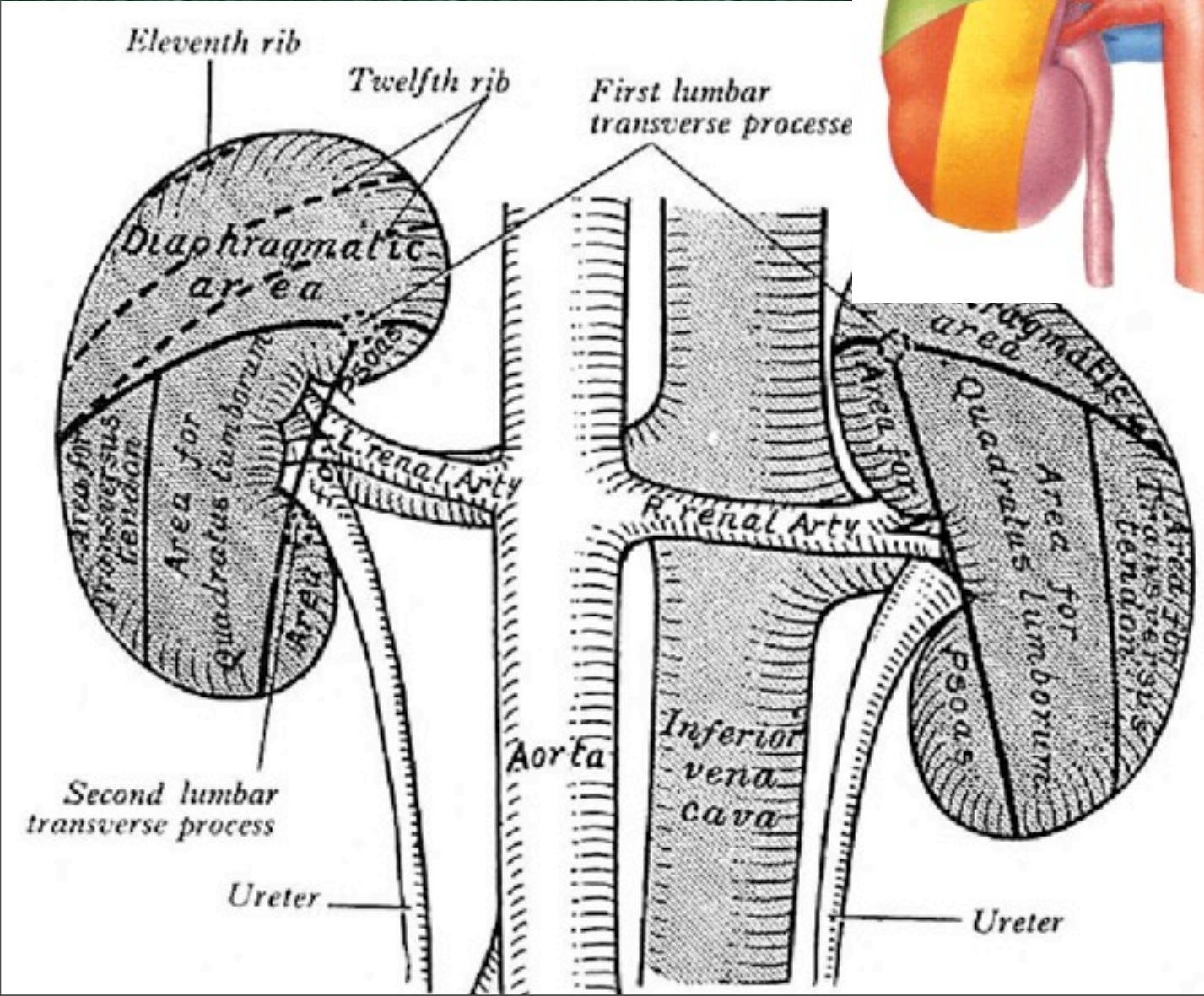
Eleventh rib
Twelfth rib
First lumbar transverse processe
Diaphragmatic area
Psoas
Area for Quadratus lumborum
Area for Transversus tendon
L. renal Arty
R. renal Arty
Aorta
Inferior vena cava
Second lumbar transverse process
Ureter
Ureter



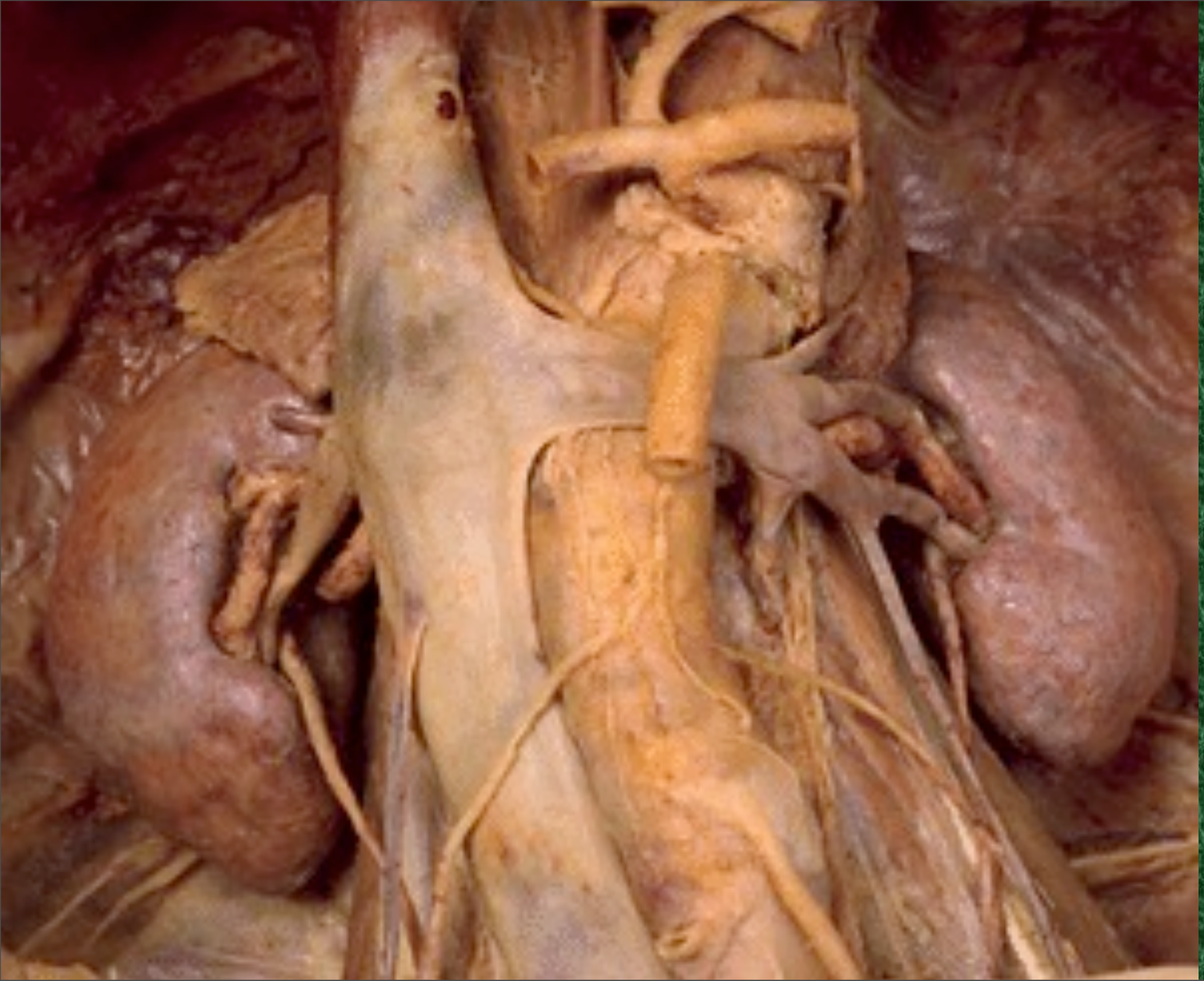

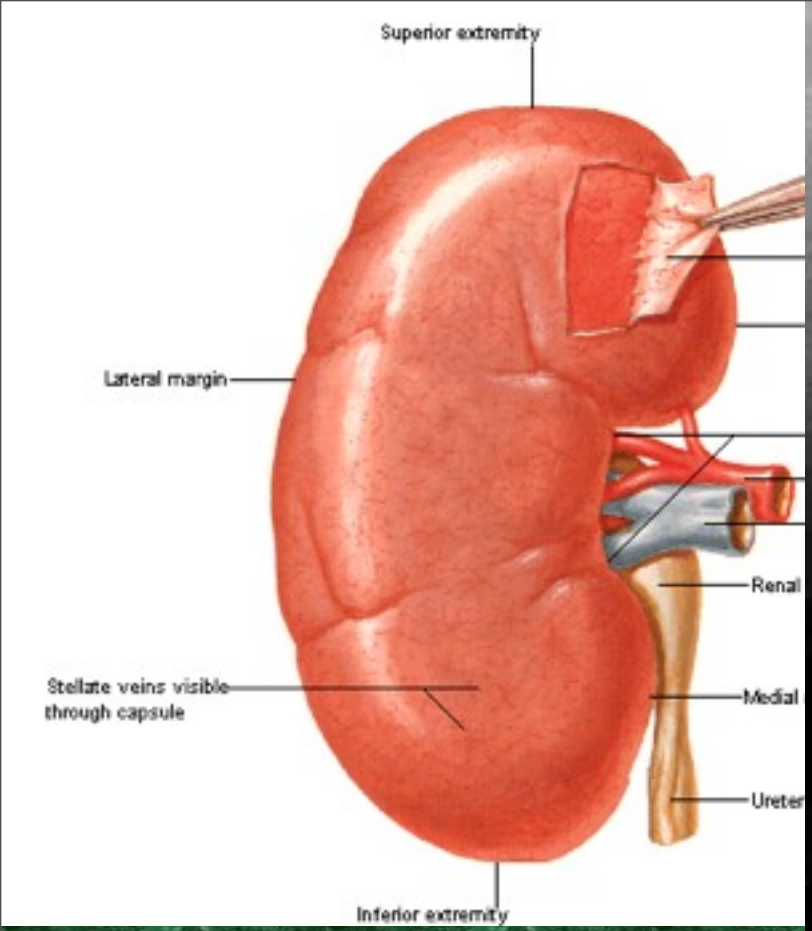
Superior extremity
Lateral margin
Renal
Stellate veins visible through capsule
Medial
Ureter
Inferior extremity



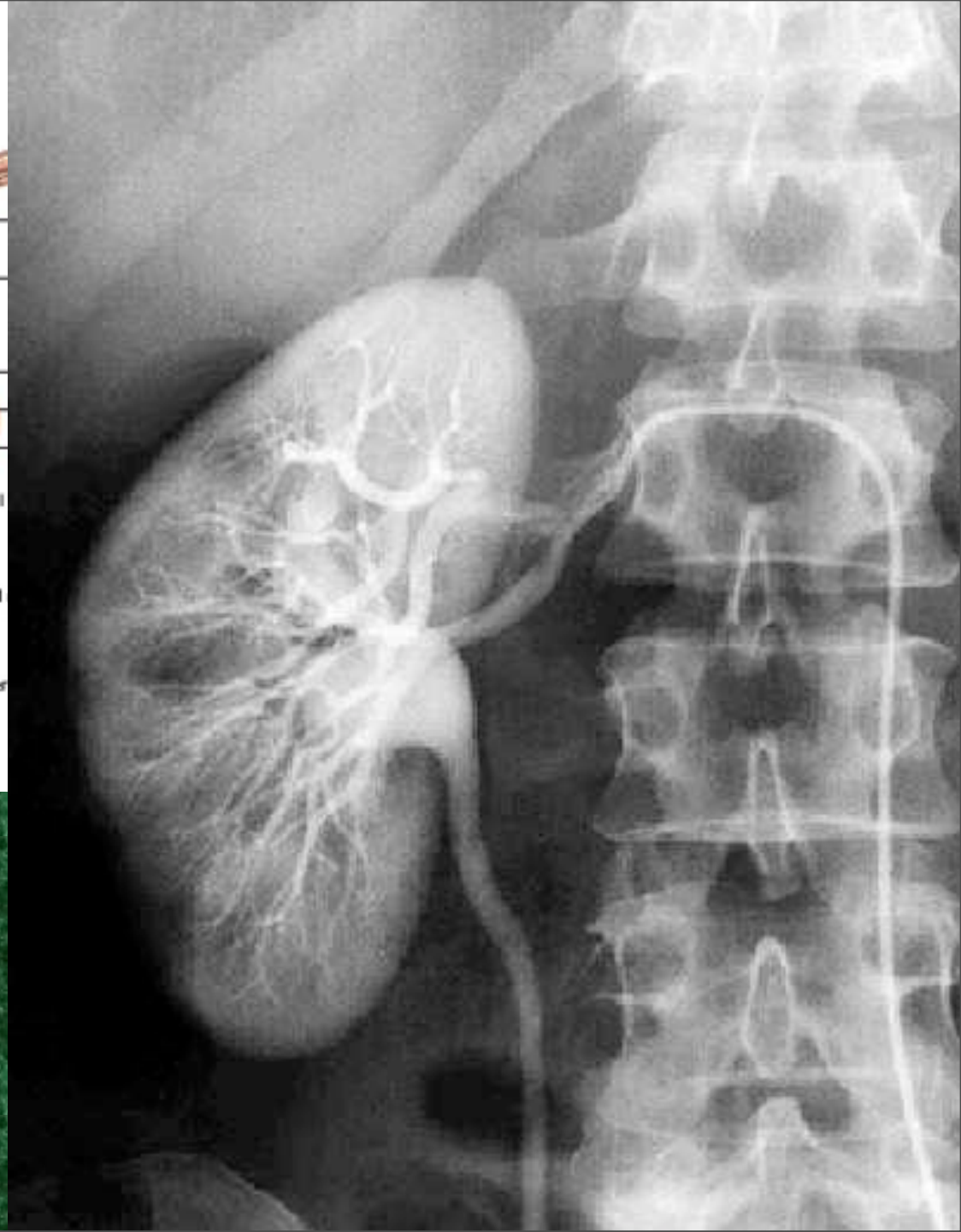

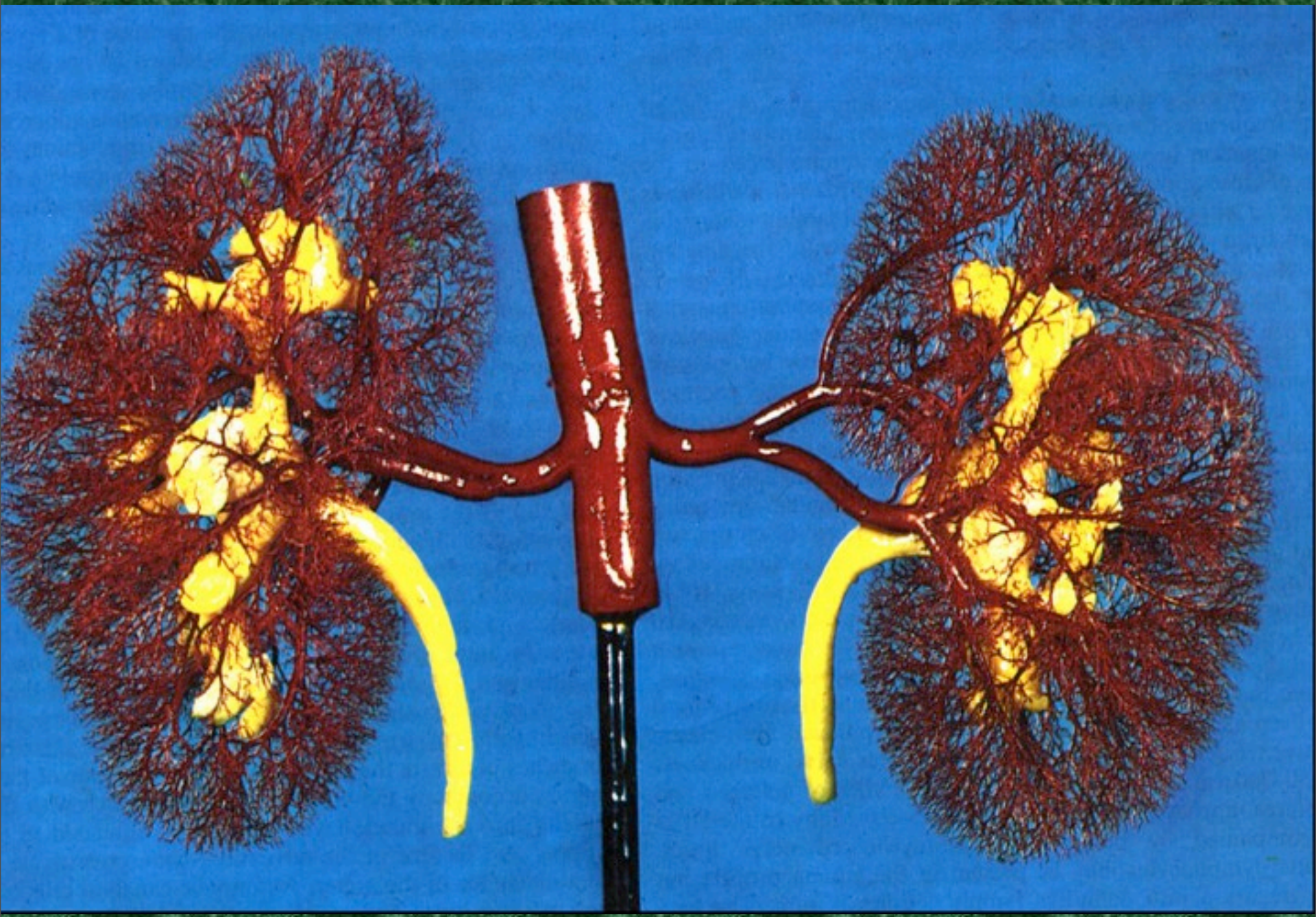

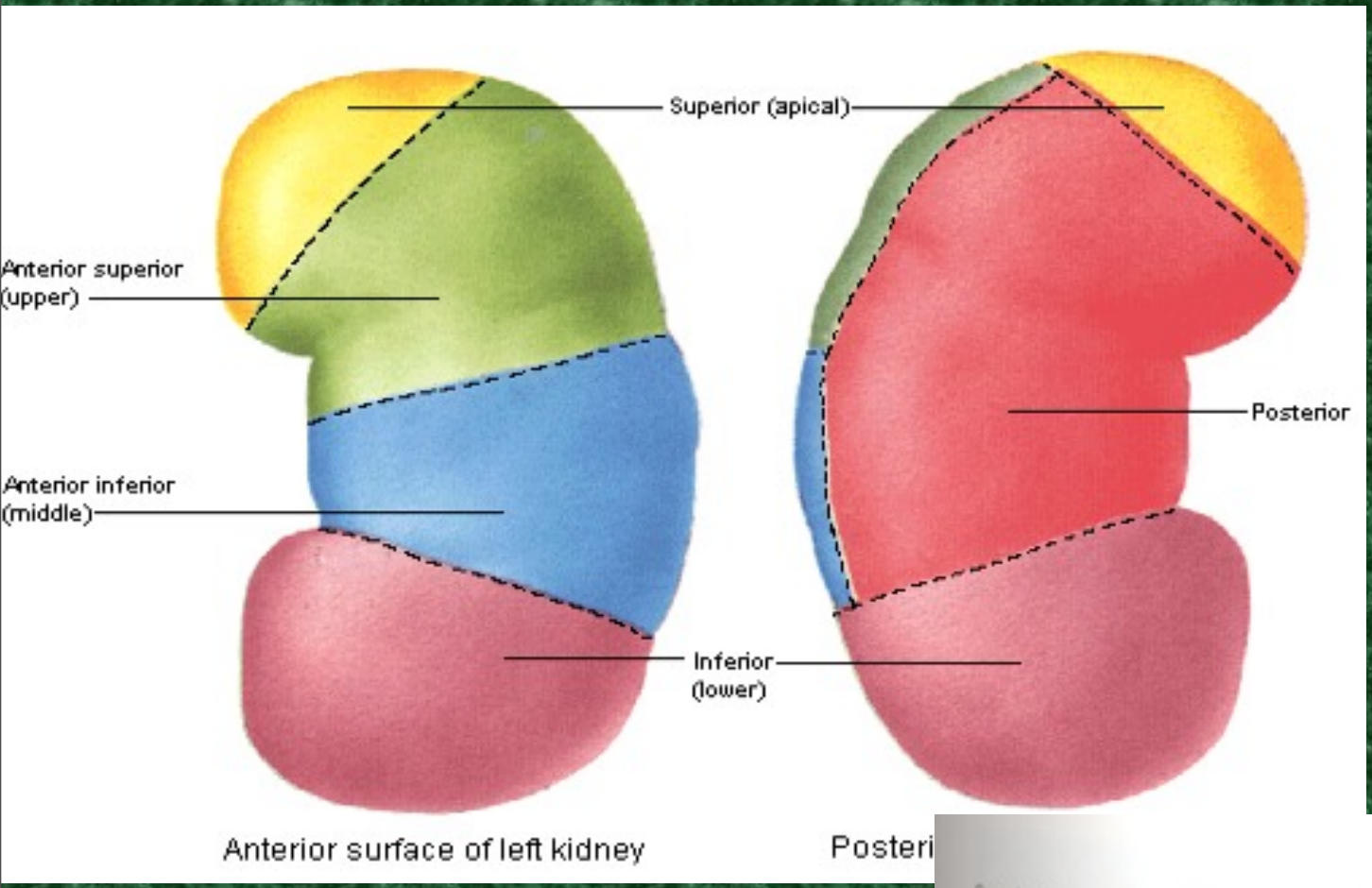

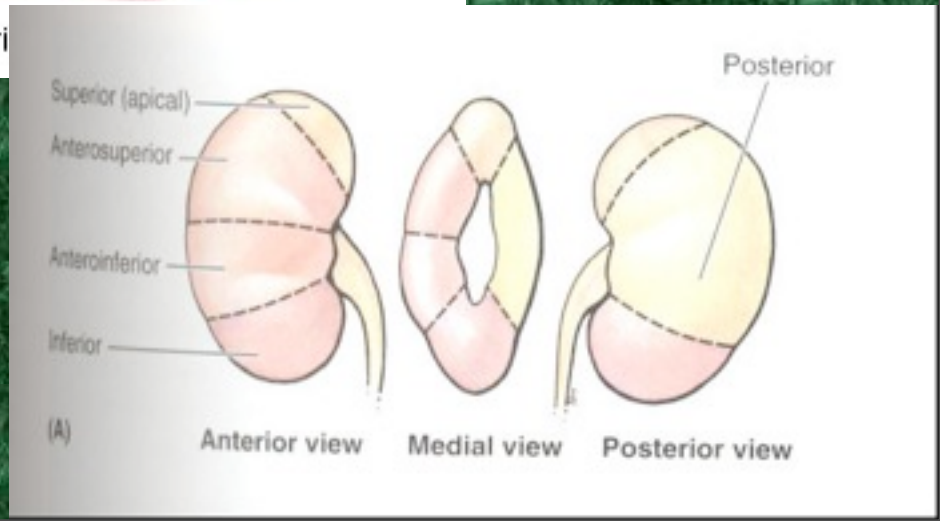

Segmenty nerki

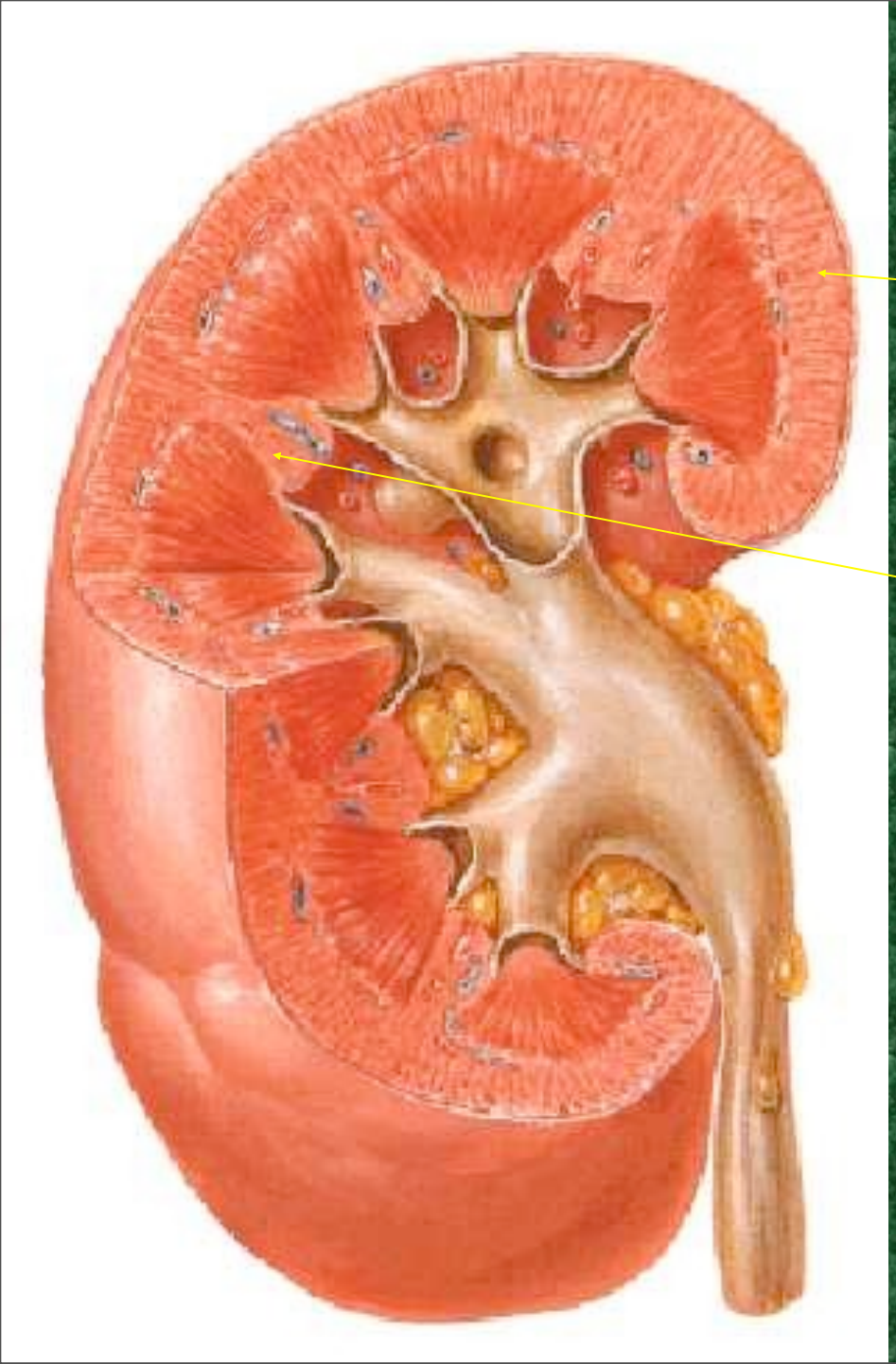

Kora nerki tworzą ciałka nerkowe i kanaliki kręte

Rdzeń nerki
(utworzony przez piramidy nerkowe (6-20) zbudowane z cewek prostych i zbiorczych Wierzchołki piramid wchodzą do kielicha tworząc brodawkę nerkową – *papilla renalis)*

Struktura nerki

- Słupy nerkowe – granice rozwojowe płatów nerkowych (*lobi renalis*)
- Płat nerkowy stanowi piramida wraz z odpowiednią częścią kory – płaty są niekiedy wyraźne i występują w życiu płodowym w postaci nerki płatowatej (*ren lobatus*)

piramidy

kielichy nerkowe większe (2-3)

brodawki (8-12)

słupy nerkowe



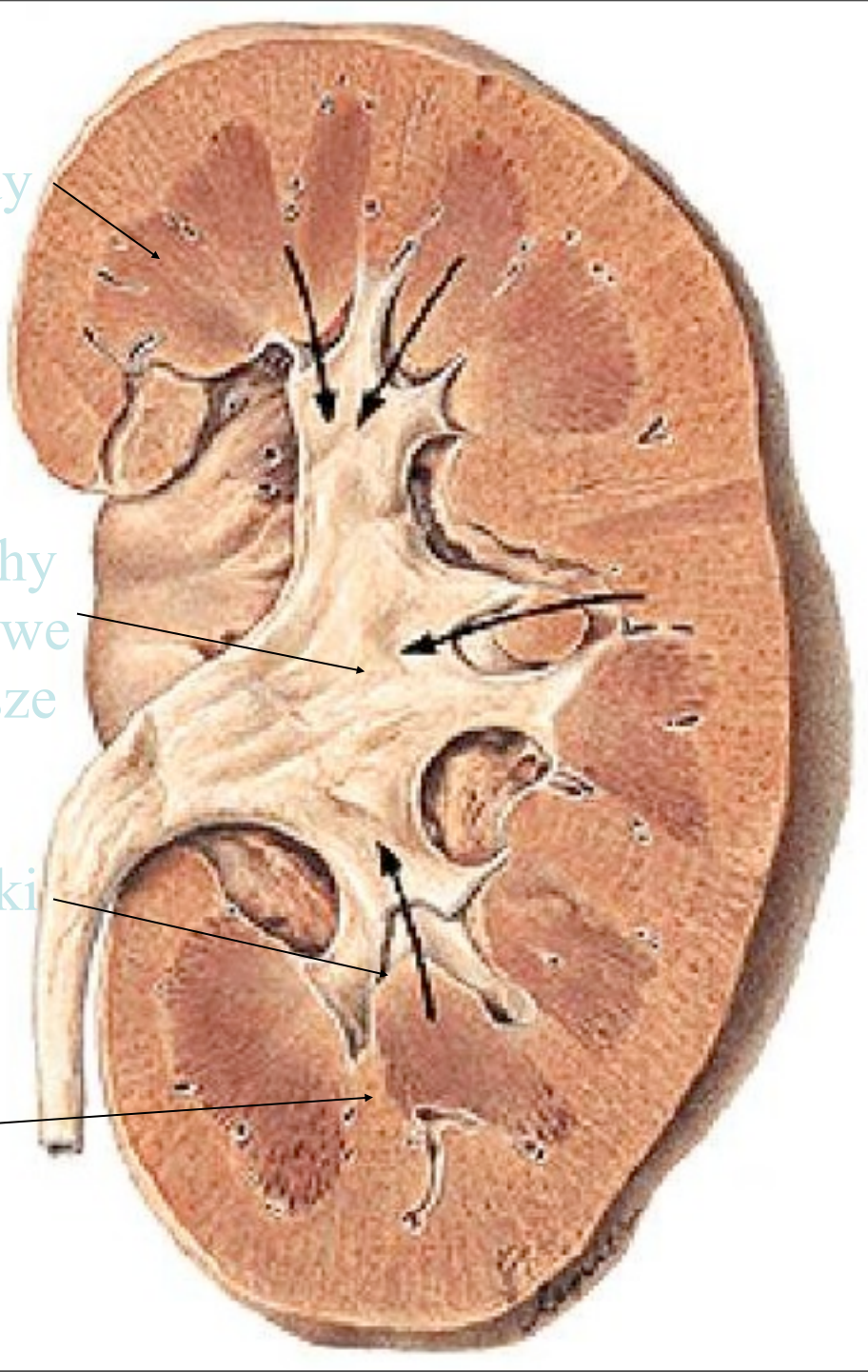

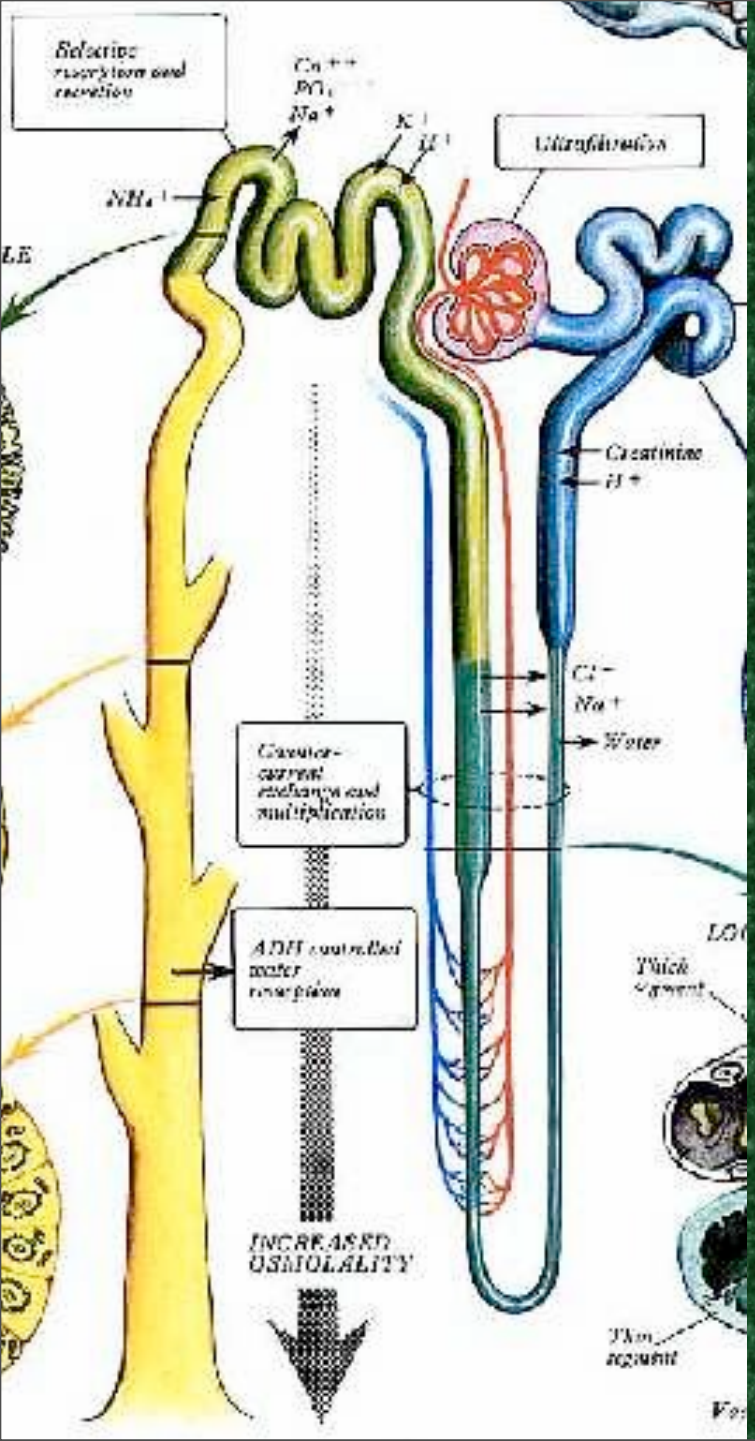

Ciałko nerkowe

Kanalik nerkowy

Kanalik –
Część wydzielnicza (30-38 mm
Część odprowadzająca

Część kręta
Część prosta

Część przejściowa

Część środkowa – prosta
- kręta

Cewka zbiorcza

Drogi wyprowadzające mocz

- Kielichy nerkowe mniejsze (*calices renales minores*)
- Kielichy nerkowe większe (*calices renales majores*)
- Miedniczka nerkowa (*pelvis renalis*)
- Moczowód (*ureter*)

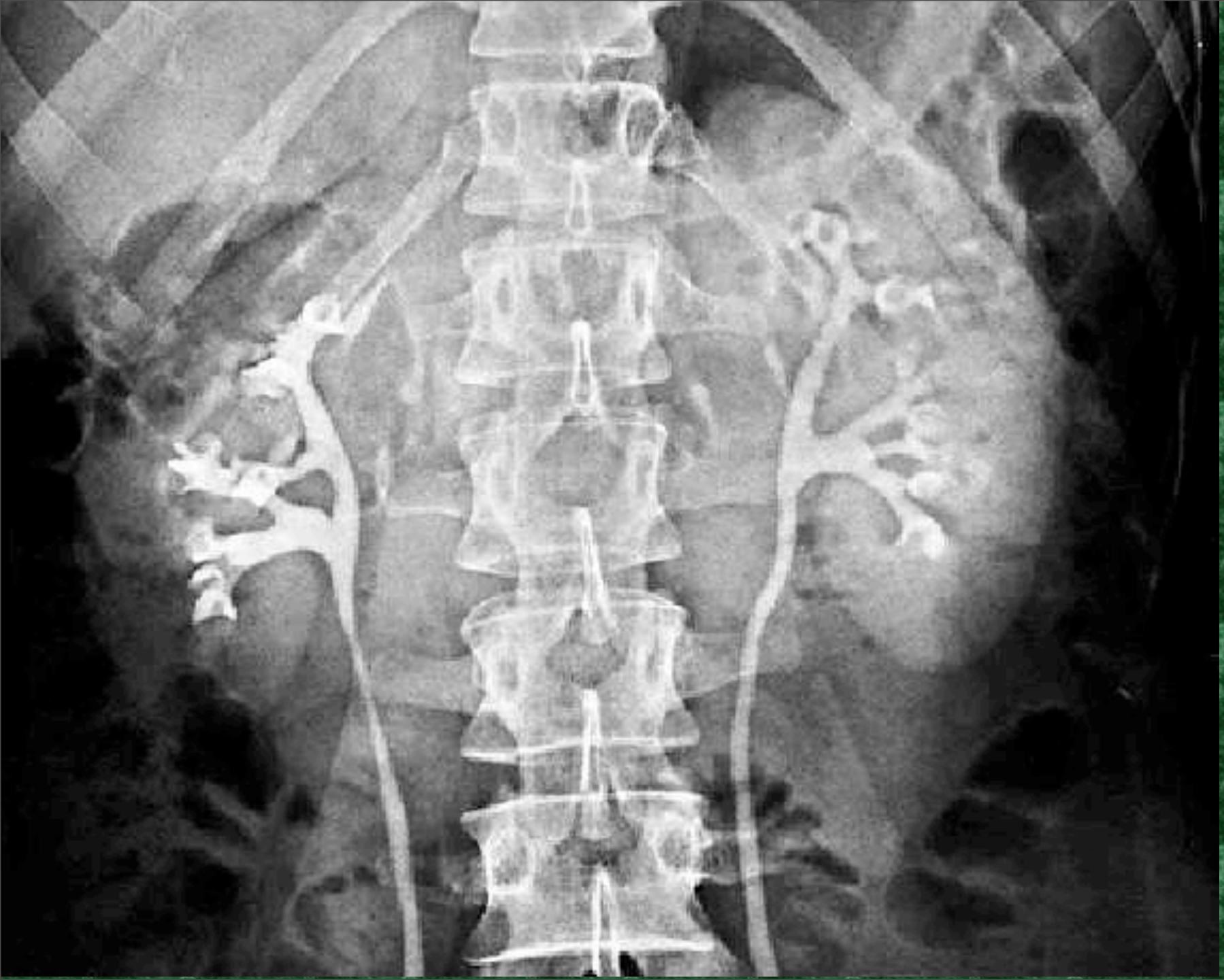



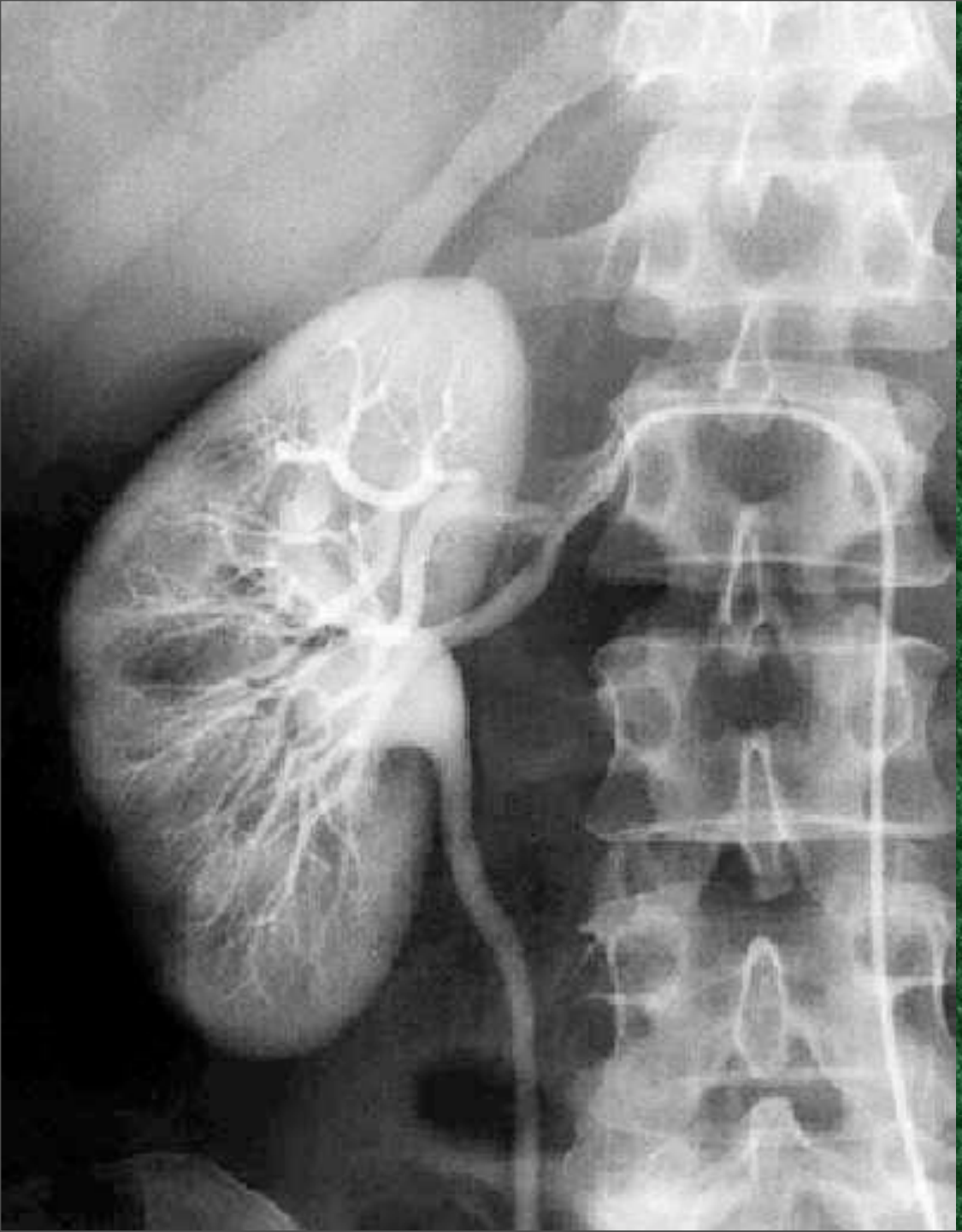

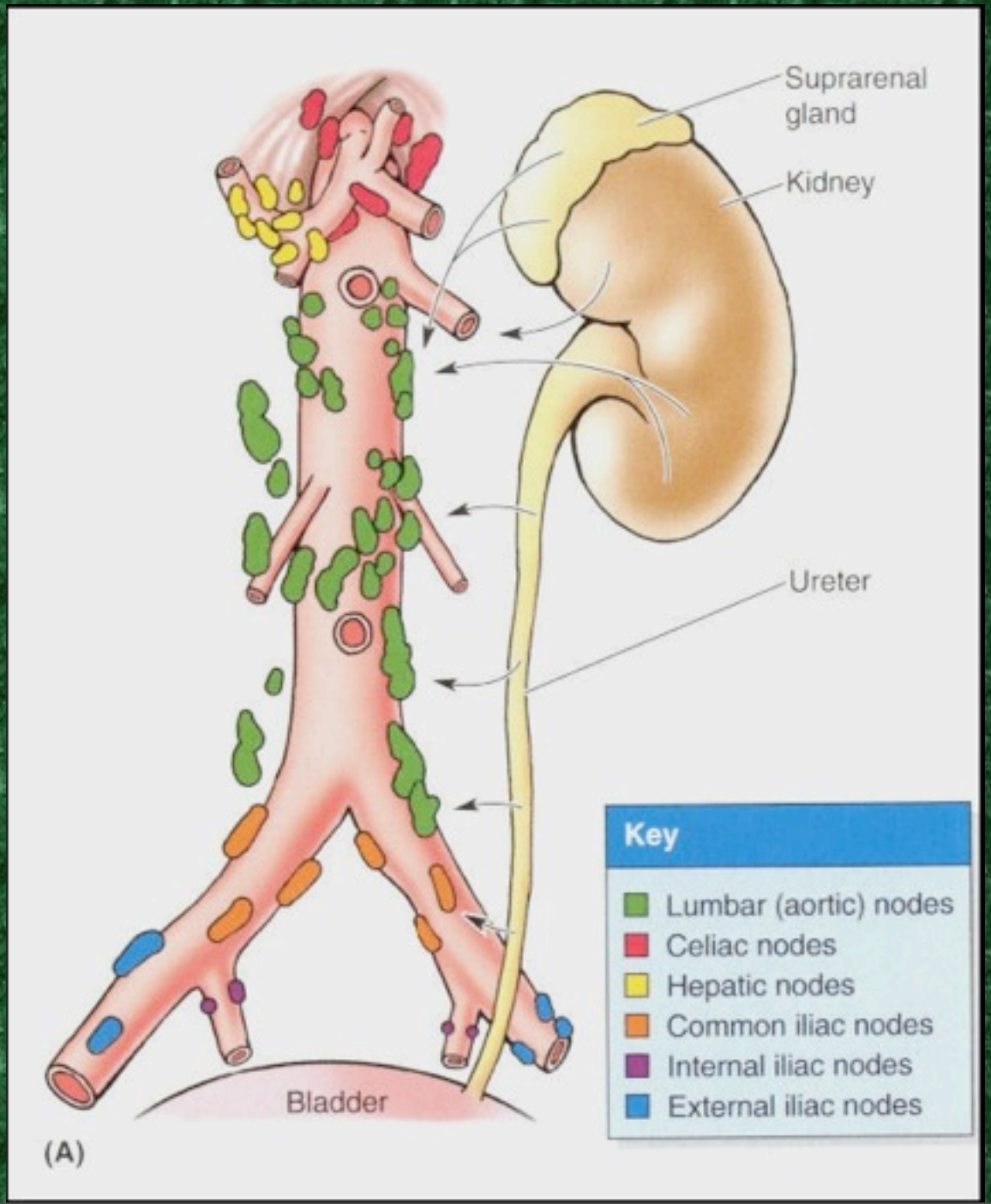

Układ Limfatyczny Nerki



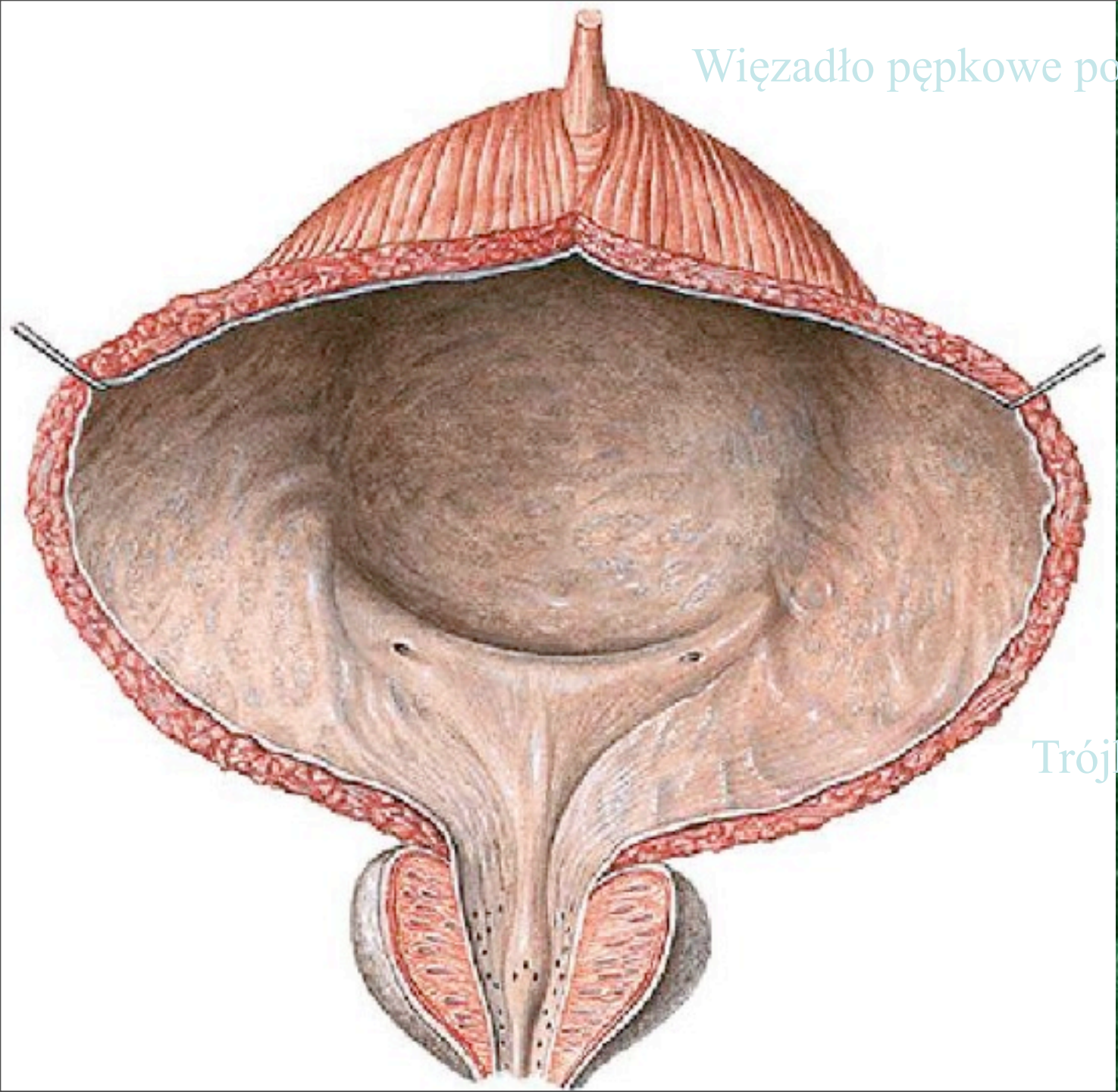
Więzadło pępkowe pośrodkowe
Trójkąt pęcherzowy

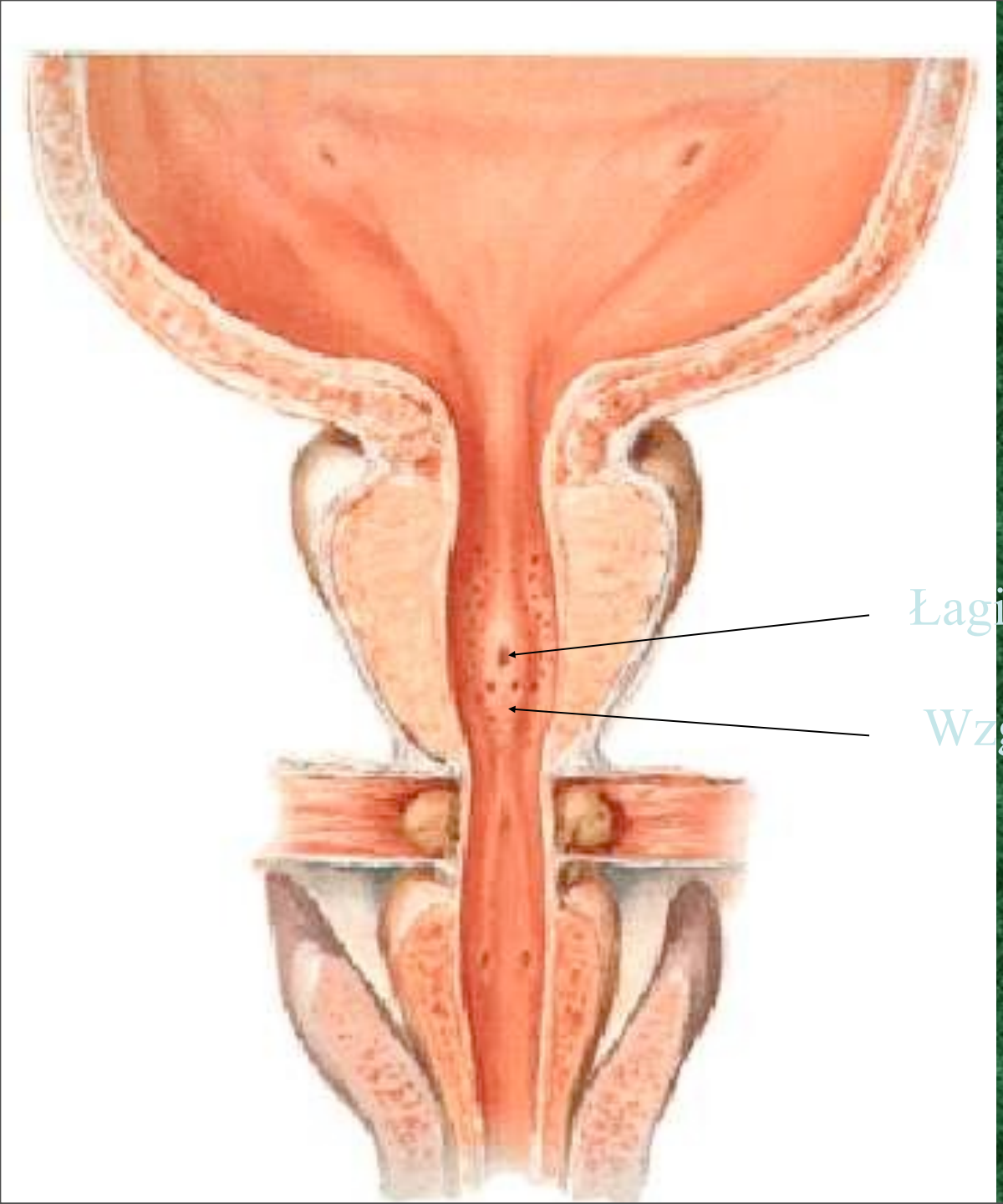
Łagiewka sterczowa
Wzgórek nasienny

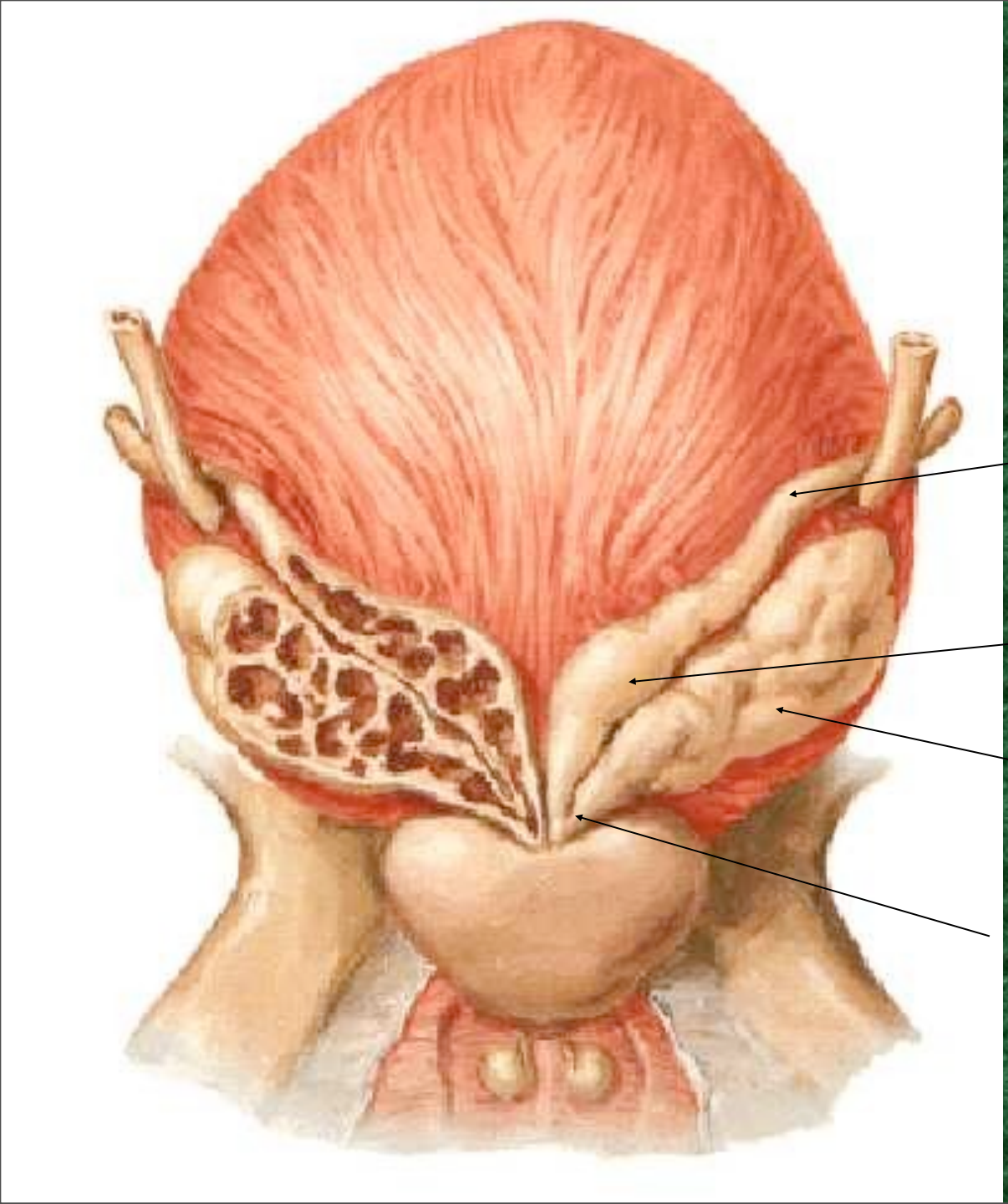
nasieniowód
Bańka nasieniowodu
Pęcherzyki nasienne
Przewód wydalający





Narządy rozrodcze męskie



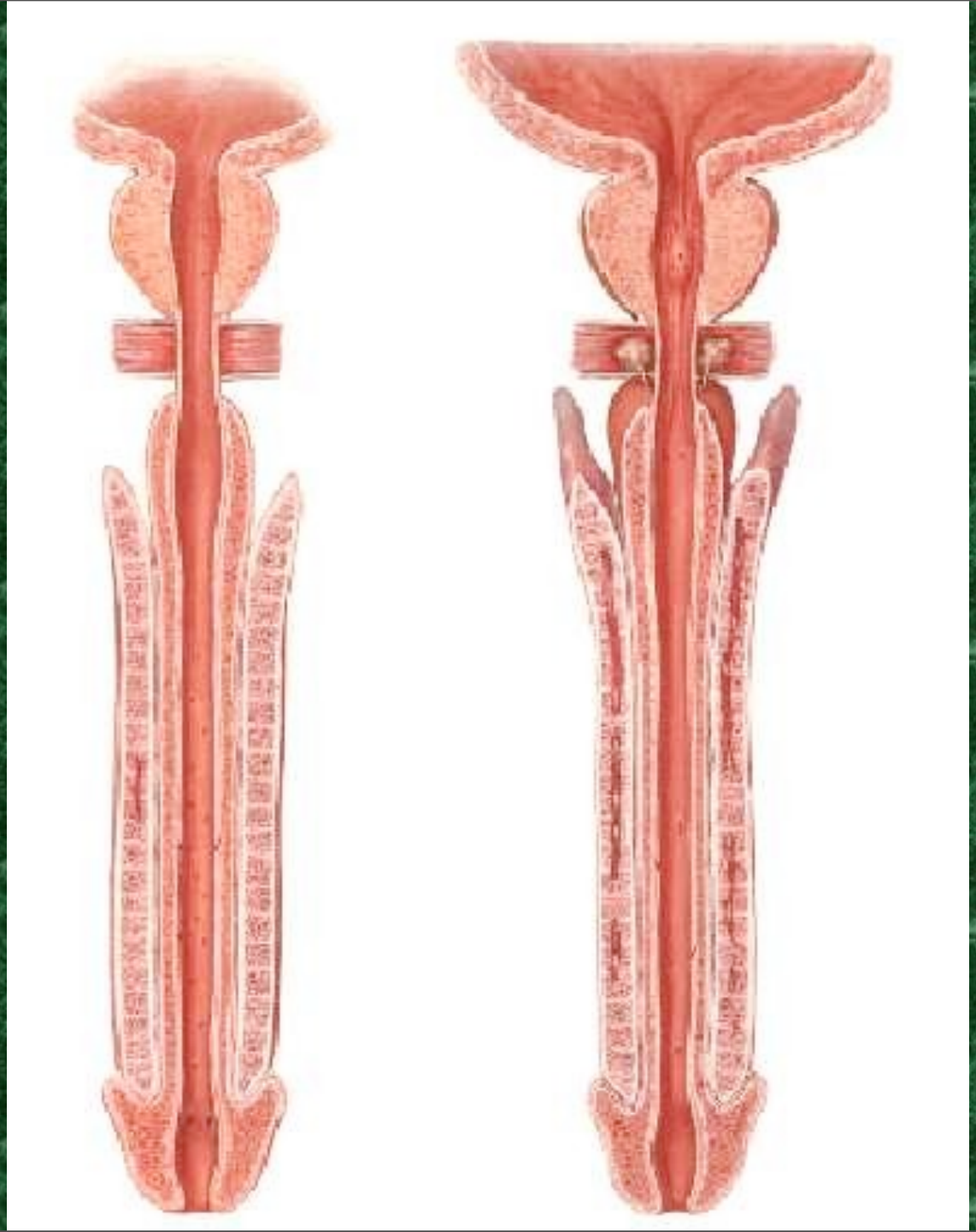

nasada

trzon

żołądź

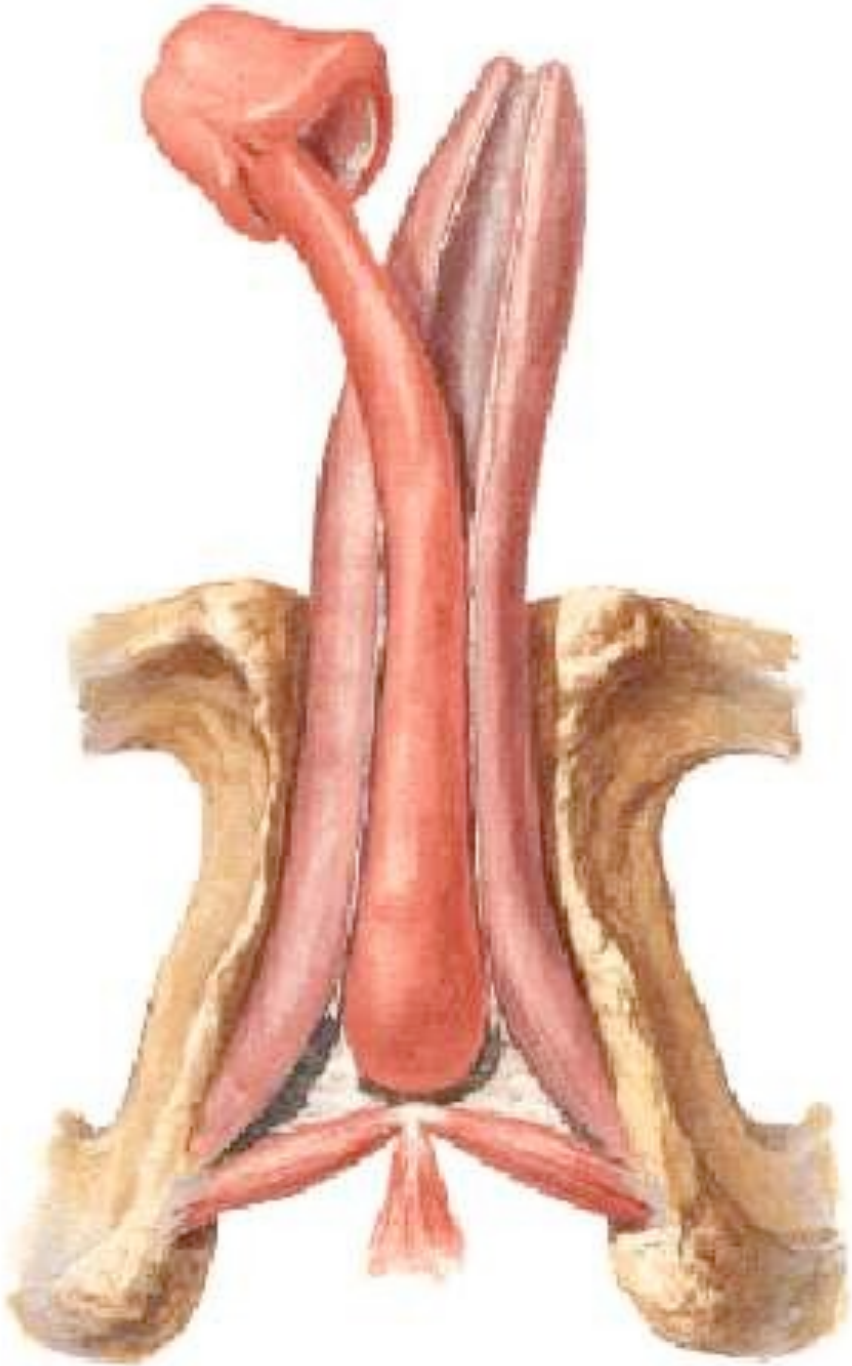

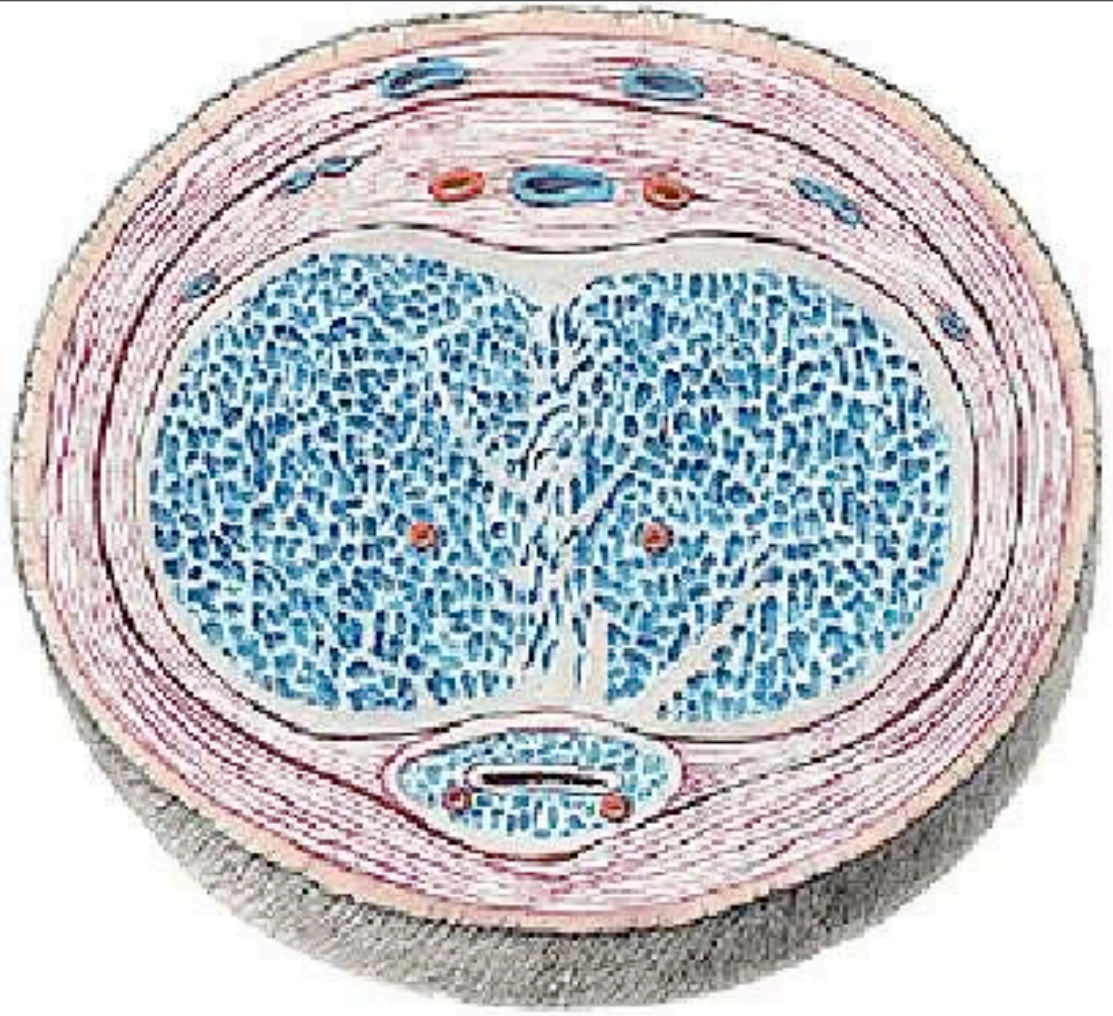

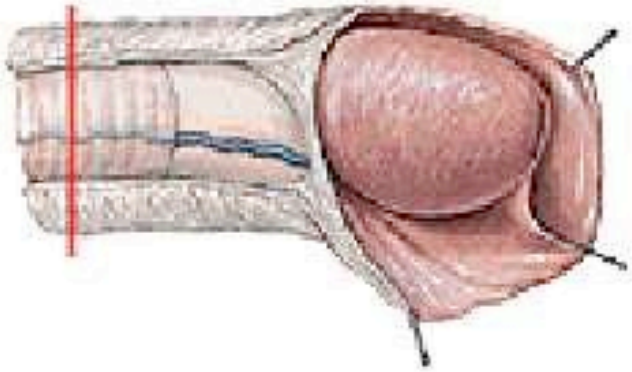

najądrze

Błona biaława

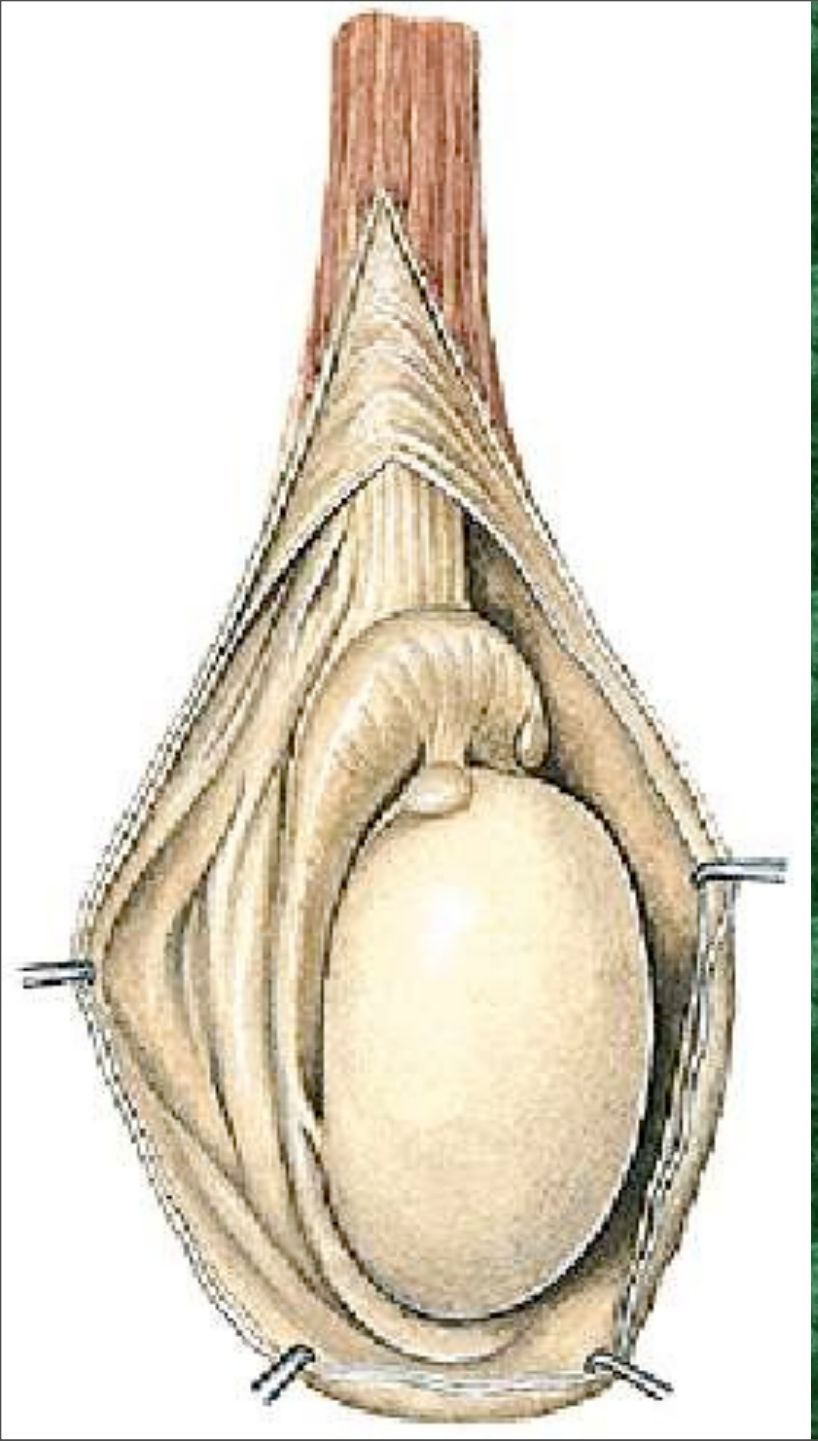

Skóra, błona kurczliwa

Skóra i tkanka podskórna

Powięź nasienna zewnętrzna

Powięź i rozcięgno
m. skośnego zewnętrznego

M. dźwigacz jądra

M. skośny wewnętrzny i poprzeczny

Powięź nasienna wewnętrzna

Powięź poprzeczna

Osłonka pochwowa jądra

Otrzewna

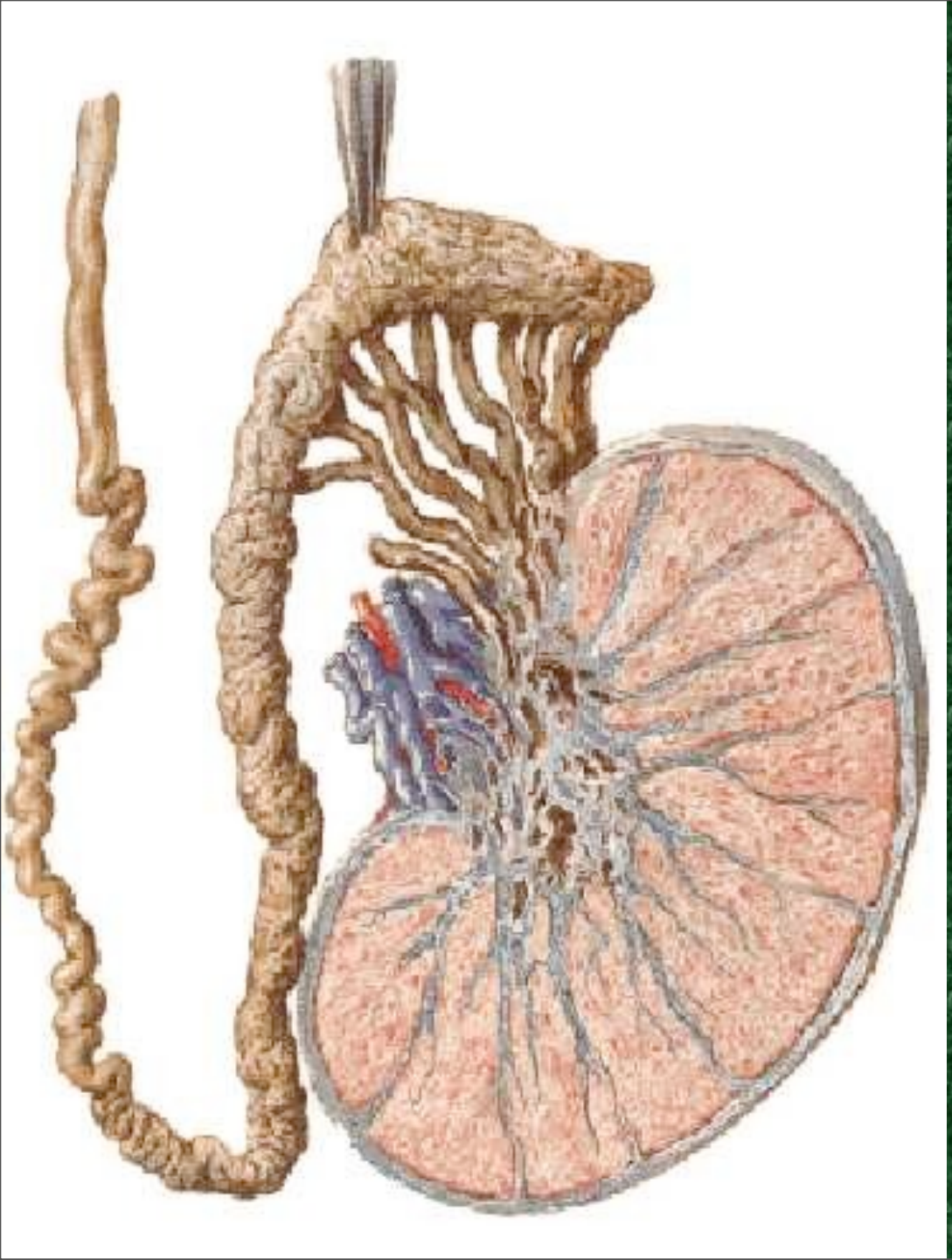

Nasieniowód

Przewód najądrza

Przewodziki odprowadzające

Sieć jądra

Cewki nasienne proste

Cewki nasienne kręte

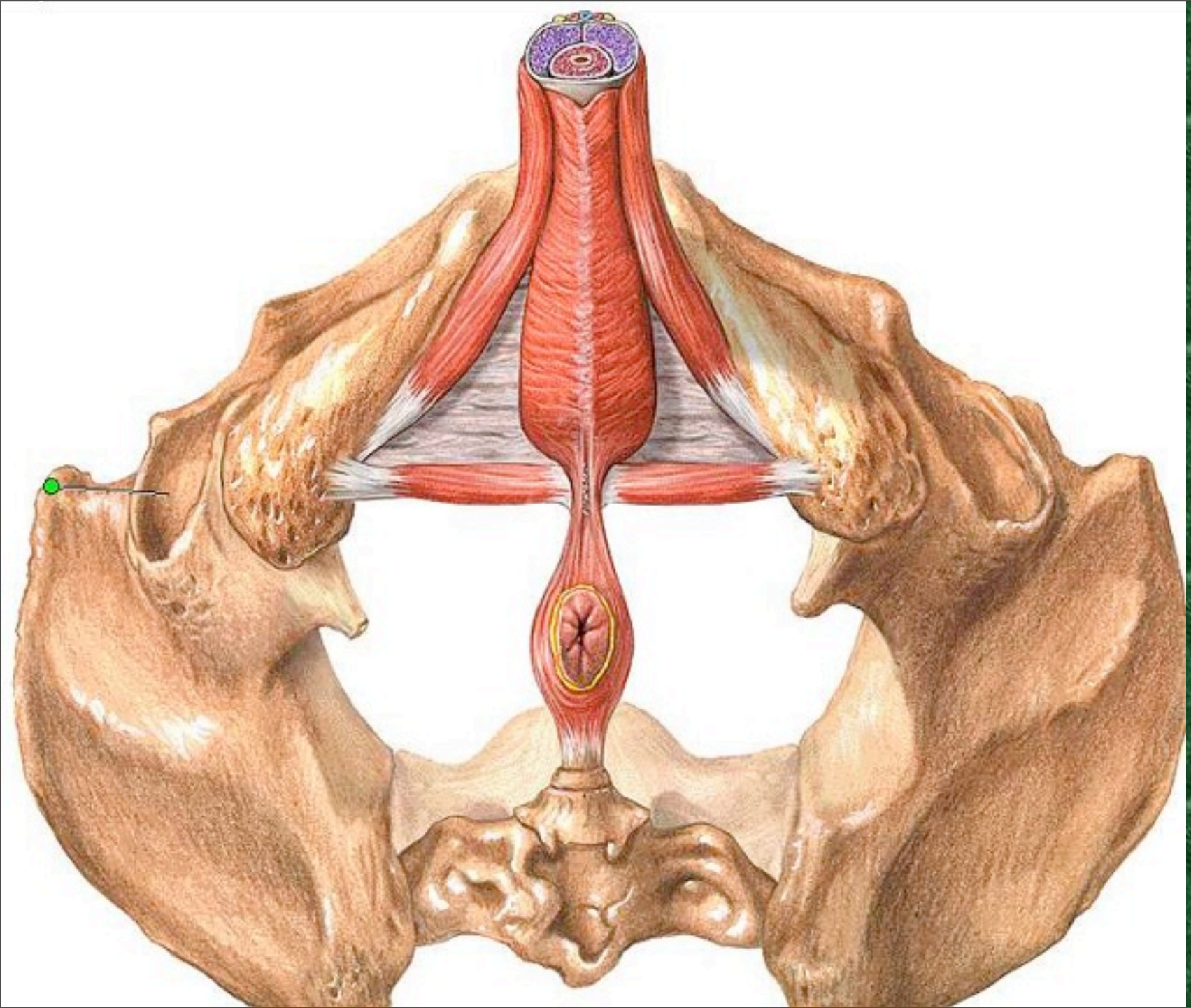

Układ moczowo-płciowy

Narządy żeńskie

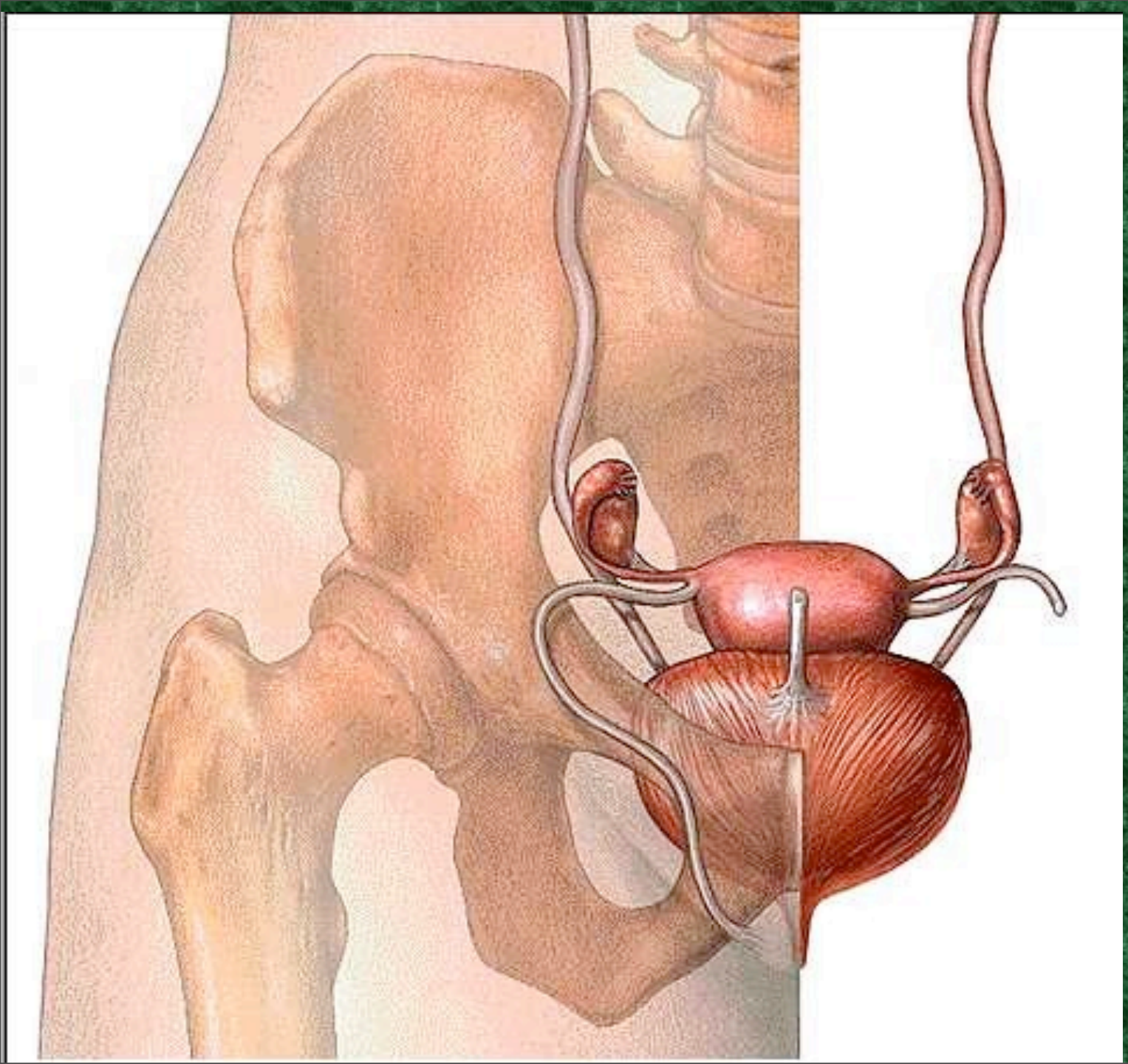

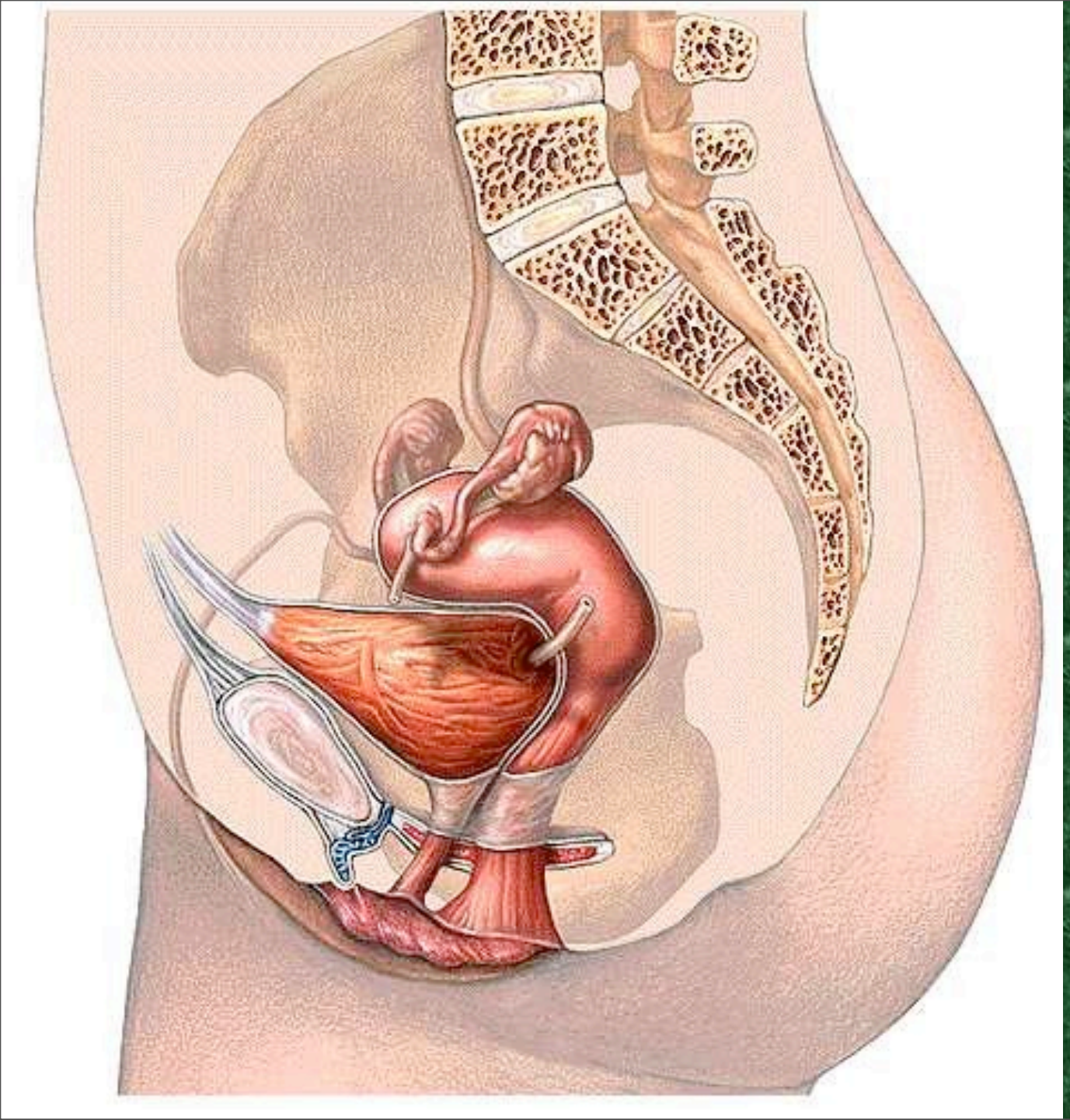

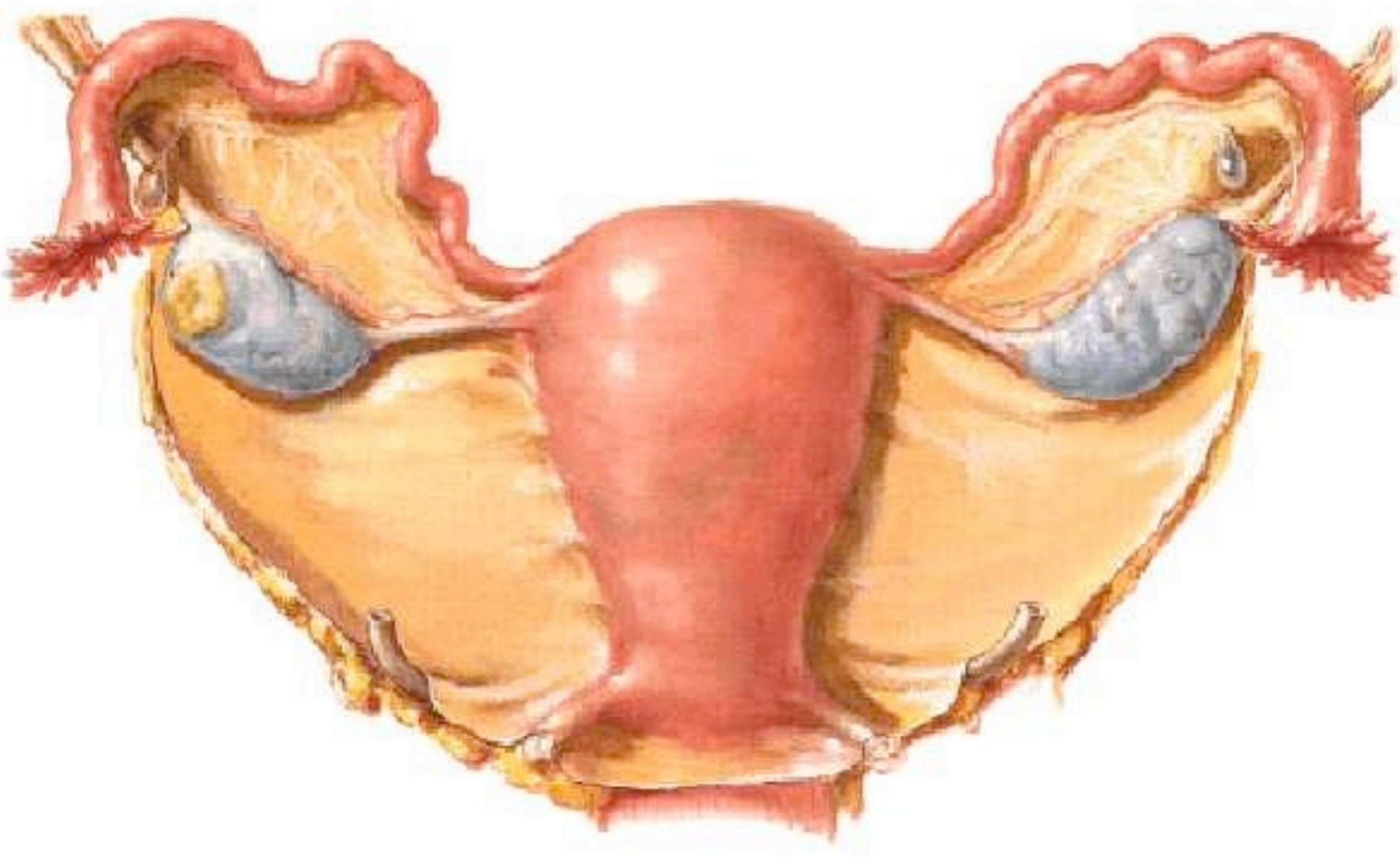

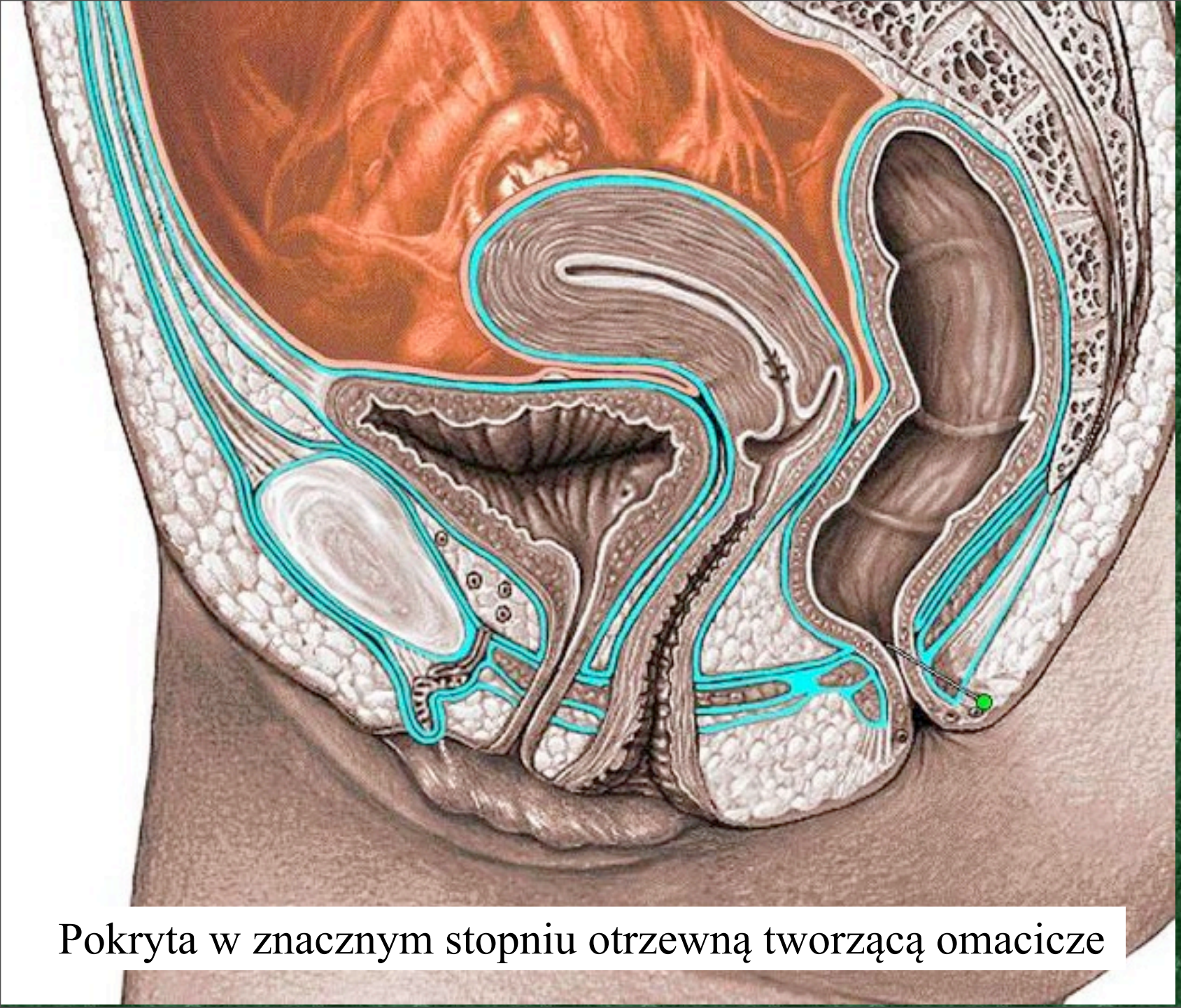

Pokryta w znacznym stopniu otrzewną tworzącą omacicze

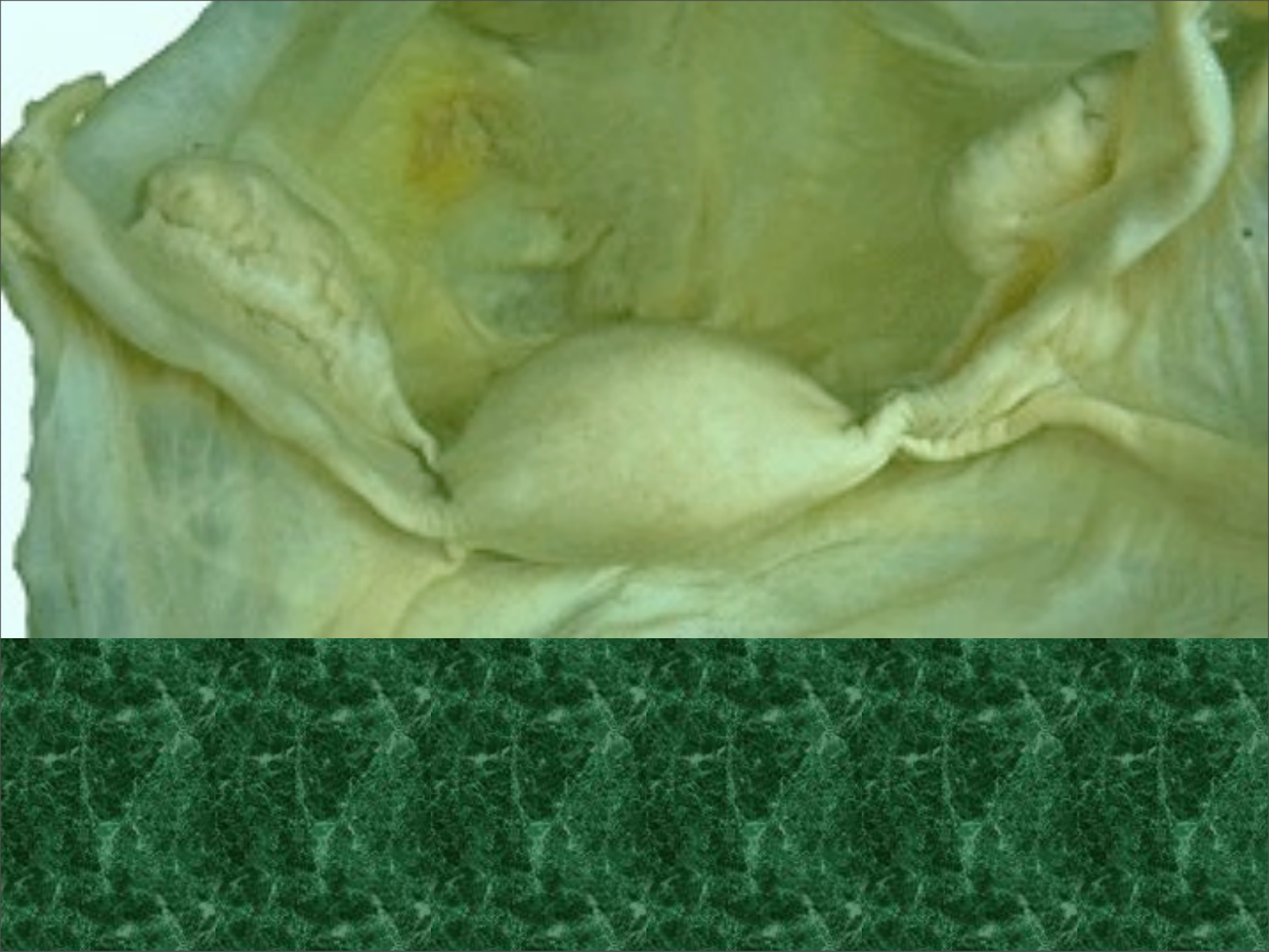

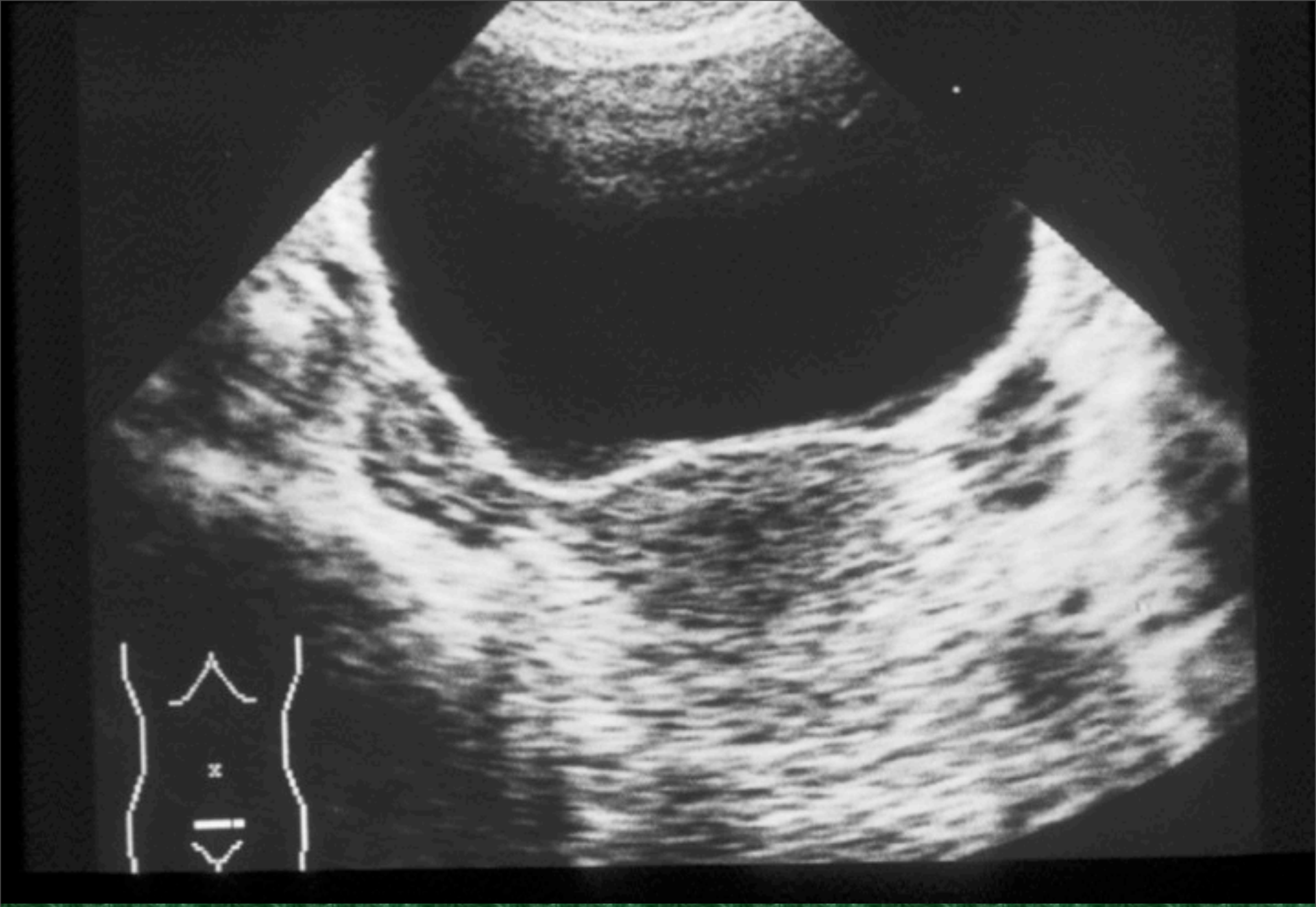

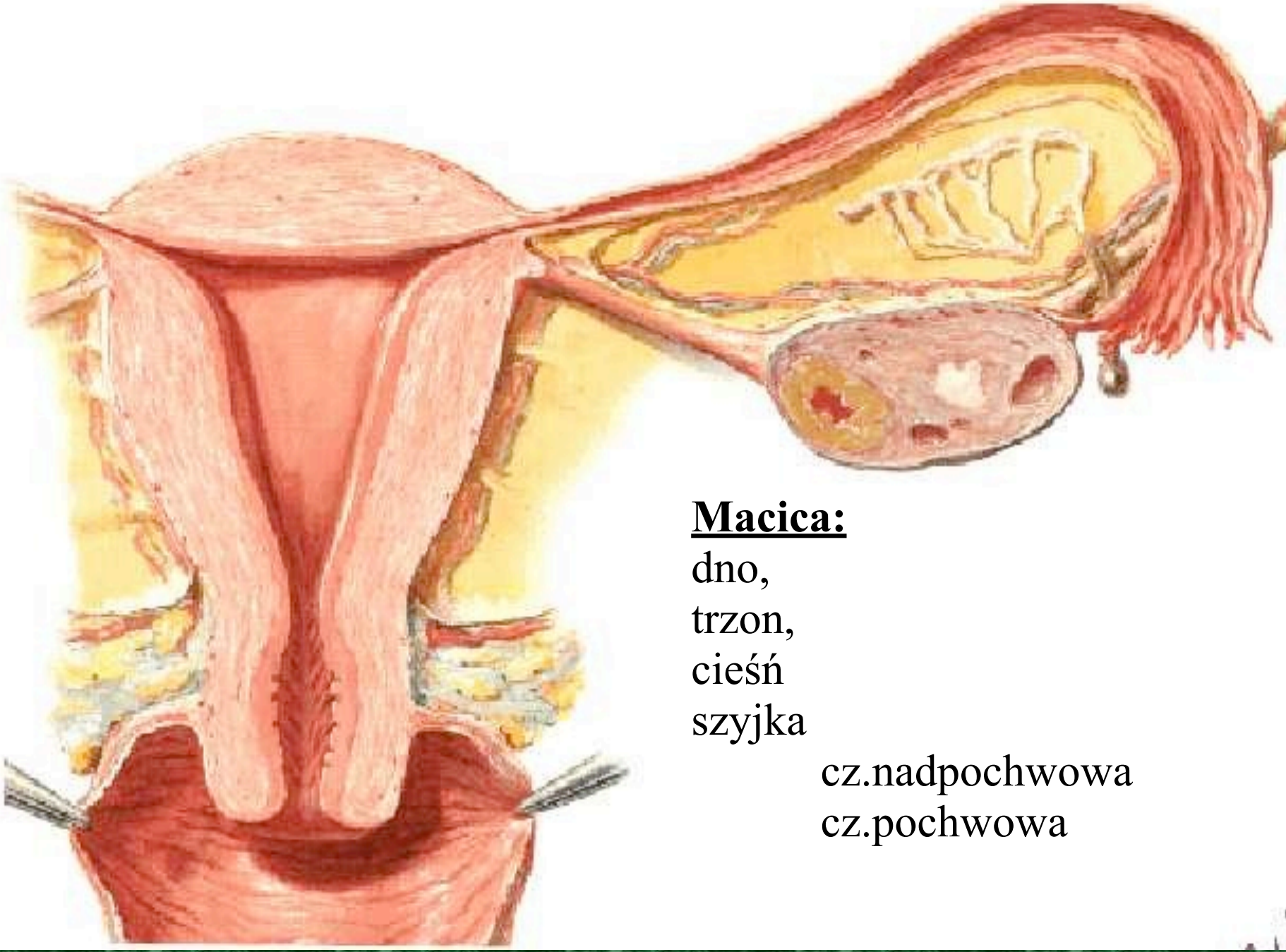

Macica:

dno,

trzon,

cieśń

szyjka

cz.nadpochwowa

cz.pochwowa



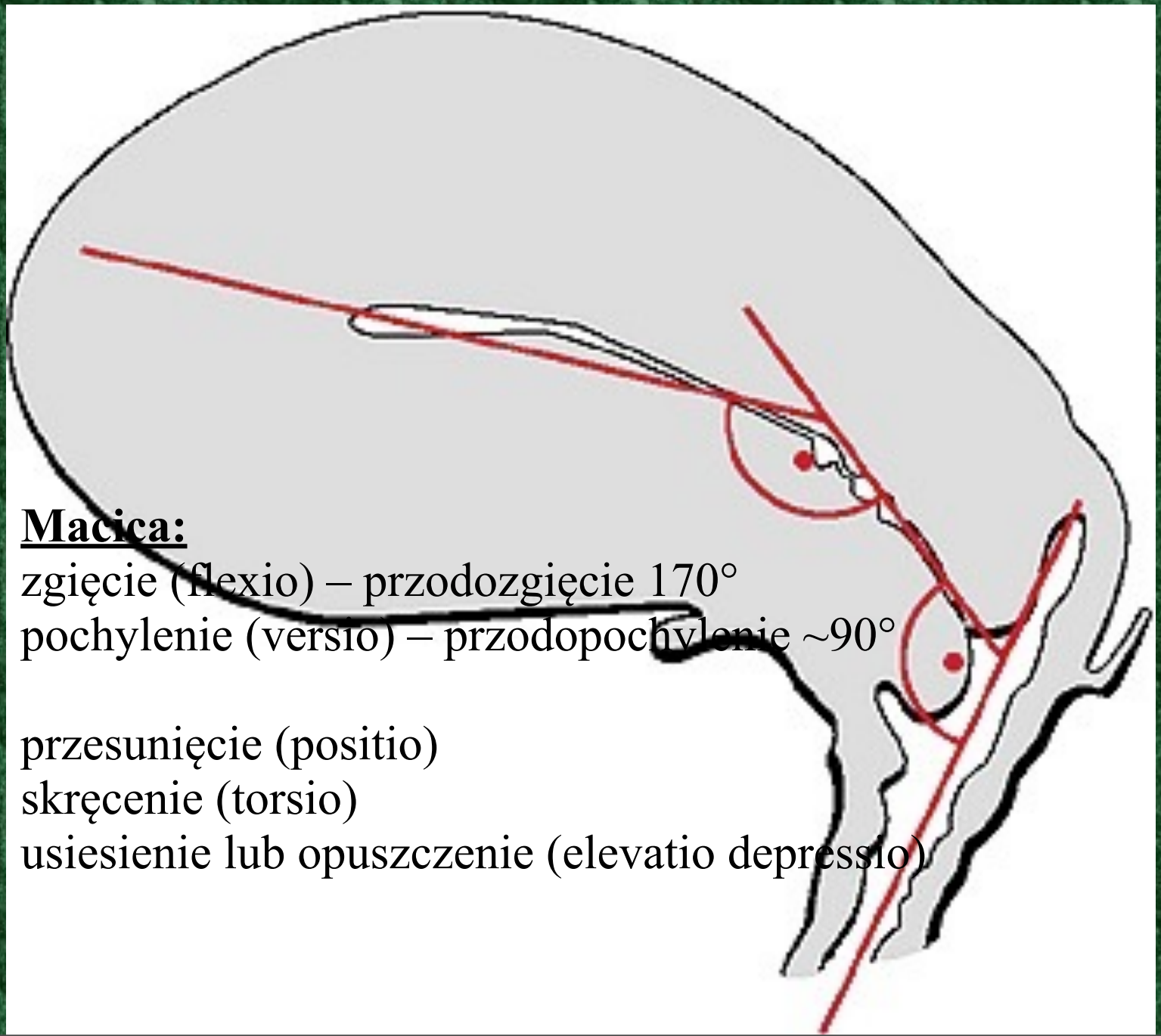

Macica:

zgięcie (flexio) – przodozgięcie 170°

pochylenie (versio) – przodopochylenie ~90°

przesunięcie (positio)

skręcenie (torsio)

usiesienie lub opuszczenie (elevatio depressio)



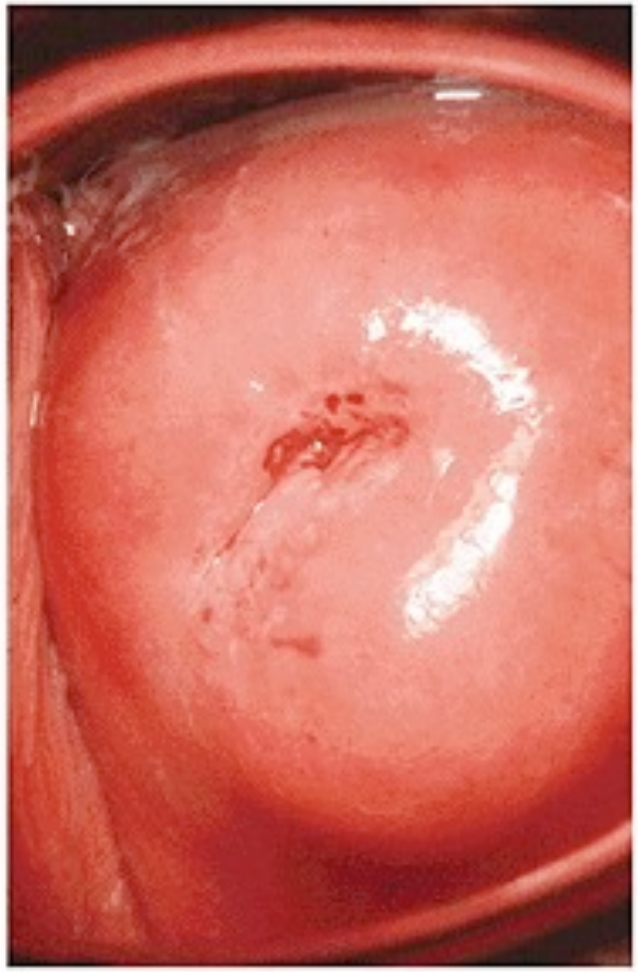



ujście szyjki u nieródek
i kobiet, które rodziły

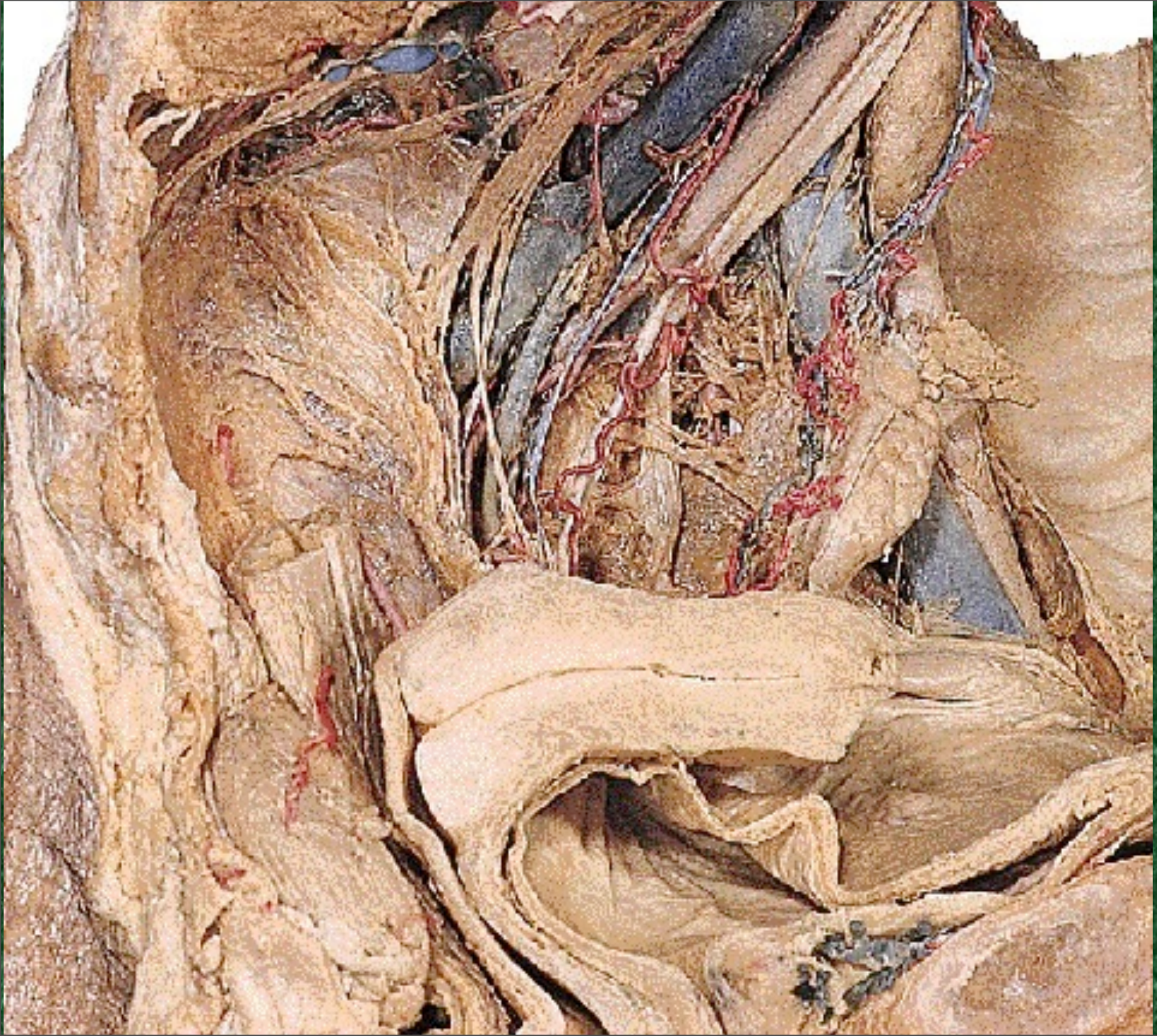

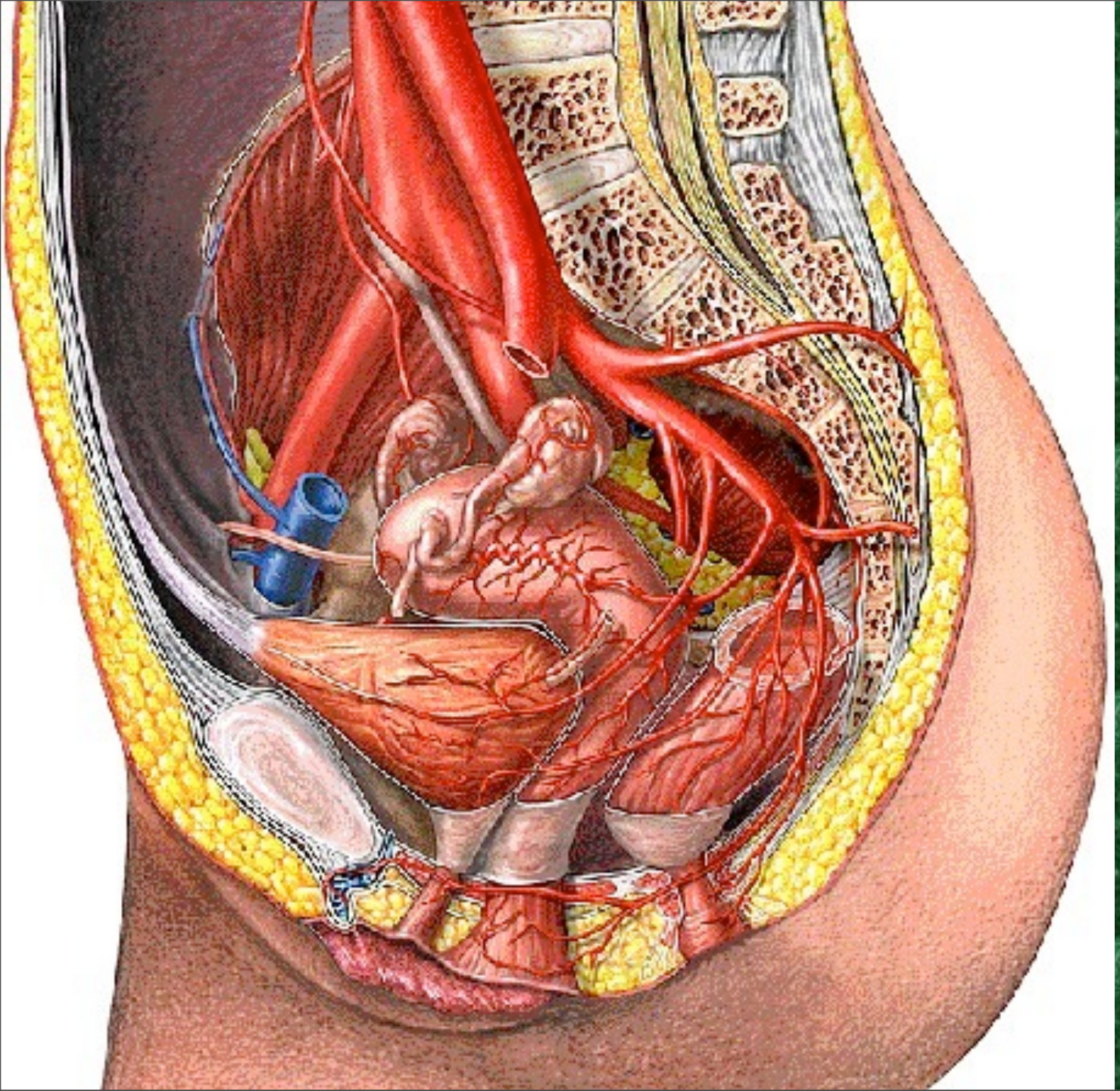

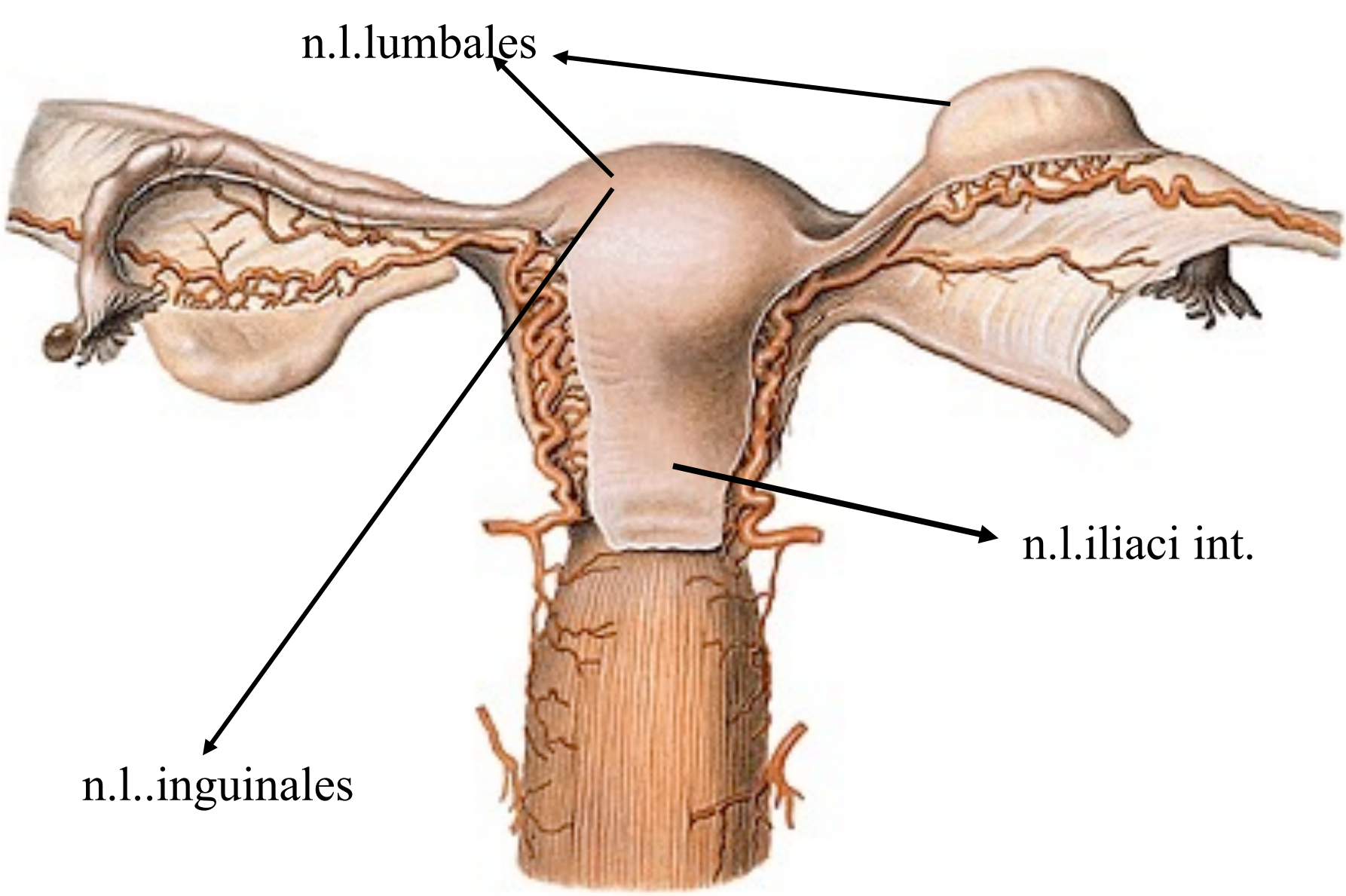
n.l.lumbales
n.l.iliaci int.
n.l..inguinales

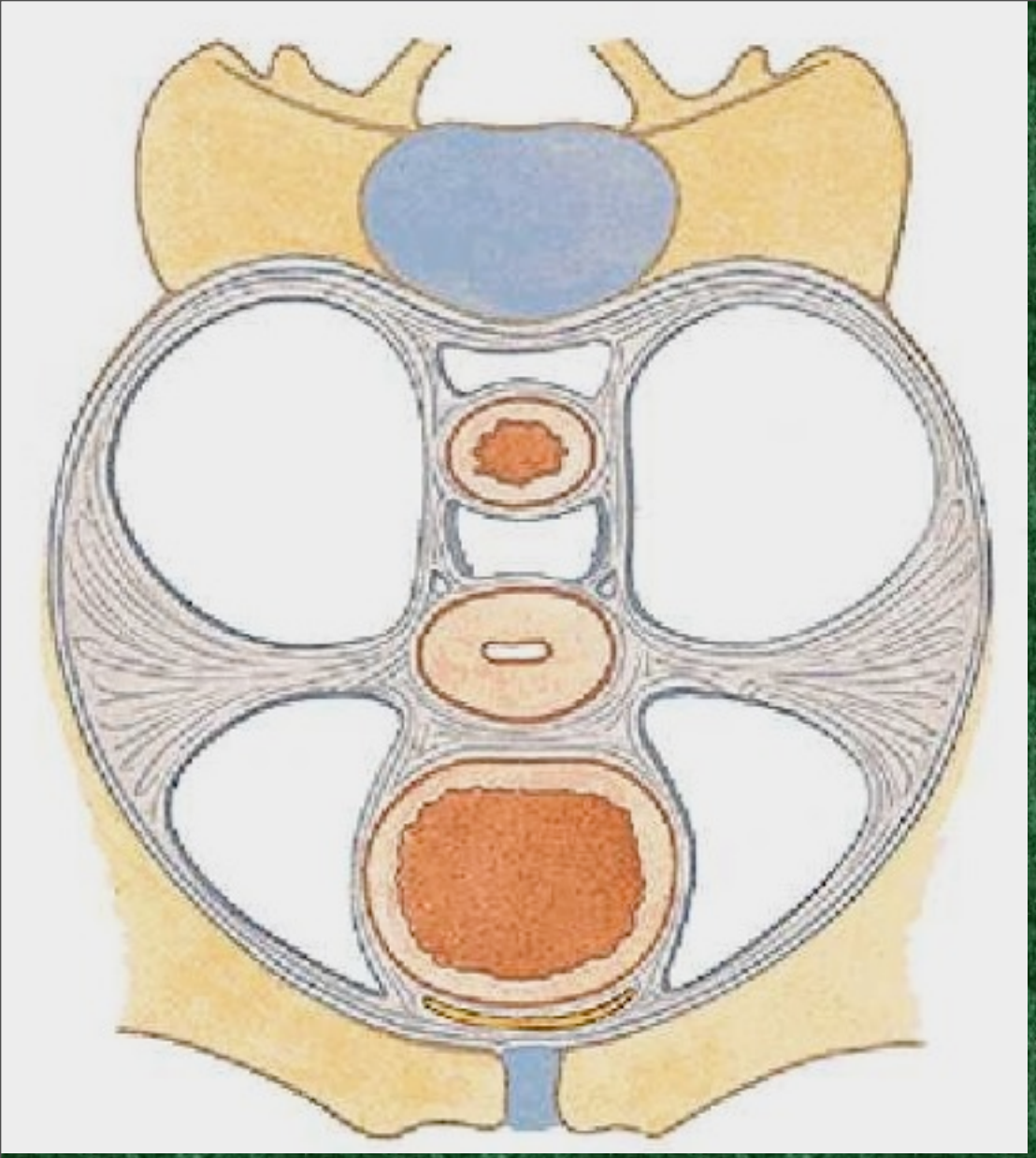

układ wieszadłowy:
z szyjki
-ww.podstawowe
-ww.odbytniczo-maciczne
-ww.pęcherzowo-maciczne

ponadto z trzonu:
-więzadło szerokie
-więzadło obłe

układ podporowy:
-m.dźwigacz odbytu
(ramiona dźwigacza)

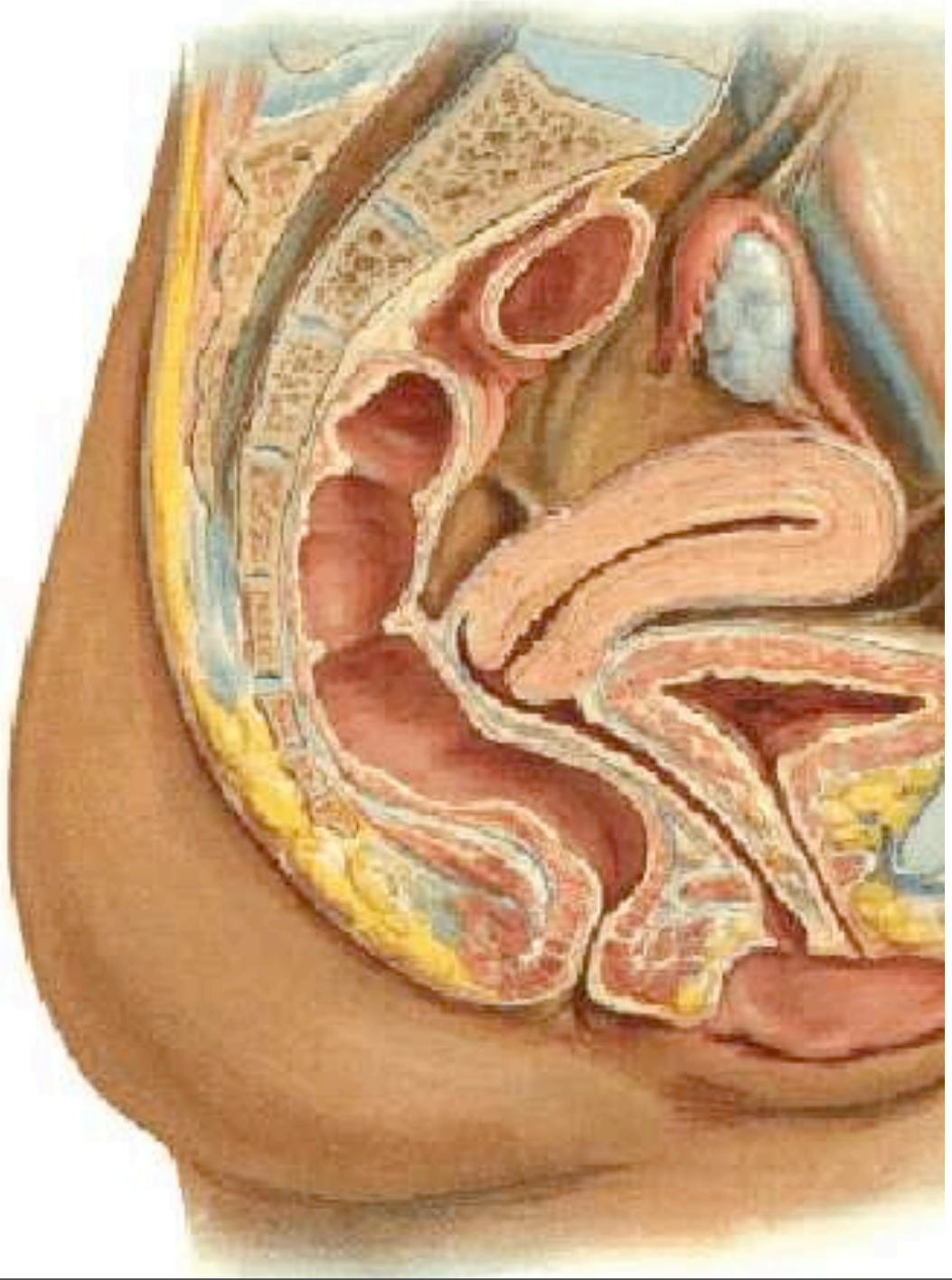

Jajnik:
-położony na ścianie bocznej miednicy
-do tyłu od t.biodrowej zewnętrznej a do przodu od moczowodu i t.biodrowej wewnętrznej; do boku dołek jajnikowy z nerwem zasłonowym
-umocowany przez krezkę oraz dwa więzadła – wieszadłowe (zawierające naczynia jajnikowe i splot jajnikowy), oraz właściwe, dochodzące do trzonu macicy

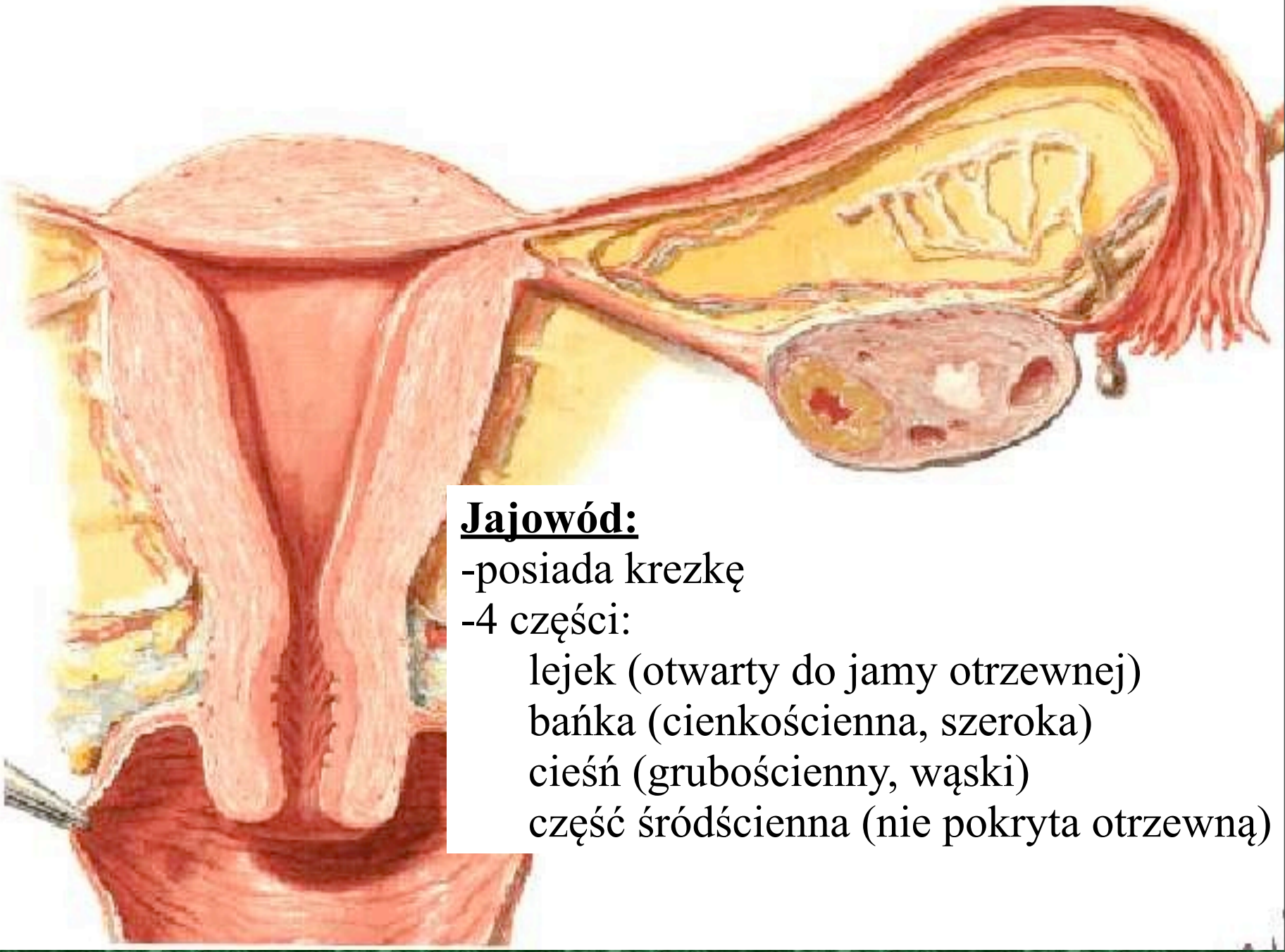

Jajowód:

-posiada krezkę

-4 części:

lejek (otwarty do jamy otrzewnej)

bańka (cienkościenna, szeroka)

cieśń (grubościenny, wąski)

część śródścienna (nie pokryta otrzewną)

Pochwa:

-otacza szyjkę macicy tworząc sklepienia (tylne, przednie i boczne)
-kieruje się ku przodowi i dołowi
-przebija przeponę moczowo-płciową
-otwiera się do przedsionka pochwy
-do przodu: podstawa pęcherza i cewka moczowa
-do tyłu: zachyłek odbytniczo-maciczny, odbytnica
-do boku: m.dźwigacz odbytu i w okolicy sklepienia bocznego - moczowód

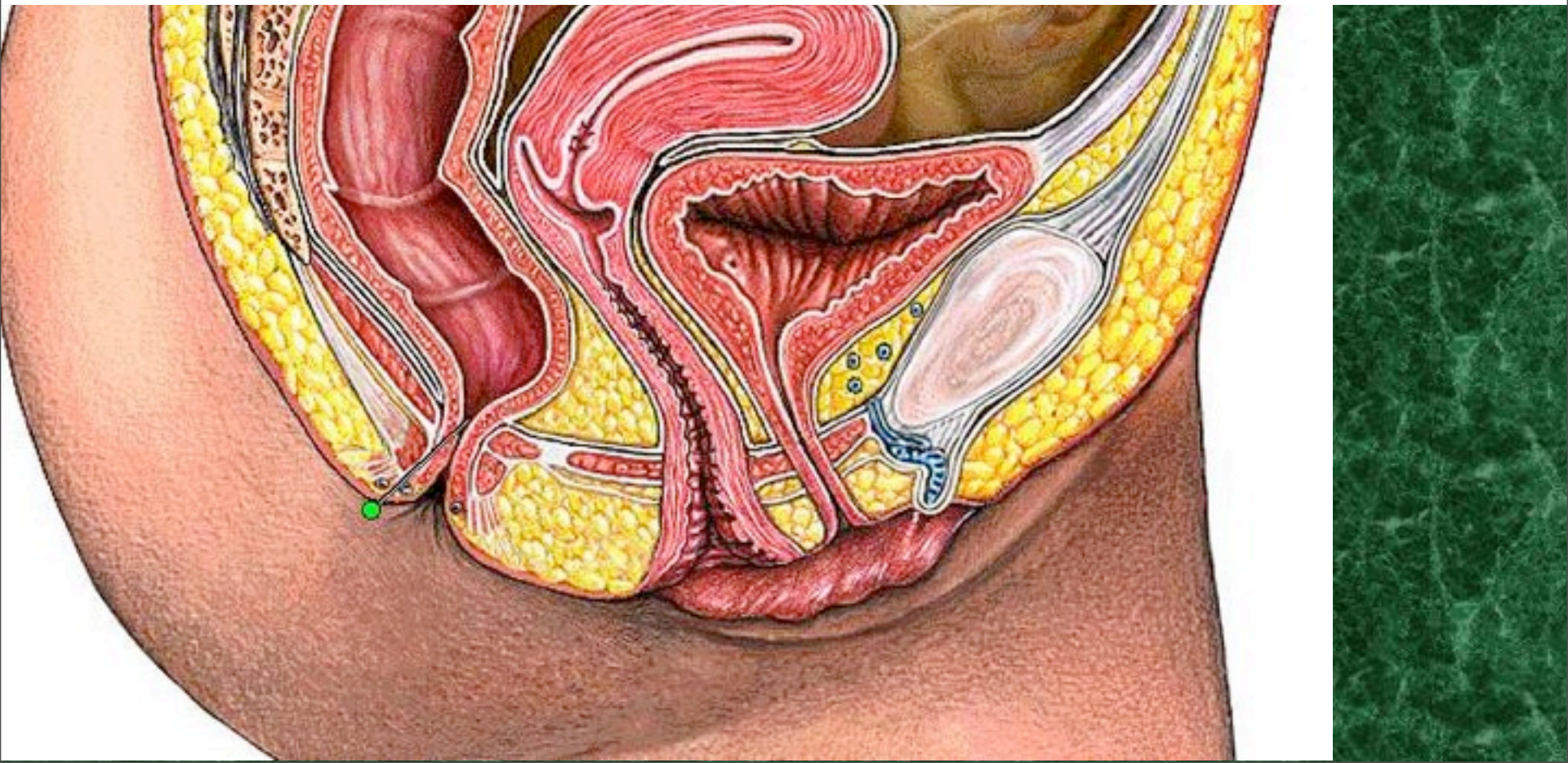



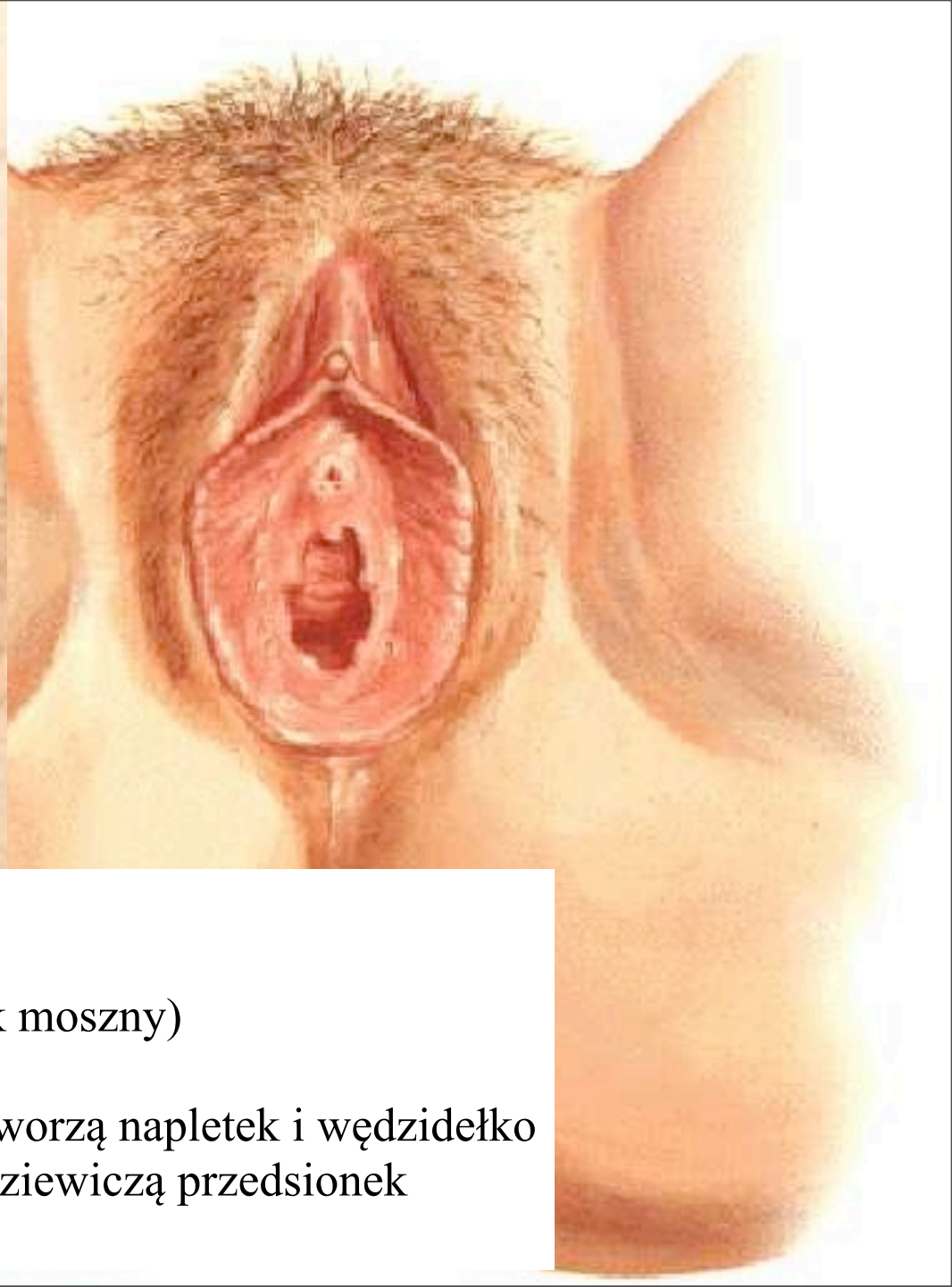

Srom

-wzgórek łonowy

-wargi sromowe większe (odpowiednik moszny)

-łechtaczka

-wargi sromowe mniejsze (do przodu tworzą napletek i wędzidełko łechtaczki); ograniczają wraz z błoną dziewiczą przedsionek pochwy



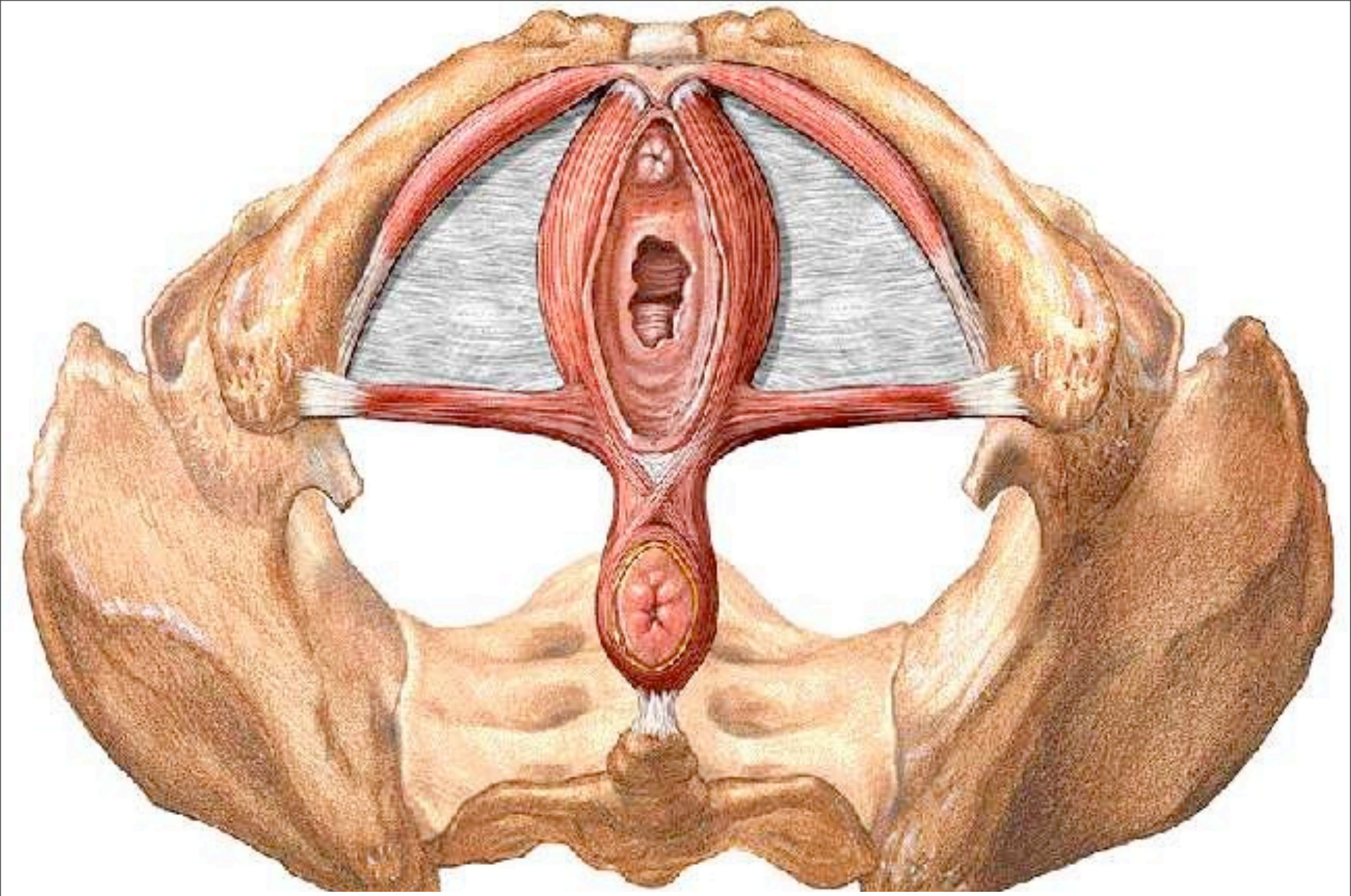

mięśnie powierzchowne przepony moczowo-płciowej
krocze w ścisłym tego słowa znaczeniu

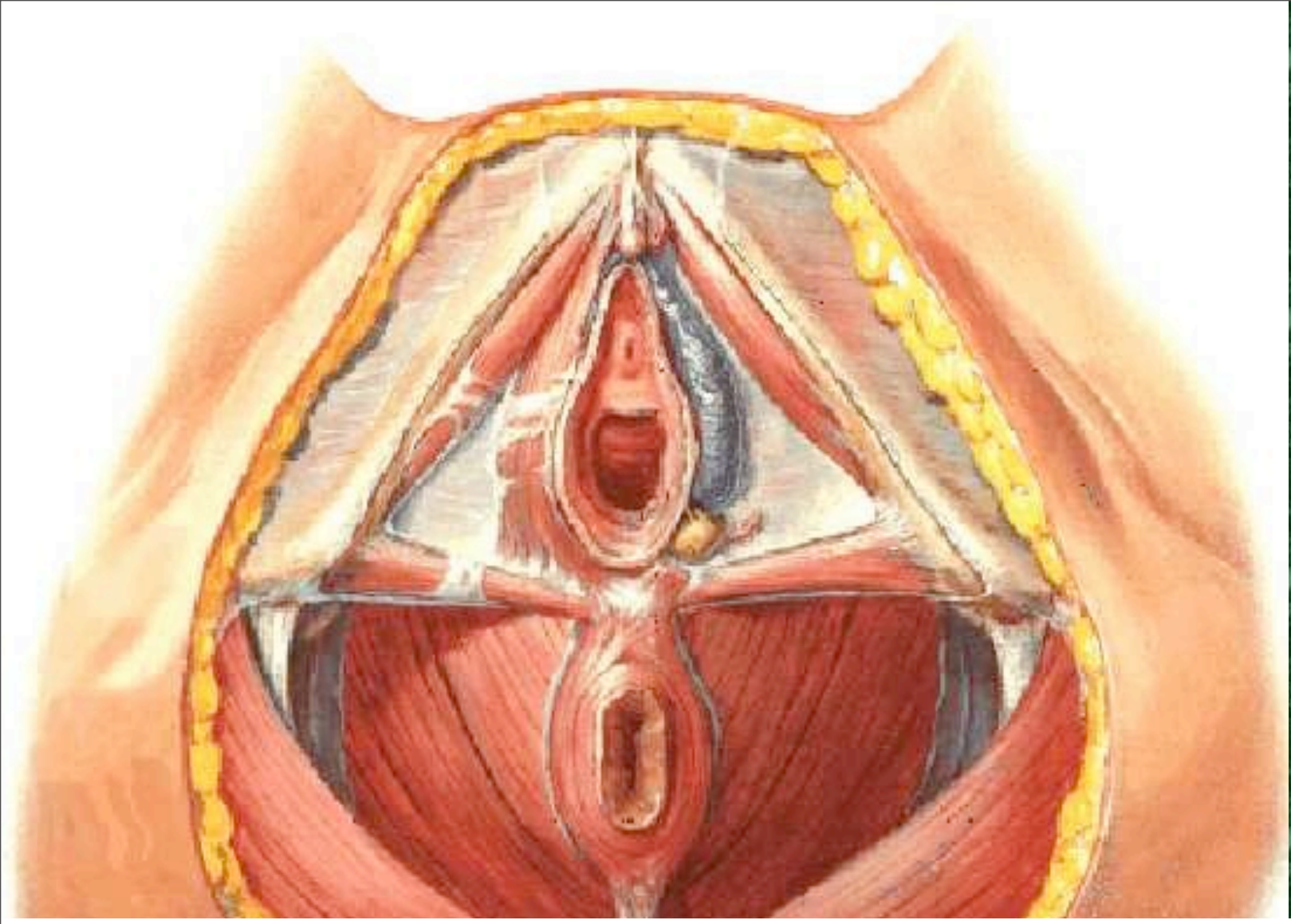

przedsionek pochwy z opuszkami przedsionka przykrytymi przez m.opuszkowo-jamiste do przedsionka uchodzi: pochwa, cewka moczowa, oraz gruczoły przedsionkowe większe w tylnej części

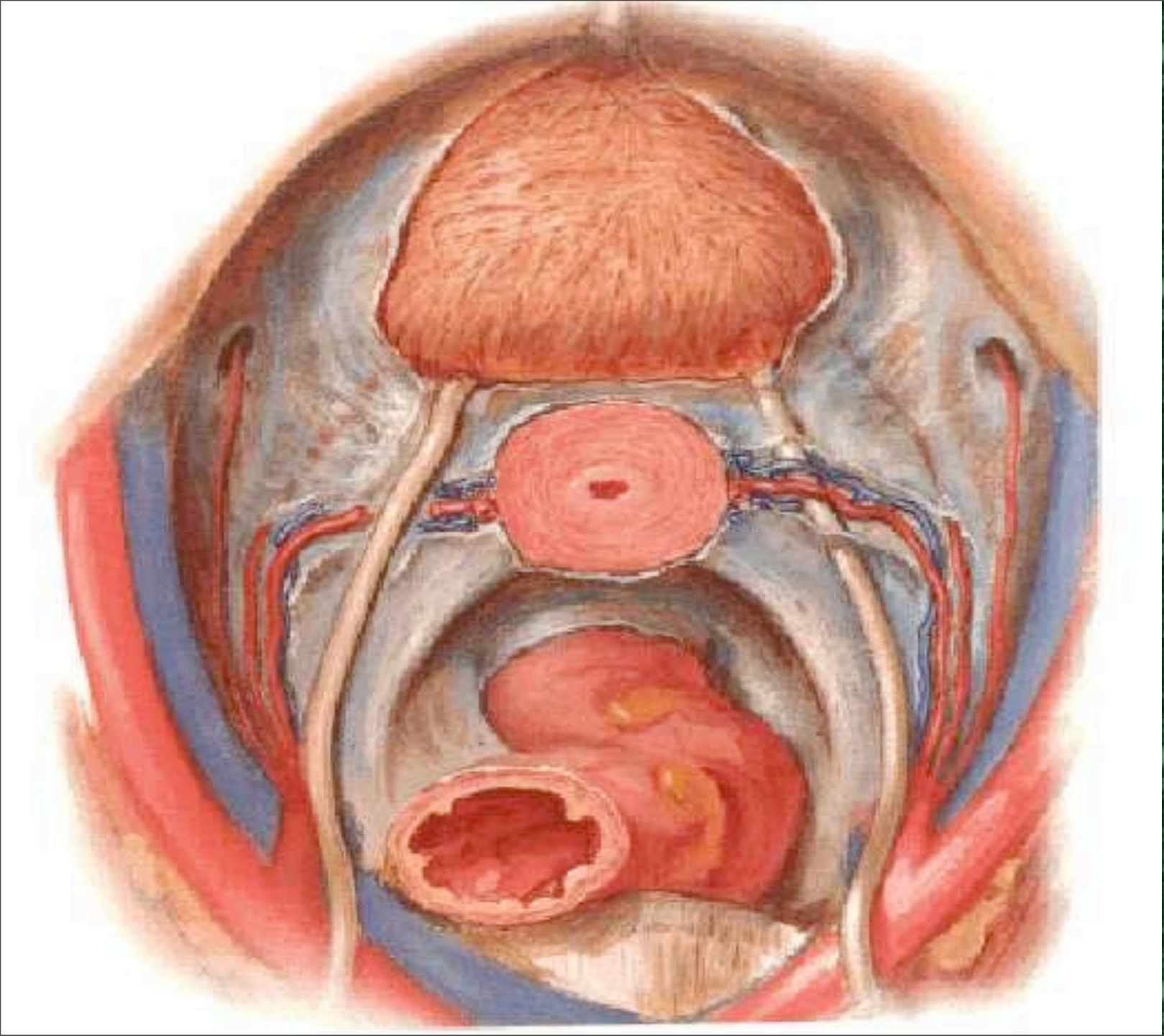

Głowa – jamy czaszki

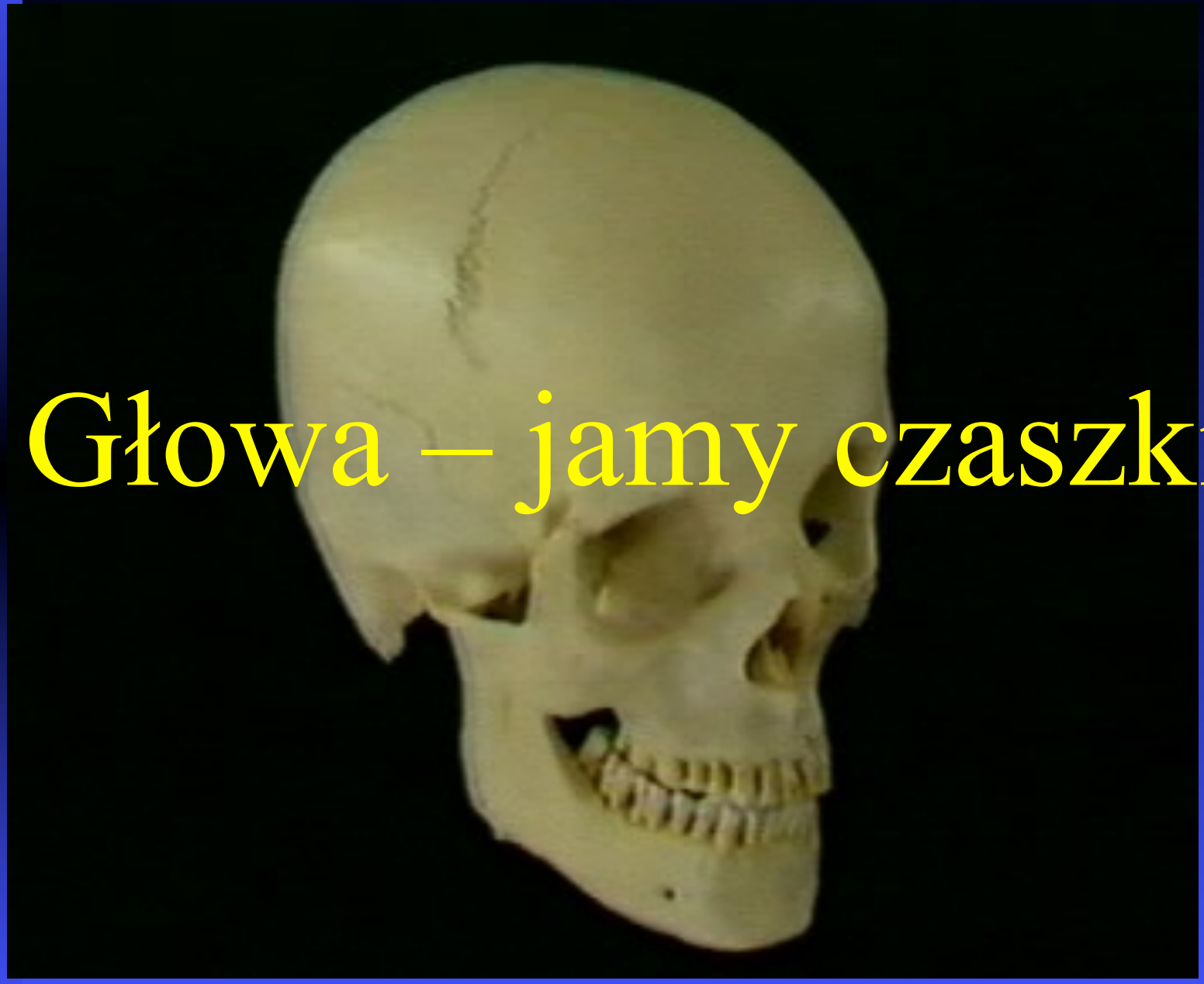

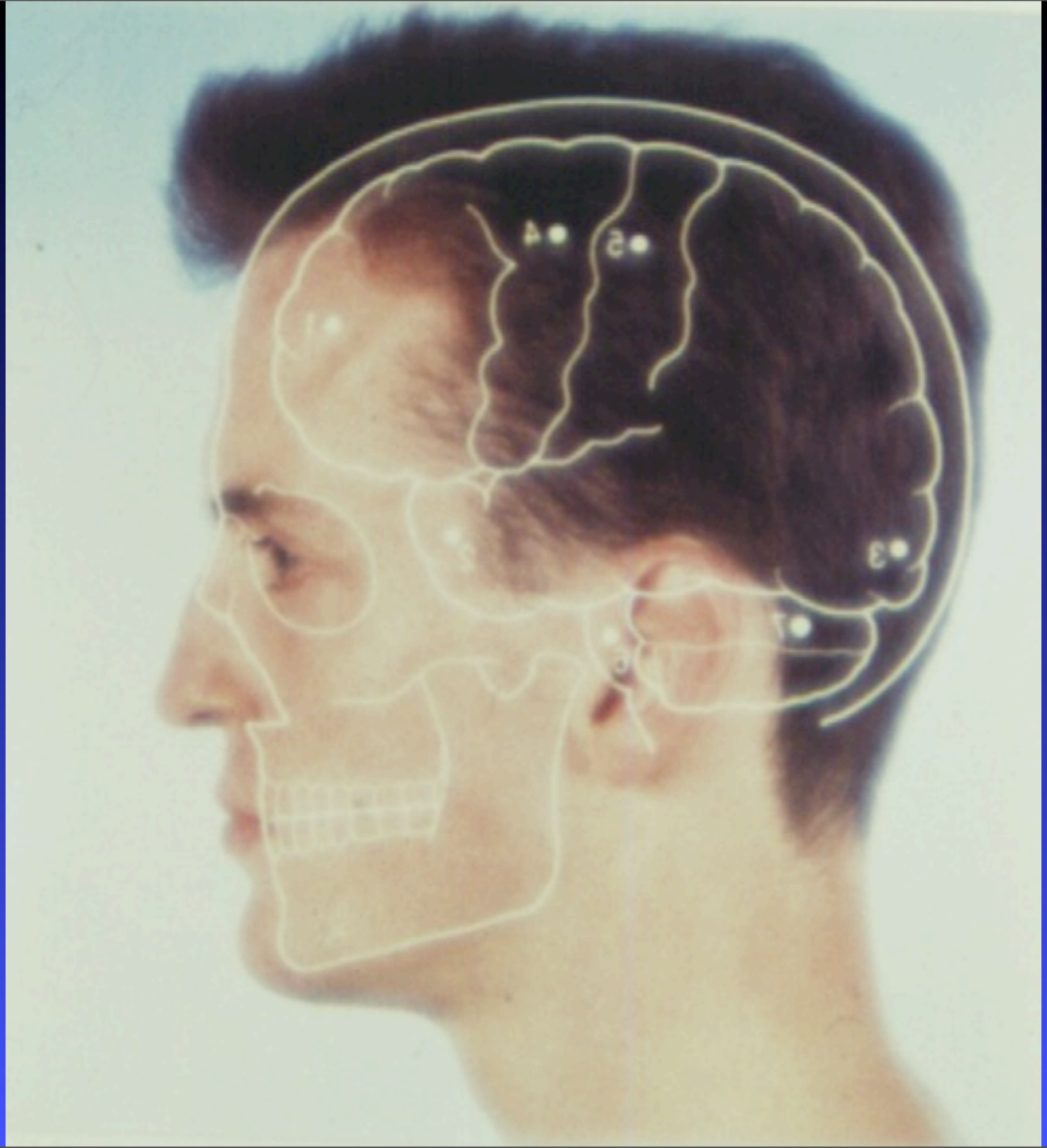
4
5
3

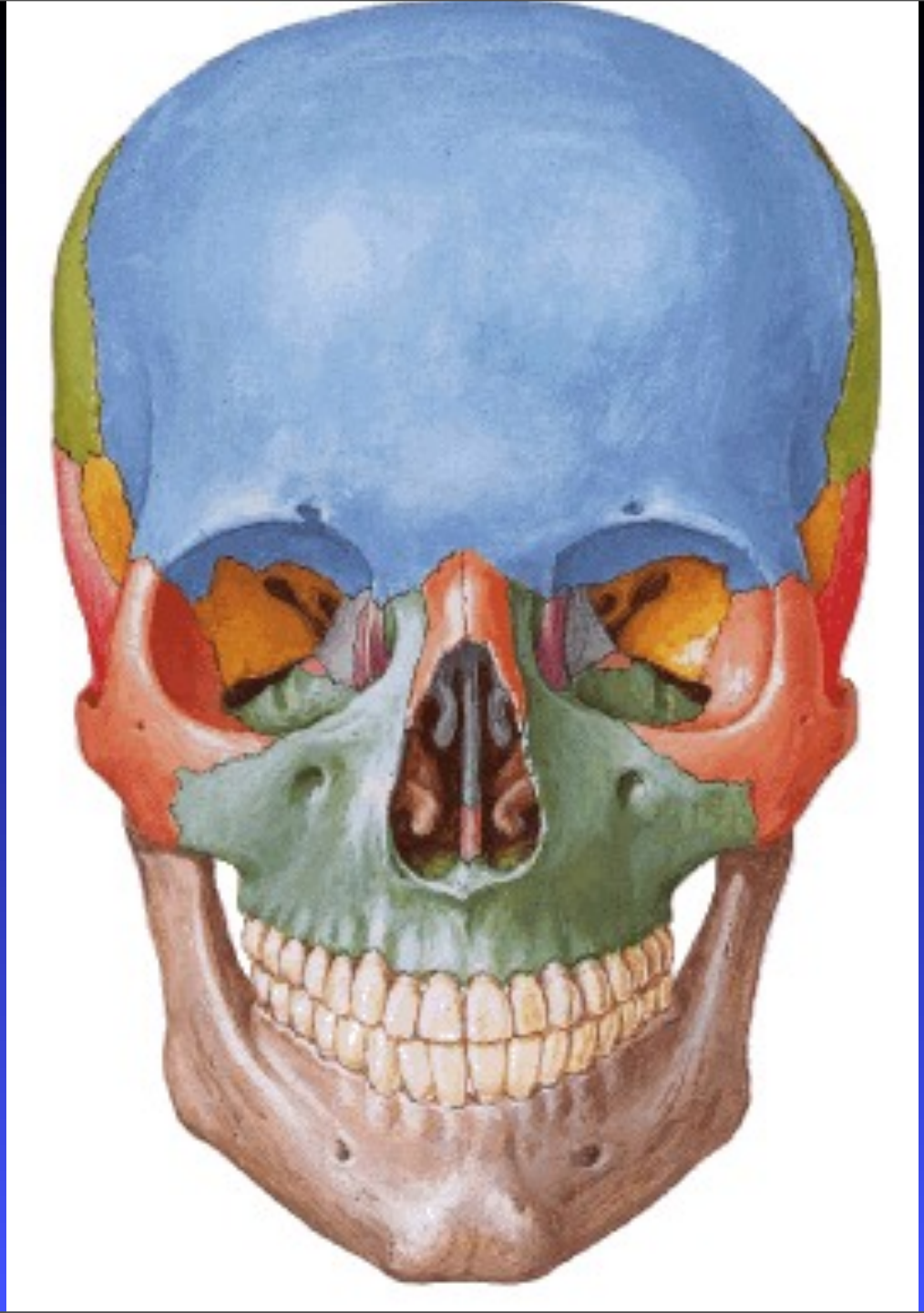

Jama nosowa – szkielet kostny

•Sklepienie (kk. nosowe, kolec nosowy kości czołowej, blaszka sitowa k. sitowej, trzon k. klinowej)

•Ściana przyśrodkowa (blaszka pionowa k. sitowej, lemiesz)

•Ściana boczna (wyrostek czołowy i trzon szczęki, k. łzowa, błędnik sitowy, blaszka pionowa k. podniebiennej, blaszka przyśrodkowa wyrostka skrzydłowatego k. klinowej)

•Ściana dolna (podniebienie kostne)

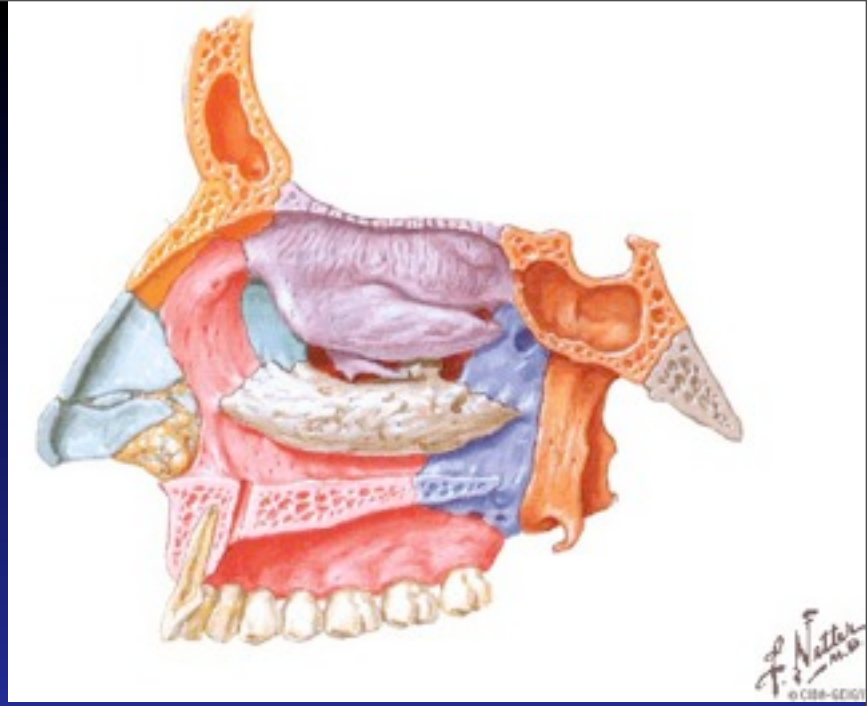

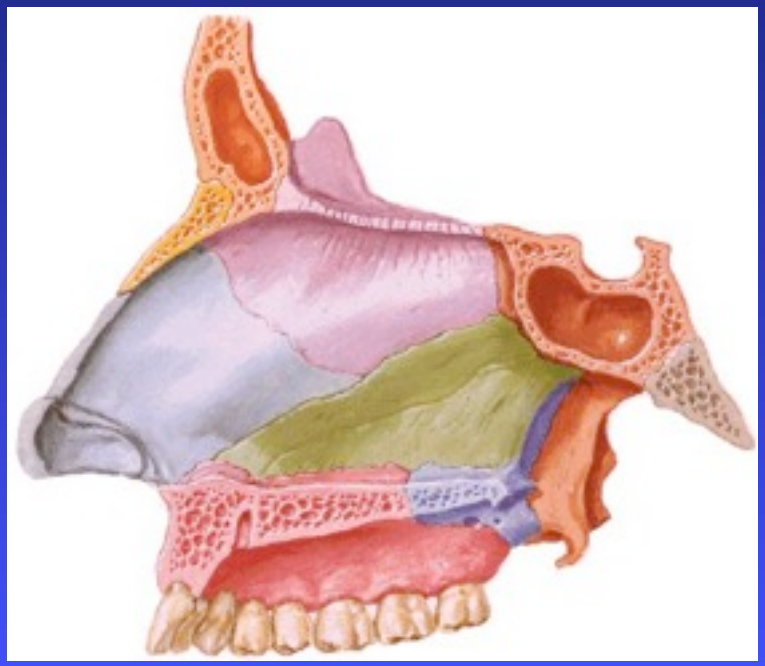

Źródło: „Atlas of Human Anathomy” F. Netter, MD; CIBA 1999

Małżowiny nosowe	Przewody nosowe
Górna	Górny
Środkowa	Środkowy
Dolna	Dolny

Zatoki przynosowe: czołowa, klinowa, szczękowa i komórki sitowe w błędniku kości sitowej



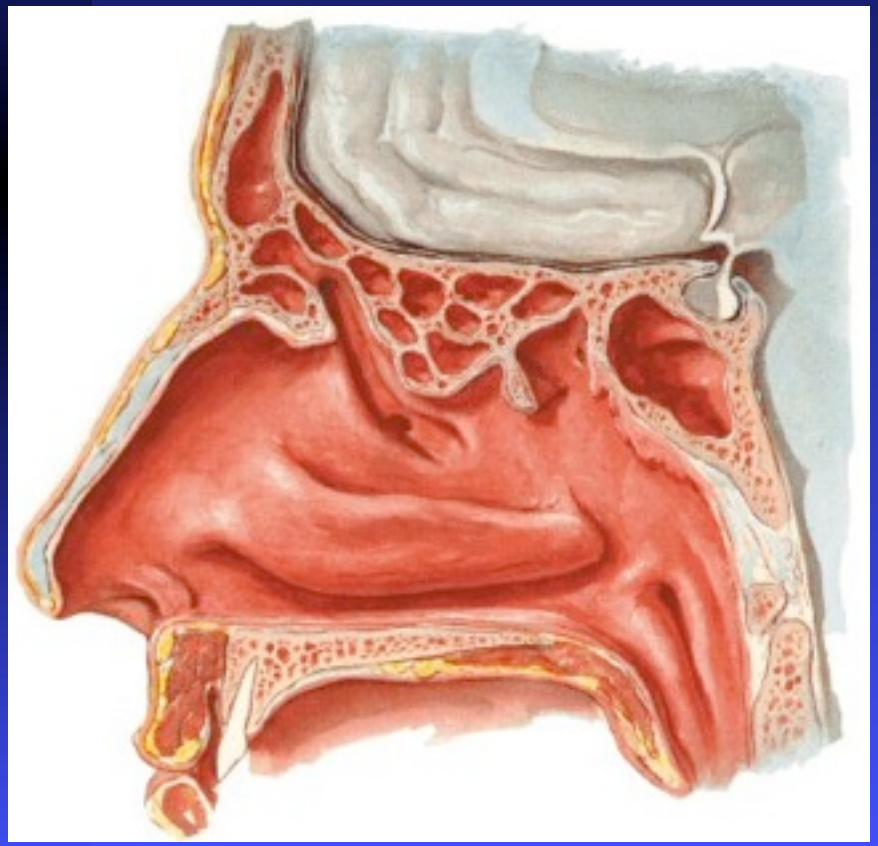

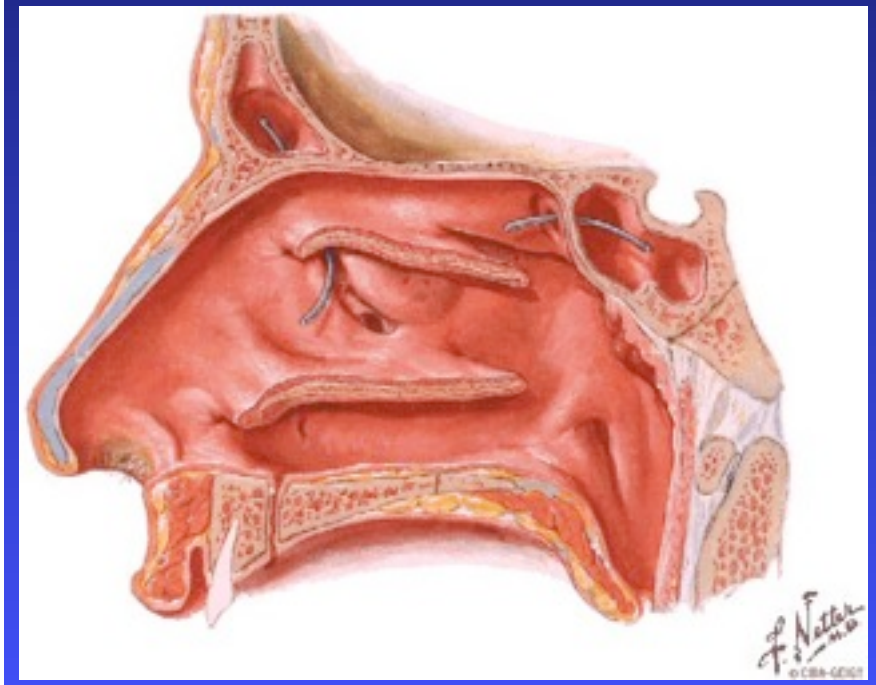

Źródło: „Atlas of Human Anathomy” F. Netter, MD; CIBA 1999

Jama nosowa budowa wewnętrzna

Nozdrza przednie

Przedsionek

Jama nosowa właściwa:
•Okolica węchowa
•Okolica oddechowa

Nozdrza tylne

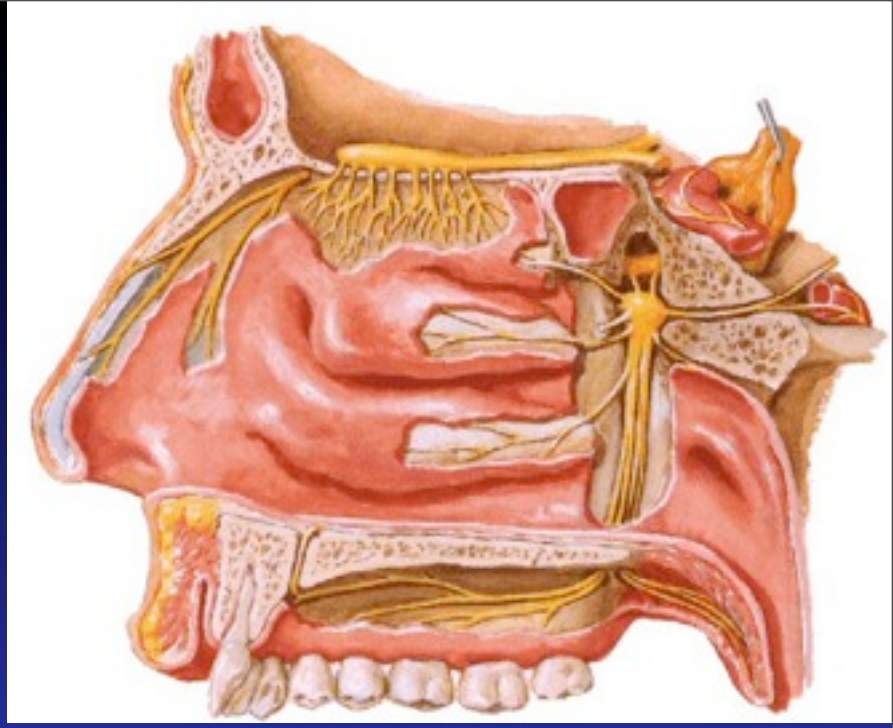



Źródło: „Atlas of Human Anathomy” F. Netter, MD; CIBA 1999

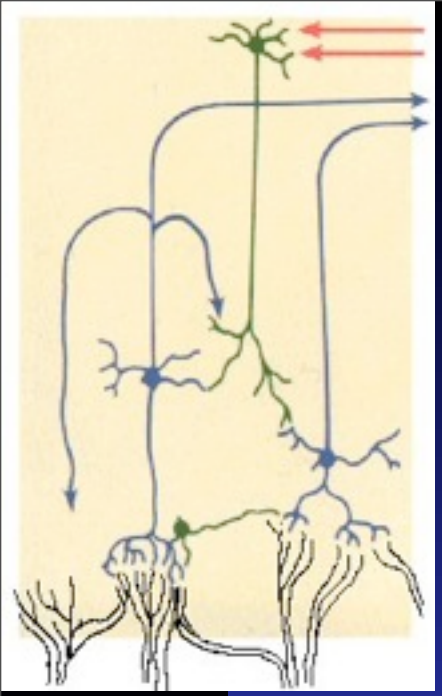

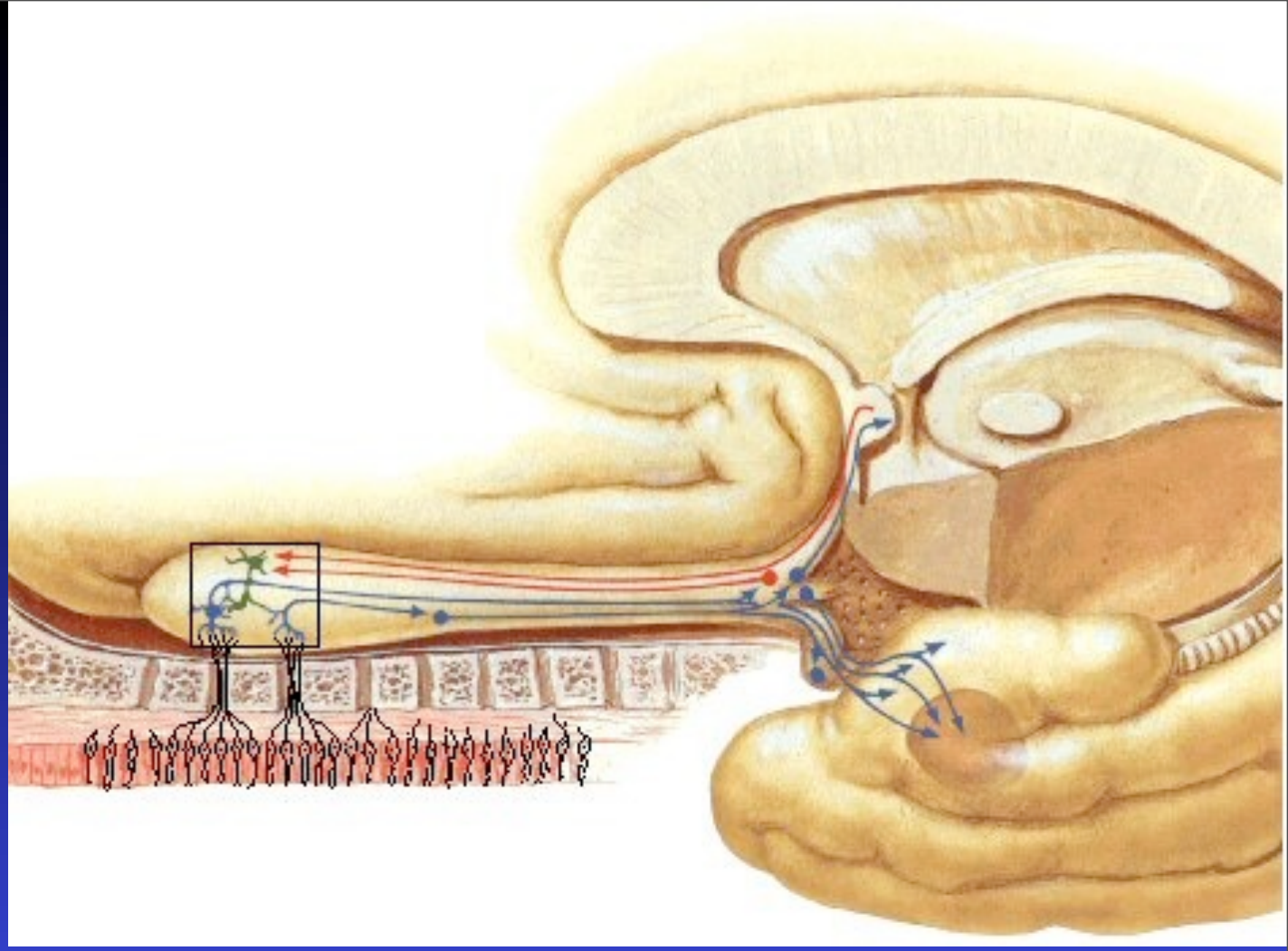

Drogi węchowe:

Komórki węchowe
Nn. Węchowe
Kłębuszki węchowe
Opuszka węchowa
Pasmo węchowe
Węchomózgowe (trójkąt węchowy, istota dziurkowana przednia, prążek węchowy)
Kora węchowa

Źródło: „Atlas of Human Anathomy” F. Netter, MD; CIBA 1999

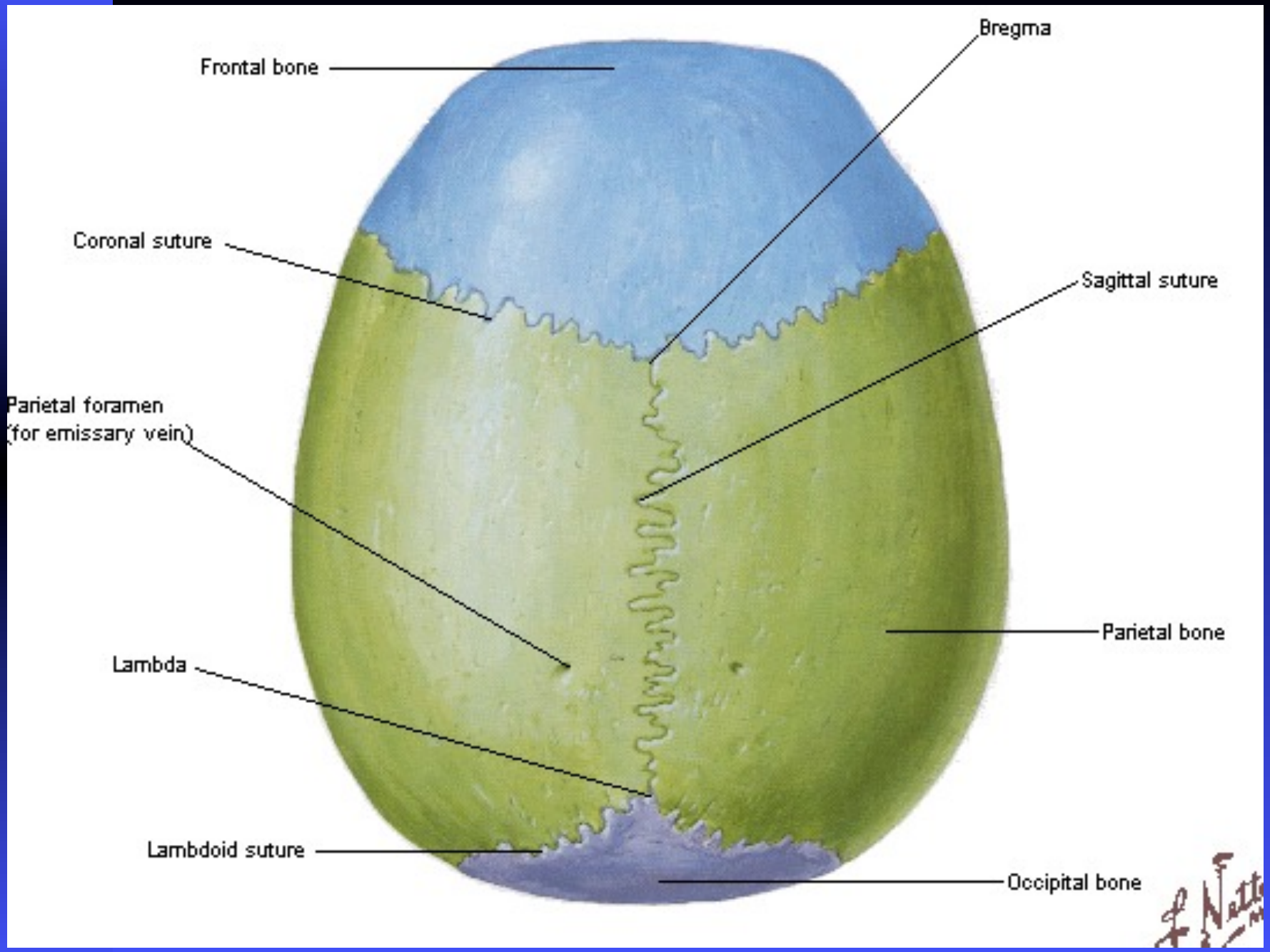
Bregma
Frontal bone
Coronal suture
Sagittal suture
Parietal foramen
(for emissary vein)
Parietal bone
Lambda
Lambdoid suture
Occipital bone

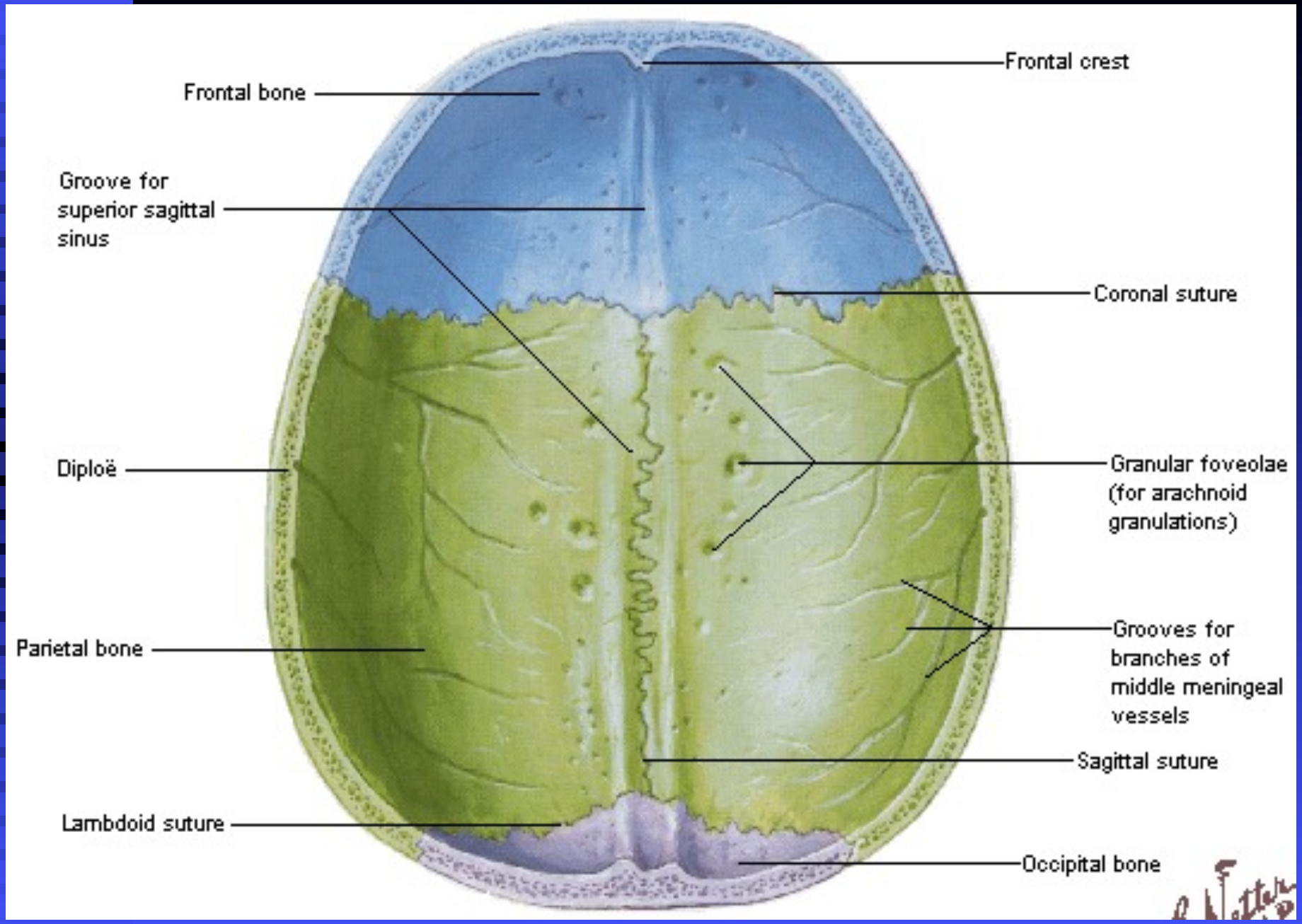
Frontal crest
Frontal bone
Groove for superior sagittal sinus
Coronal suture
Diploë
Granular foveolae (for arachnoid granulations)
Parietal bone
Grooves for branches of middle meningeal vessels
Sagittal suture
Lambdoid suture
Occipital bone

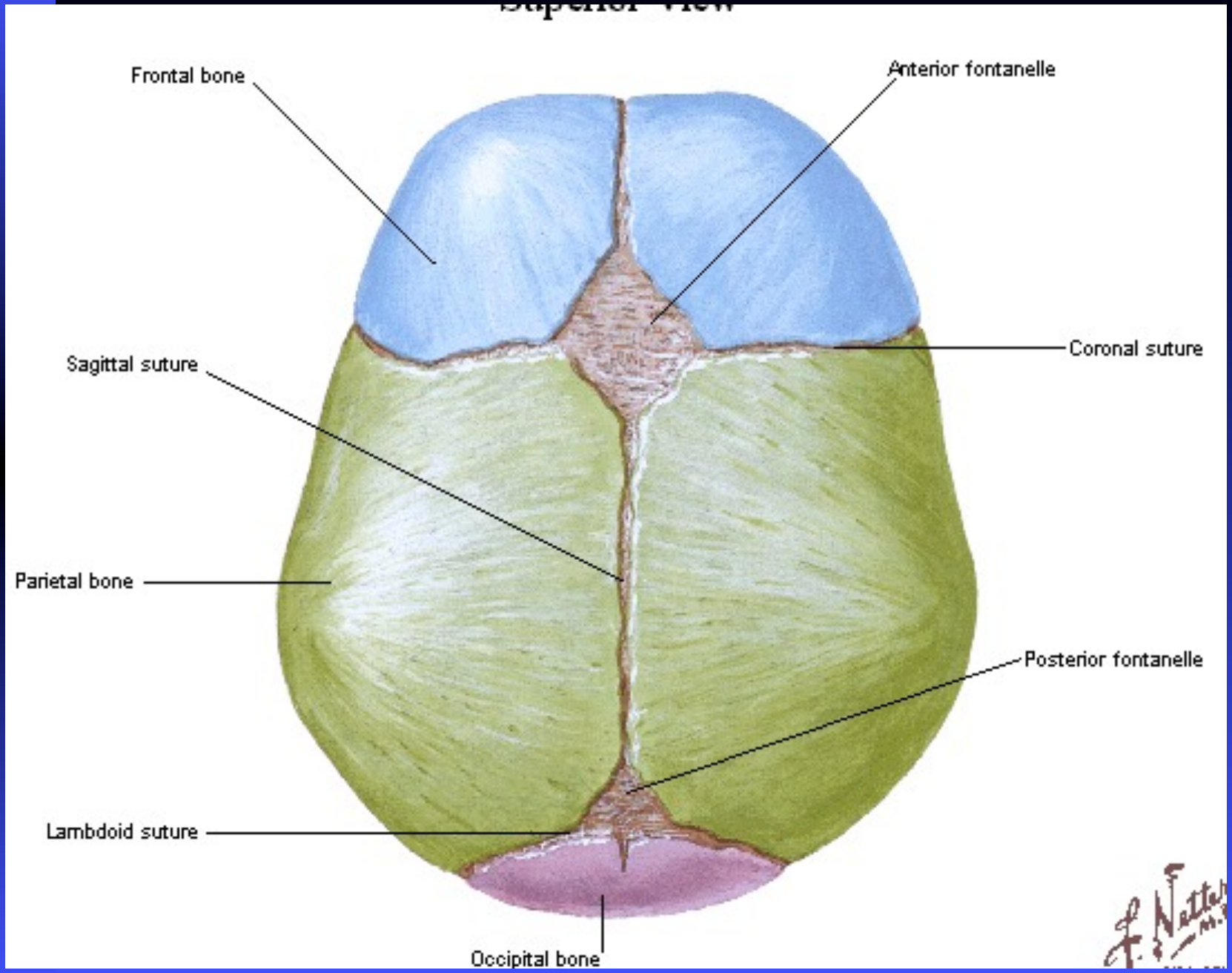
Frontal bone
Anterior fontanelle
Coronal suture
Sagittal suture
Parietal bone
Posterior fontanelle
Lambdoid suture
Occipital bone



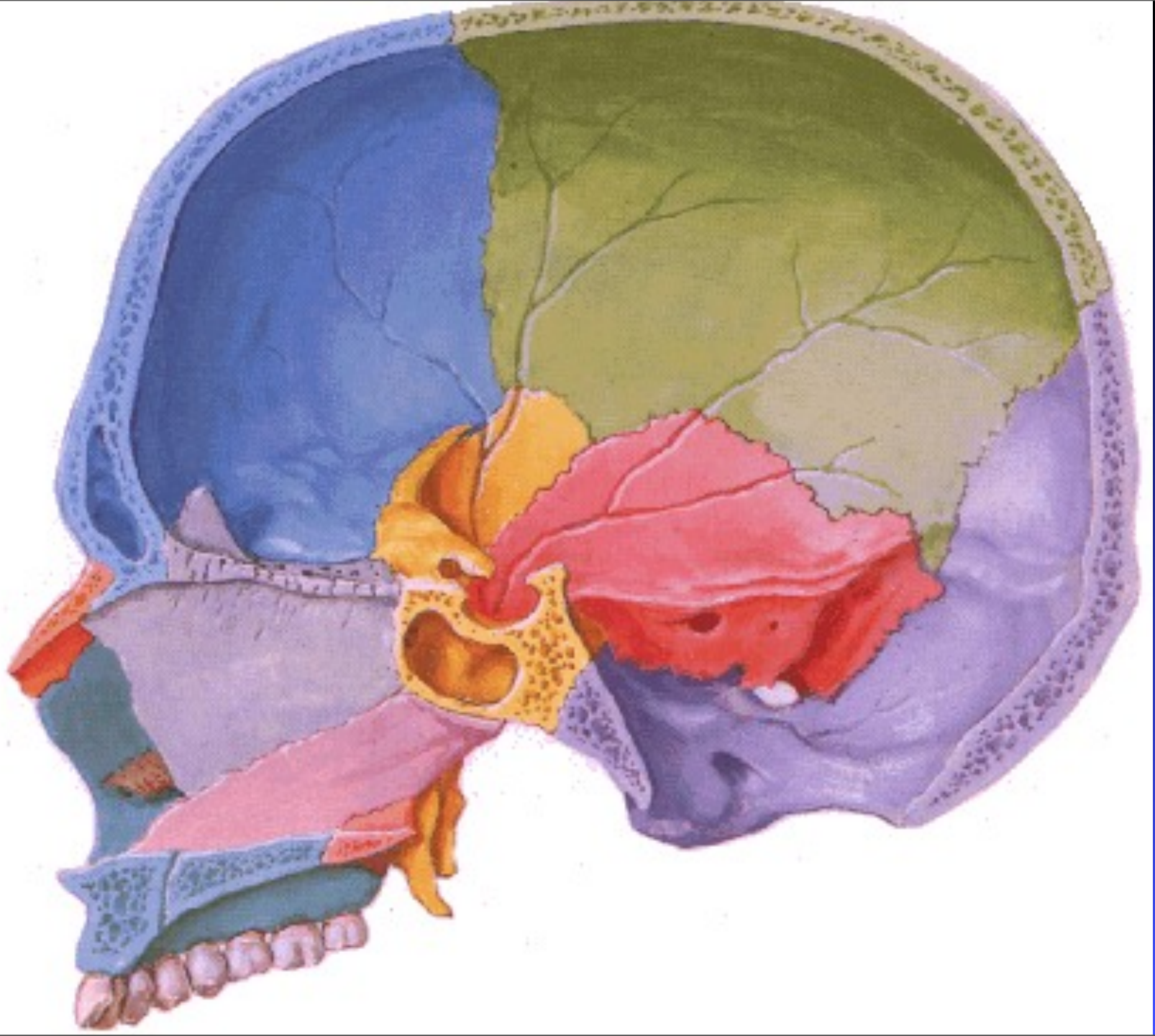

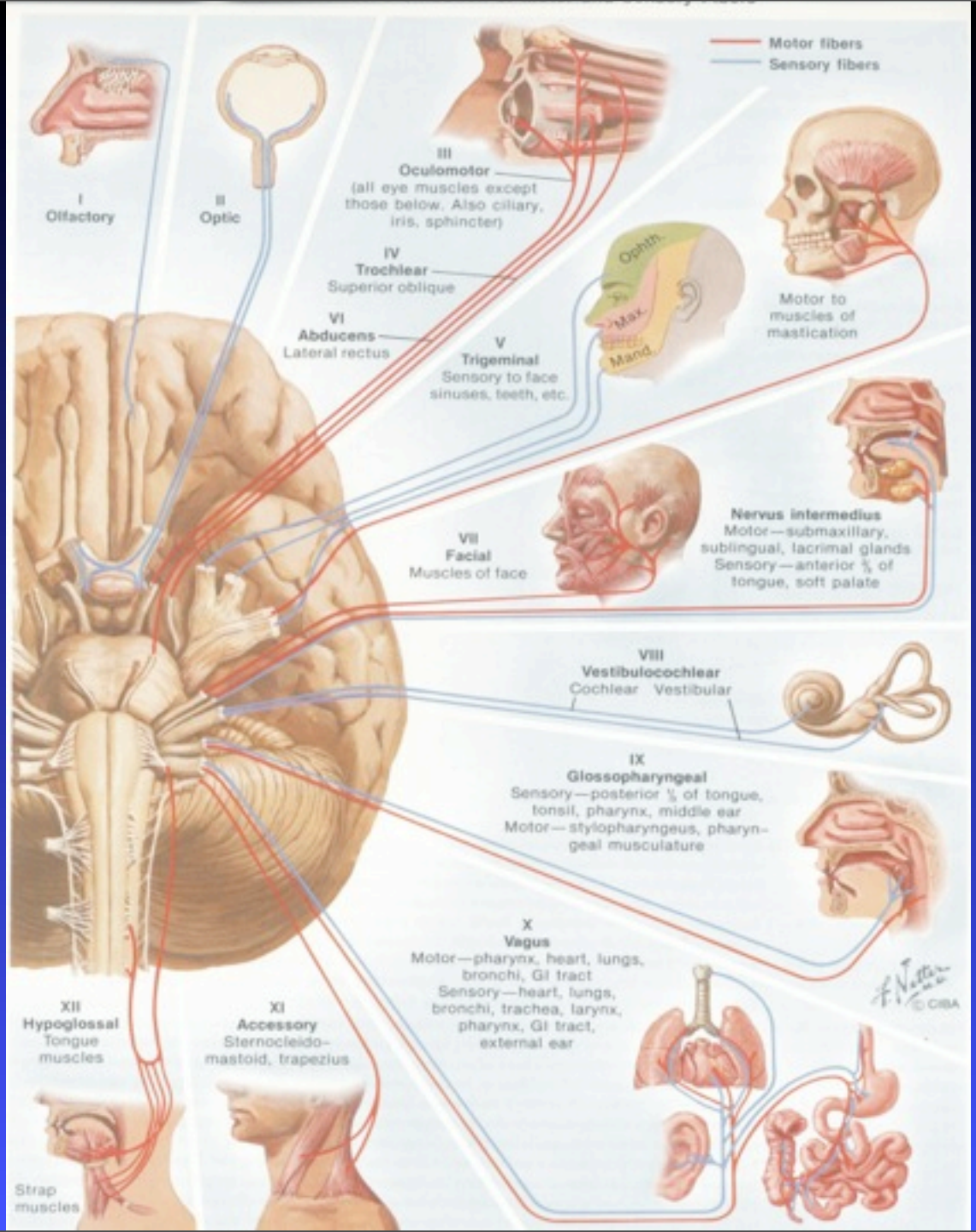
Motor fibers
Sensory fibers
I
Olfactory
II
Optic
III
Oculomotor
(all eye muscles except those below. Also ciliary, iris, sphincter)
IV
Trochlear
Superior oblique
VI
Abducens
Lateral rectus
V
Trigeminal
Sensory to face sinuses, teeth, etc.
Ophth.
Max.
Mand.
Motor to muscles of mastication
VII
Facial
Muscles of face
Nervus intermedius
Motor—submaxillary, sublingual, lacrimal glands
Sensory—anterior ⅔ of tongue, soft palate
VIII
Vestibulocochlear
Cochlear
Vestibular
IX
Glossopharyngeal
Sensory—posterior ⅓ of tongue, tonsil, pharynx, middle ear
Motor—stylopharyngeus, pharyngeal musculature
X
Vagus
Motor—pharynx, heart, lungs, bronchi, GI tract
Sensory—heart, lungs, bronchi, trachea, larynx, pharynx, GI tract, external ear
XII
Hypoglossal
Tongue muscles
XI
Accessory
Sternocleidomastoid, trapezius
Strap muscles
© CIBA

I. N. WĘCHOWY

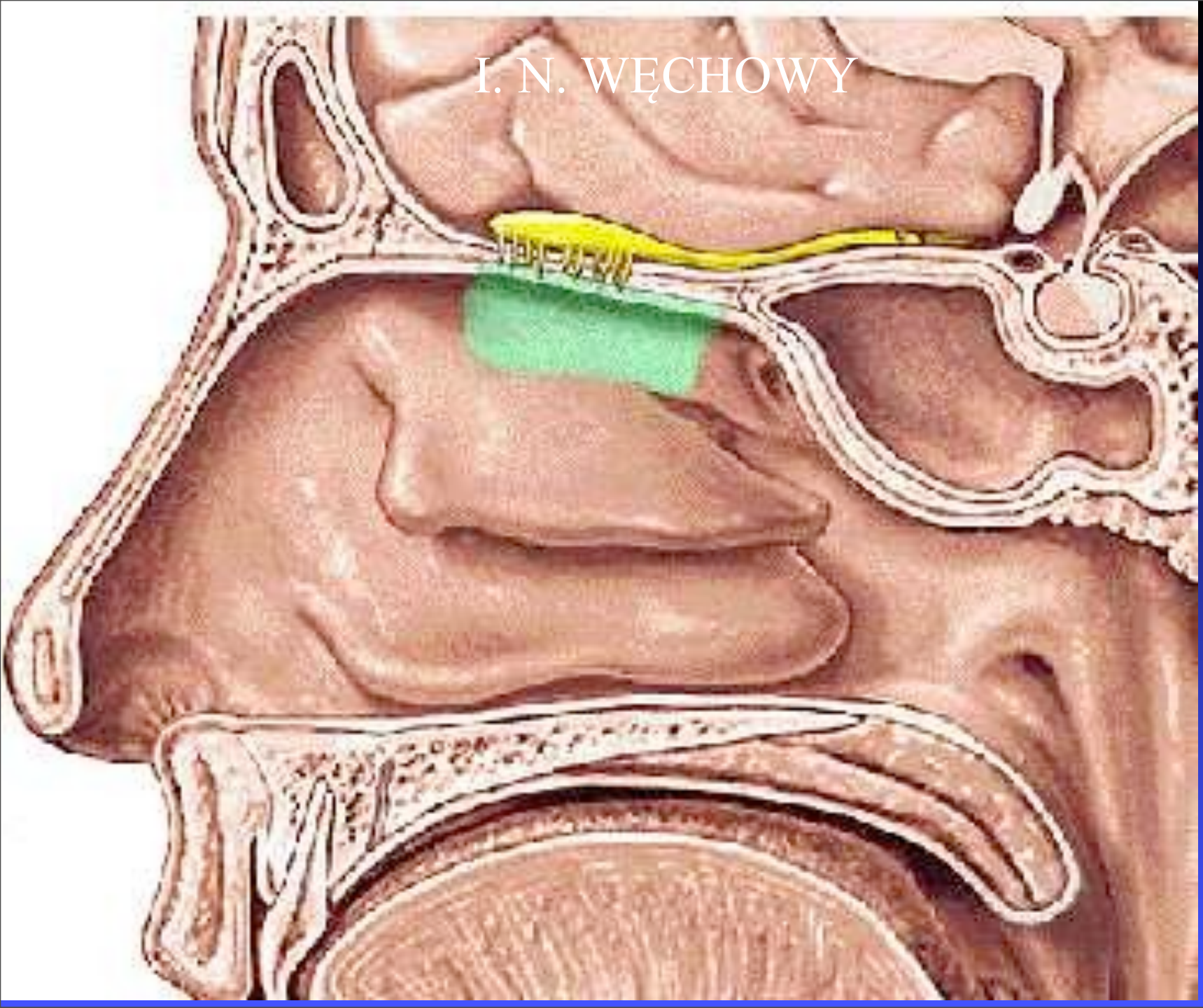

II. N-y wzrokowe

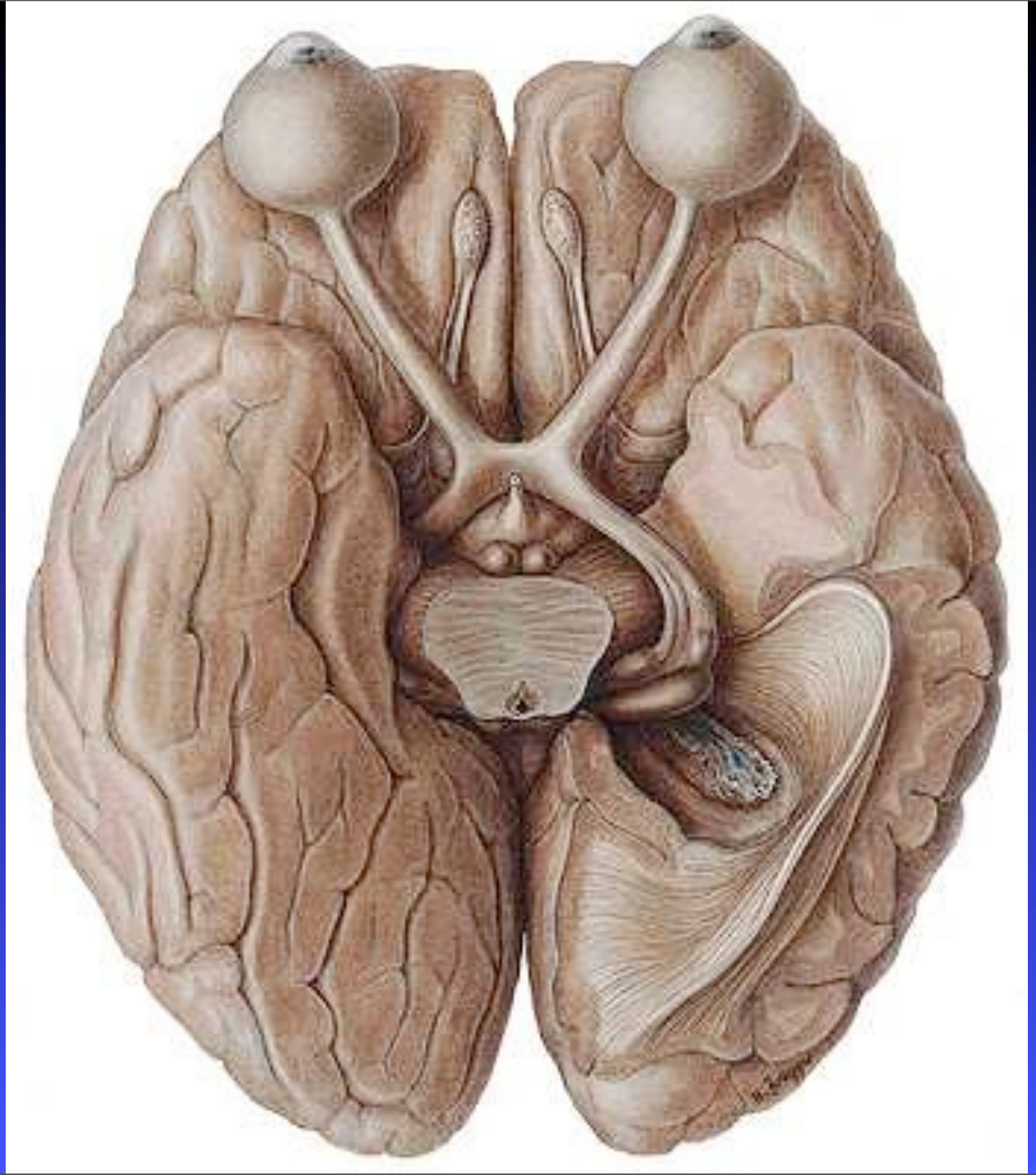

NERWY GAŁKORUCHOWE

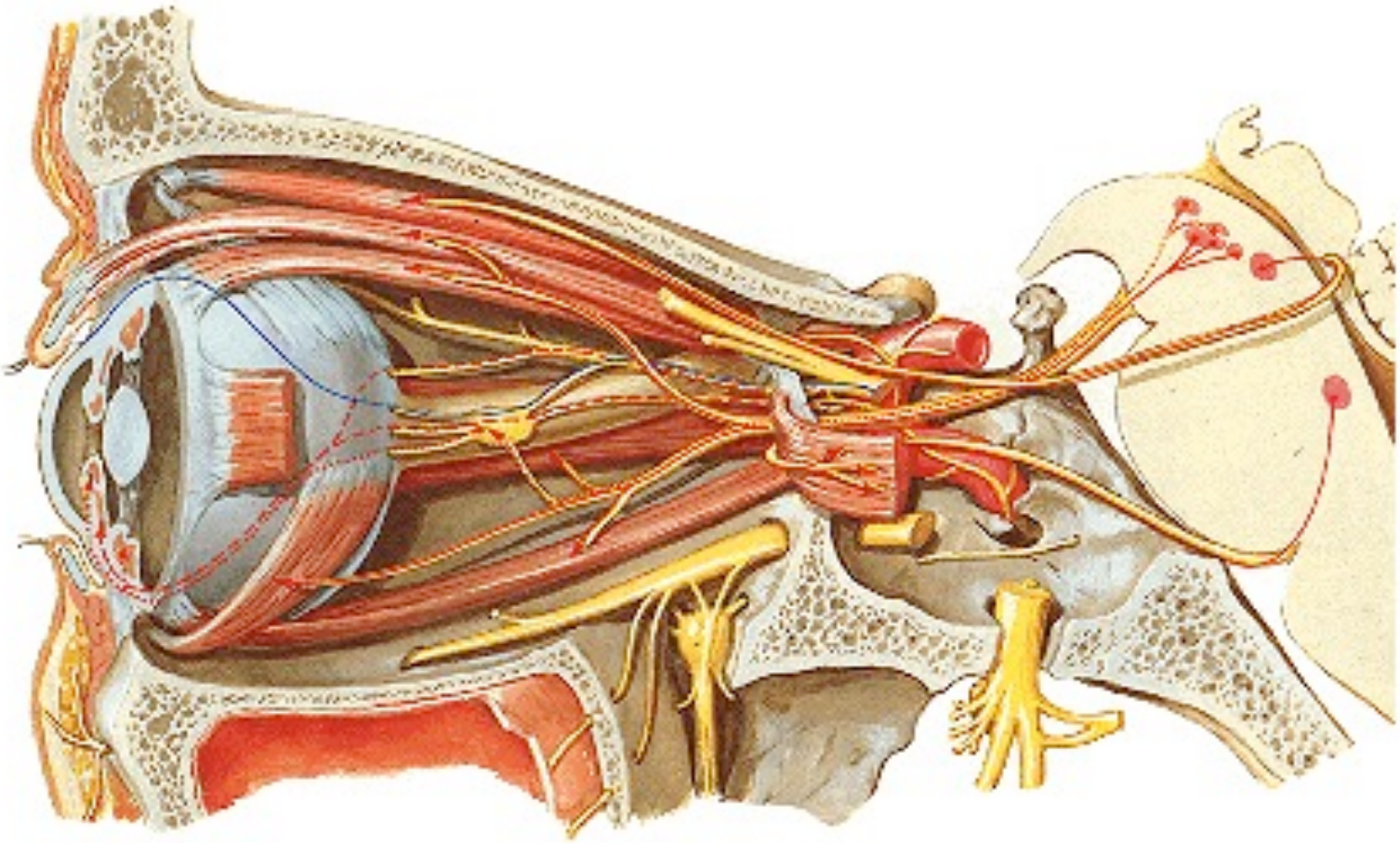

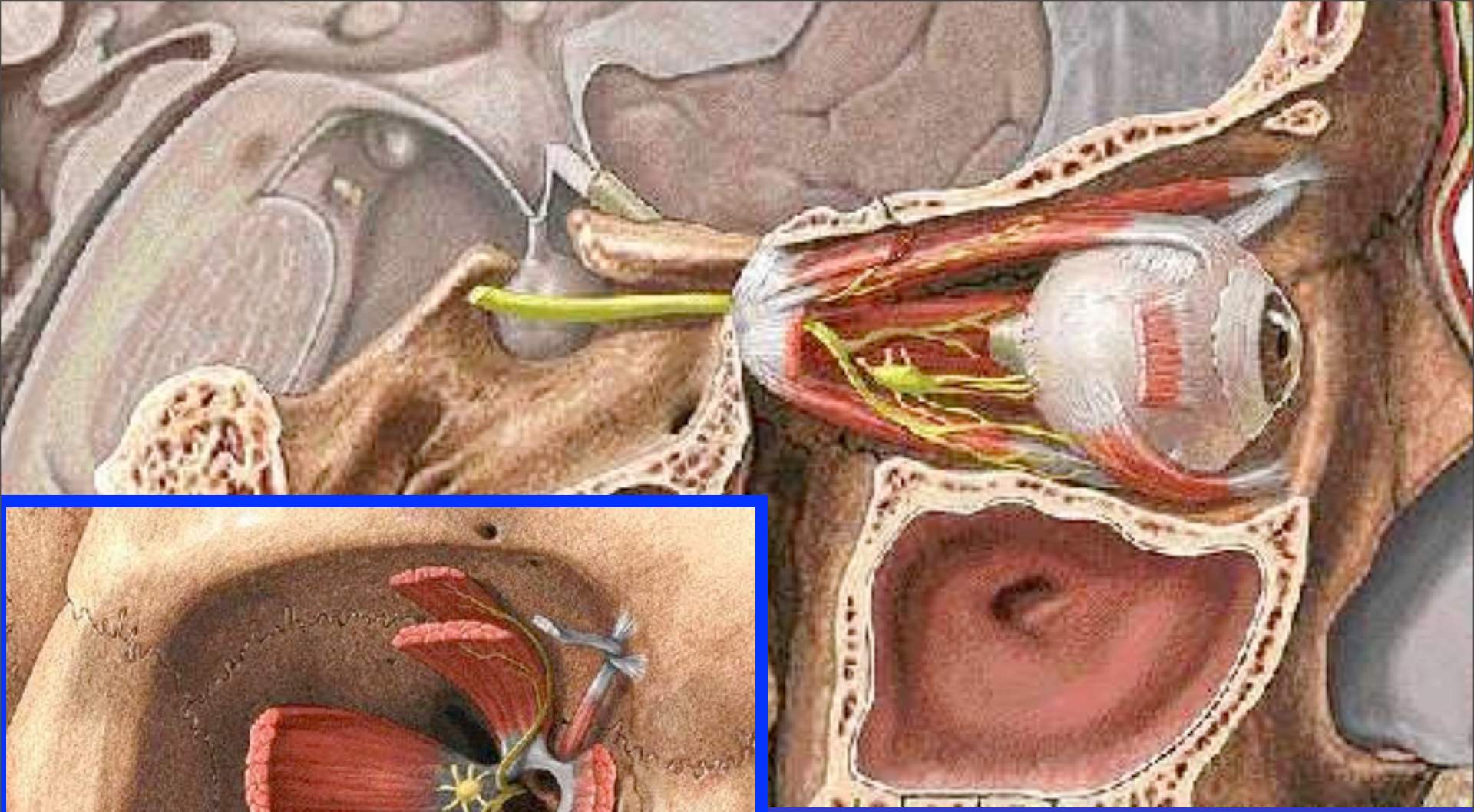

III. N. OKORUCHOWY

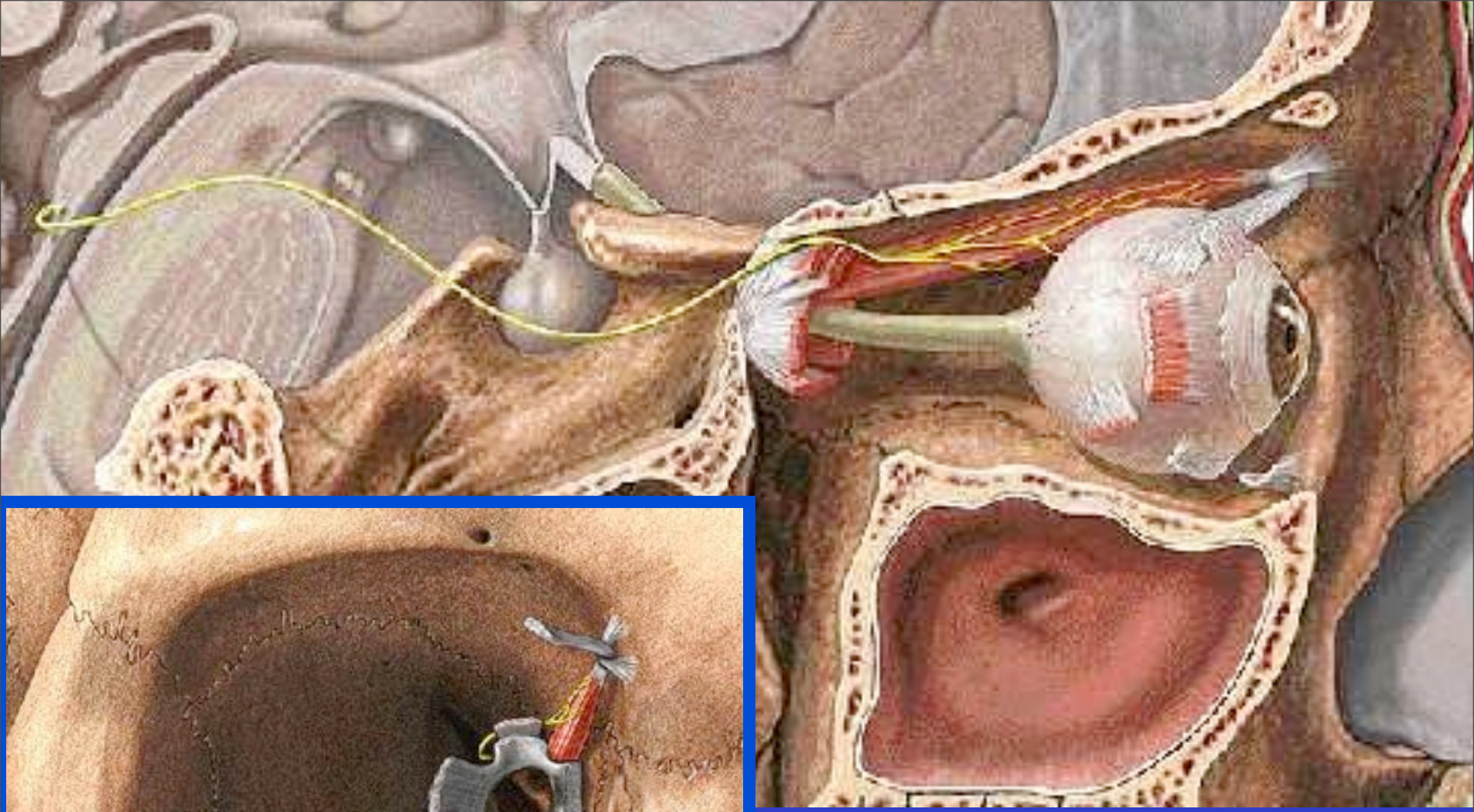

IV. N. BLOCZKOWY

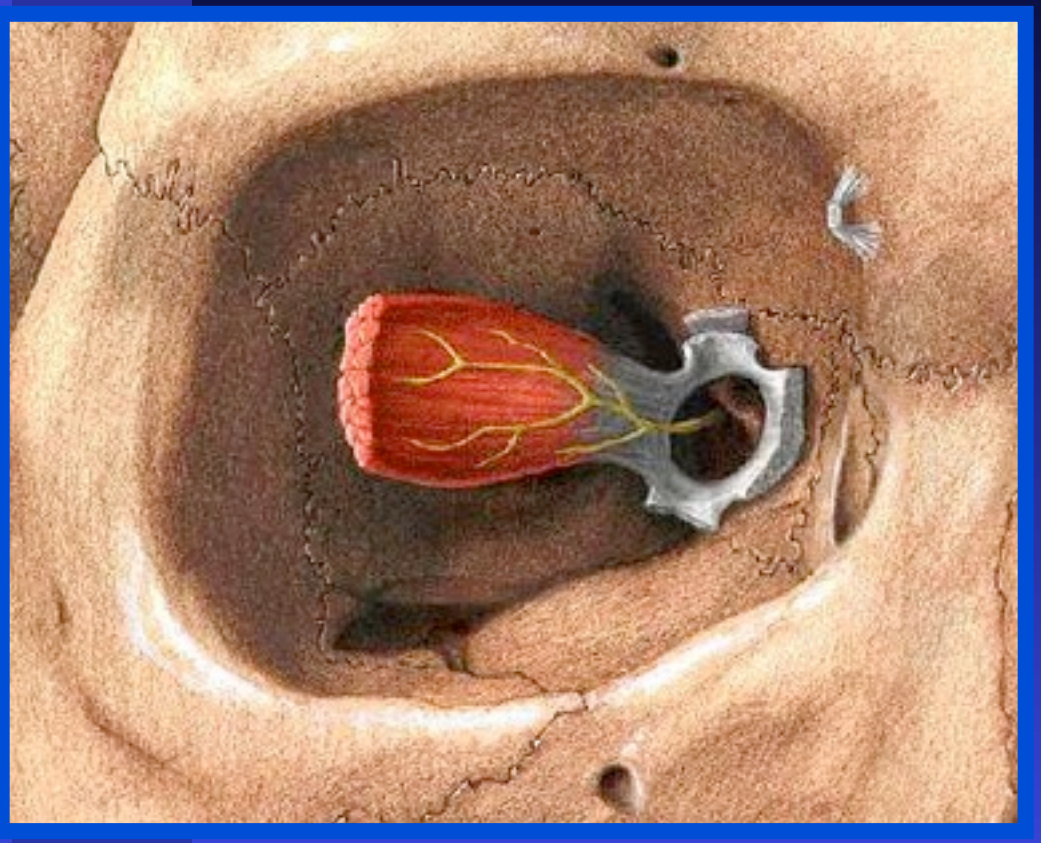

VI. N.ODWODZĄCY

V. N. TRÓJDZIELNY





N. OCZNY

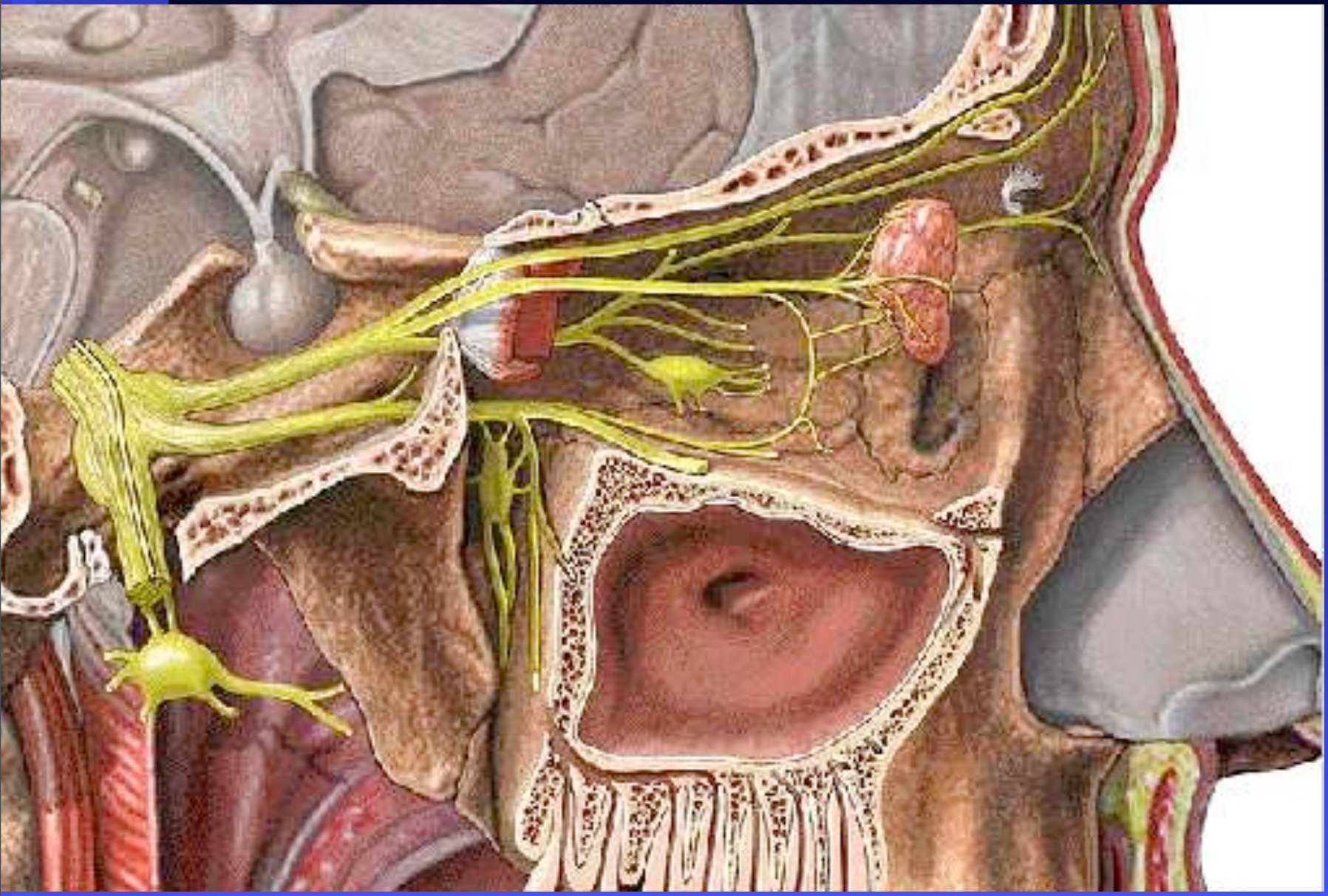

N. SZCZĘKOWY

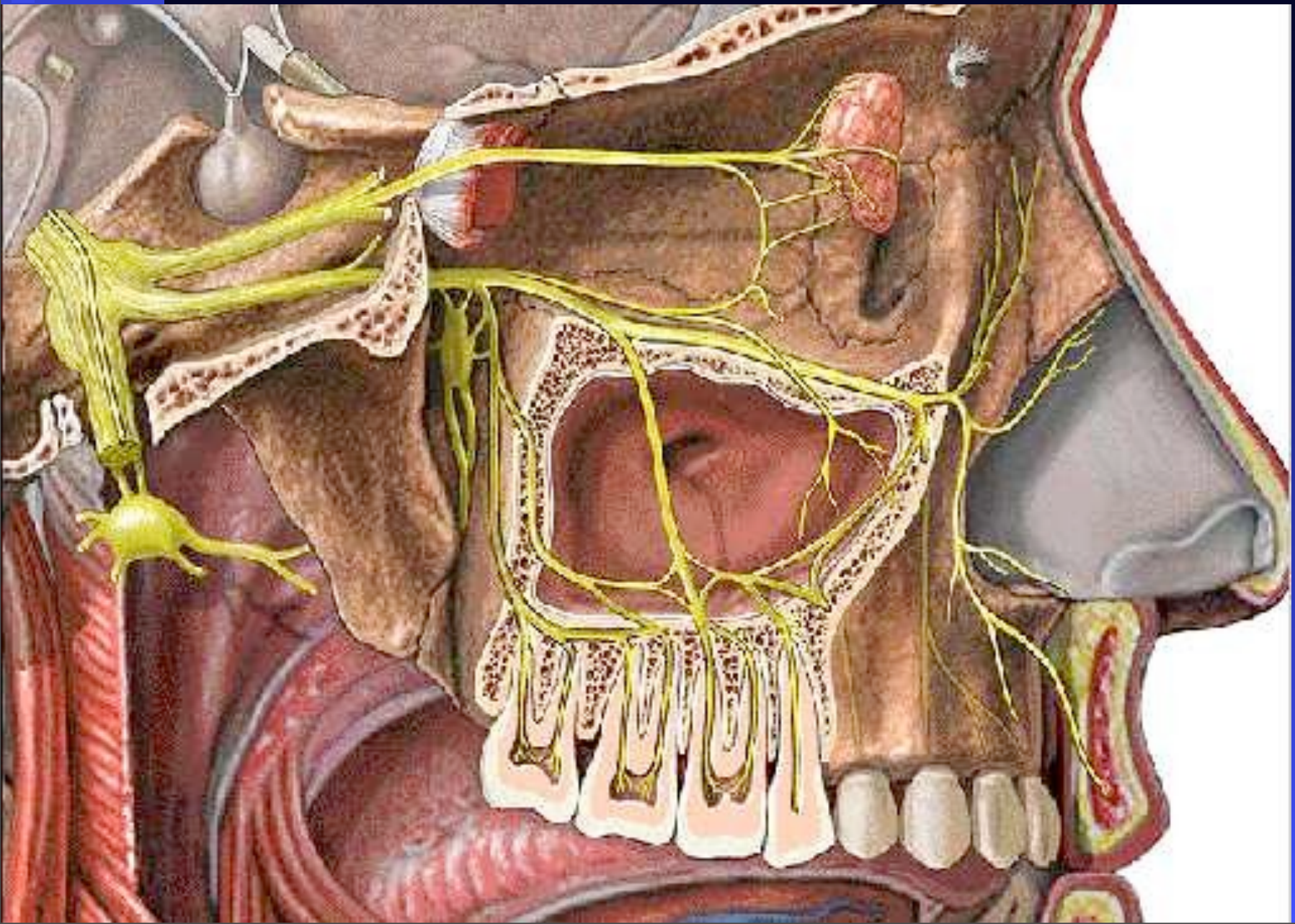

N. ŻUCHWOWY

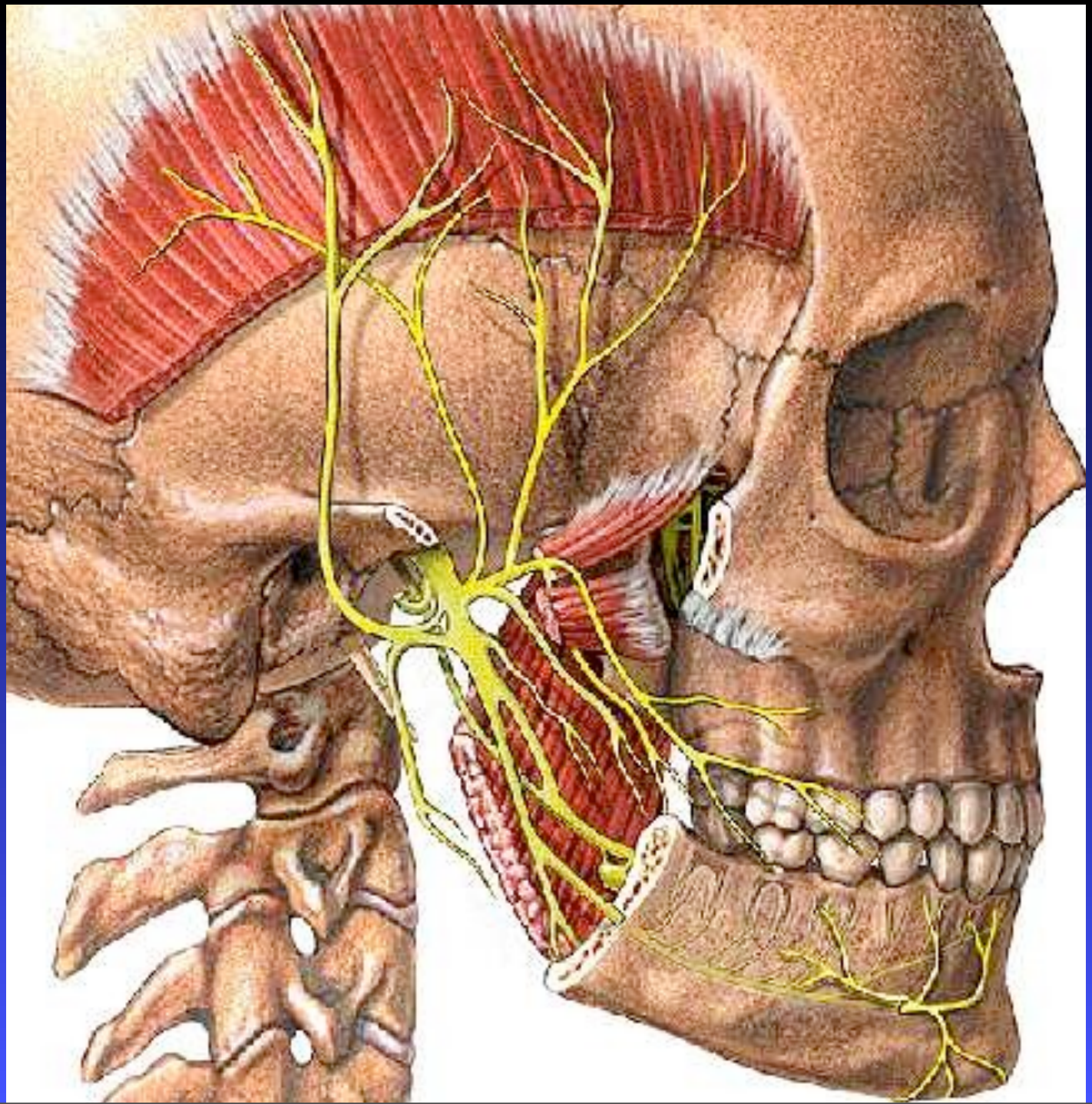

NERW TWARZOWY

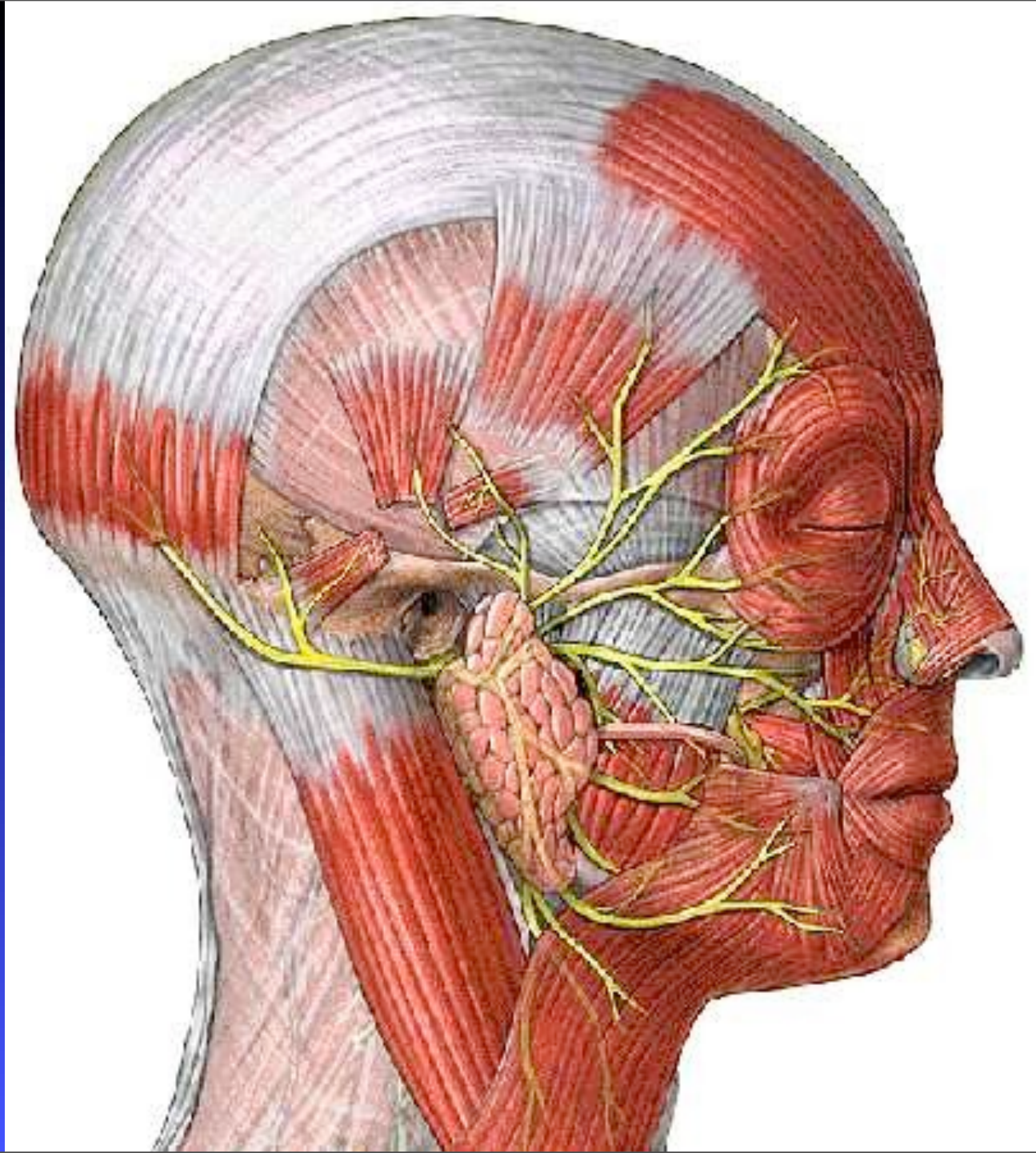

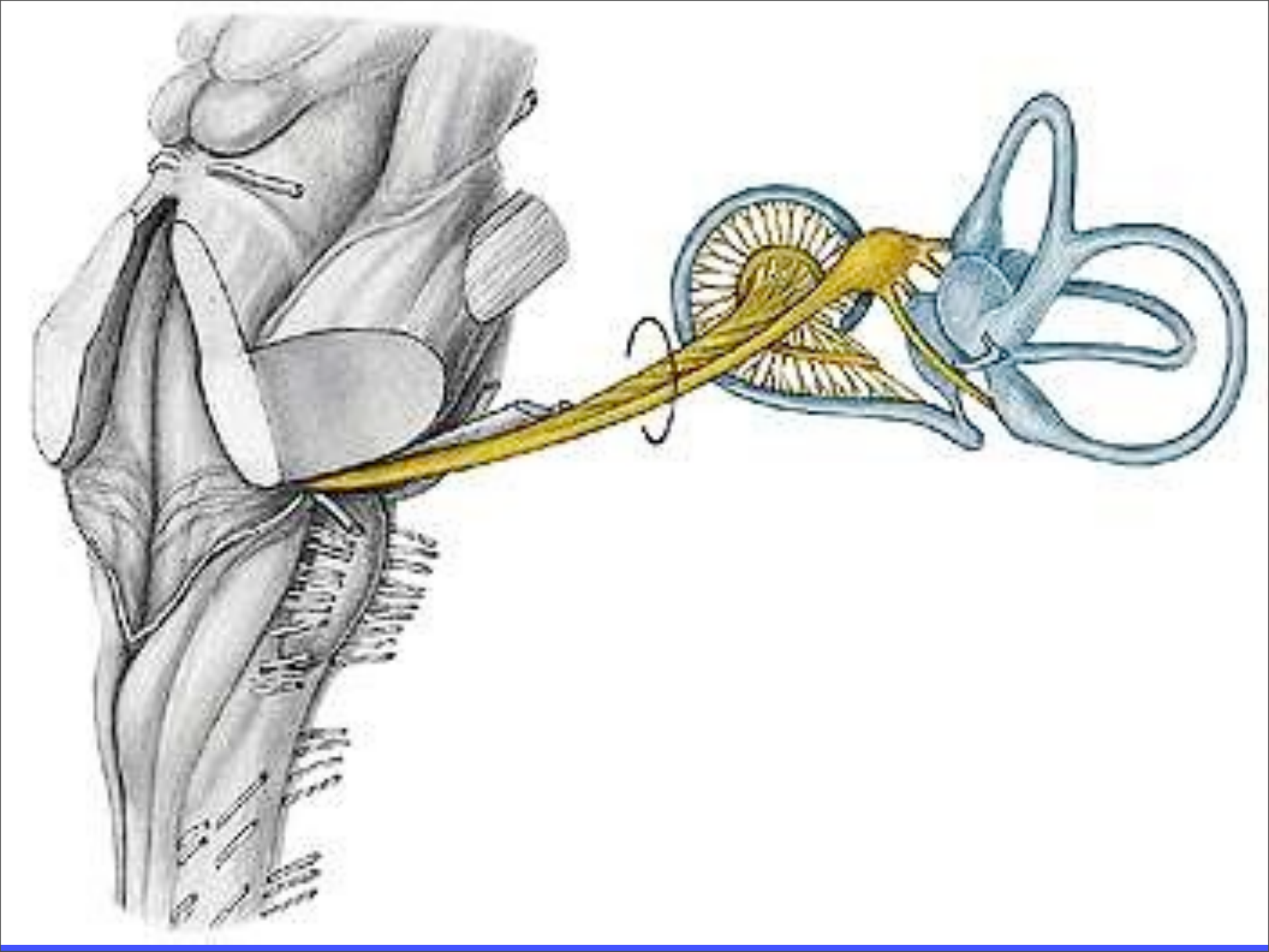

IX. N. JĘZYKOWO-GARDŁOWY

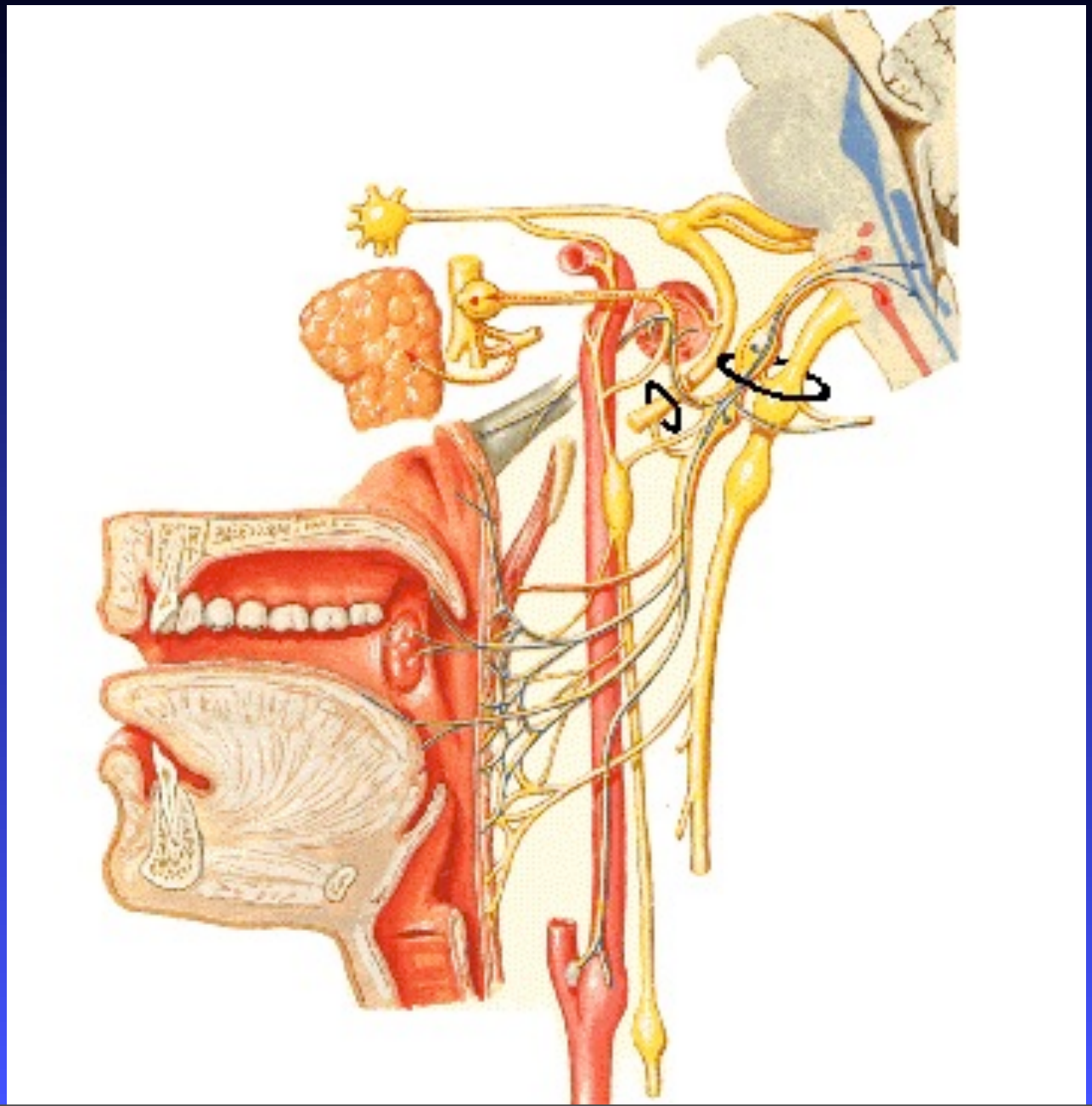

X. N. BŁĘDNY

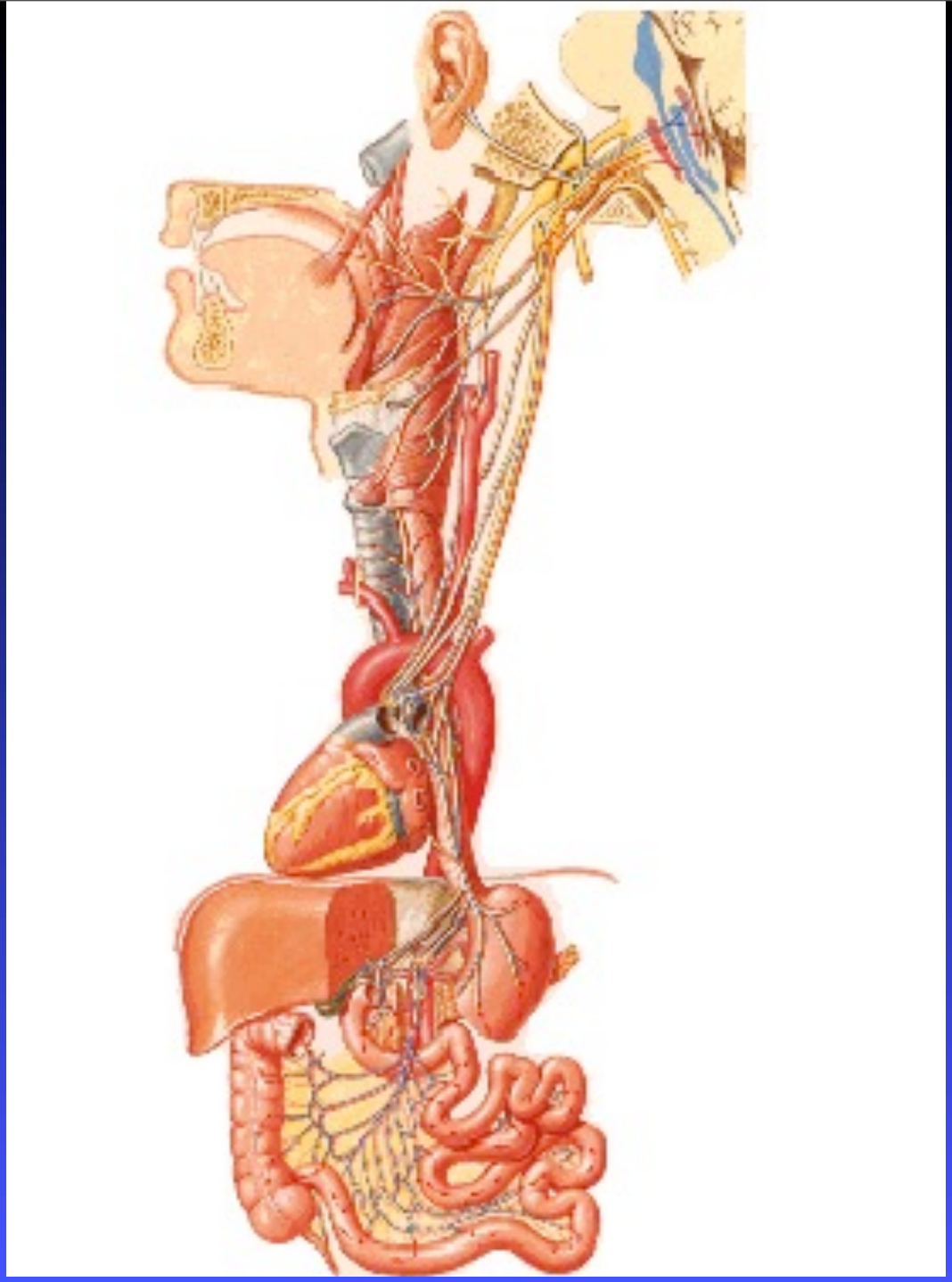

XI. N. DODATKOWY

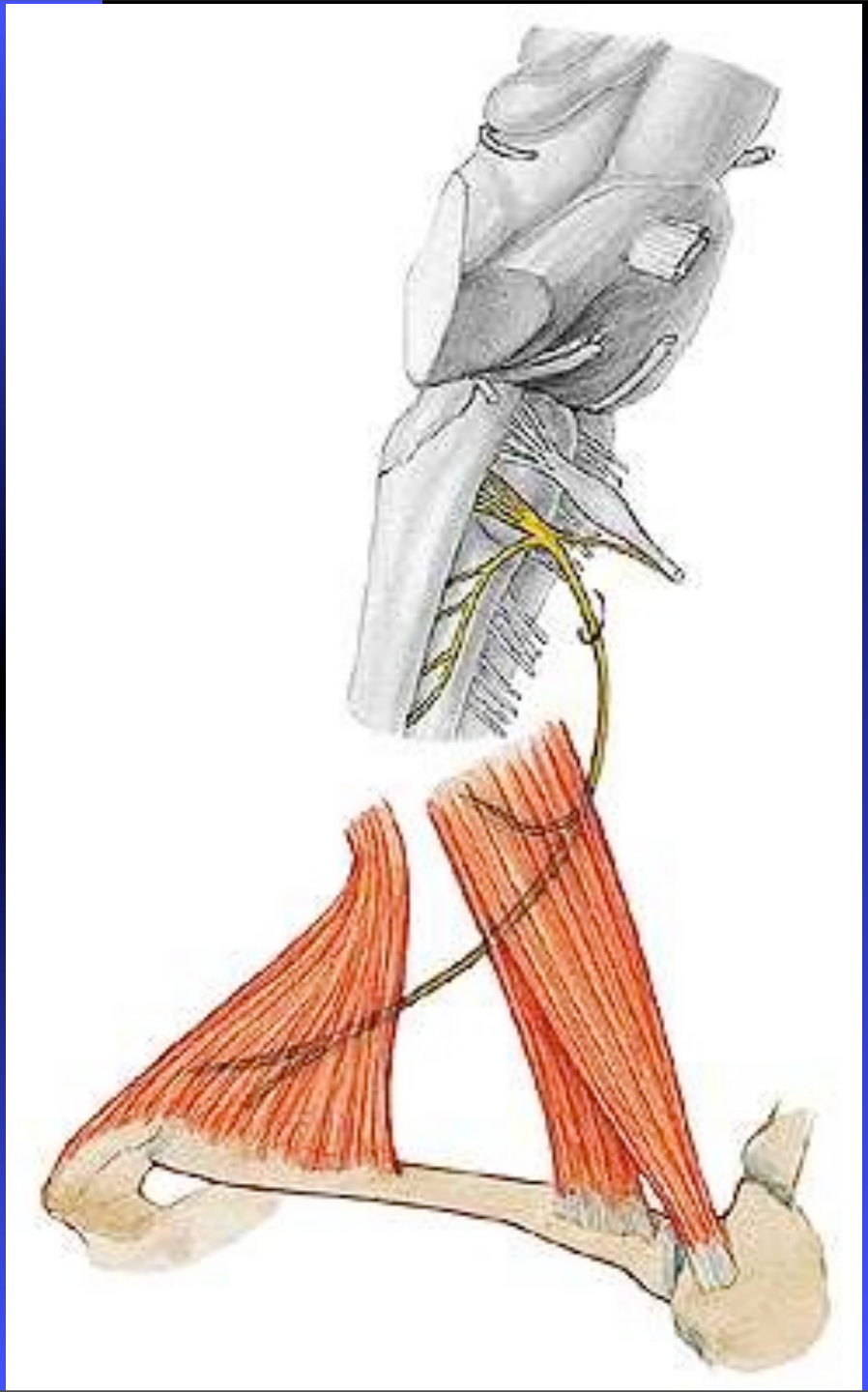

XII. N. PODJĘZYKOWY

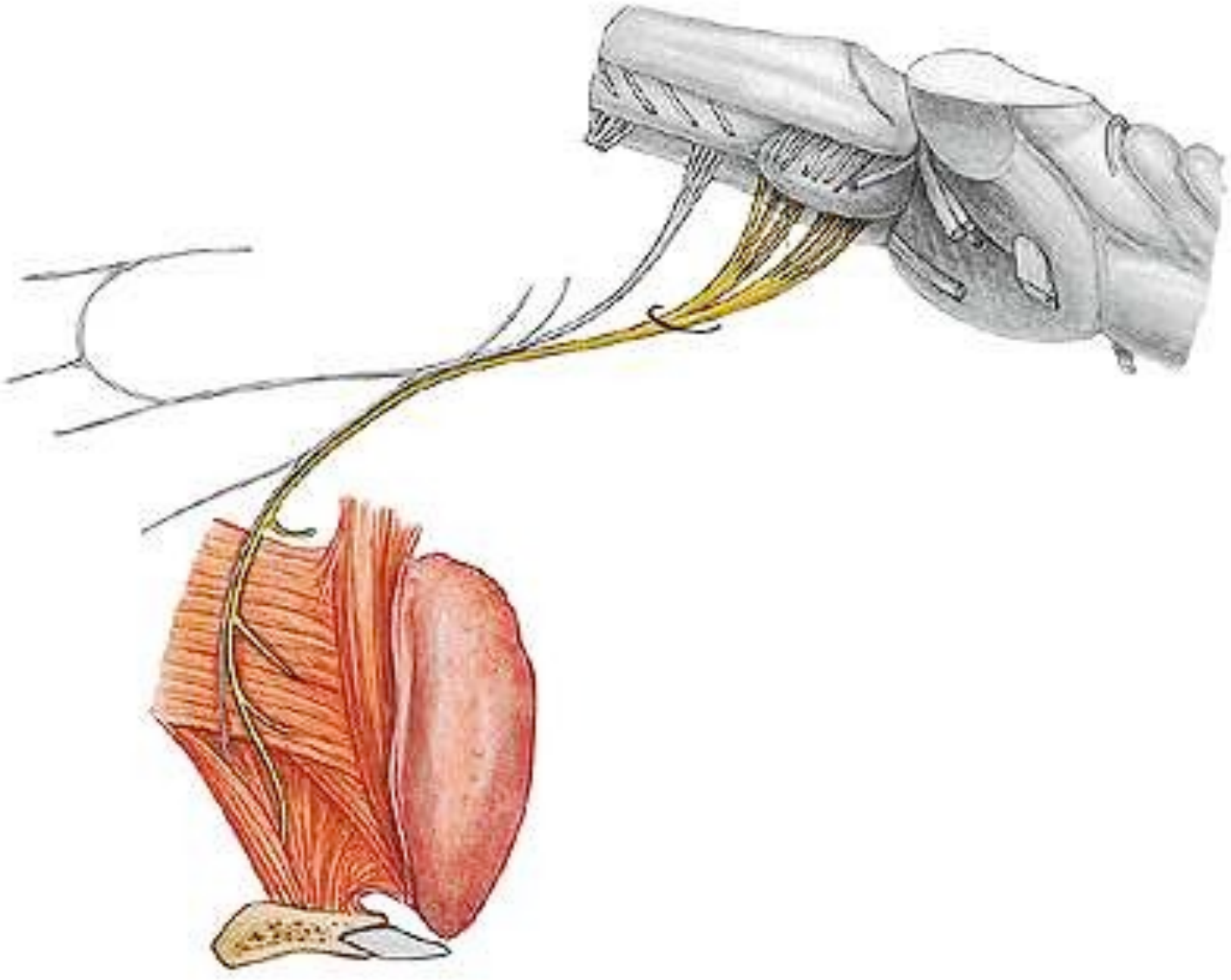





Opony ośrodkowego układu nerwowego

1. Skóra głowy
2. Czepiec ścięgnisty
3. Blaszka podczepcowa
4. Okostna
5. Blaszka zewnętrzna
6. Śródkoście
7. Blaszka wewnętrzna
8. Opona twarda



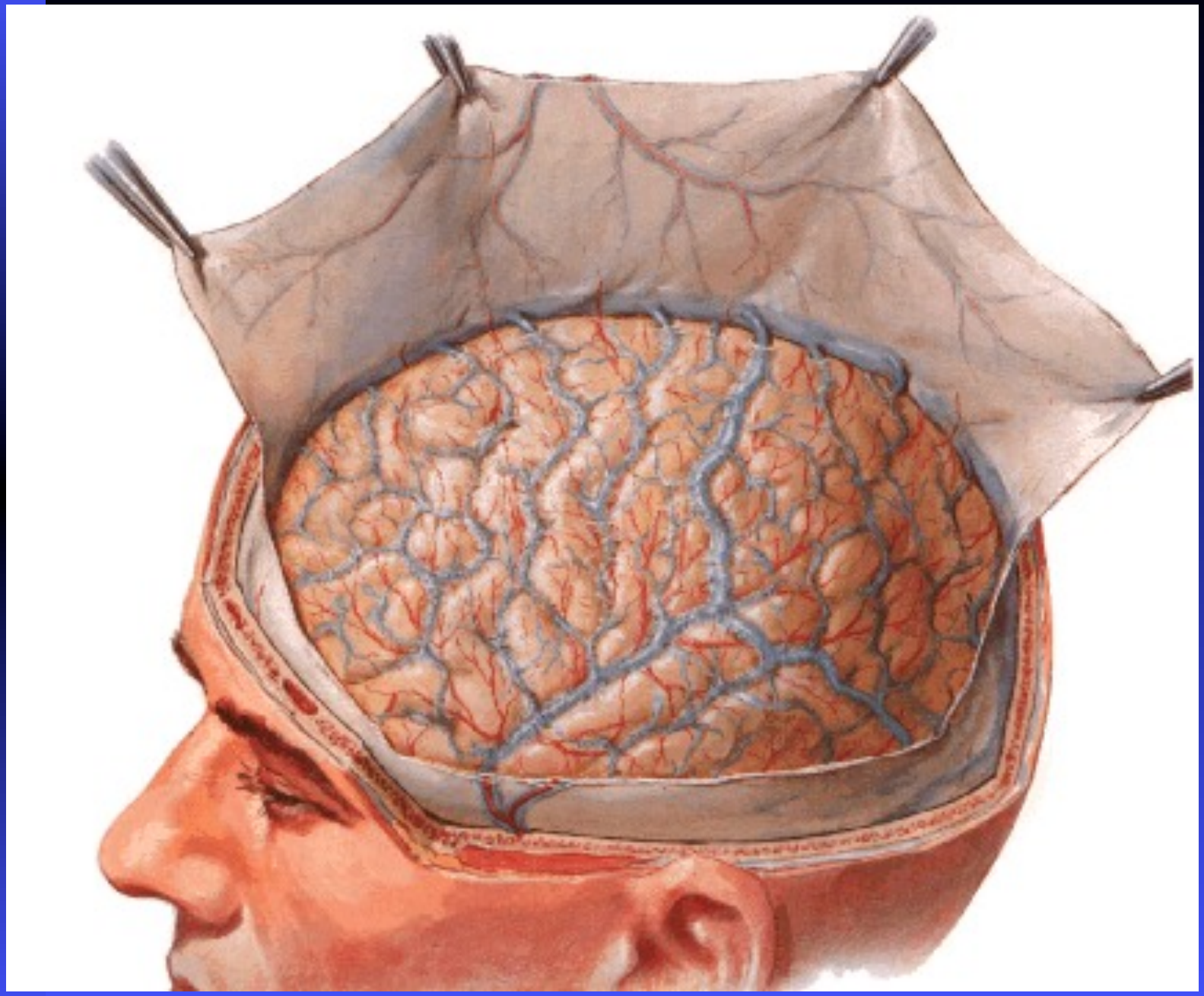

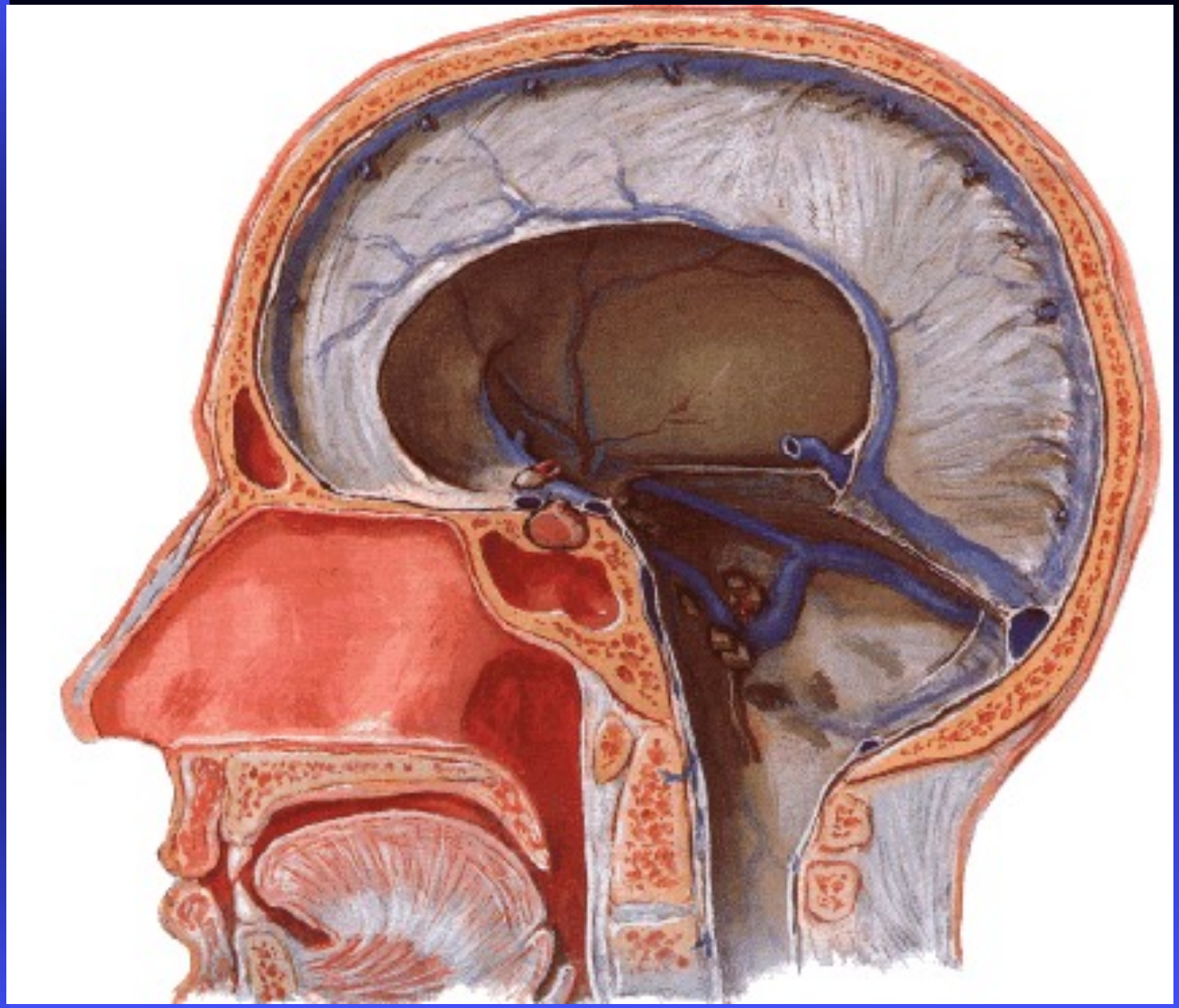



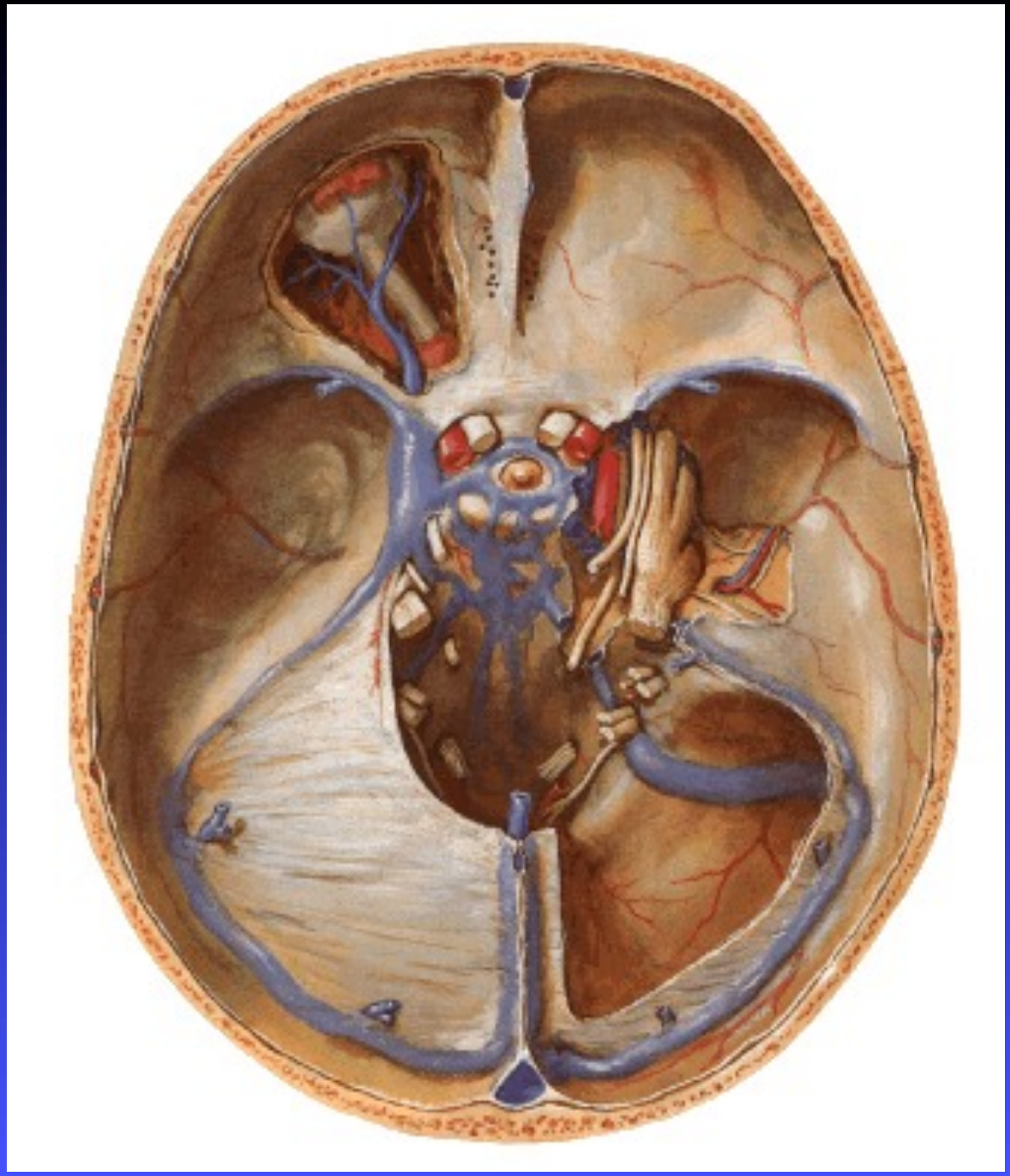

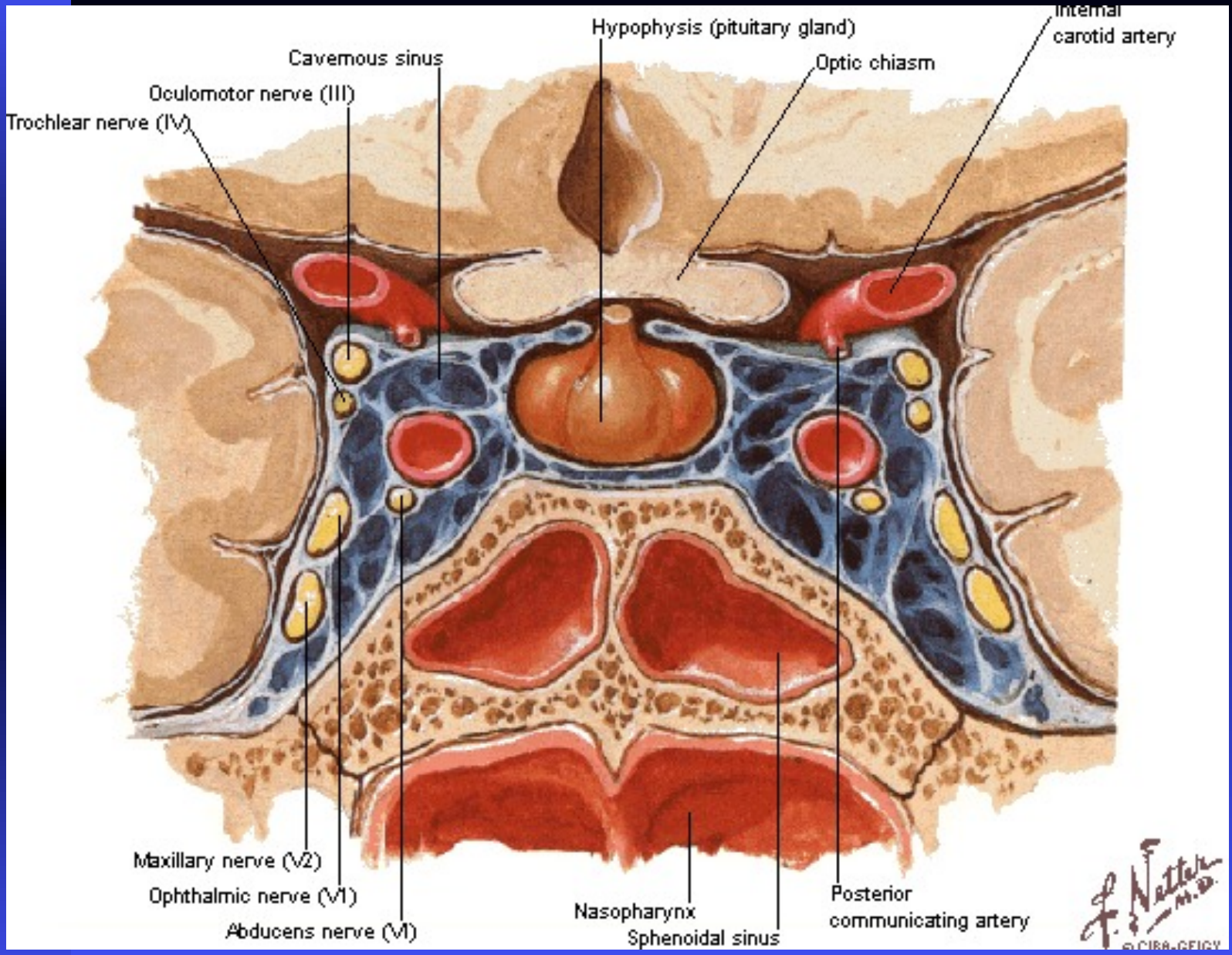
Hypophysis (pituitary gland)
Internal carotid artery
Cavernous sinus
Optic chiasm
Oculomotor nerve (III)
Trochlear nerve (IV)
Maxillary nerve (V2)
Ophthalmic nerve (V1)
Abducens nerve (VI)
Nasopharynx
Sphenoidal sinus
Posterior communicating artery
F. Netter M.D.
© CIBA-GEIGY

Znaczenie zatoki jamistej:

--pompa ssąco-tłocząca krążenia żylnego,
--utrzymanie temperatury przysadki,
--wyrównanie ciśnienia w gałkach ocznych, co umożliwia ruchy gałek ocznych,
--prawdopodobnie źródło substancji zmniejszającej krzepliwość krwi.

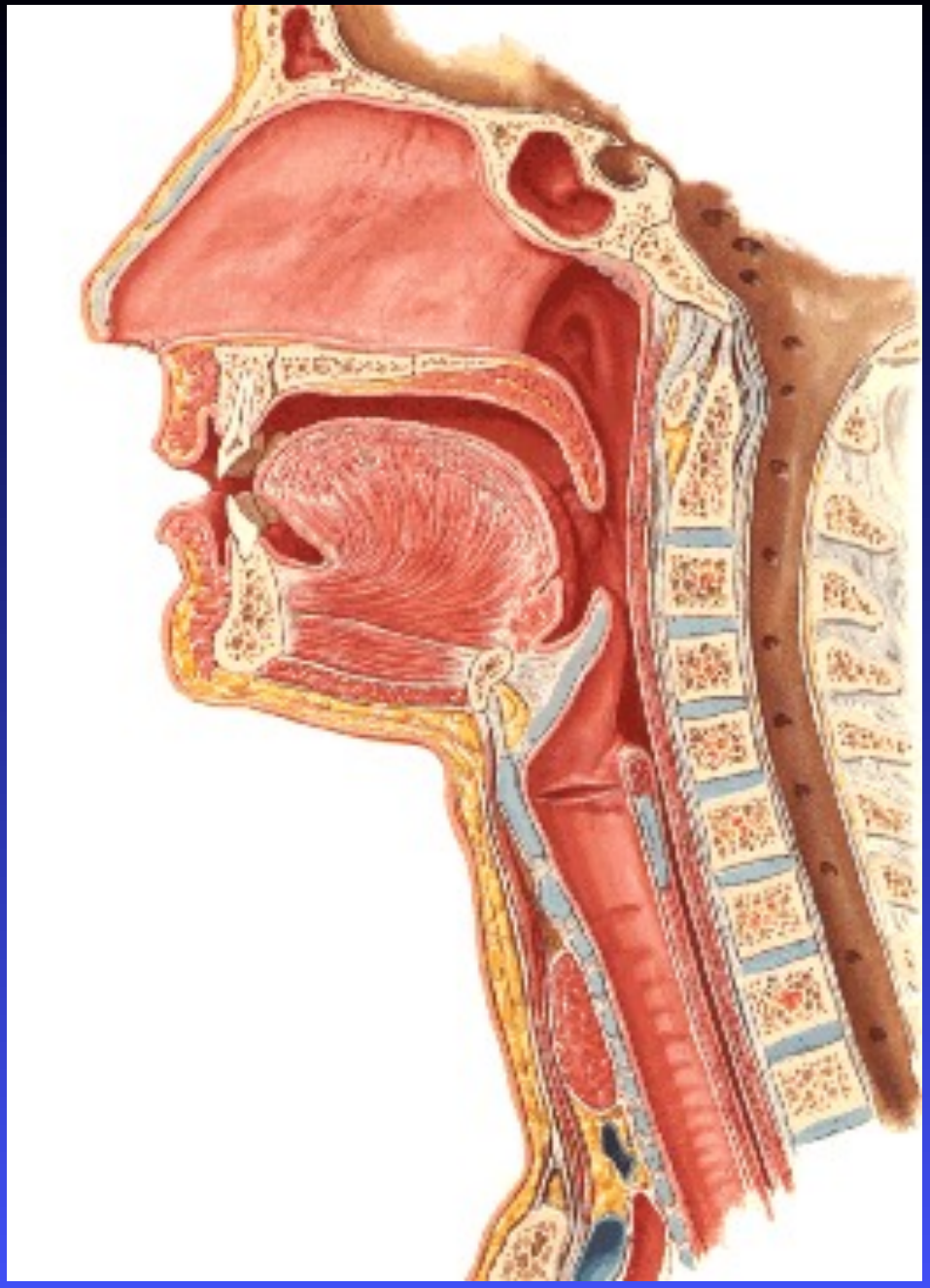

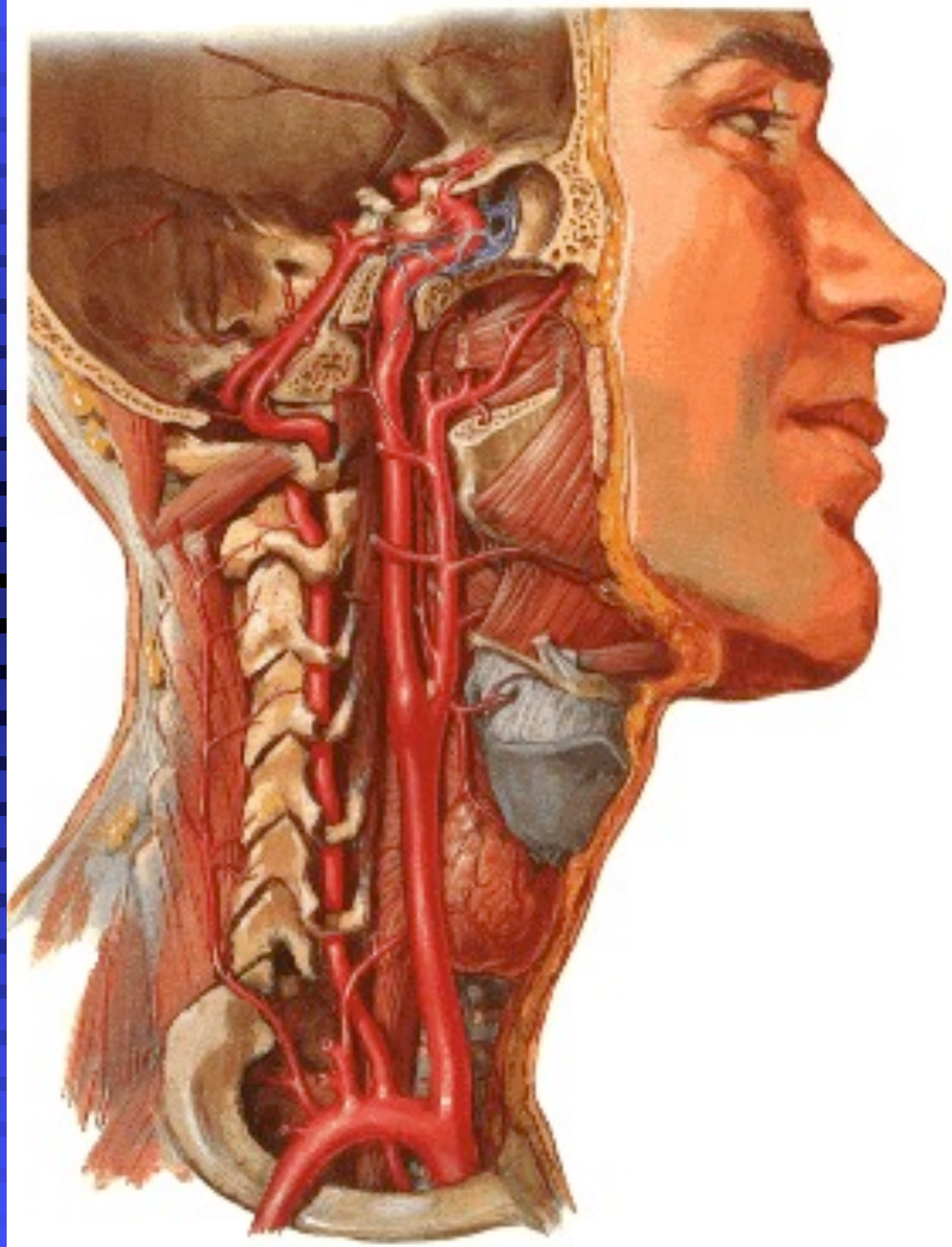

Źródła zaopatrzenia:

1. T. SZYJNA WSPÓLNA
   - t. szyjna zewnętrzna
   - t. szyjna wewnętrzna

2. T. KRĘGOWA

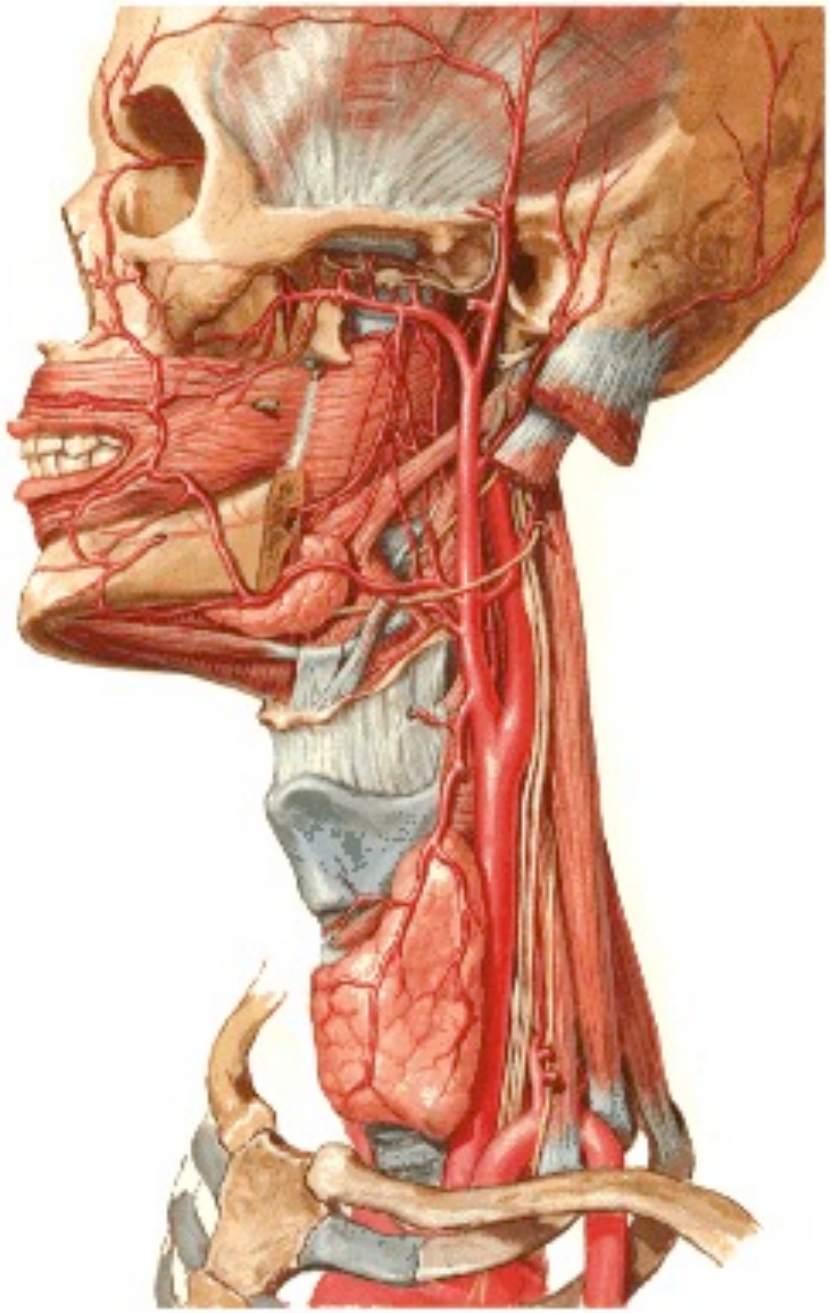

TĘTNICA SZYJNA ZEWNĘTRZNA:

1. t. tarczowa górna
2. t. językowa
3. t. twarzowa
4. t. gardłowa wstępująca
5. t. potyliczna
6. t. uszna tylna

7. t. szczękowa
8. t. skroniowa powierzchowna

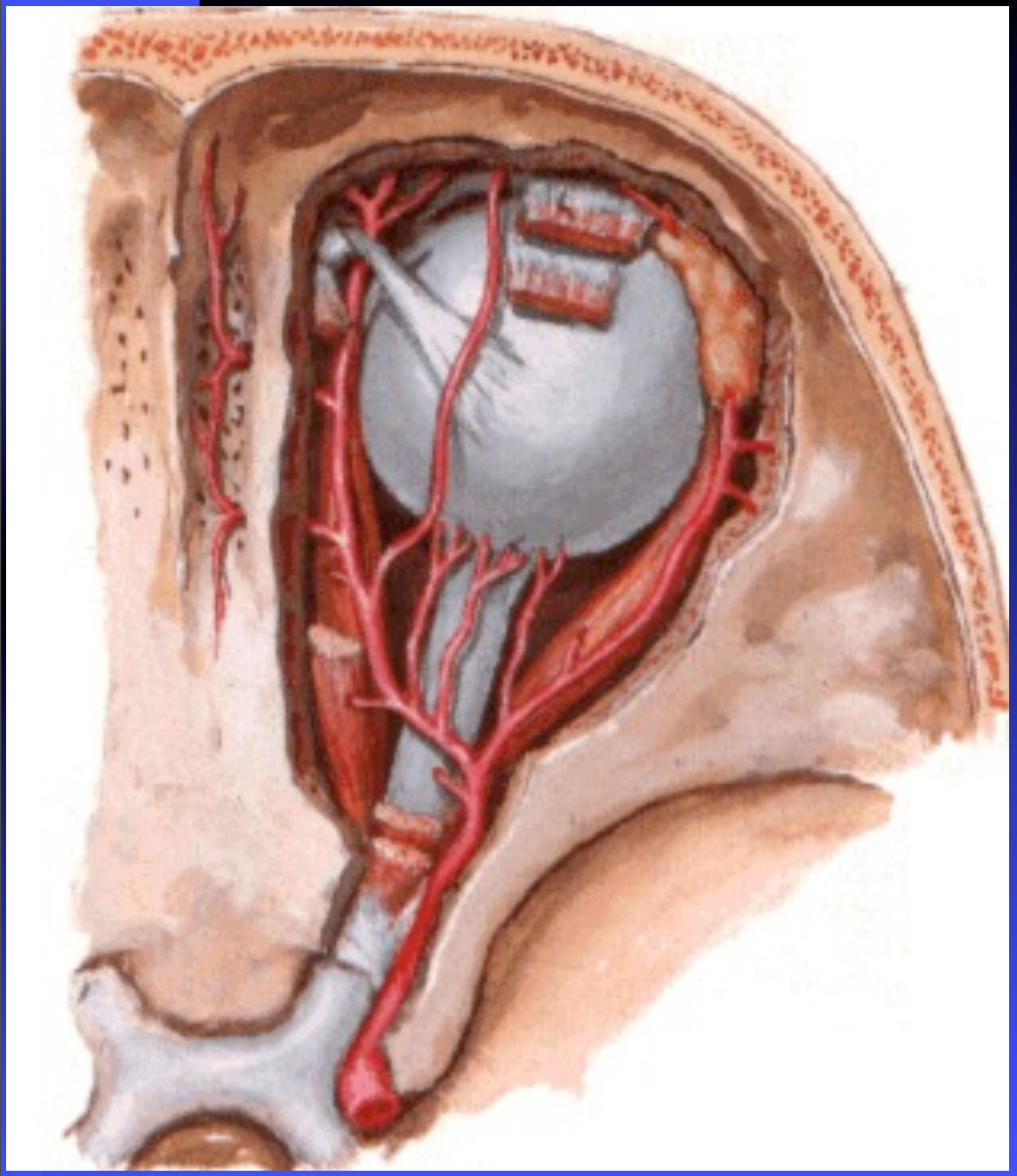

TĘTNICA SZYJNA WEWNĘTRZNA

tętnica oczna

ŻYŁY OKA

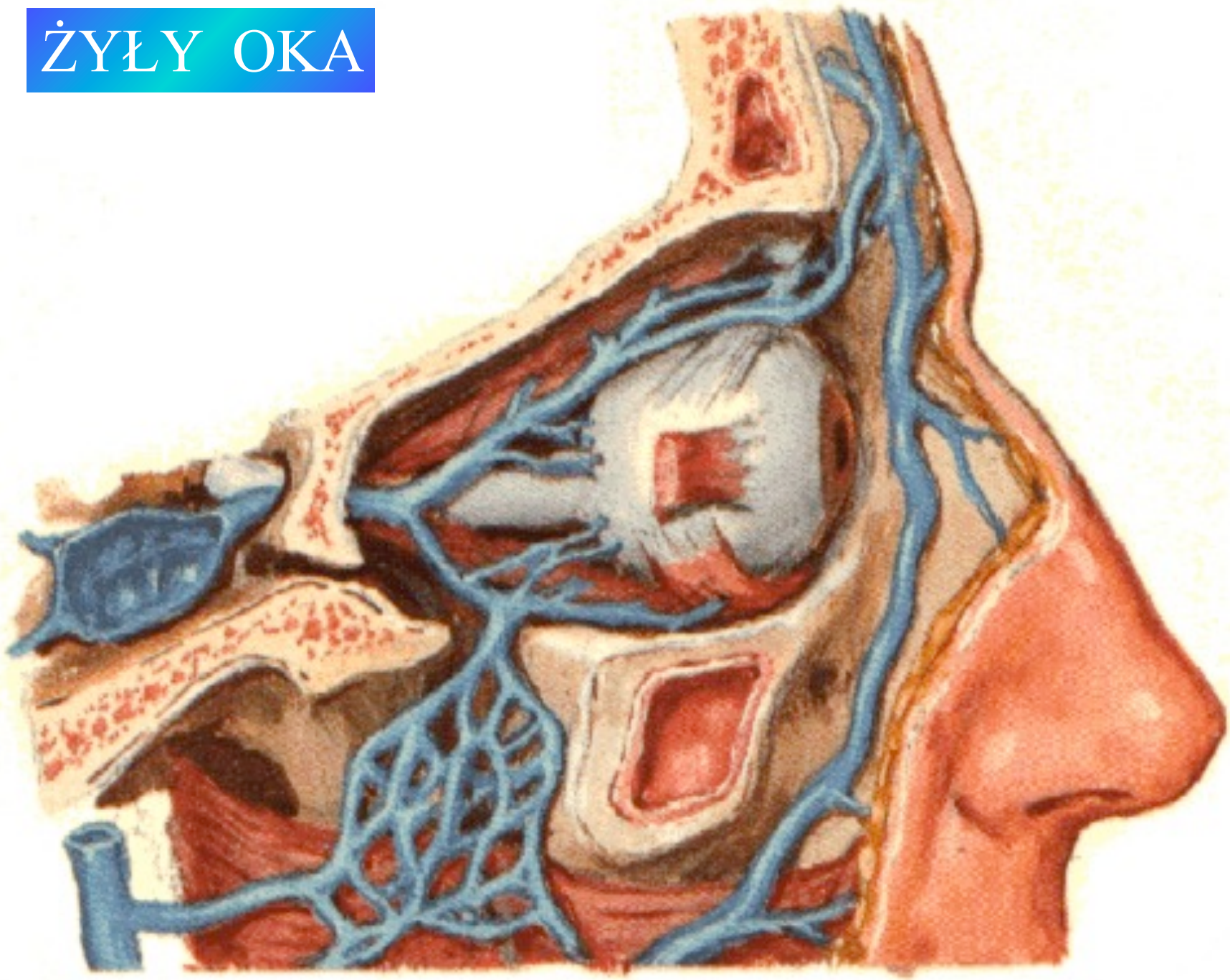

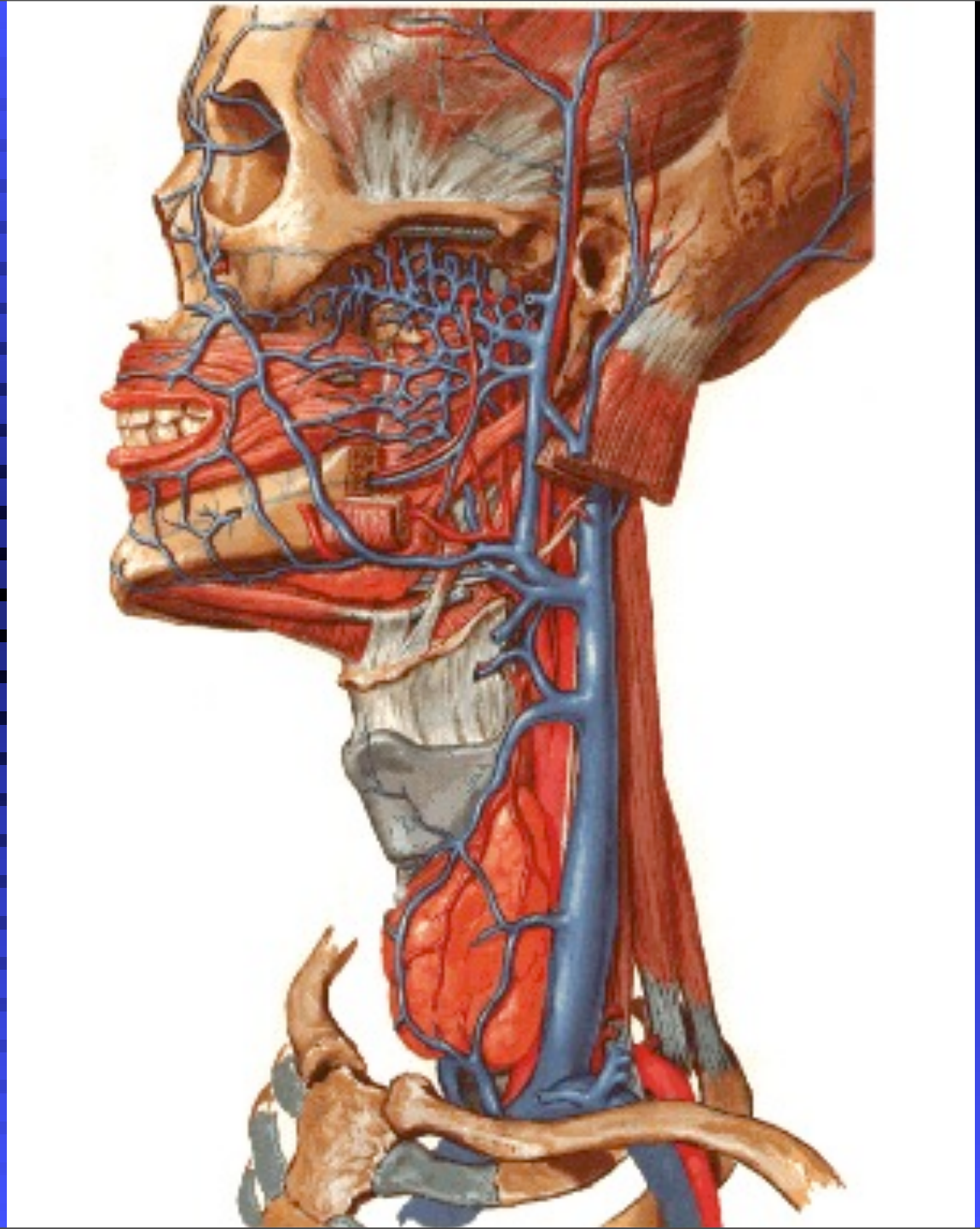

ŻYŁA SZYJNA WEWNĘTRZNA


OKO

Oczodół

Wejście (brzeg nadoczodołowy k. czołowej, kk. szczęki, k. jarzmowa)

Sklepienie (część oczodołowa k. czołowej, skrzydło mniejsze k. klinowej)

Ściana przyśrodkowa (wyrostek czołowy szczęki, k. łzowa, blaszka oczodołowa k. sitowej, trzon k. klinowej)



Ściana boczna (k. jarzmowa, skrzydło większe k. klinowej)

Dno (górna powierzchnia trzonu szczęki, wyrostek oczodołowy k. podniebiennej, k. jarzmowa)

Źródło: „Atlas of Human Anathomy” F. Netter, MD; CIBA 1999

oczodół
-gałka oczna i nerw wzrokowy
-mięśnie gałki ocznej
-nerwy czaszkowe III, IV, VI
-gałęzie nerwów czaszkowych V1 oraz V2
-zwój przywspółczulny (rzęskowy)
-naczynia krwionośne
-narząd łzowy

Aparat ochronny gałki ocznej

Powieki (górna, dolna) z rzęsami
Spojówka gałki ocznej i powiek
Narząd łzowy
Brwi

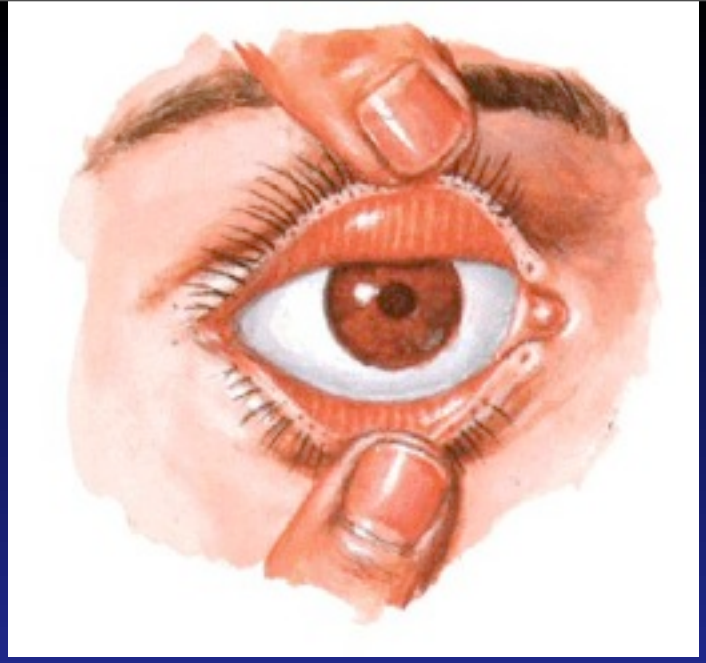



Źródło: „Atlas of Human Anathomy” F. Netter, MD; CIBA 1999

Aparat ruchowy gałki ocznej

Cztery mm. proste (górny, dolny, boczny, przyśrodkowy)
Dwa mm. skośne (górny, dolny)

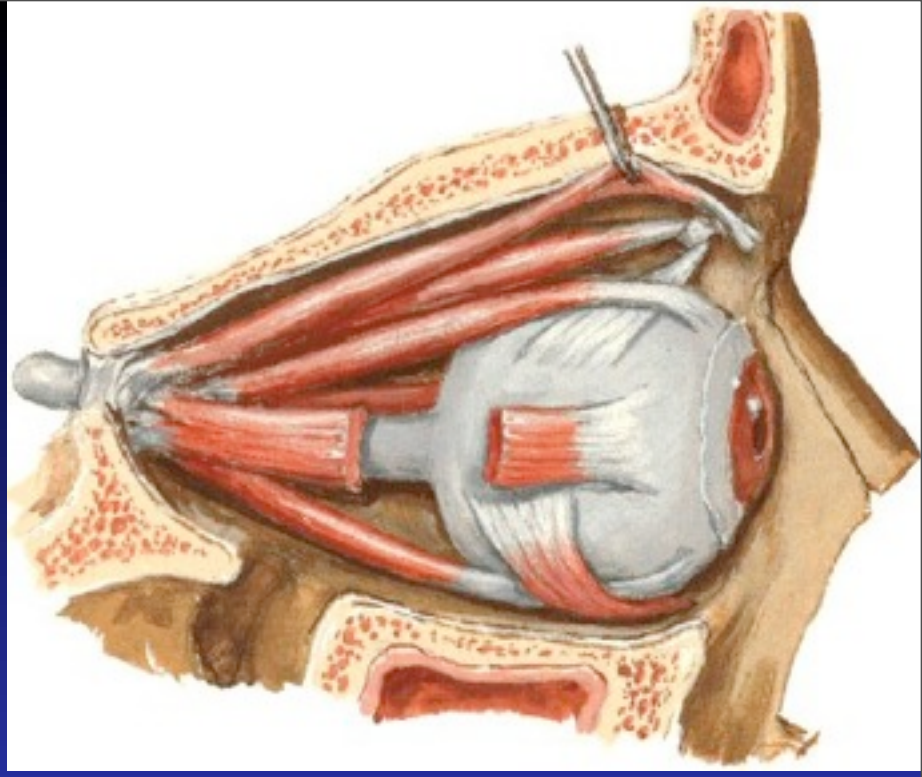



Źródło: „Atlas of Human Anathomy” F. Netter, MD; CIBA 1999

Budowa gałki ocznej

Błona włóknista (twardówka, rogówka)
Błona naczyniowa (naczyniówka, ciało rzęskowe, tęczówka)
Mięsień rzęskowy
Błona wewnętrzna – siatkówka
(część wzrokowa – czopki i pręciki, część rzęskowa, część tęczówkowa)

Zawartość gałki ocznej

Komora przednia
Komora tylna
Soczewka
Ciało szkliste

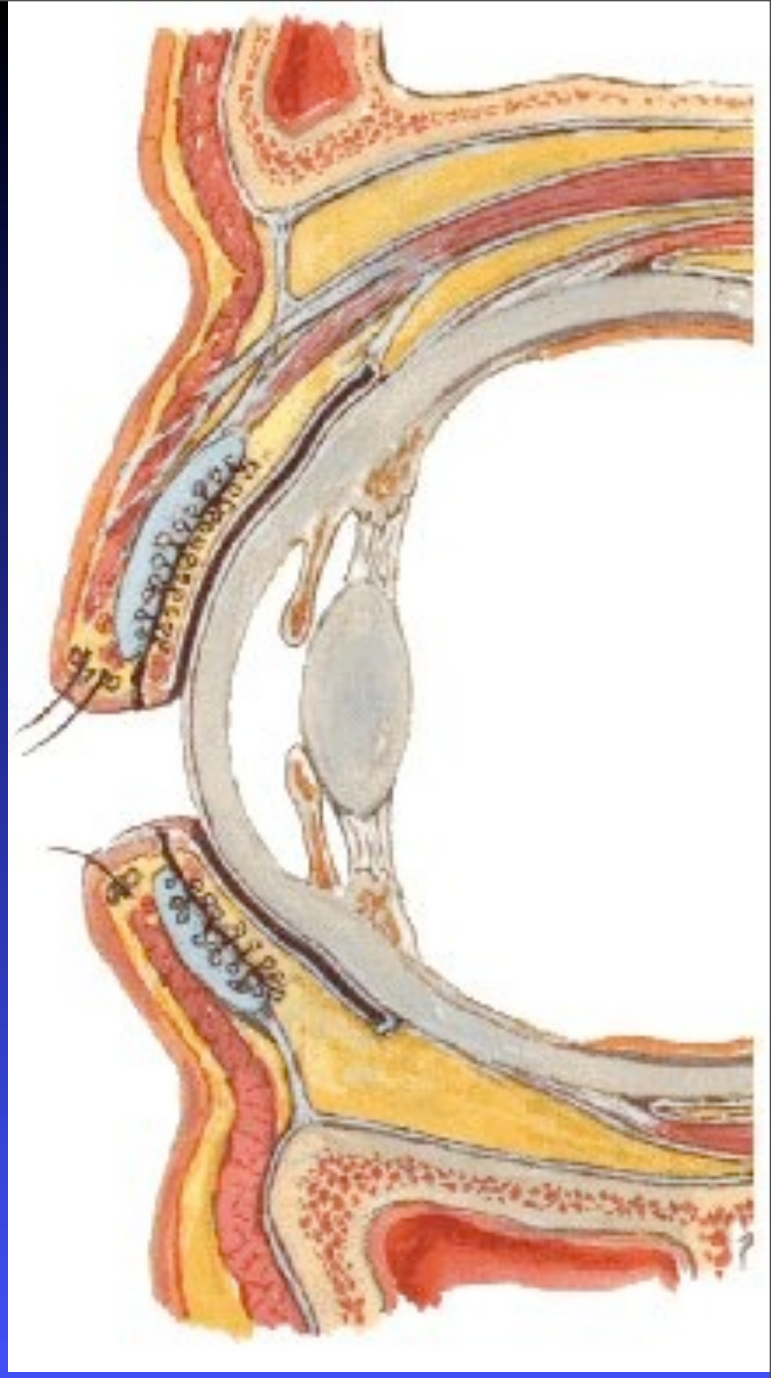

Źródło: „Atlas of Human Anathomy” F. Netter, MD; CIBA 1999

gałka oczna
-trzy warstwy: włóknista, naczyniowa, siatkówka

zewnętrzna - włóknista:
-twardówka(5/6)
-rogówka (1/6), na granicy między nimi
-zatoka żylna twardówki
środkowa - naczyniowa:
-naczyniówka z naczyniami rzęskowymi,
-ciało rzęskowe (z mięśniami wewnętrznymi gałki ocznej)
-tęczówka ograniczająca źrenicę
wewnętrzna - siatkówka
-część wzrokowa i ślepa oddzielone przez rąbek zębaty
-tarcza nerwu wzrokowego – plamka ślepa,
-plamka żółta

1. Śródbłonek komory przedniej
2. Zrąb tęczówki
3. Warstwa barwnikowa:

- warstwa barwnikowa tęczówki
- część tęczówkowa siatkówki

Mięśnie źrenicy:
M. zwieracz źrenicy
M. rozwieracz źrenicy

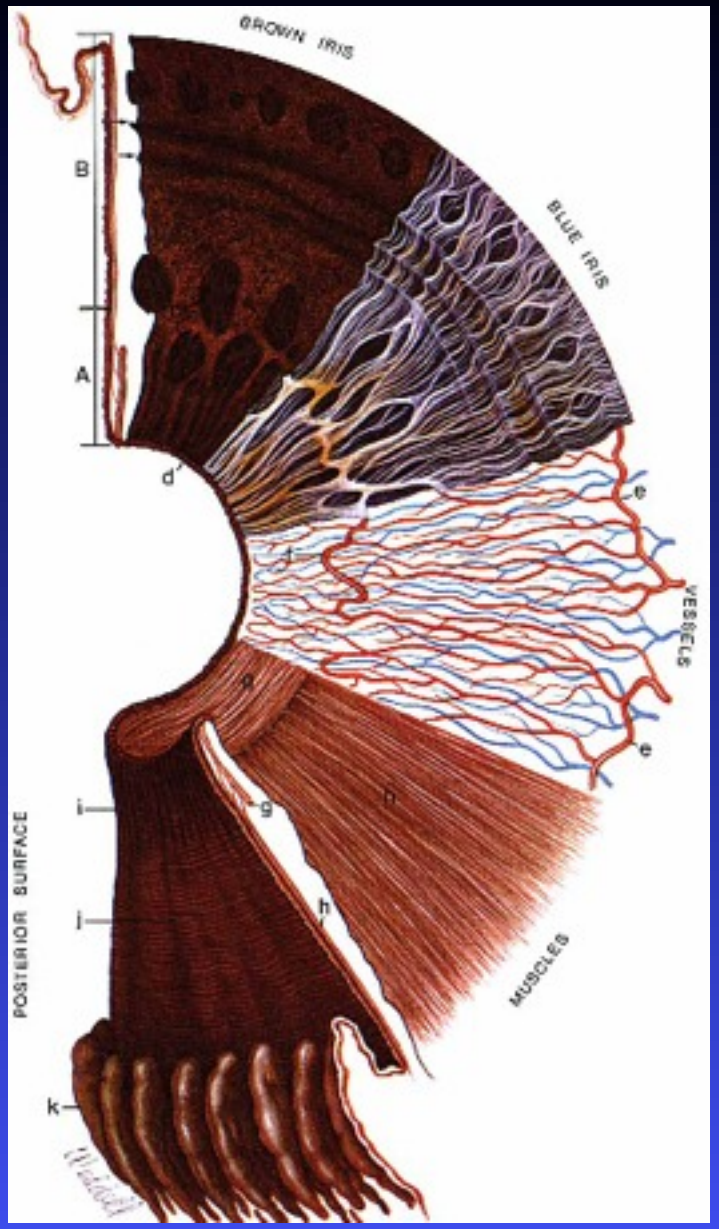



Kora soczewki (cortex lentis)
Jądro soczewki (nucleus lentis)

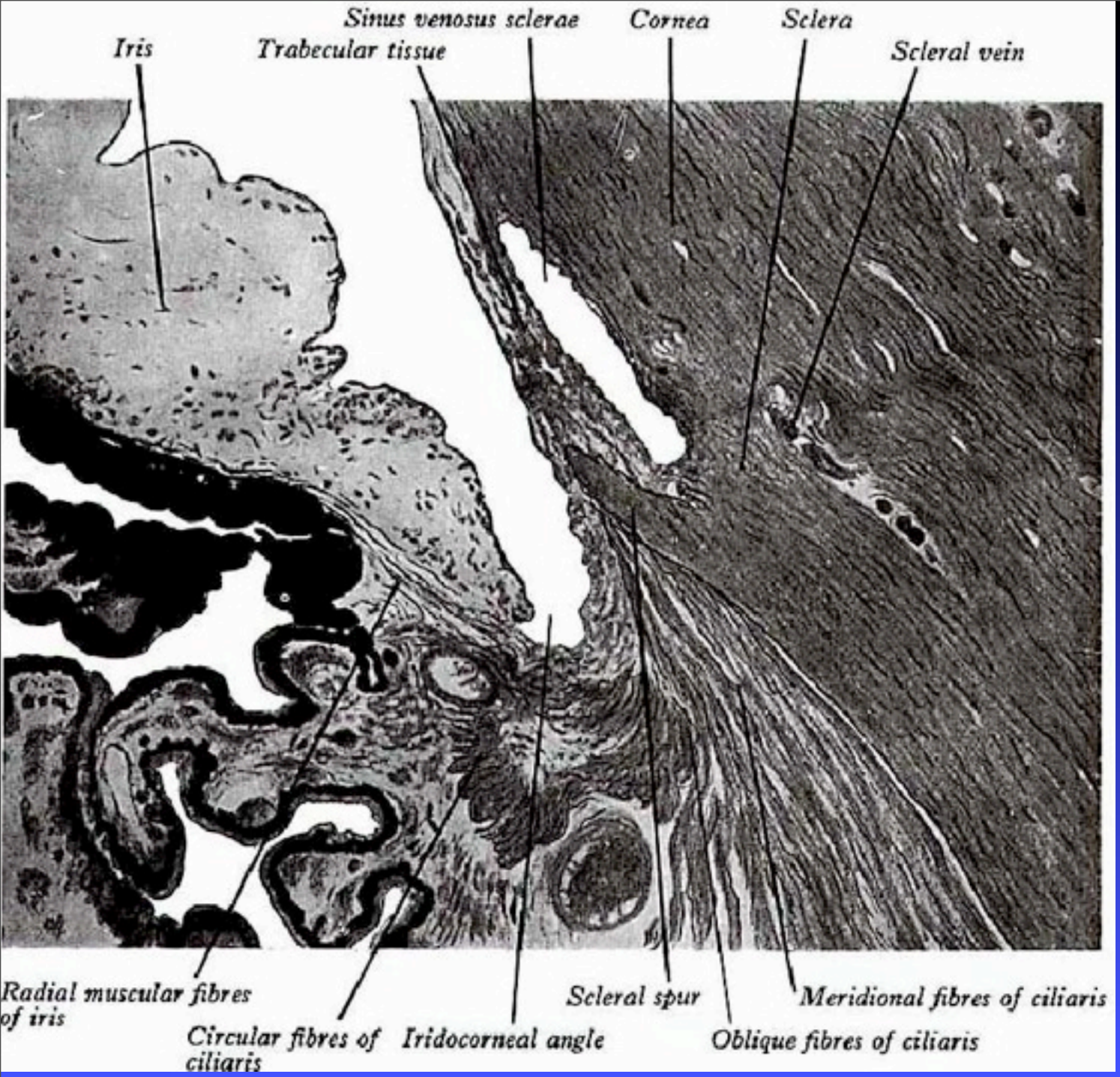
Sinus venosus sclerae
Cornea
Sclera
Iris
Trabecular tissue
Scleral vein
Radial muscular fibres of iris
Circular fibres of ciliaris
Iridocorneal angle
Scleral spur
Meridional fibres of ciliaris
Oblique fibres of ciliaris

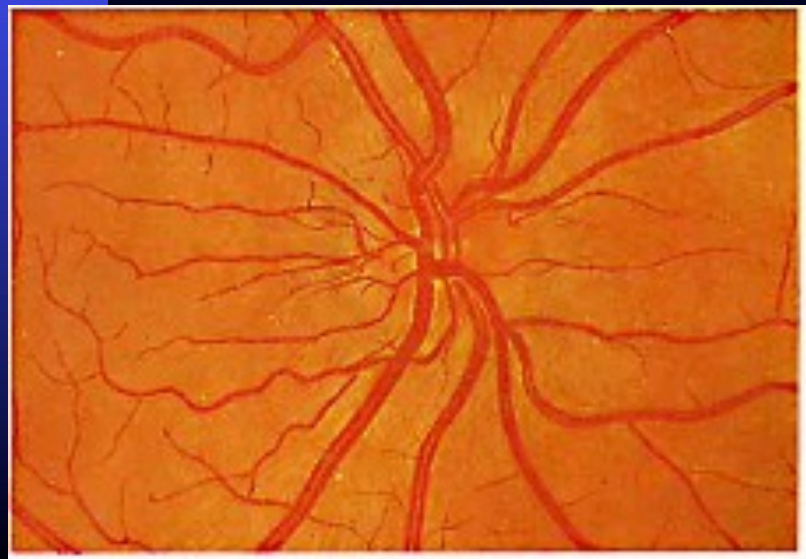

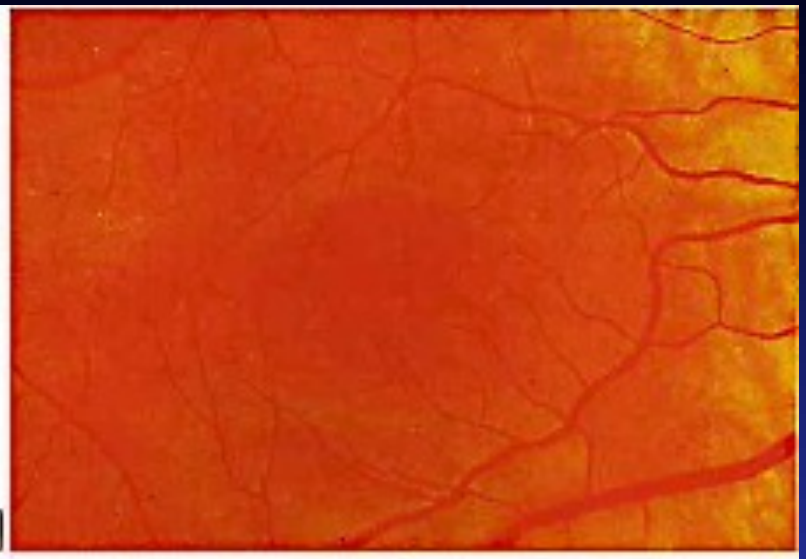
C




D

Czopki są szerokie, silnie zwężają się ku warstwie barwnikowej; przechodzą bezpośrednio w perykarion. Pręciki są węższe, a od perykarionu oddziela je zwykle dość długi wąski odcinek.

Czopki zawierają barwnik wzrokowy fotopsynę a pręciki - rodopsynę.

Składnikami ich są: białko opsyna związane bezpośrednio z błoną krążków oraz występujący w różnych postaciach izomerycznych retinal, będący pochodną witaminy A.

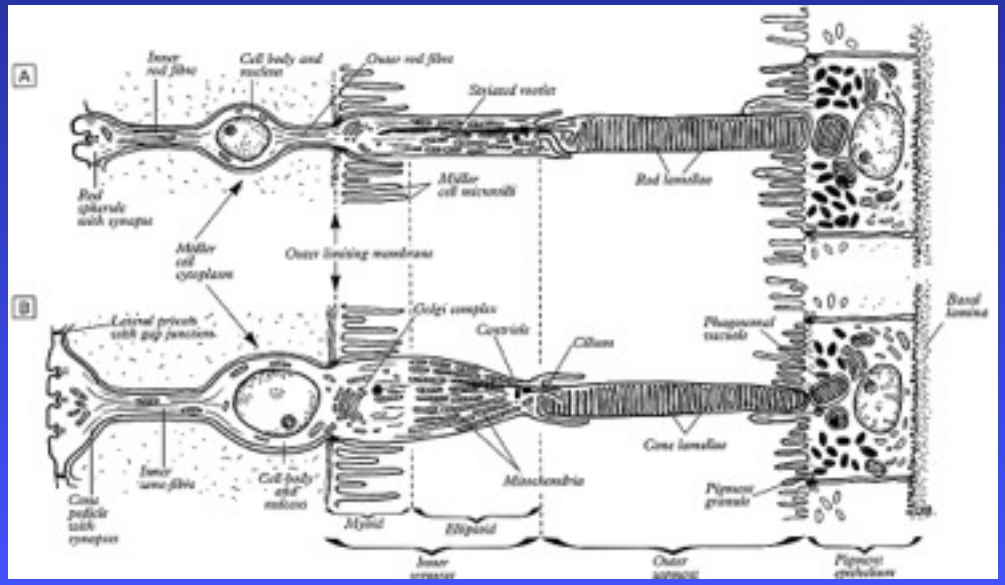



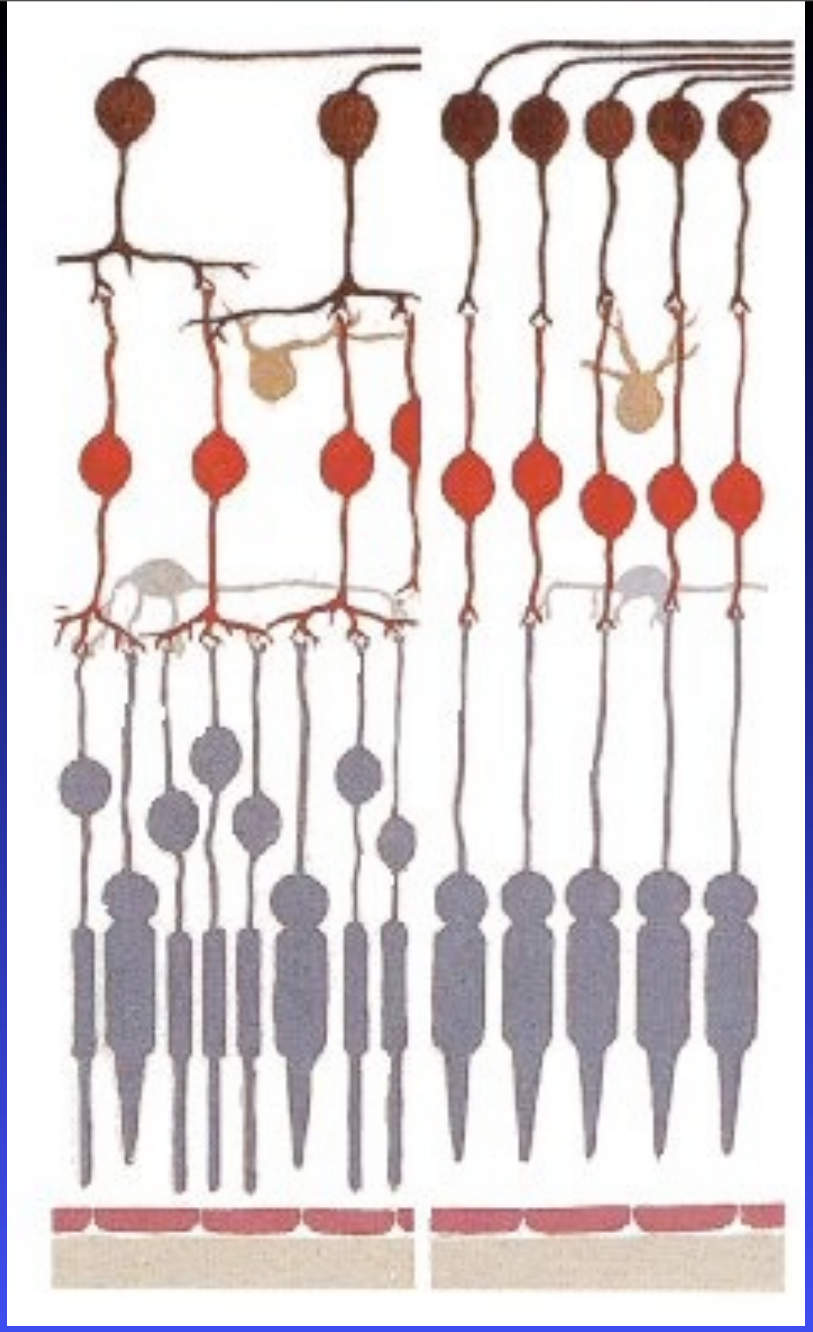

Źródło: „Atlas of Human Anathomy” F. Netter, MD; CIBA 1999

Uwagi kliniczne

Objawy przerwania ciągłości drogi wzrokowej są różne, zależnie od lokalizacji uszkodzenia. Przecięcie nerwu wzrokowego powoduje po tej samej stronie całkowitą ślepotę jednego oka. Natomiast przerwanie drogi wzrokowej w dowolnym miejscu między skrzyżowaniem wzrokowym a korą prowadzi do tzw. niedowidzenia połowiczego jednoimiennego (*hemianopsia homonyma*), przy którym chory ma obustronnie połowiczy ubytek pola widzenia po stronie przeciwległej w stosunku do miejsca uszkodzenia.

Uszkodzenie drogi wzrokowej może dotyczyć wyłącznie włókien przewodzących impulsy z górnych lub dolnych ćwiartek (kwadrantów) siatkówki. Powstaje wówczas niedowidzenie, dotyczące tylko ¼ pola widzenia, zwane niedowidzeniem kwadrantowym. Przy uszkodzeniu włókien z górnych kwadrantów powstaje niedowidzenie kwadrantowe dolne, a przy uszkodzeniu włókien z kwadrantów dolnych – niedowidzenie kwadrantowe górne.

Odruch źrenic na światło

Odruch źrenic na światło polega na ich zwężaniu się pod wpływem silniejszego oświetlenia.

Impuls nerwowy podąża z siatkówki przez nerw wzrokowy i pasmo wzrokowe do pola przedpokrywowego.

Z jąder przedpokrywowych wychodzą włókna do jądra przywspółczulnego (Westphala-Edingera) nerwu okoruchowego zarówno jednej jak i drugiej strony. Tu biorą początek włókna przedzwojowe, dochodzące do zwoju rzęskowego, *ganglion ciliare*, gdzie rozpoczynają się włókna zazwojowe unerwiające m. zwieracz źrenicy.

Ponieważ informacje o natężeniu światła dochodzą do jądra Westphala-Edingera obustronnie, więc oświetlenie jednego oka prowadzi do obustronnego zwężenia źrenic (skrzyżowana, czyli konsensualna reakcja źrenic).

UCHO

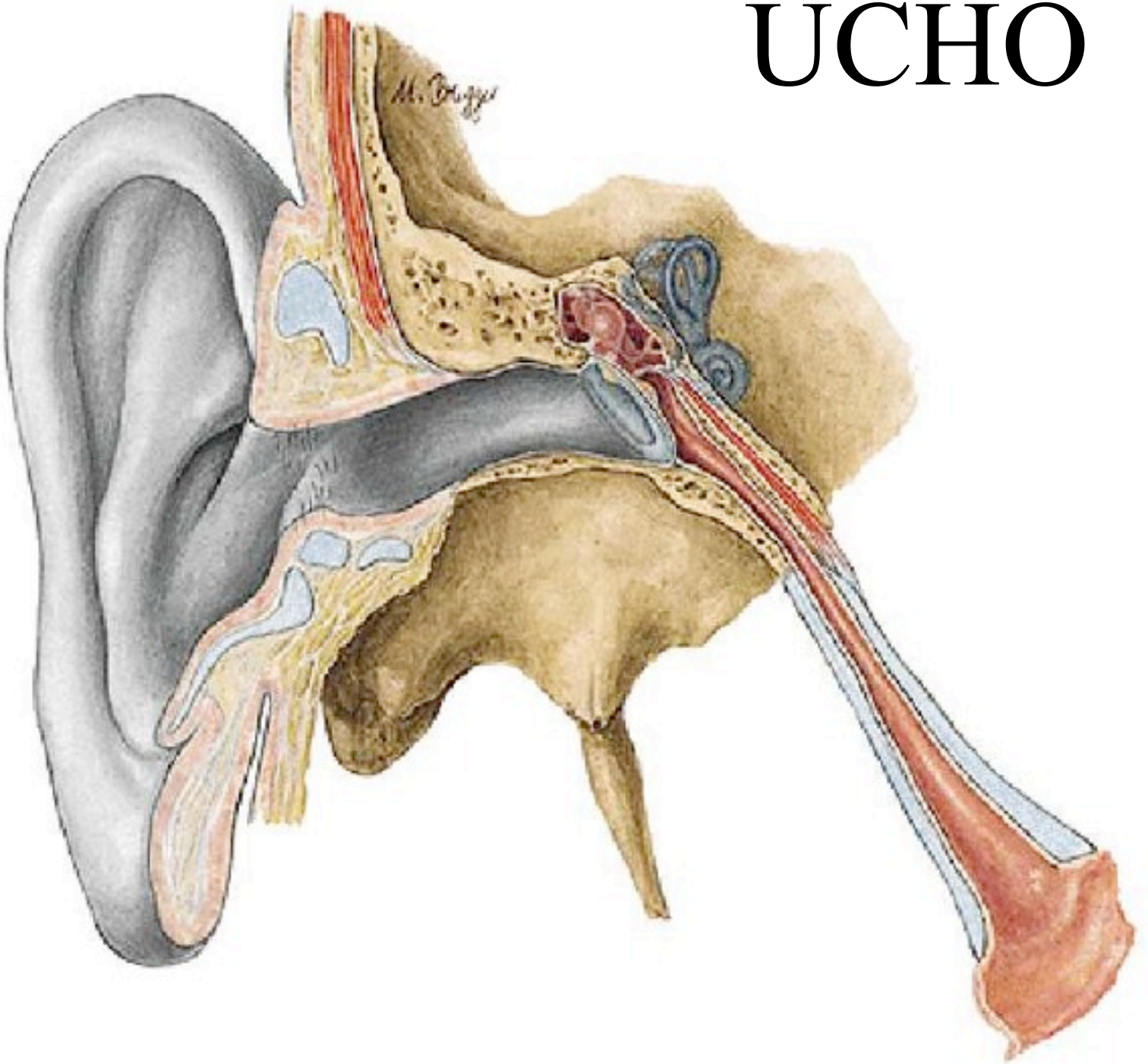

Ucho

-zewnętrzne:

*małżowina uszna

*przewód słuchowy zewnętrzny (1/3 - chrzęstny, 2/3 - kostny)

*błona bębenkowa

-środkowe:

*jama bębenkowa z kosteczkami słuchowymi

*jama sutkowa

*trąbka słuchowa

-wewnętrzne:

*błędnik kostny wypełniony przychłonką:

~ślimak, przedsionek, kanały półkoliste

*błędnik błoniasty wypełniony śródchłonką:

~przewód ślimakowy, woreczek i łagiewka, kanały półkoliste



1. płatek
2. obrąbek
3. skrawek
4. przeciwskrawek
5. grobelka

Budowa ucha

Ucho zewnętrzne (małżowina uszna, przewód słuchowy zewnętrzny, błona bębenkowa)

Ucho środkowe (jama bębenkowa z jamą sutkową, kosteczki słuchowe, trąbka słuchowa)

Ucho wewnętrzne

- błędnik kostny wypełniony przychłonką – przedsionek, kostne kanały półkoliste, ślimak
- błędnik błoniasty wypełniony śródchłonką – woreczek i łagiewka, przewody półkoliste, przewód ślimakowy

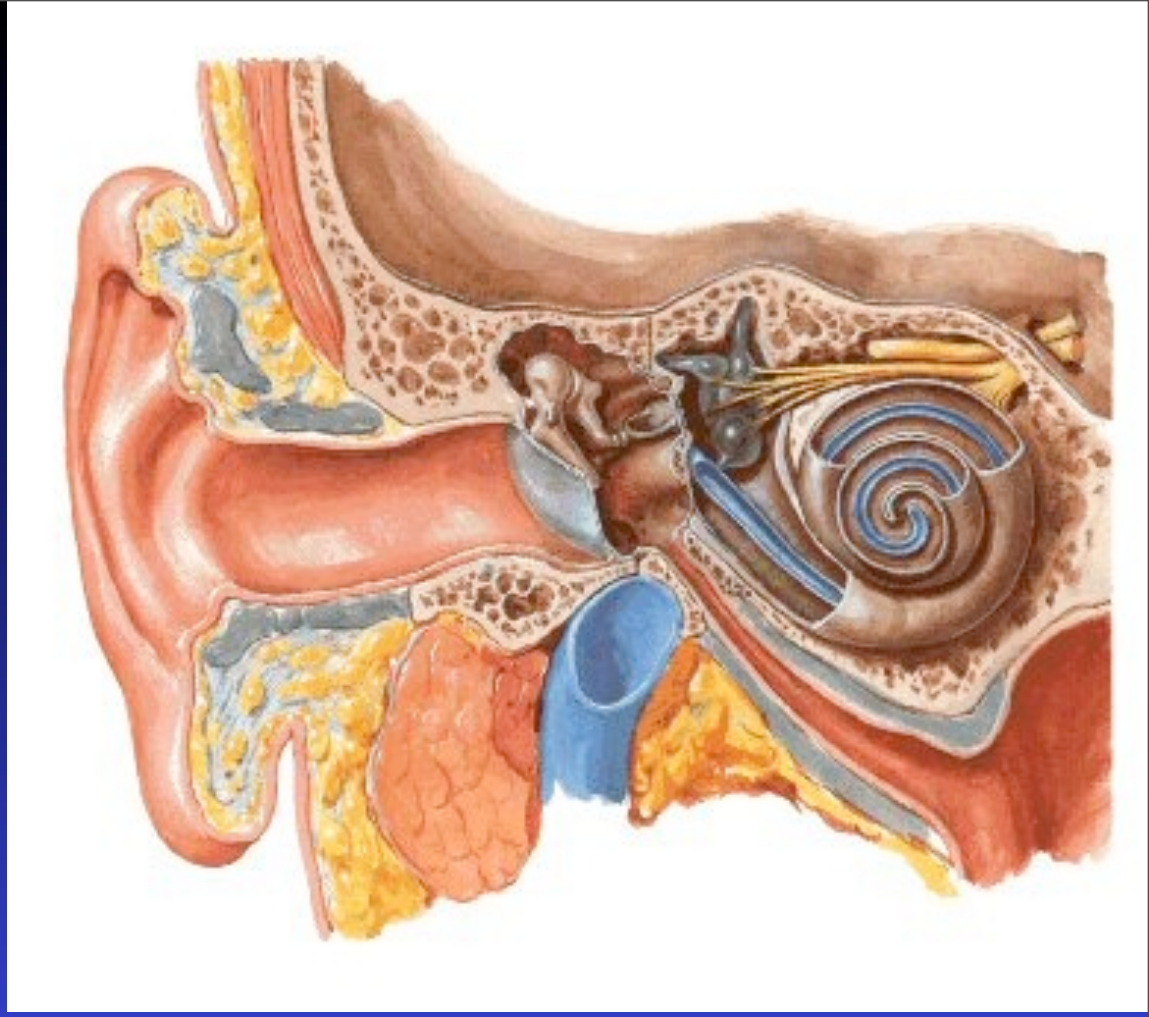

Źródło: „Atlas of Human Anathomy” F. Netter, MD; CIBA 1999



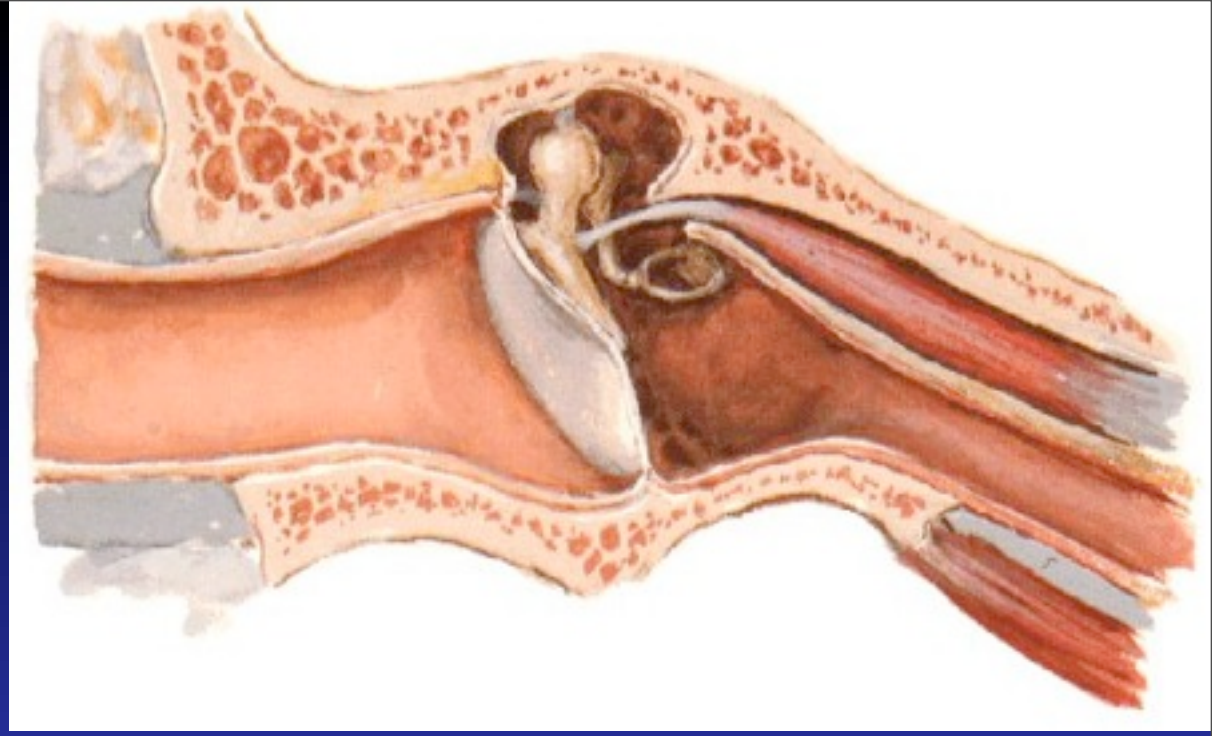

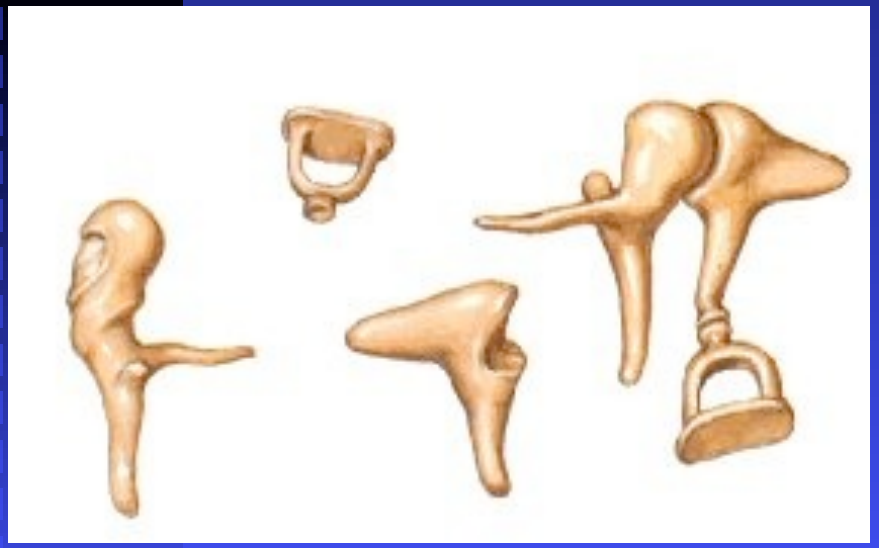



Źródło: „Atlas of Human Anathomy” F. Netter, MD; CIBA 1999

Ucho wewnętrzne

Błędnik kostny wypełniony przychłonką
- Przedsionek
- Kostne kanały półkoliste
- Ślimak

Błędnik błoniasty wypełniony śródchłonką
- Woreczek i łagiewka z nabłonkiem nerwowym – plamki
- Przewody półkoliste – zakończone bańkami błoniastymi
- Przewód ślimakowy z narządem spiralnym (komórki słuchowe)





Źródło: „Atlas of Human Anathomy” F. Netter, MD; CIBA 1999



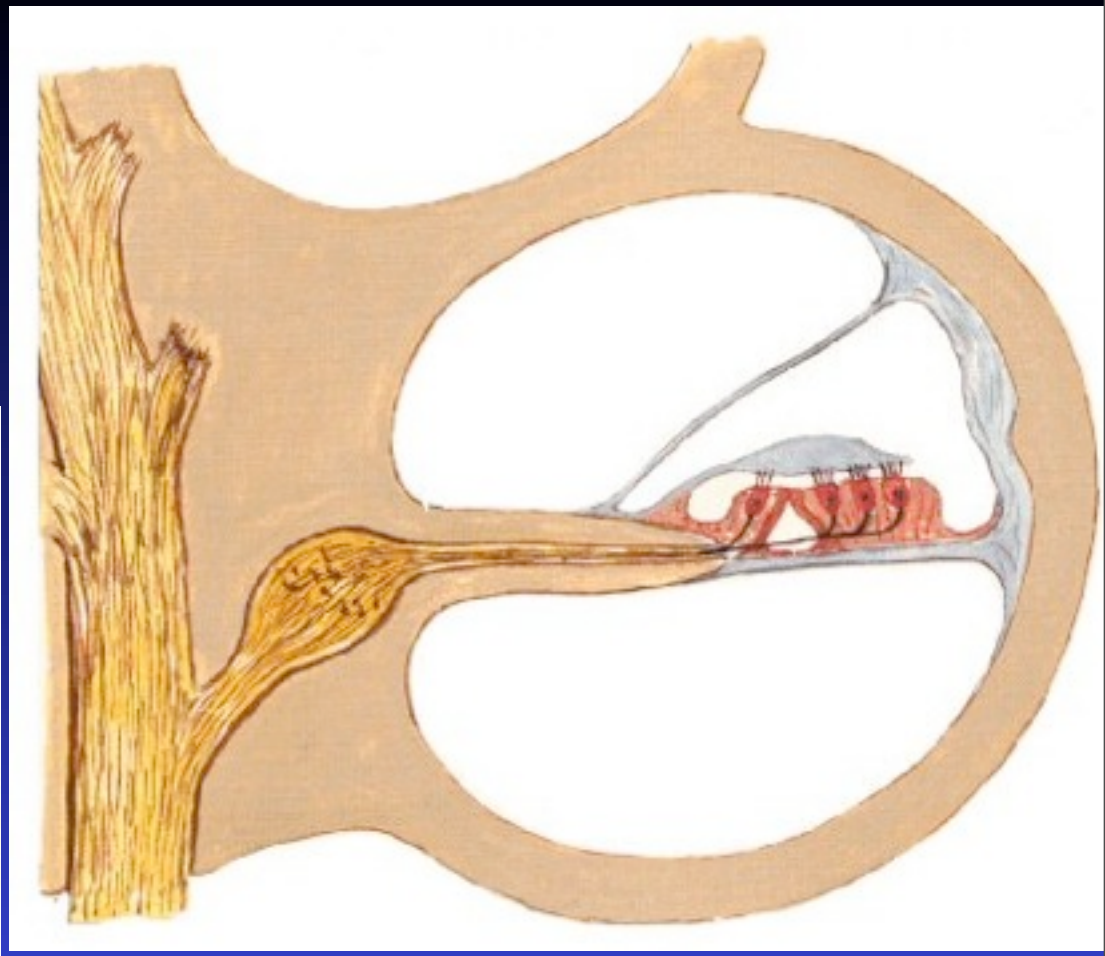

Źródło: „Atlas of Human Anathomy” F. Netter, MD; CIBA 1999

Droga słuchowa

Komórki słuchowe
Narząd spiralny
Zwój spiralny
Nerw ślimakowy
Jądra ślimakowe w pniu mózgu
Jądra ciała czworobocznego
Ciała kolankowate przyśrodkowe
Kora słuchowa w płacie skroniowym



Droga nerwowa – przekazuje wrażenia informujące o położeniu ciała w przestrzeni

Nabłonek nerwowy grzebieni bańkowych i osklepka oraz plamki łagiewki i woreczka z kamyczkami błędnikowymi
Nerw przedsionkowy
Móżdżek

Źródło: „Atlas of Human Anathomy” F. Netter, MD; CIBA 1999

Mój mózg jest moim drugim ulubionym narządem
Woody Allen

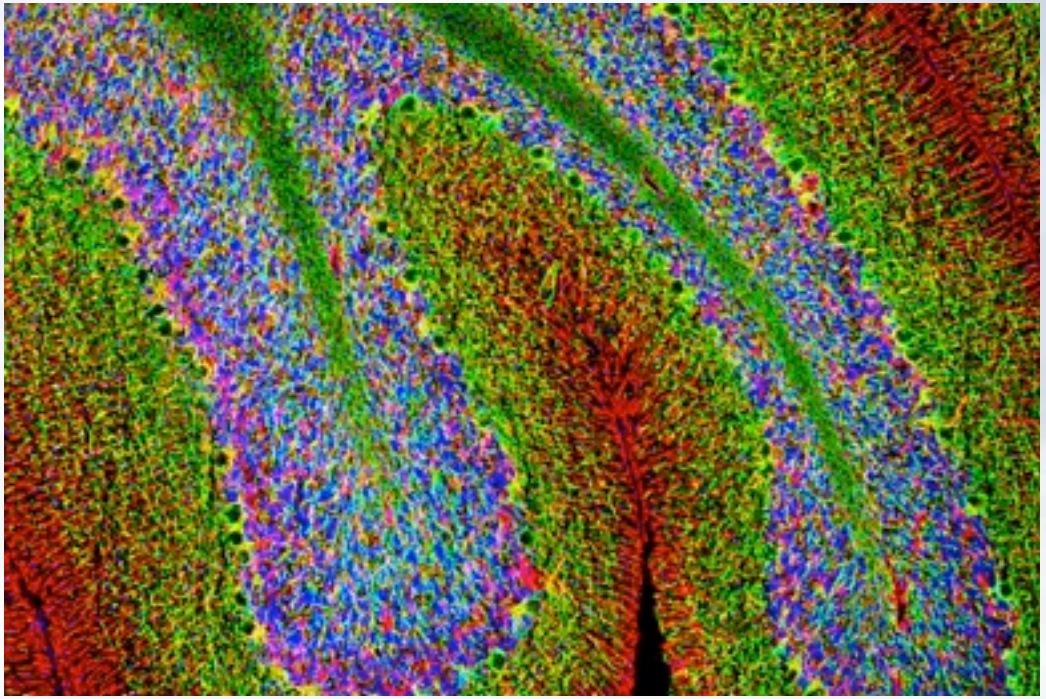

ROZWÓJ I PODZIAŁ UKŁADU NERWOWEGO. BUDOWA PIĘTROWA OUN.

Tkanka nerwowa

Układ nerwowy tworzą wyspecjalizowane komórki zwane NEURONAMI oraz GLEJ.

Zadaniem tkanki nerwowej jest:

- **odbiór bodźców**
- **integracja oraz przetwarzanie bodźców**
- **przekazywanie (przewodzenie) informacji poprzez generowanie potencjału czynnościowego**

Komórki nerwowe łączą się ze sobą tworząc połączenia zwane SYNAPSAMI. Powstające w ten sposób czynnościowe SIECI neuronalne są podstawą prawidłowej funkcji układu nerwowego.

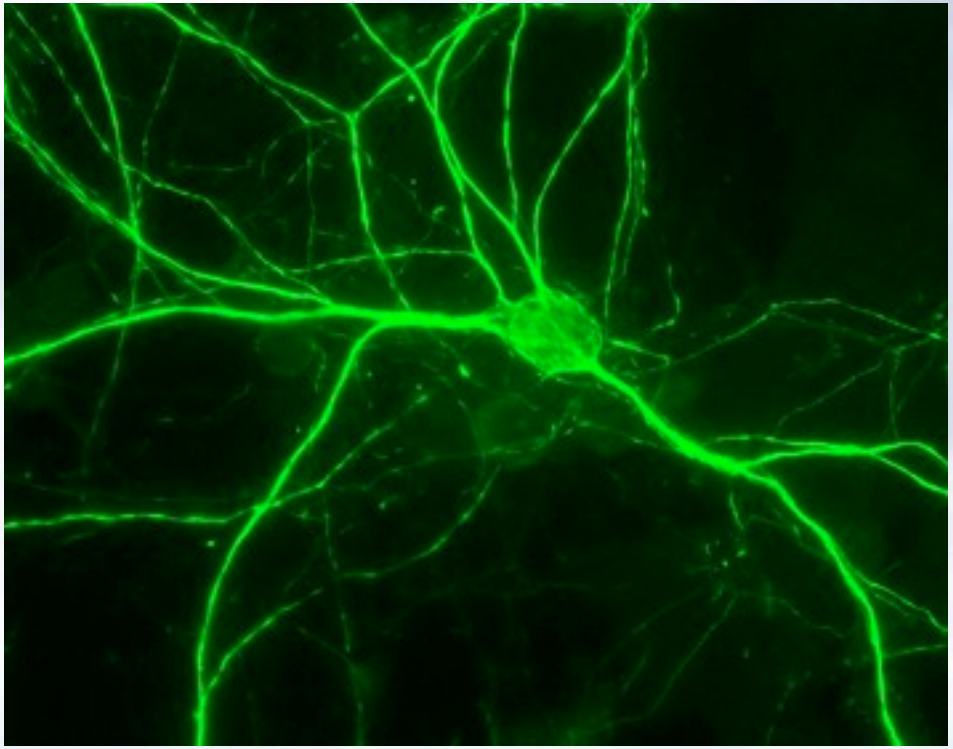

Neuron składa się z:

- **ciała komórki (perykarion)**
- **dendrytów**
- **wypustki osiowej czyli aksonu (neurytu)**

SYNAPSY – są to miejsca kontaktu komórki nerwowej z innym neuronem lub komórką efektorową. Rozróżniamy trzy typy synaps: - chemiczne, elektryczne, mieszane.
Ze względu na lokalizację rozróżniamy synapsy: akso-dendrytyczne, akso-somatyczne i akso-aksonalne.

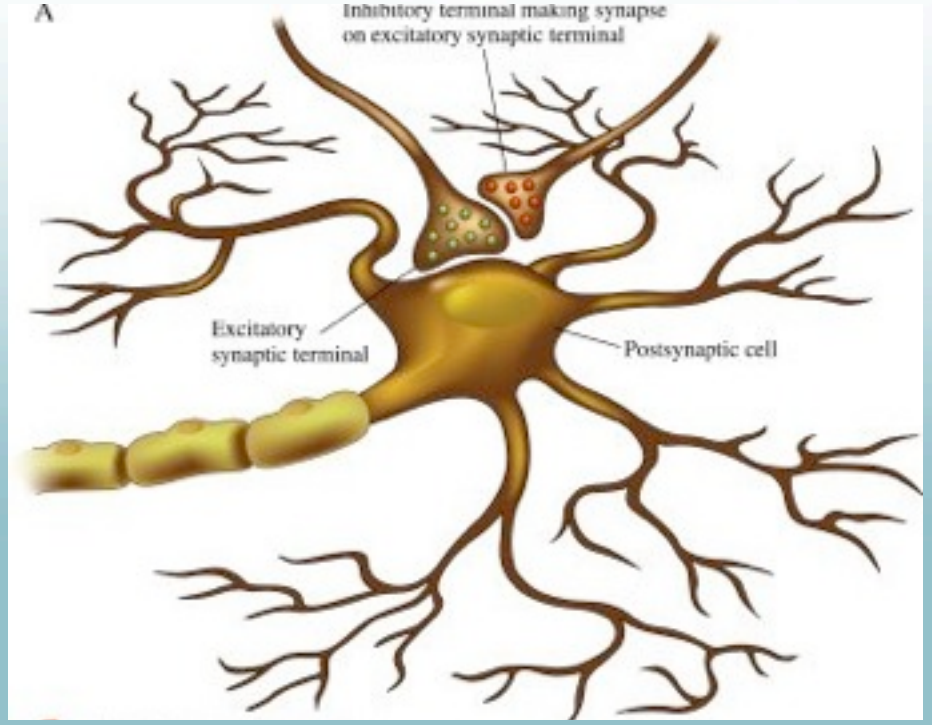

PORÓWNANIE SYNAPSY CHEMICZNEJ I ELEKTRYCZNEJ

ELEKTRYCZNA

- 3.5 nm pre-postsynaptic dystans
- występują cytoplazmatyczne połączenia między neuronami
- połączenia szczelinowe z koneksonami
- występuje swobodny przepływ jonów
- brak opóźnienia synaptycznego
- przewodzenie dwukierunkowe

CHEMICZNA

- 20-40 nm pre-postsynaptic dystans
- brak cytoplazmatycznych połączeń między neuronami
- występują pęcherzyki presynaptyczne i receptory postsynaptyczne
- obecność neurotransmiterów
- występuje opóźnienie synaptyczne (3 ms)
- przewodzenie jednokierunkowe

BUDOWA SYNAPSY CHEMICZNEJ

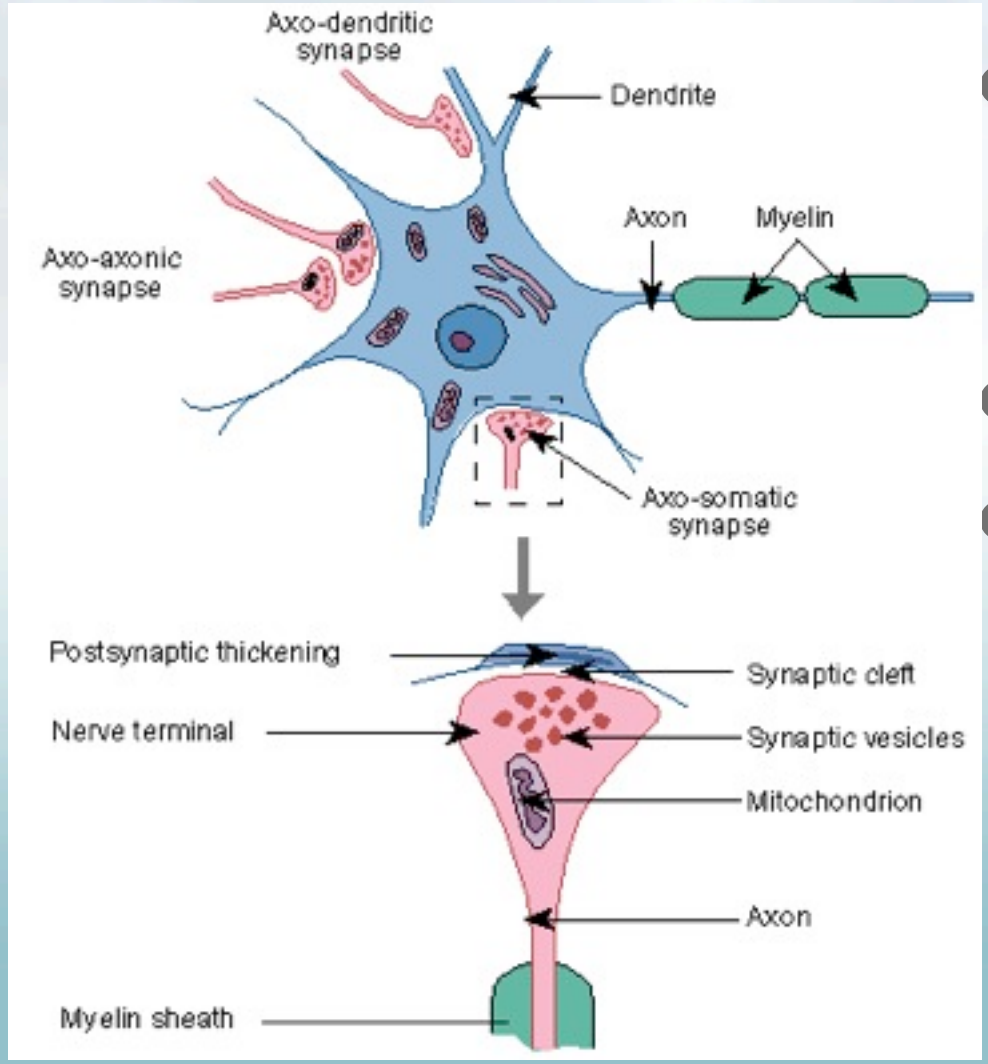

- **część presynaptyczna tzw. kolbka synaptyczna**
- **szczelina synaptyczna**
- **część postsynaptyczna**

Neurotransmitery

SYNAPSA

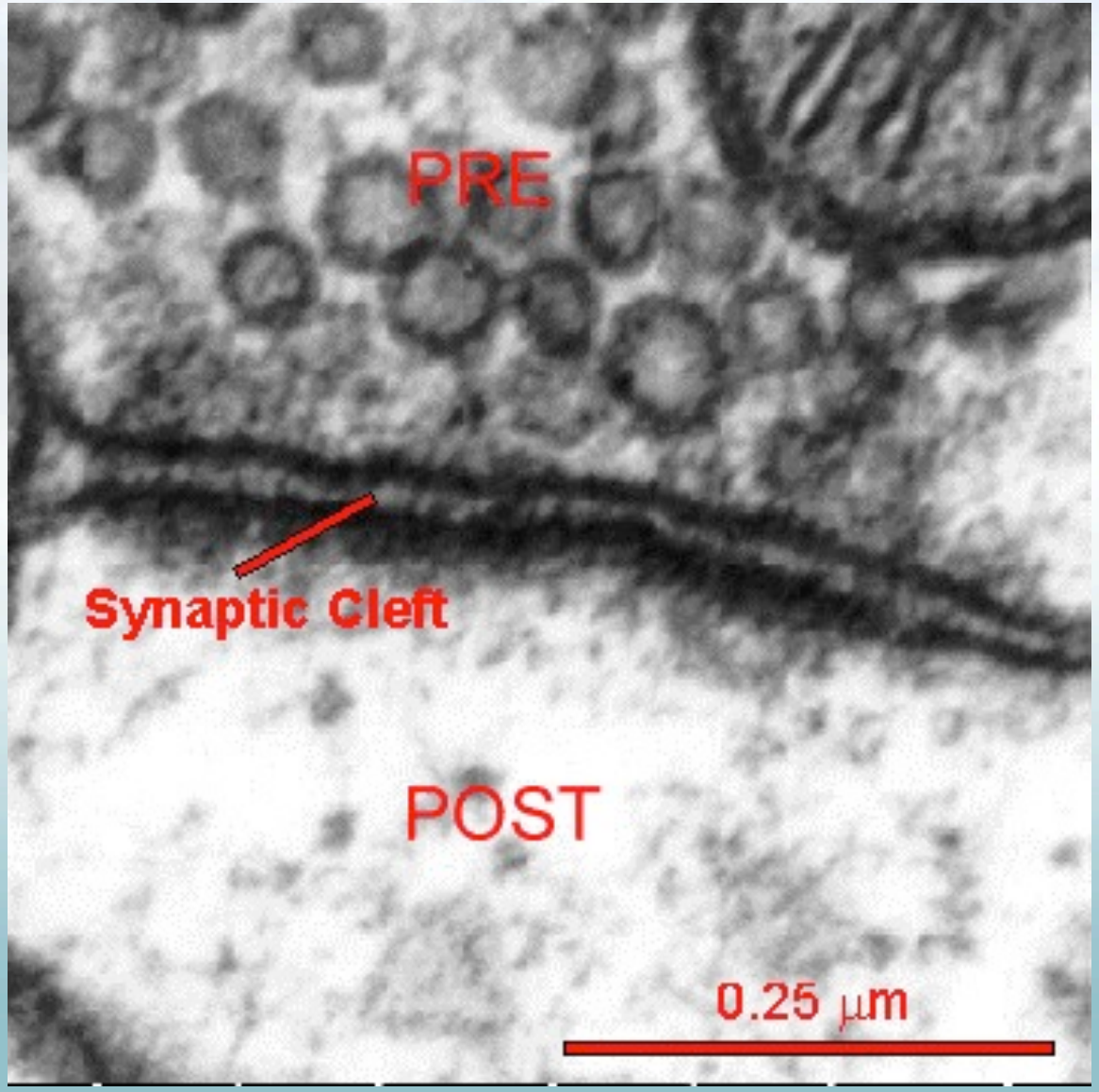

Electron microscope picture of a synapse

SPECYFIKA RECEPTORÓW

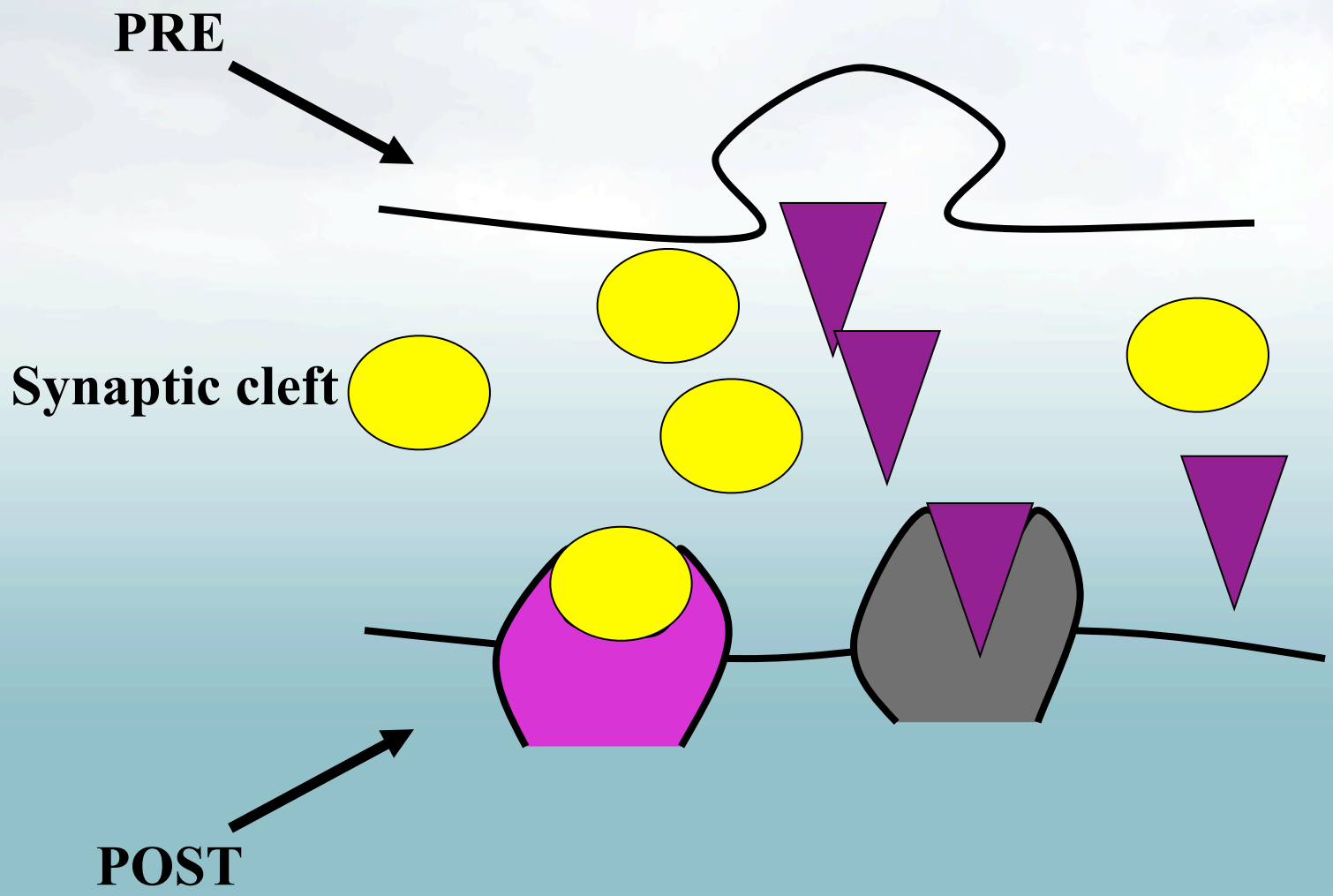

NEUROPRZEKAŹNIKI

- **Acetylocholina**
- **Noradrenalina**
- **Serotonina (5HT)**
- **Dopamina**
- **Glutaminian**
- **GABA**
- **Neuropeptydy**

- **Mogą być pobudzające wywołując (EPSP) lub hamujące wywołując (IPSP)**

FAST EXCITATORY TRANSMISSION

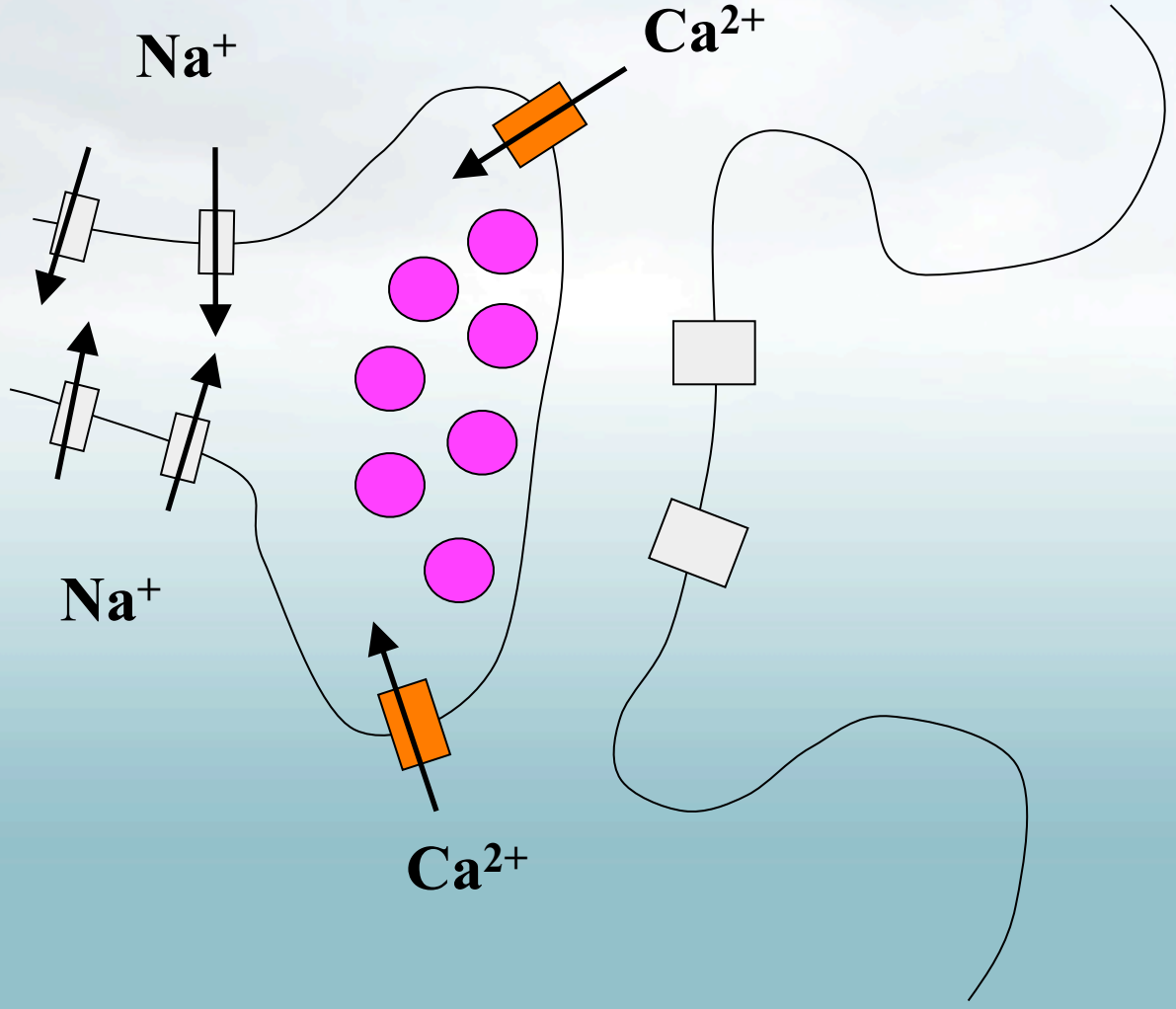

FAST EXCITATORY TRANSMISSION

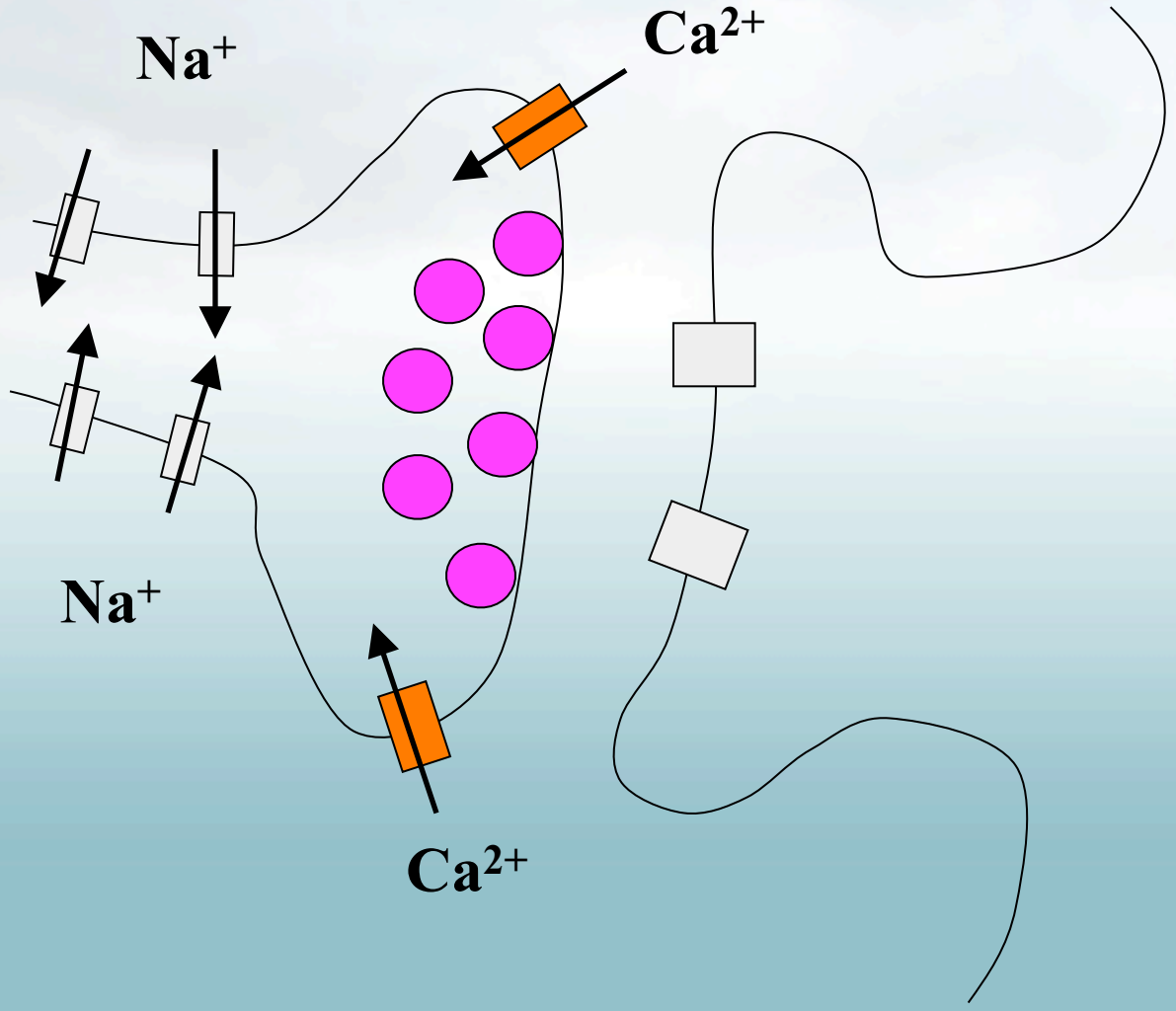

FAST EXCITATORY TRANSMISSION

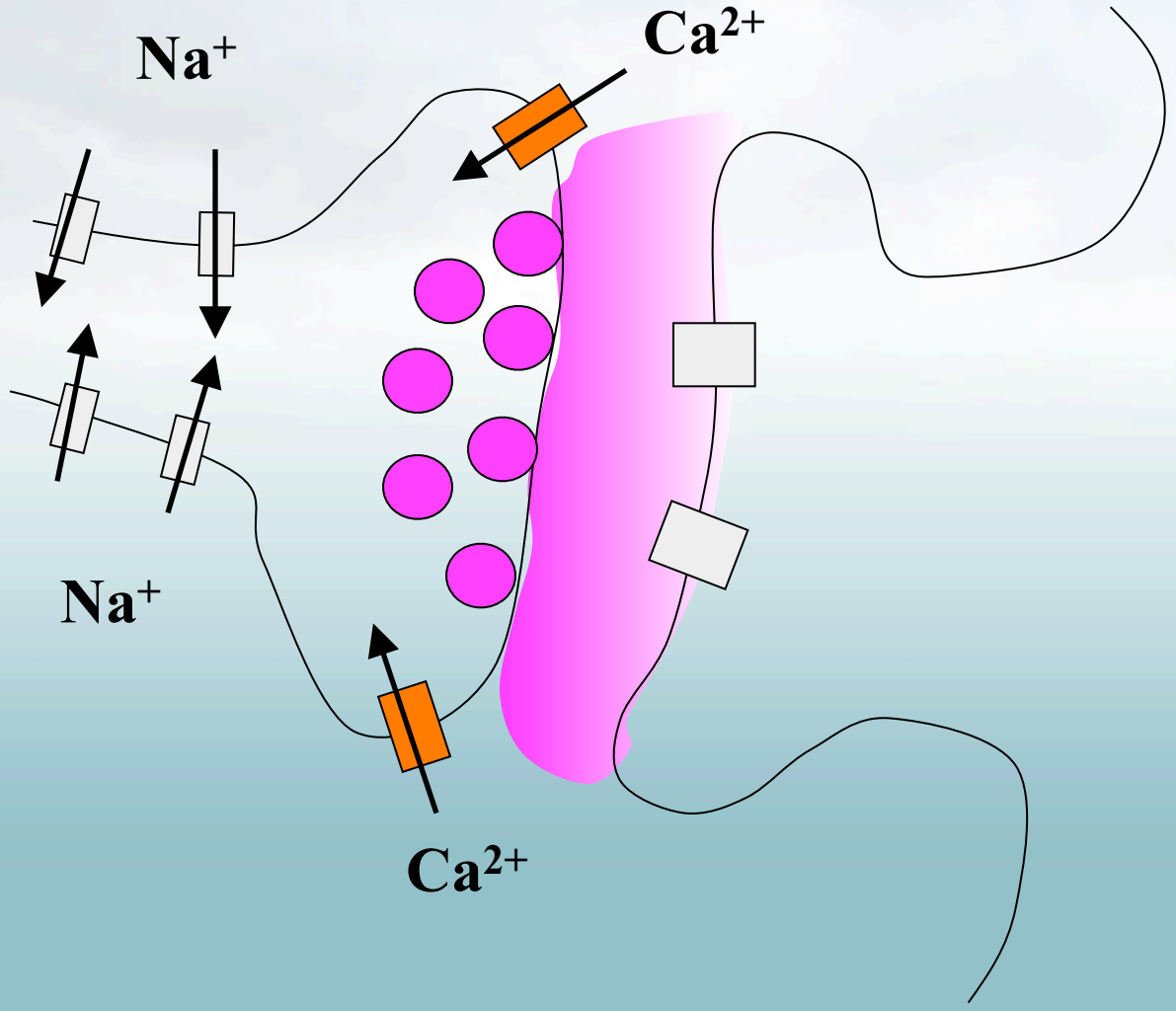

FAST EXCITATORY TRANSMISSION

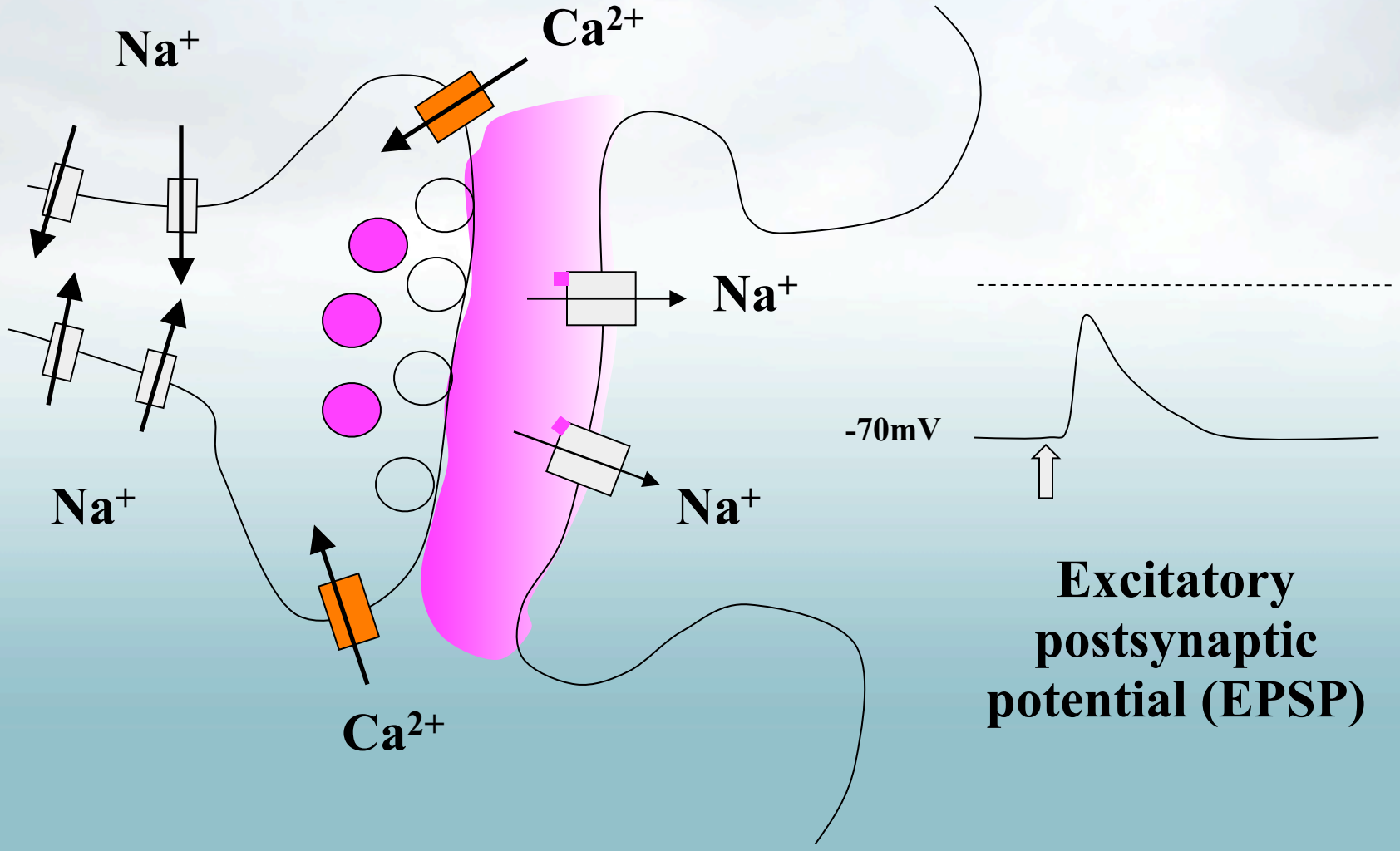

FAST INHIBITORY TRANSMISSION

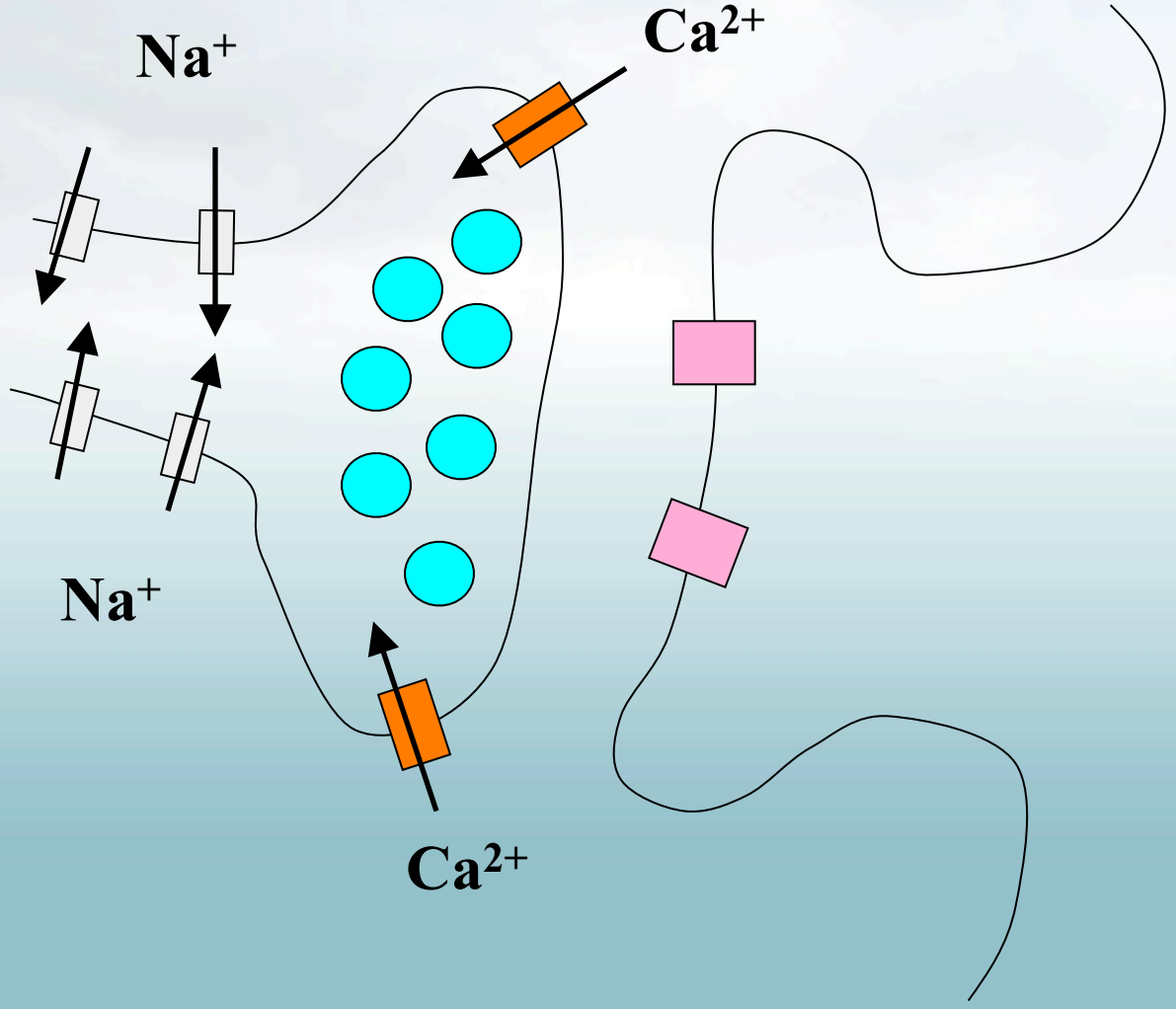

FAST INHIBITORY TRANSMISSION

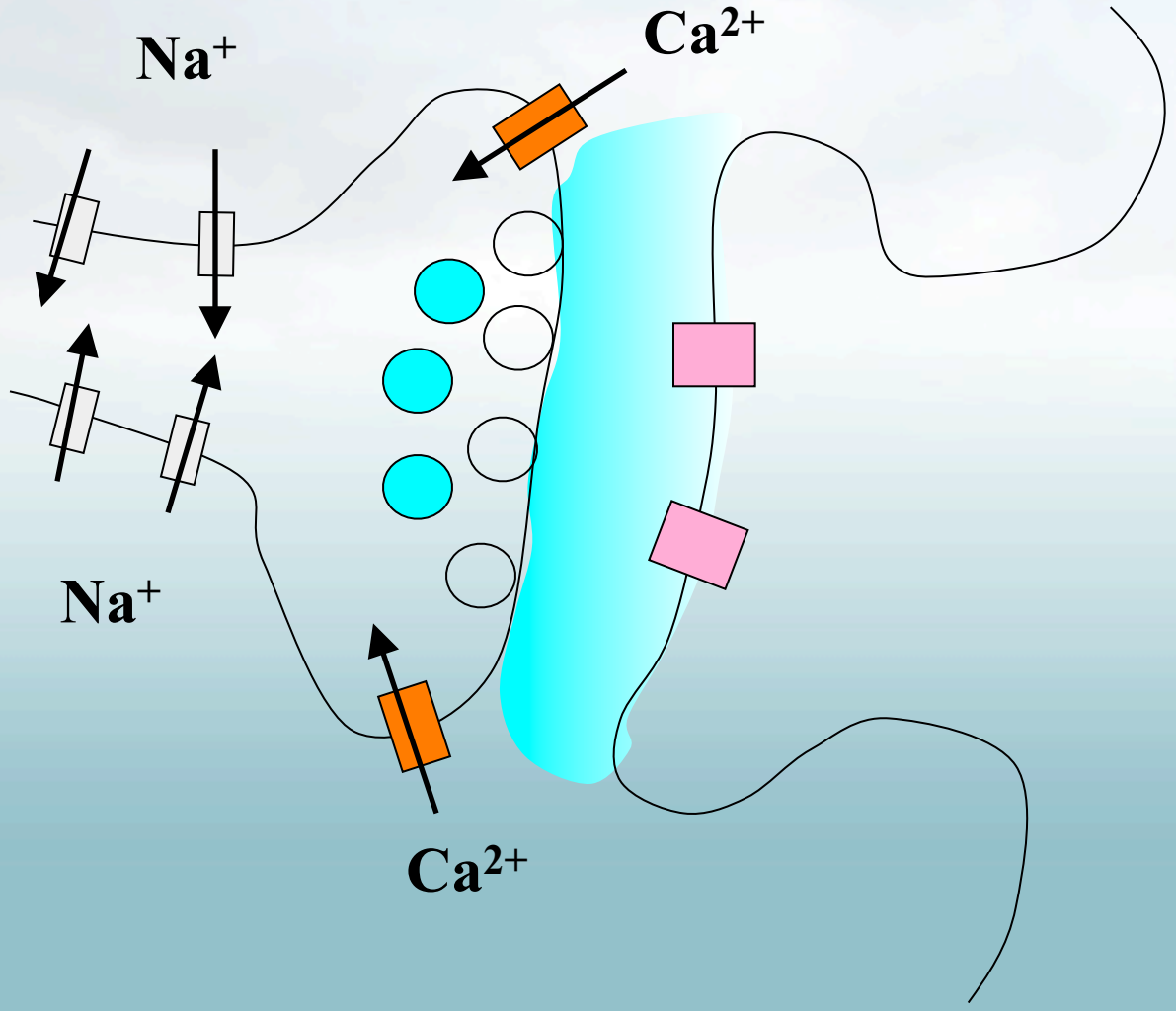

FAST INHIBITORY TRANSMISSION

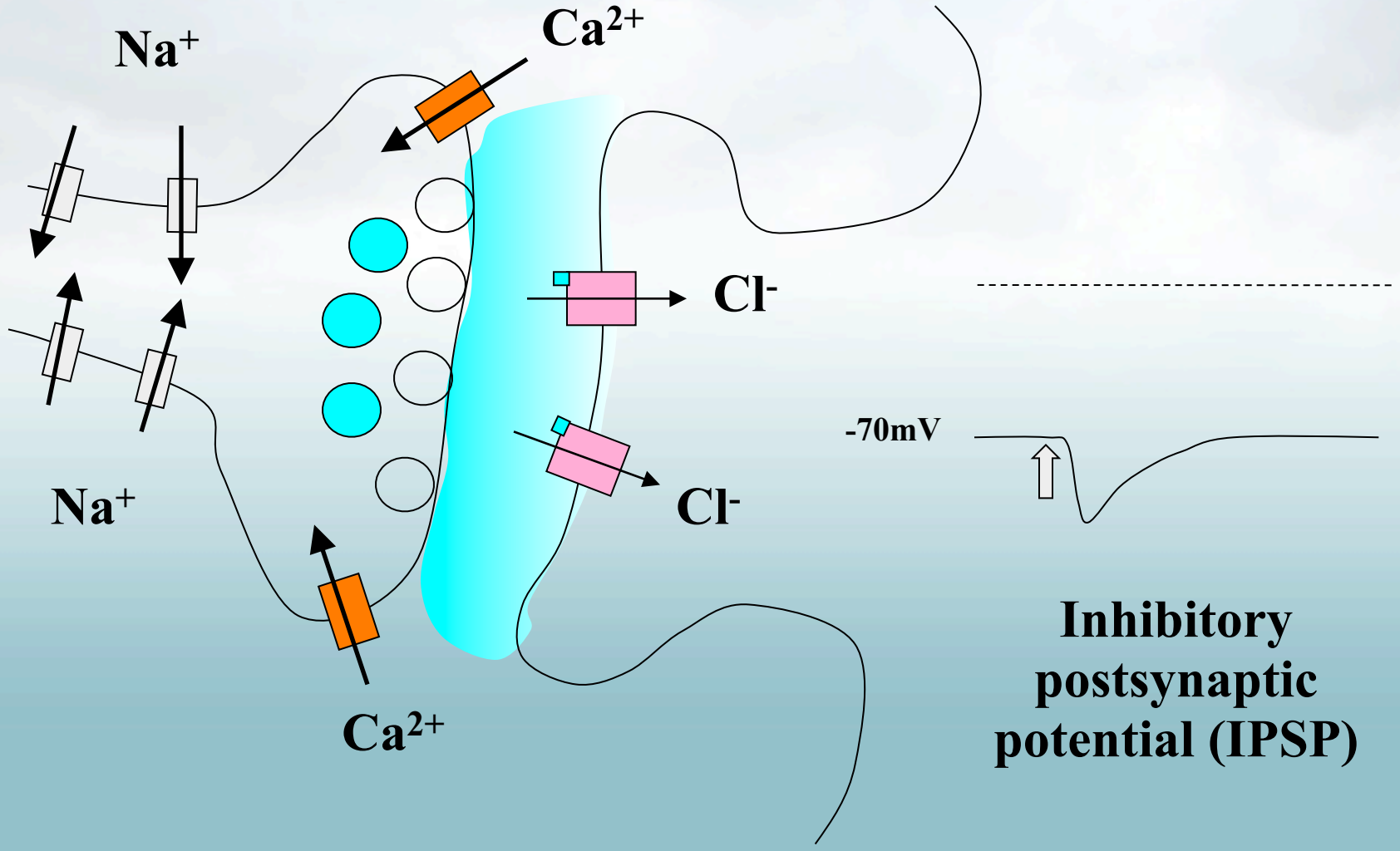

ROZWÓJ UKŁADU NERWOWEGO

Cewa nerwowa tworzy następnie trzy pierwotne pęcherzyki mózgowe: przodomózgowie, śródmózgowie i tyłomózgowie. W 6 tygodniu życia powstaje z nich pięć pęcherzyków wtórnych dających początek określonym strukturom mózgowym.

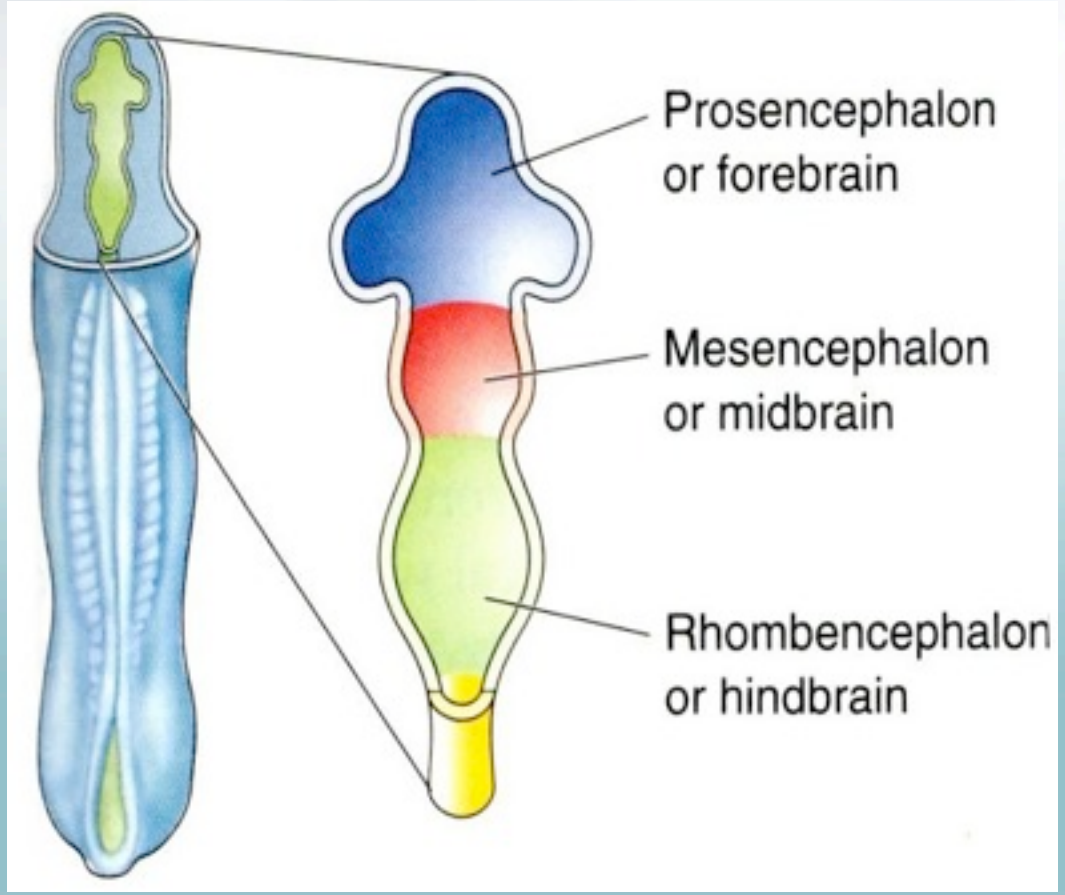

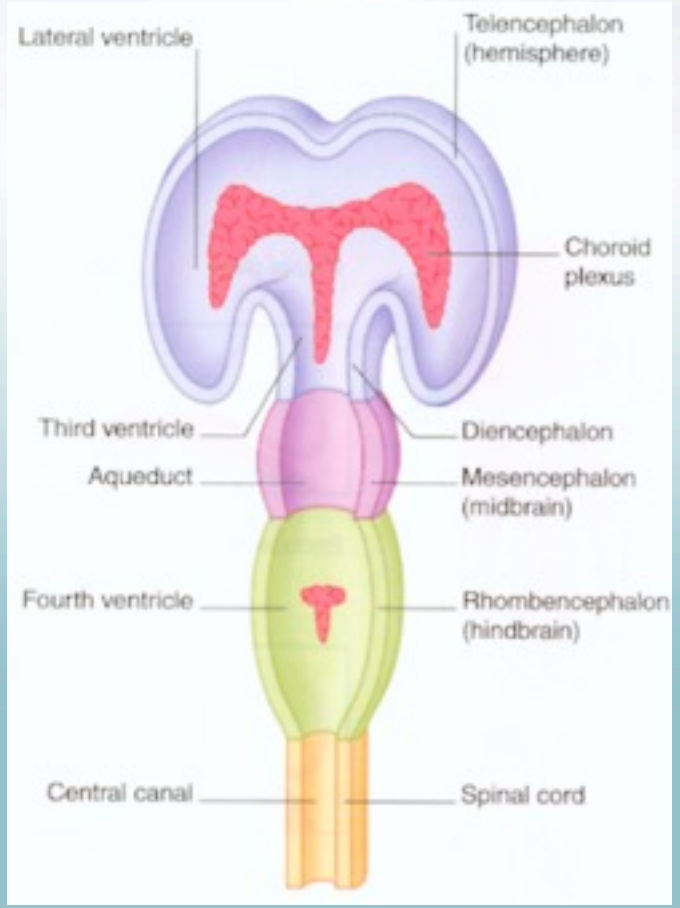

- **endoderma → przewód pokarmowy, płuca, wątroba**
- **mezoderma → mięśnie, tkanka łączna, krew**
- **EKTODERMA → UKŁAD NERWOWY**

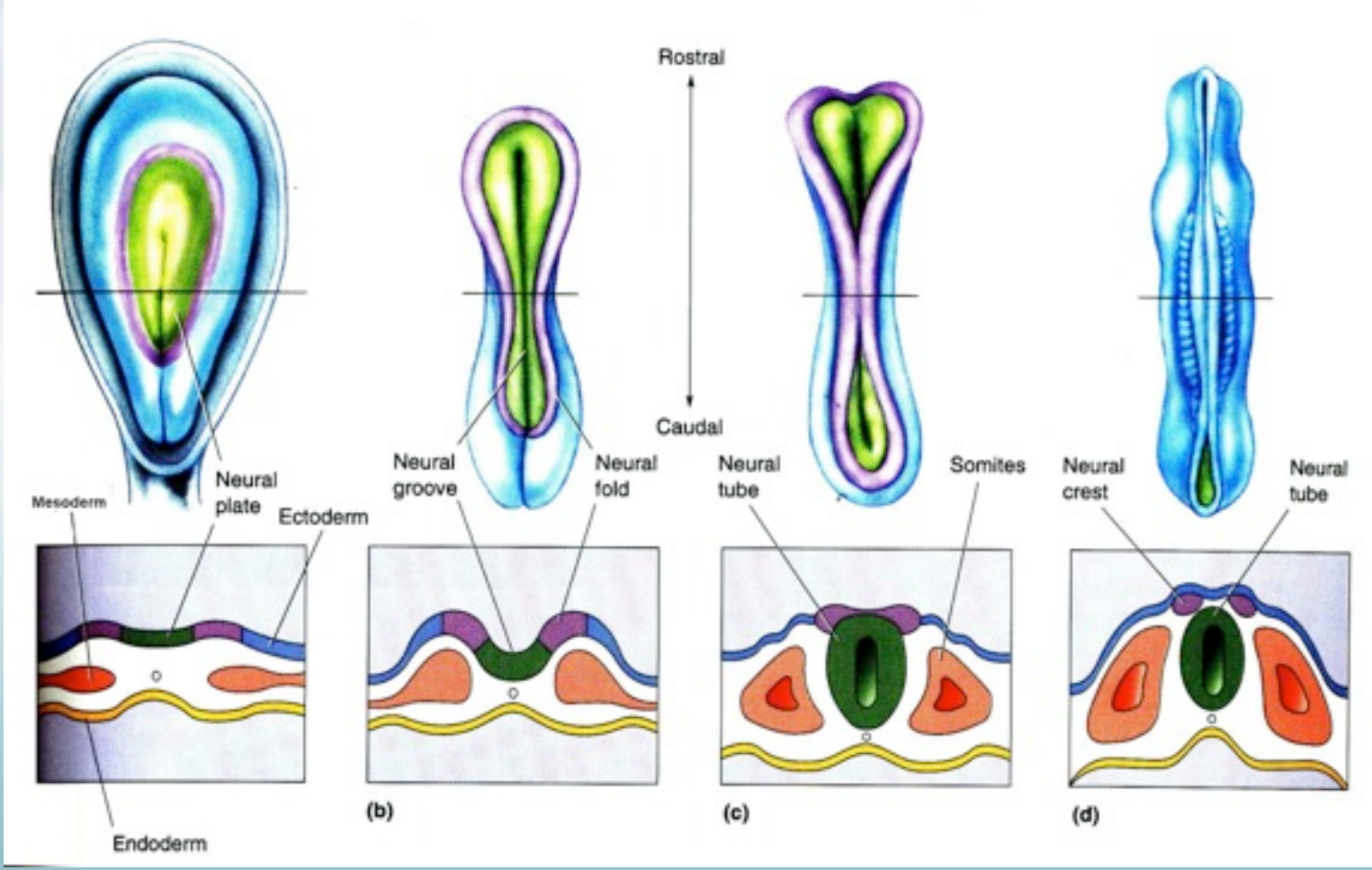
Rostral
Caudal
Neural plate
Mesoderm
Ectoderm
Endoderm
Neural groove
Neural fold
Neural tube
Somites
Neural crest
Neural tube
(b)
(c)
(d)

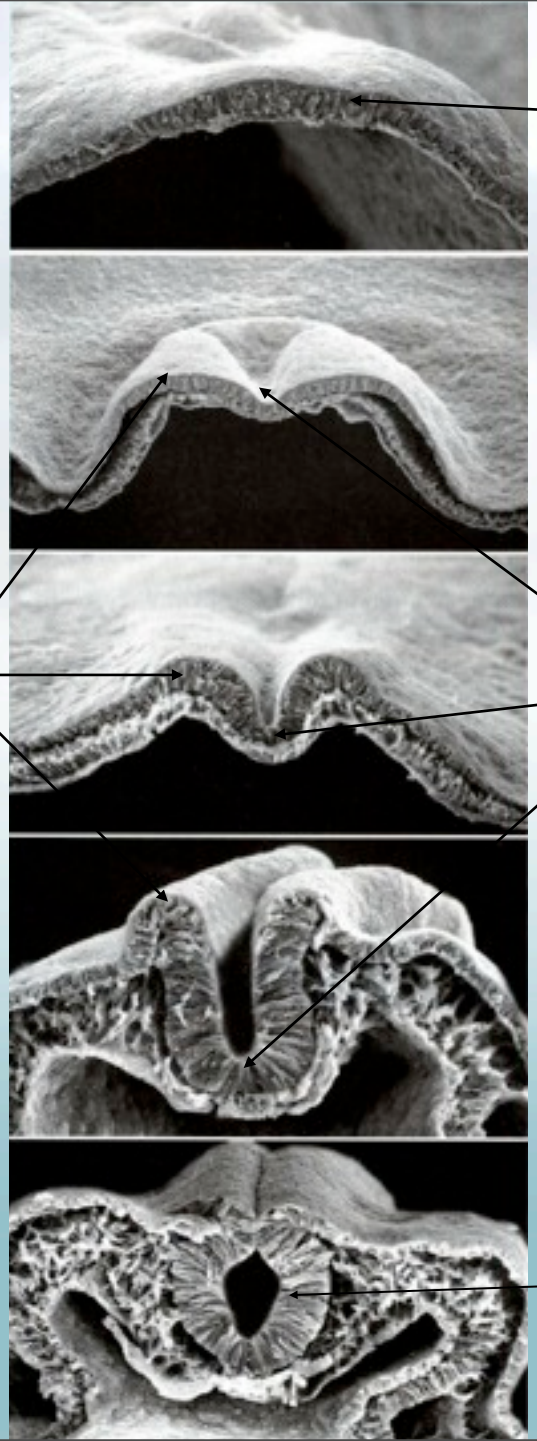
neural plate
neural folds
neural groove
neural tube


Mózgowie
(encephalon)
Kresomózgowie
(telencephalon)
Międzymózgowie
(diencephalon)
Śródmózgowie
(mesencephalon)
Tyłomózgowie wtórne
(metencephalon))
Rdzeniomózgowie
Półkule mózgu
(hemisphaeria cerebri)
Kresomózgowie środkowe
(telencephalon medium)
Wzgórzomózgowie
(thalamencephalon)
Podwzgórze
(hypothalamus)
Pokrywa śródmózgowia
(tectum mesencephali)
Konary mózgu
(pedunculi cerebri)
Móżdżek
(cerebellum)
Most
(pons)
Rdzeń przedłużony
(medulla oblongata)



BUDOWA OGÓLNA MÓZGOWIA

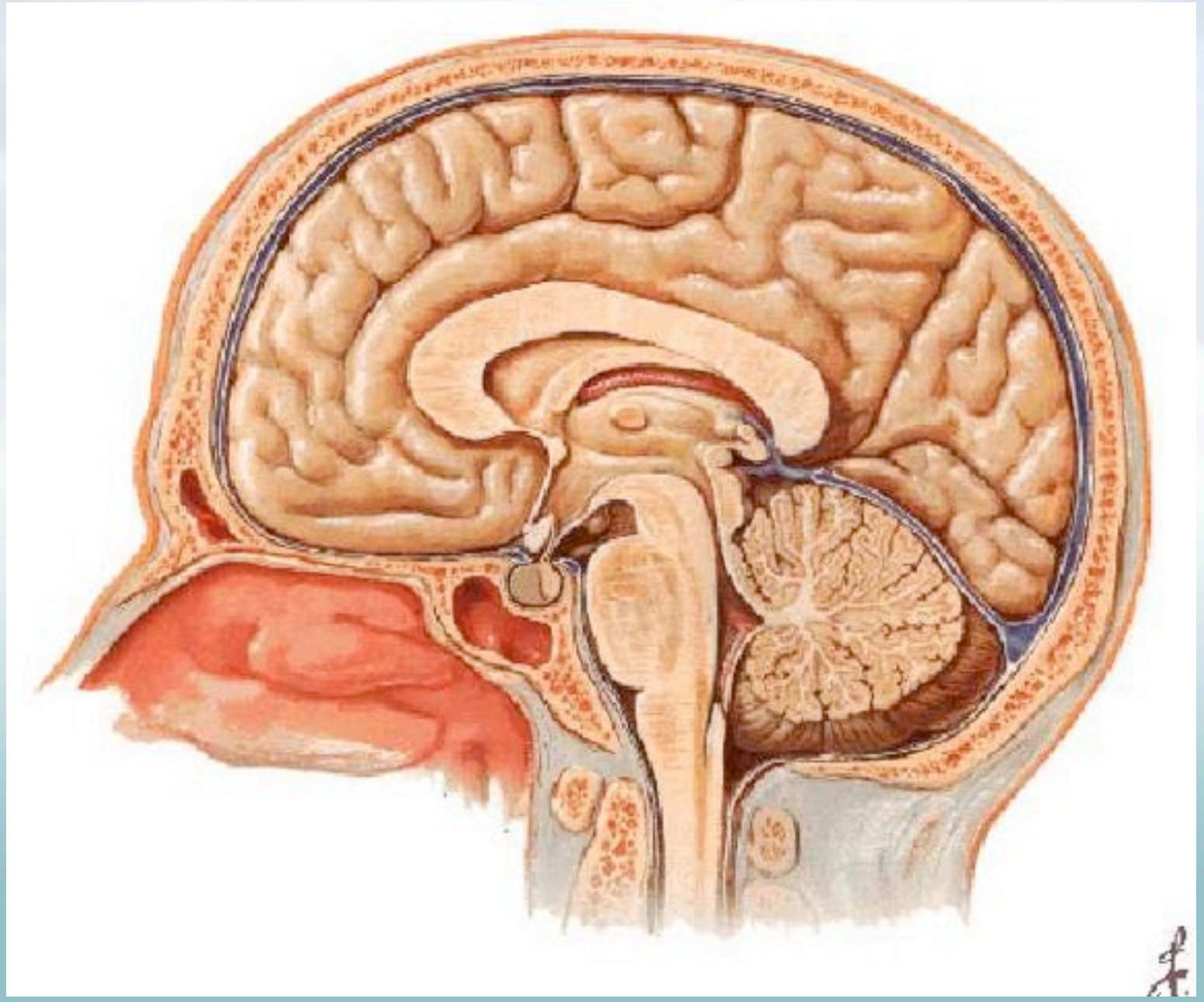



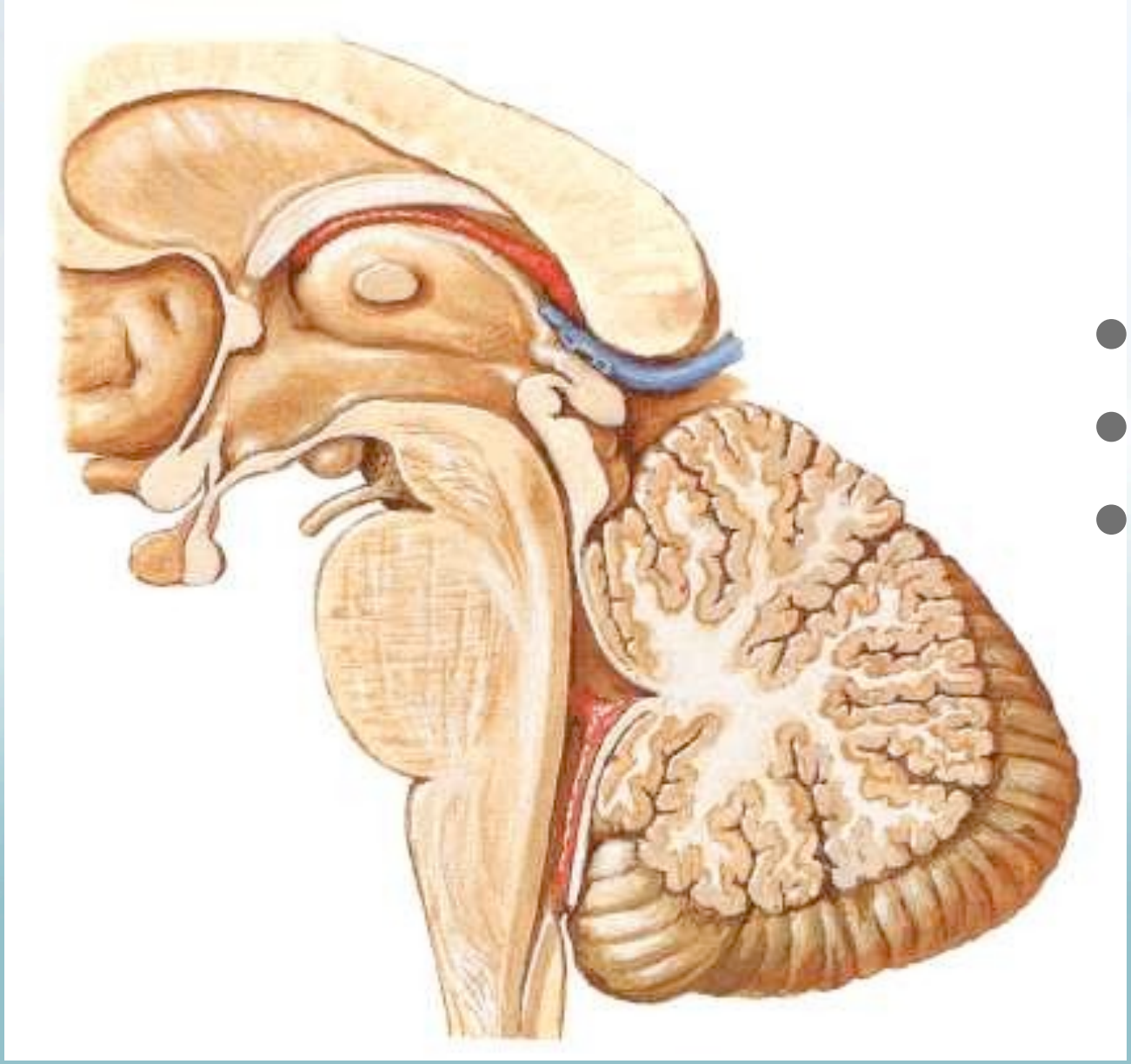

- Śródmózgowie,
- Most,
- Rdzeń przedłużony

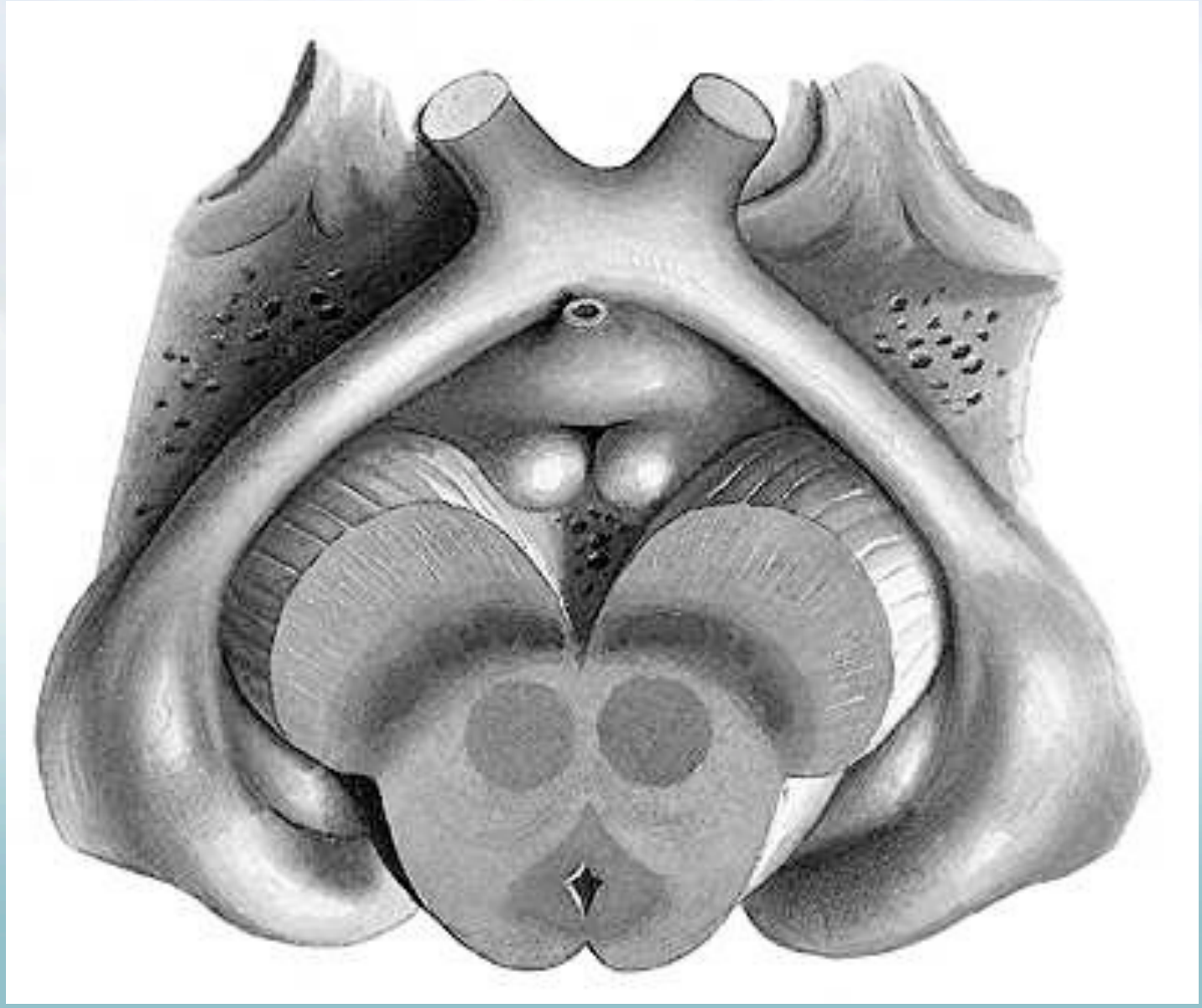

MIĘDZYMÓZGOWIE

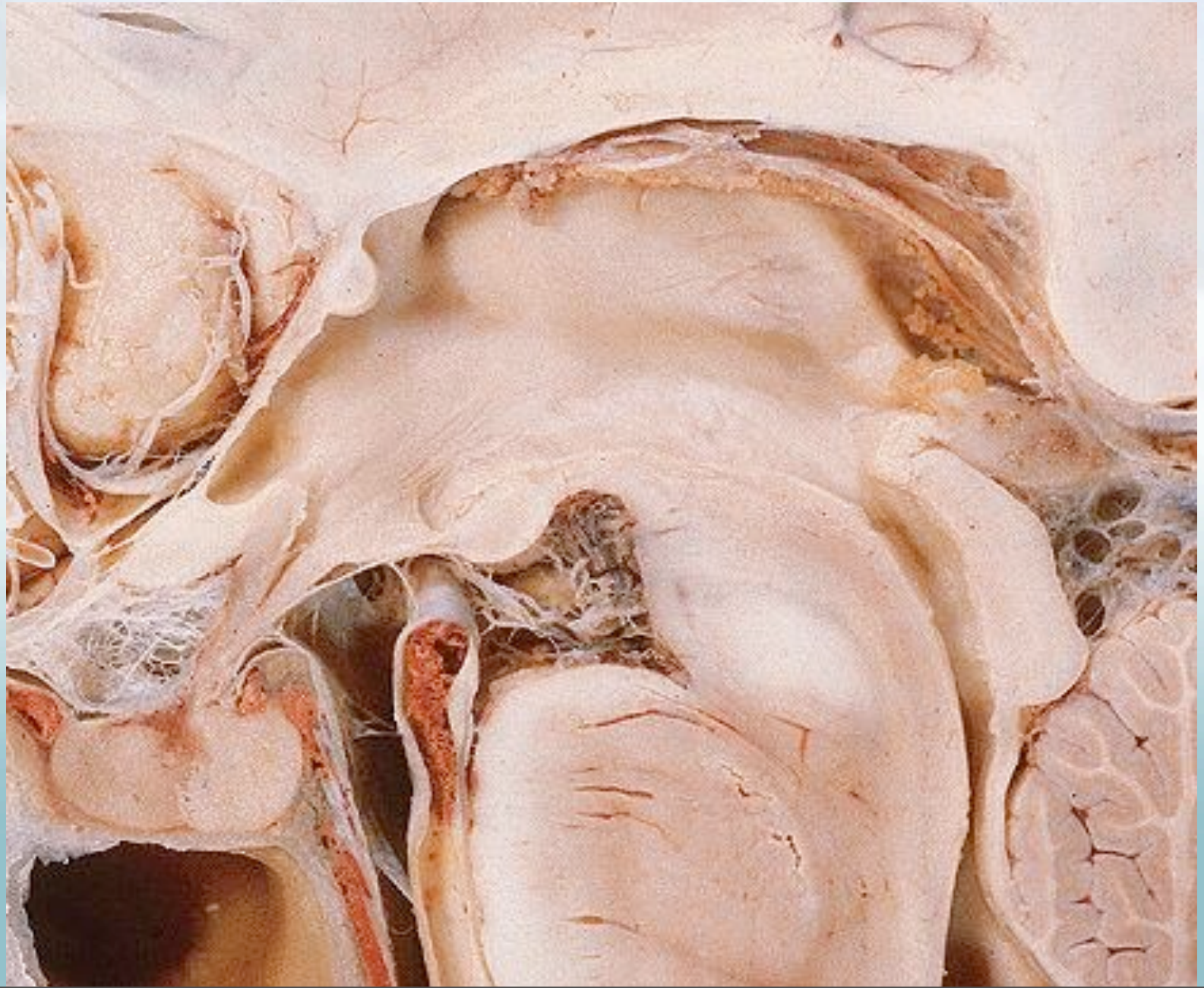

KRESOMÓZGOWIE

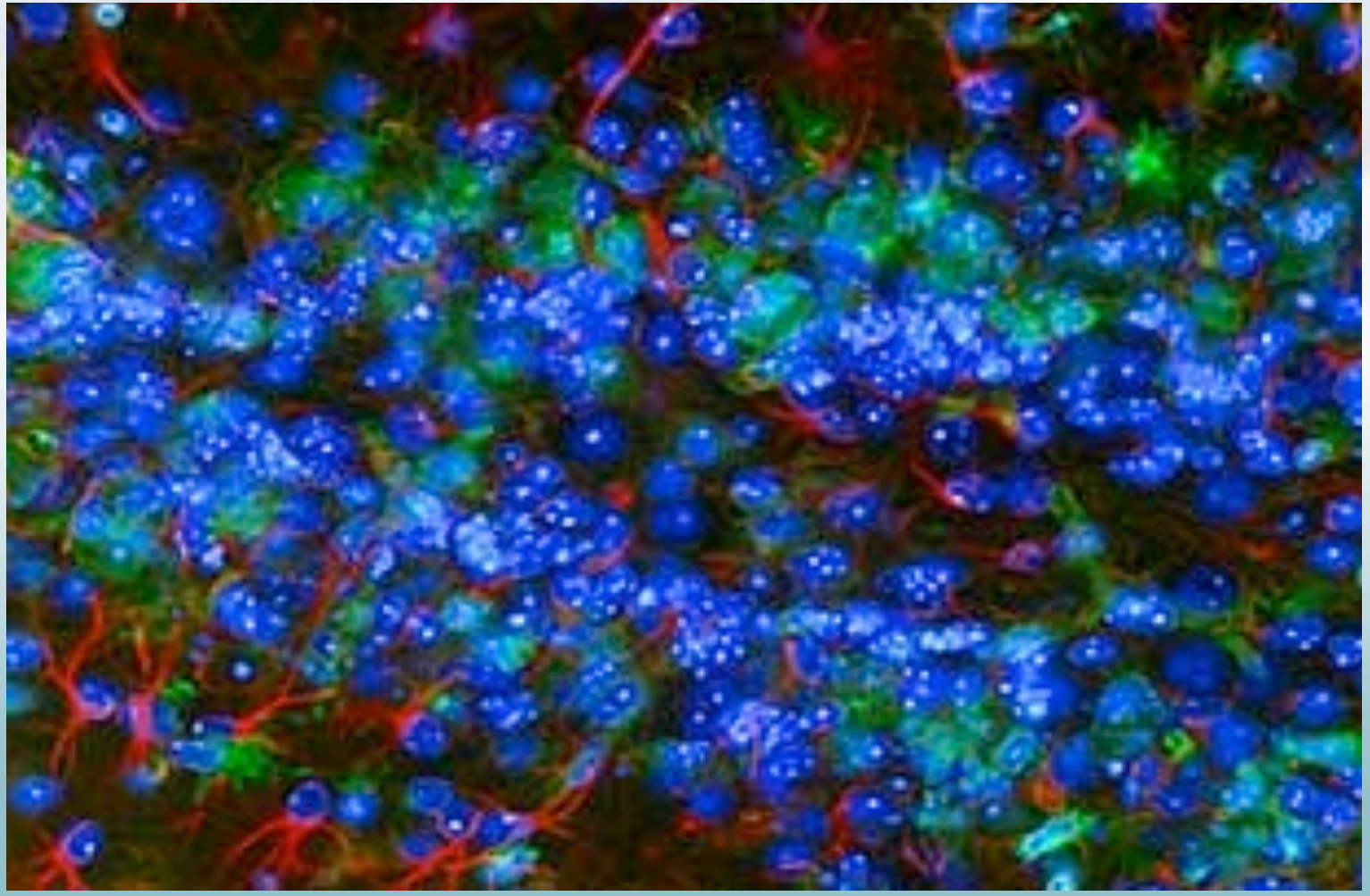

Gyrencefalizacja: proces fałdowania kory mózgu

Lissencephalia
Gyrencephalia

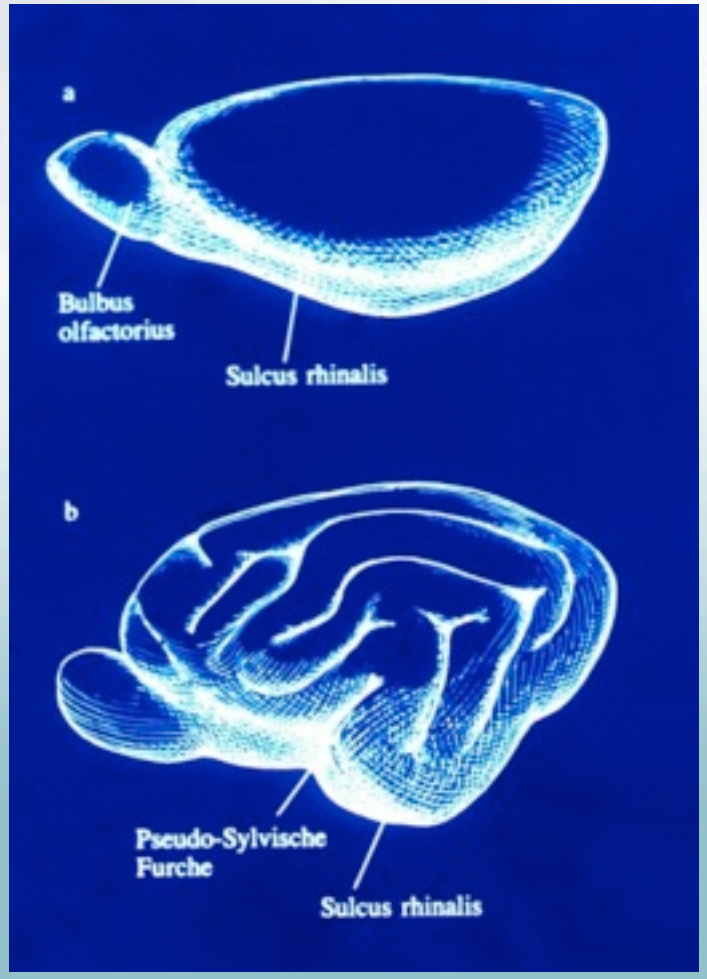

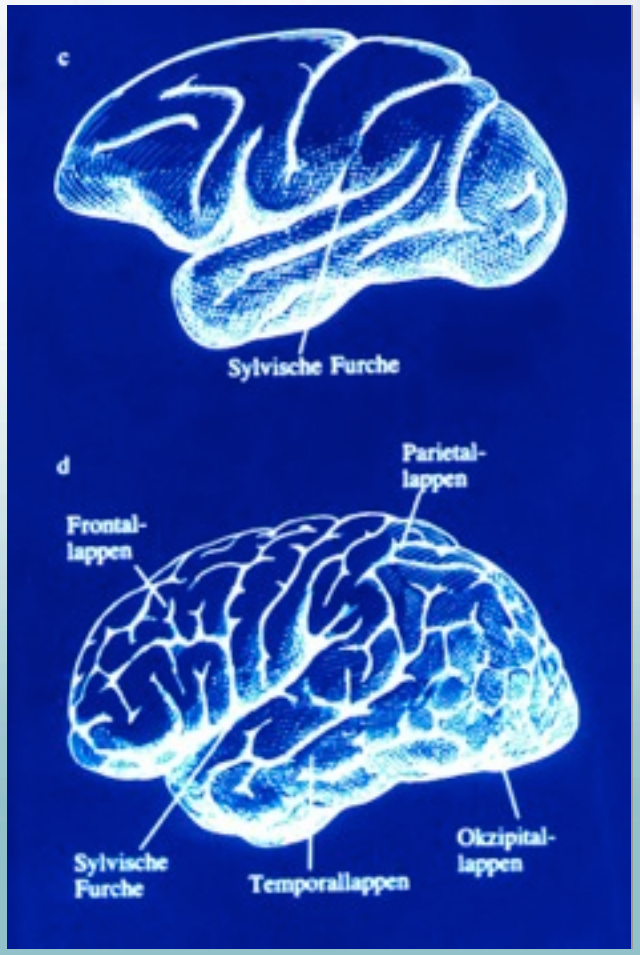



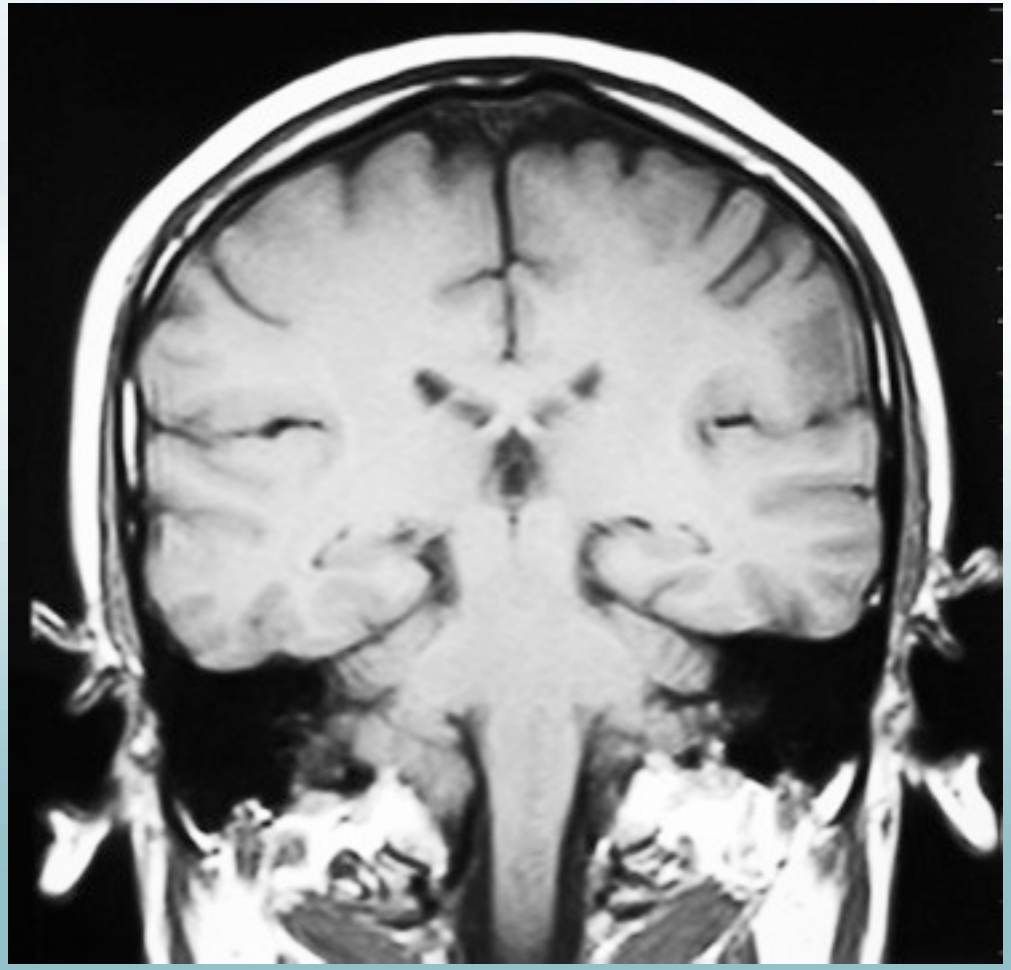



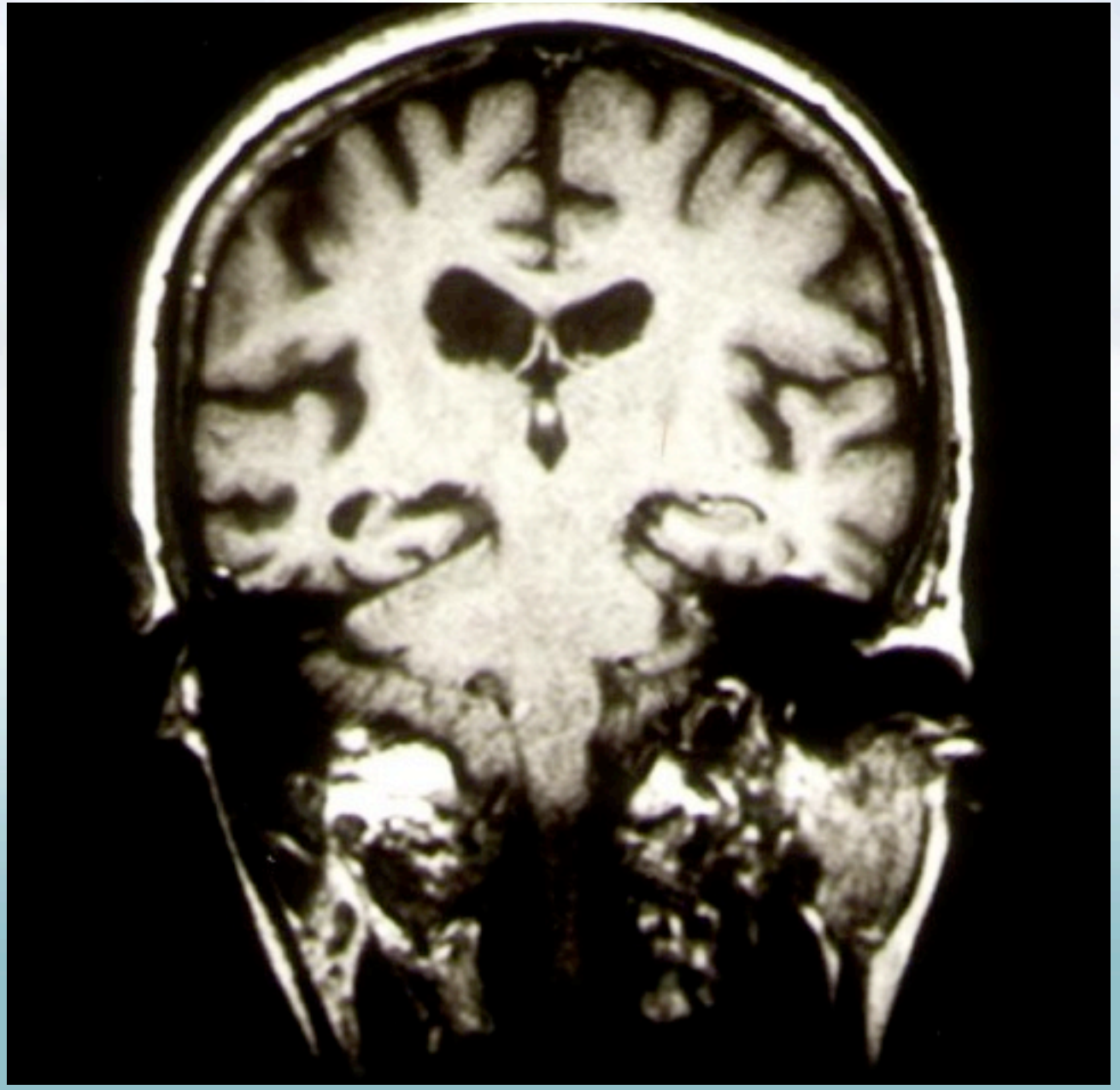

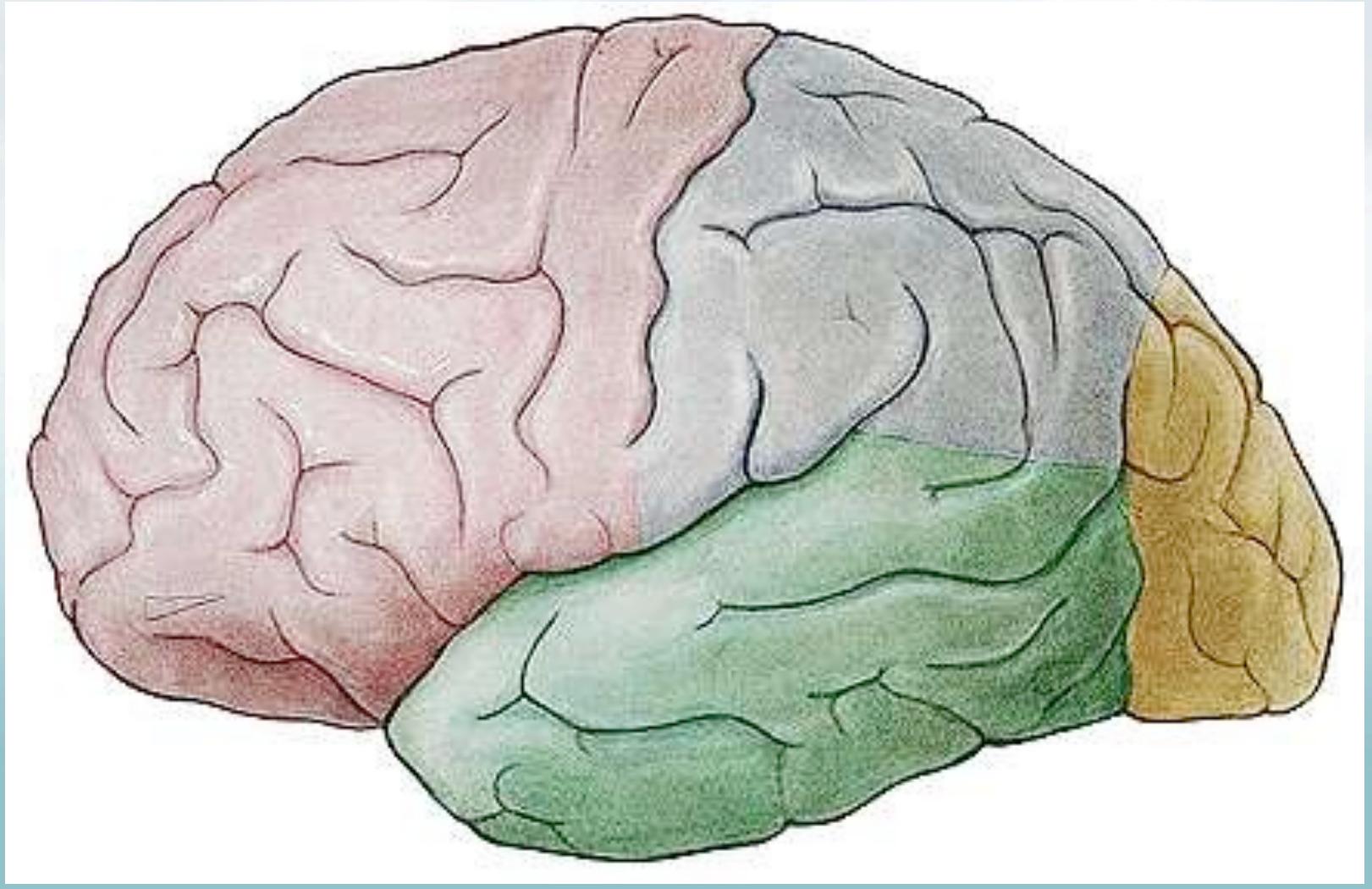

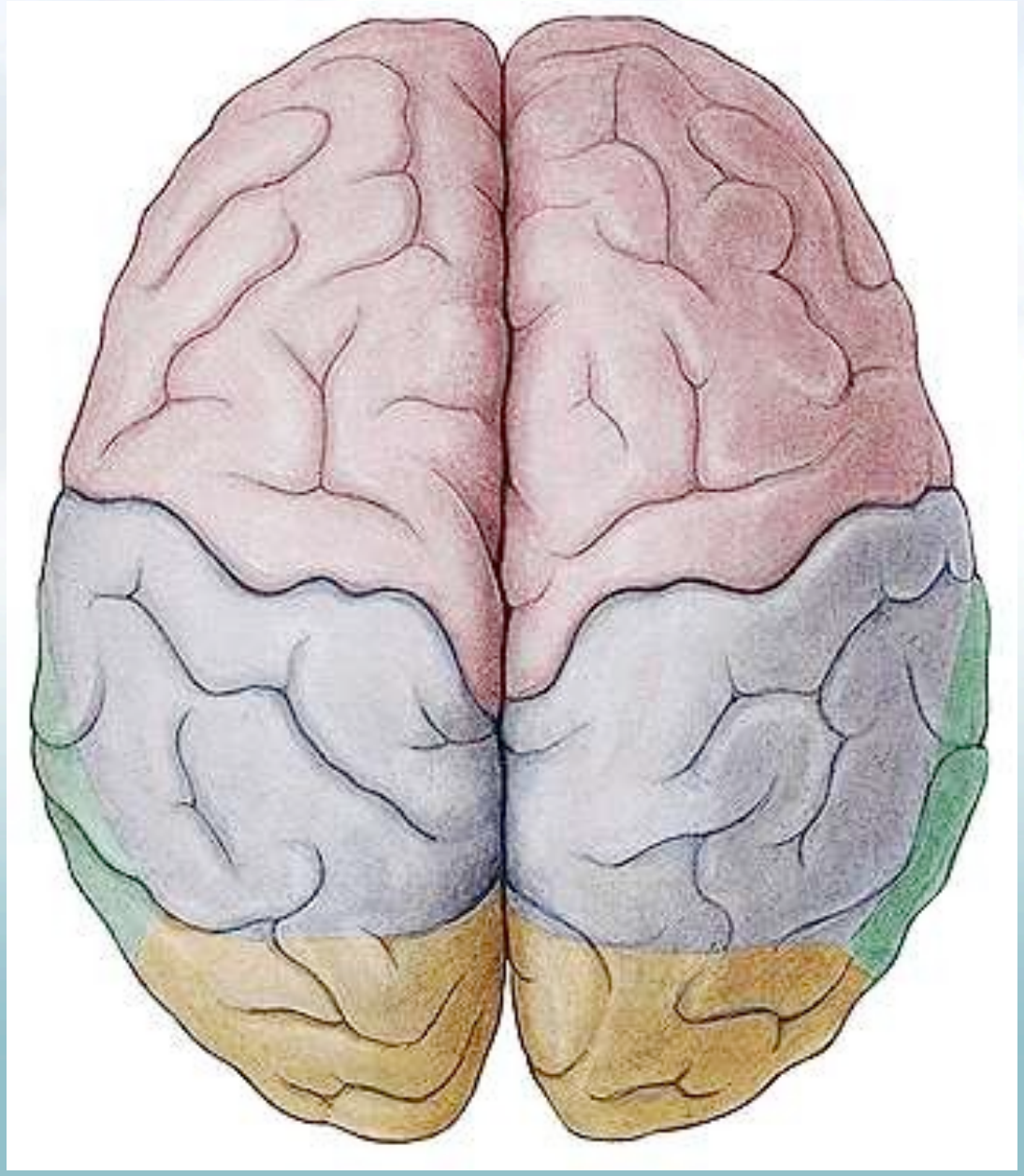

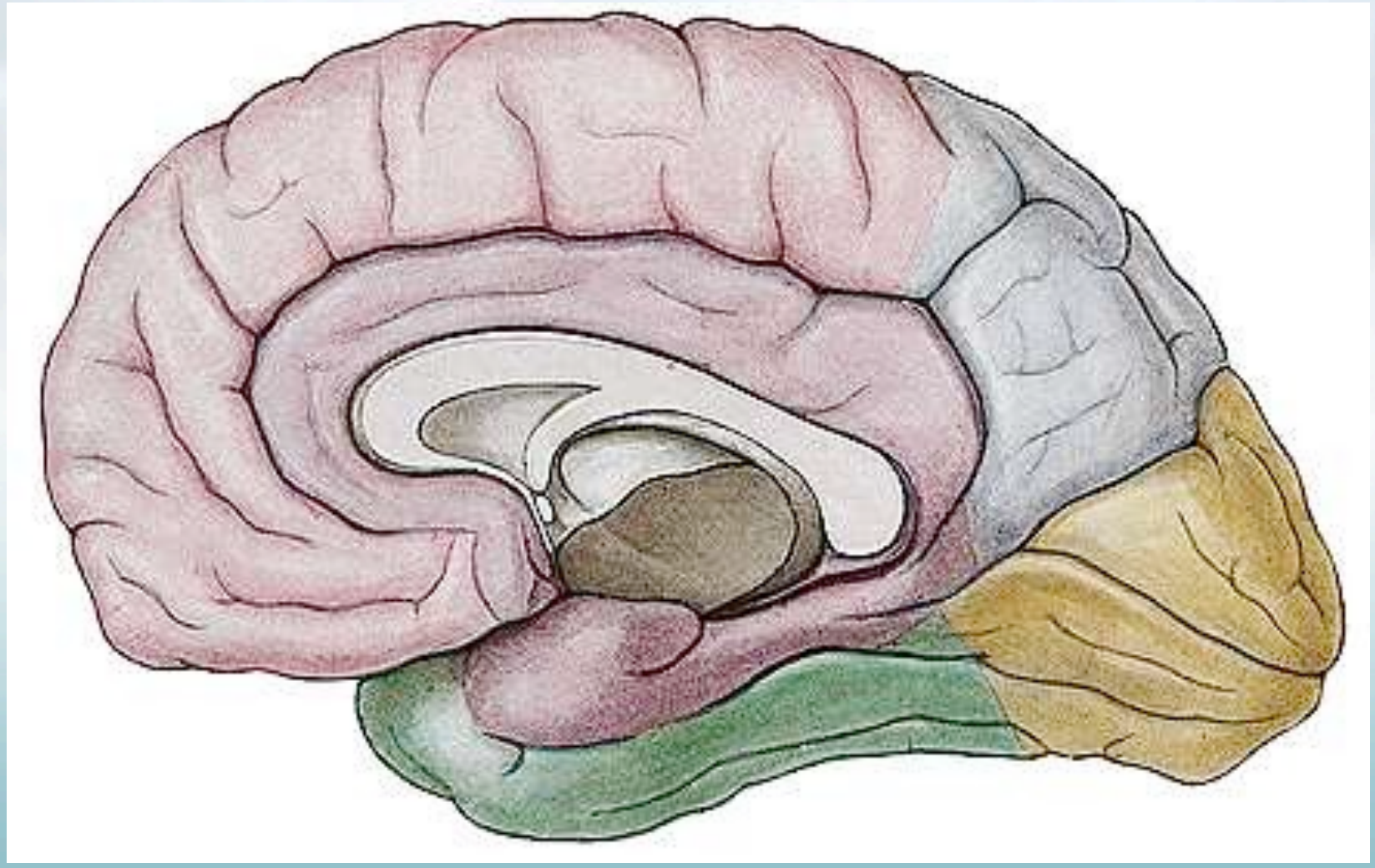



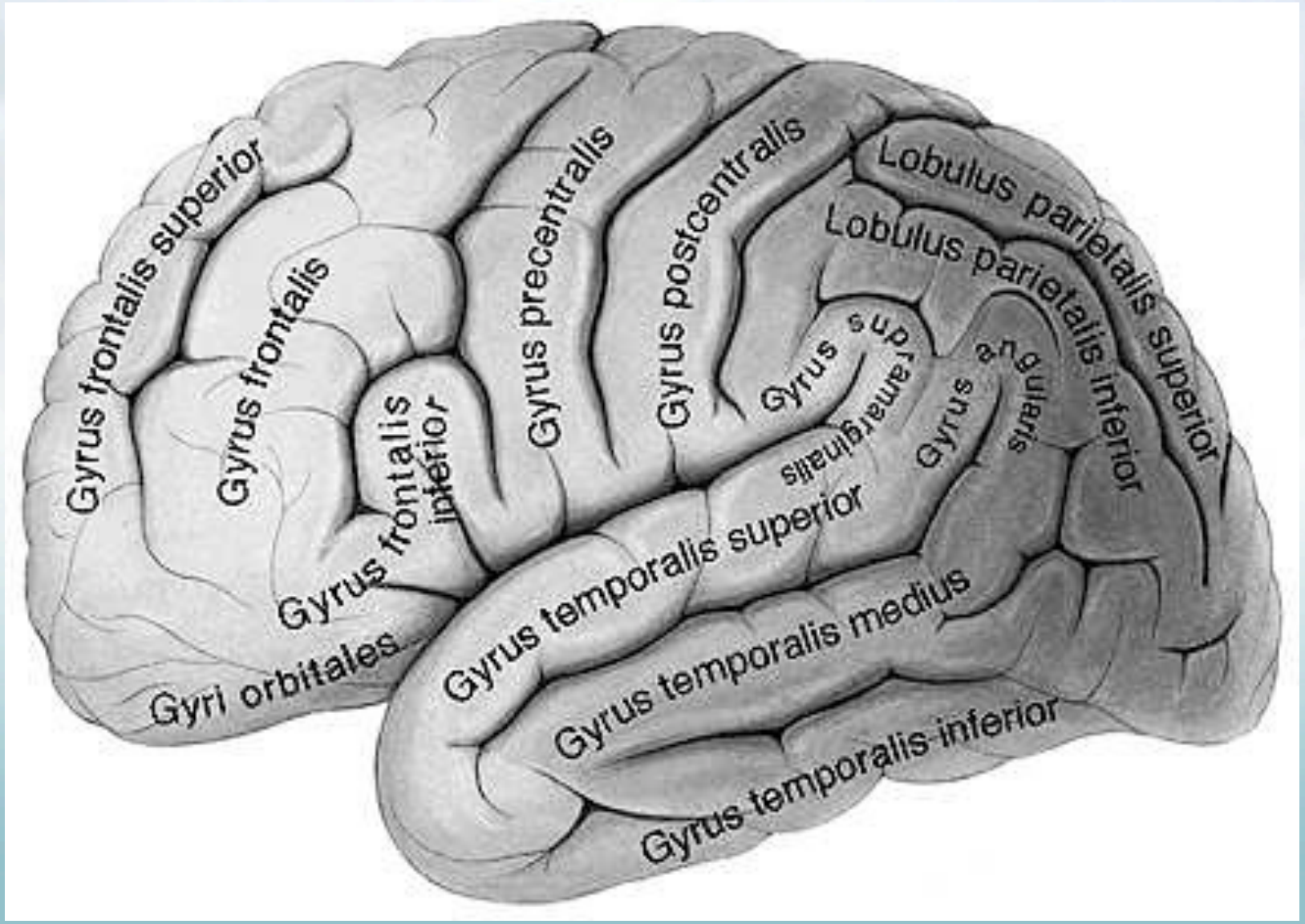
Gyrus frontalis superior
Gyrus frontalis
Gyrus frontalis inferior
Gyrus precentralis
Gyrus postcentralis
Lobulus parietalis superior
Lobulus parietalis inferior
Gyrus supramarginalis
Gyrus angularis
Gyrus temporalis superior
Gyrus temporalis medius
Gyrus temporalis inferior
Gyri orbitales

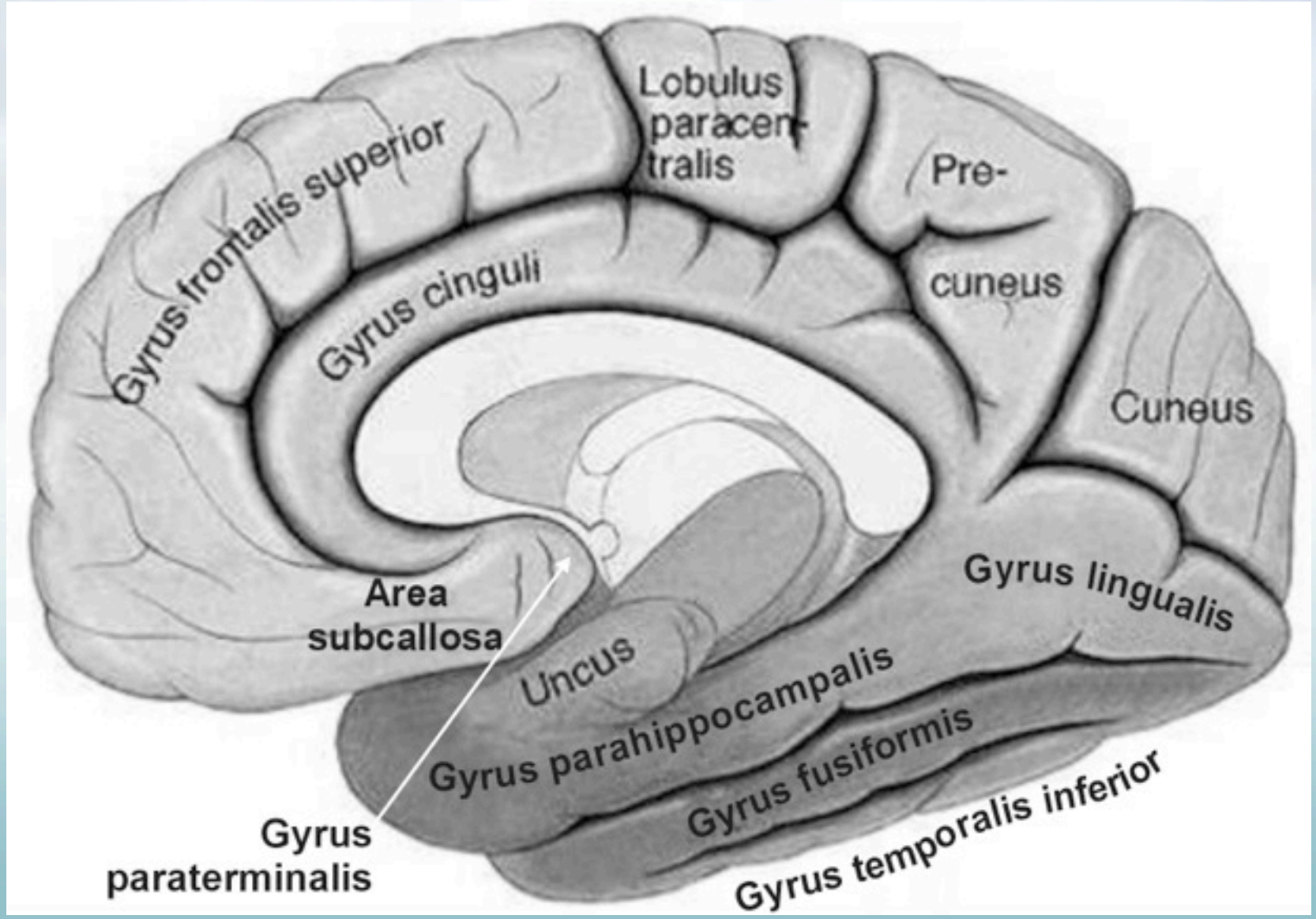
Gyrus frontalis superior
Lobulus paracentralis
Pre-cuneus
Gyrus cinguli
Cuneus
Area subcallosa
Gyrus lingualis
Uncus
Gyrus parahippocampalis
Gyrus fusiformis
Gyrus temporalis inferior
Gyrus paraterminalis

Typy kory

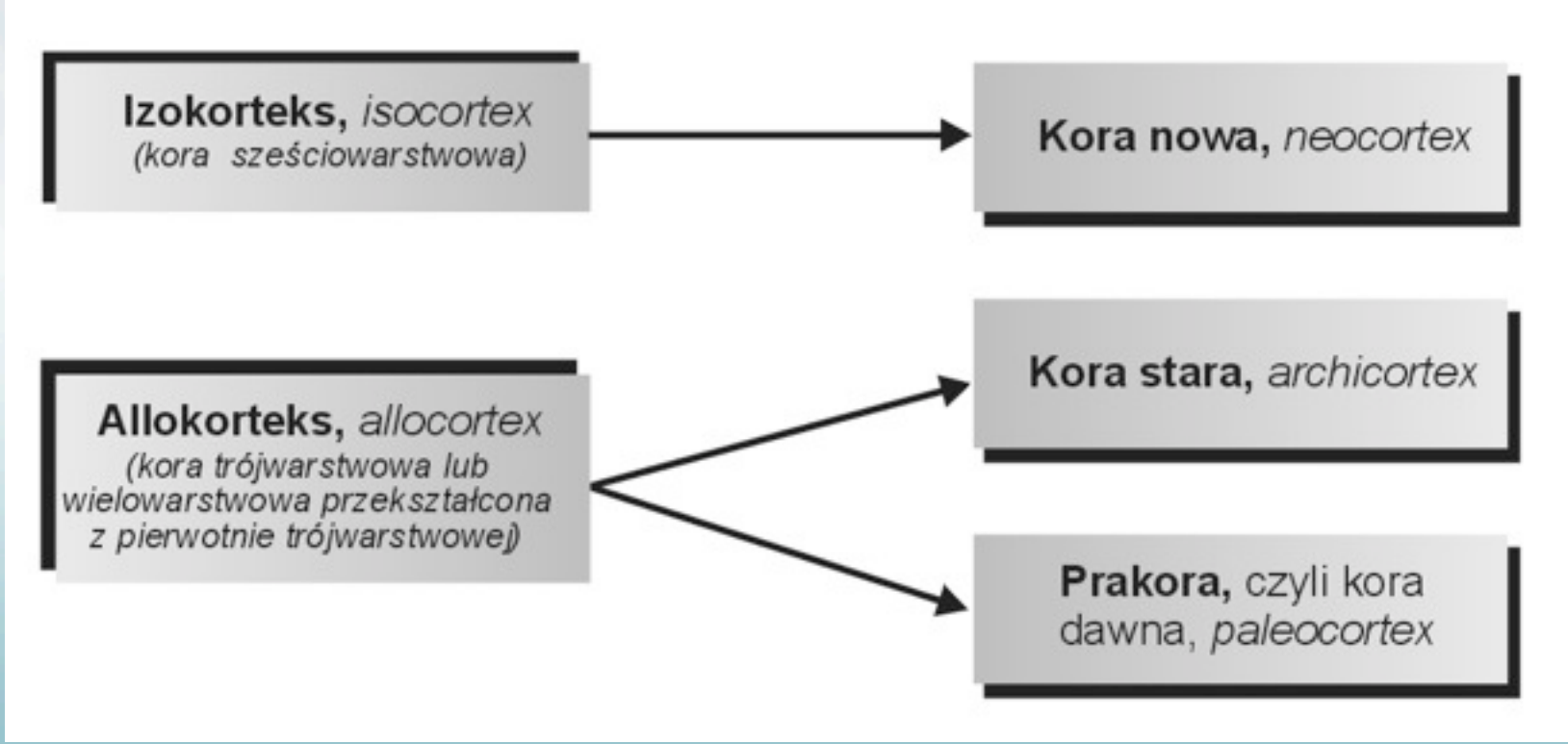
Izokorteks, isocortex
(kora sześciowarstwowa)
Kora nowa, neocortex
Allokorteks, allocortex
(kora trójwarstwowa lub wielowarstwowa przekształcona z pierwotnie trójwarstwowej)
Kora stara, archicortex
Prakora, czyli kora dawna, paleocortex

- **Kora nowa (isocortex) w pełni rozwinięta, zbudowana z wielu warstw, istnieje u wszystkich ssaków i tylko u nich.**

- **Powstawała prawdopodobnie już 200-300 milionów lat temu**

Typy kory nowej

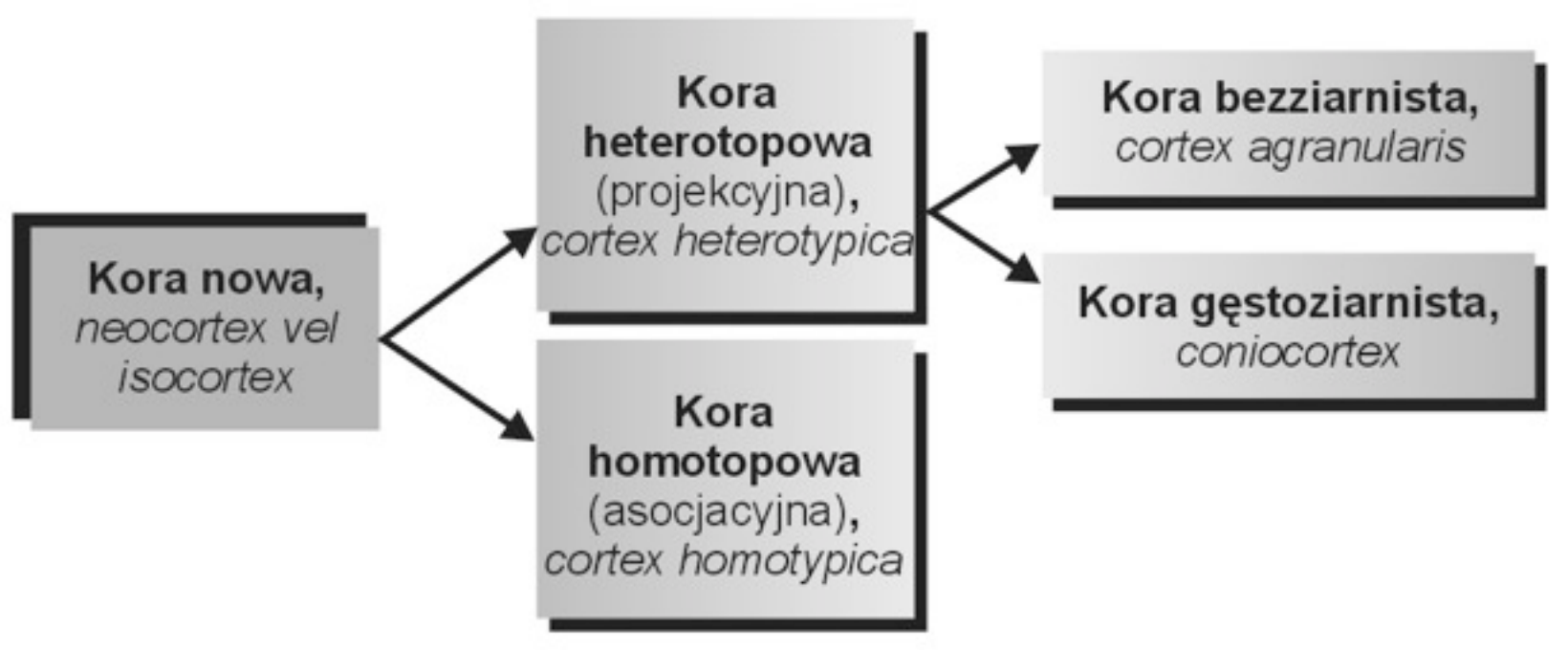



21. The parietal cortex of the monkey. × 50.



Fig. 22. The visual cortex of the monkey. × 50.

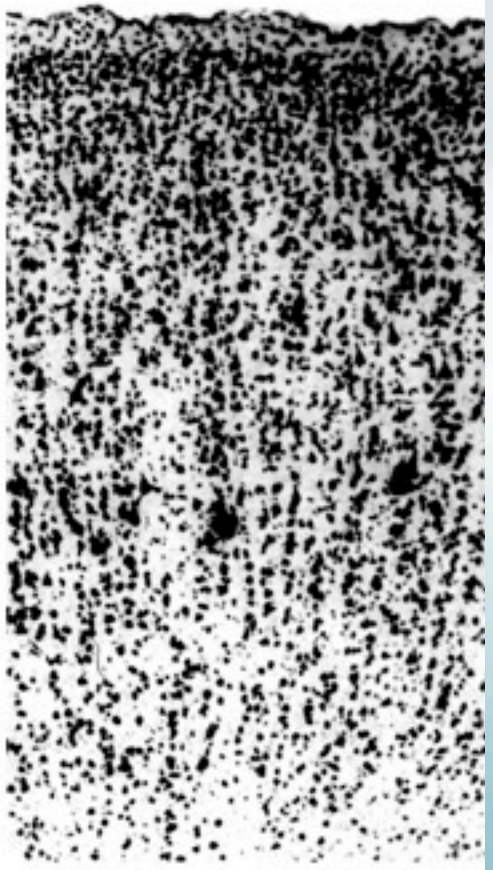

Fig. 23. The agranular cortex of the × 50.

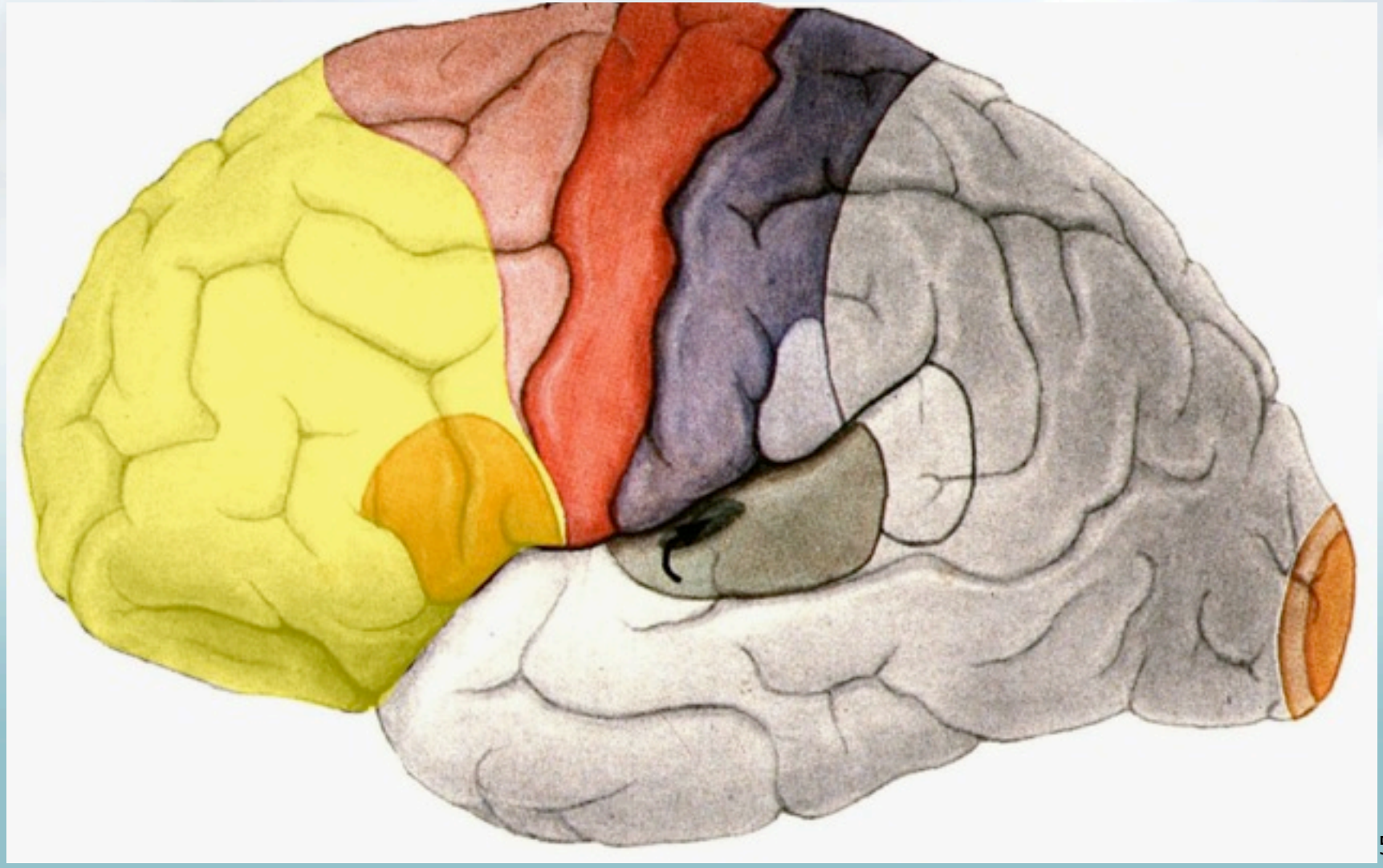

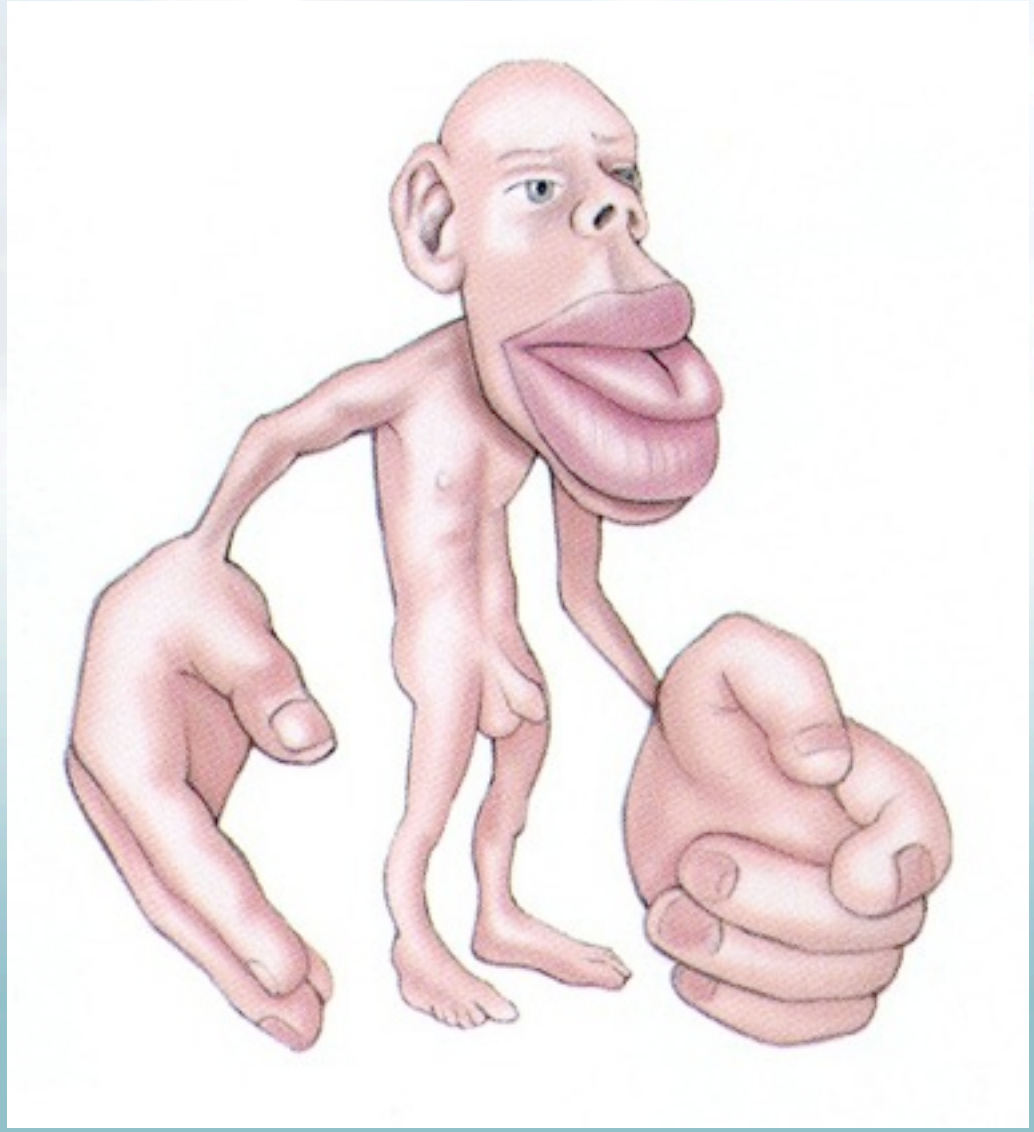

KORA PRZEDCZOŁOWA

- **Aktywność**
- **Planowanie**
- **Utrzymywanie linii życiowej**

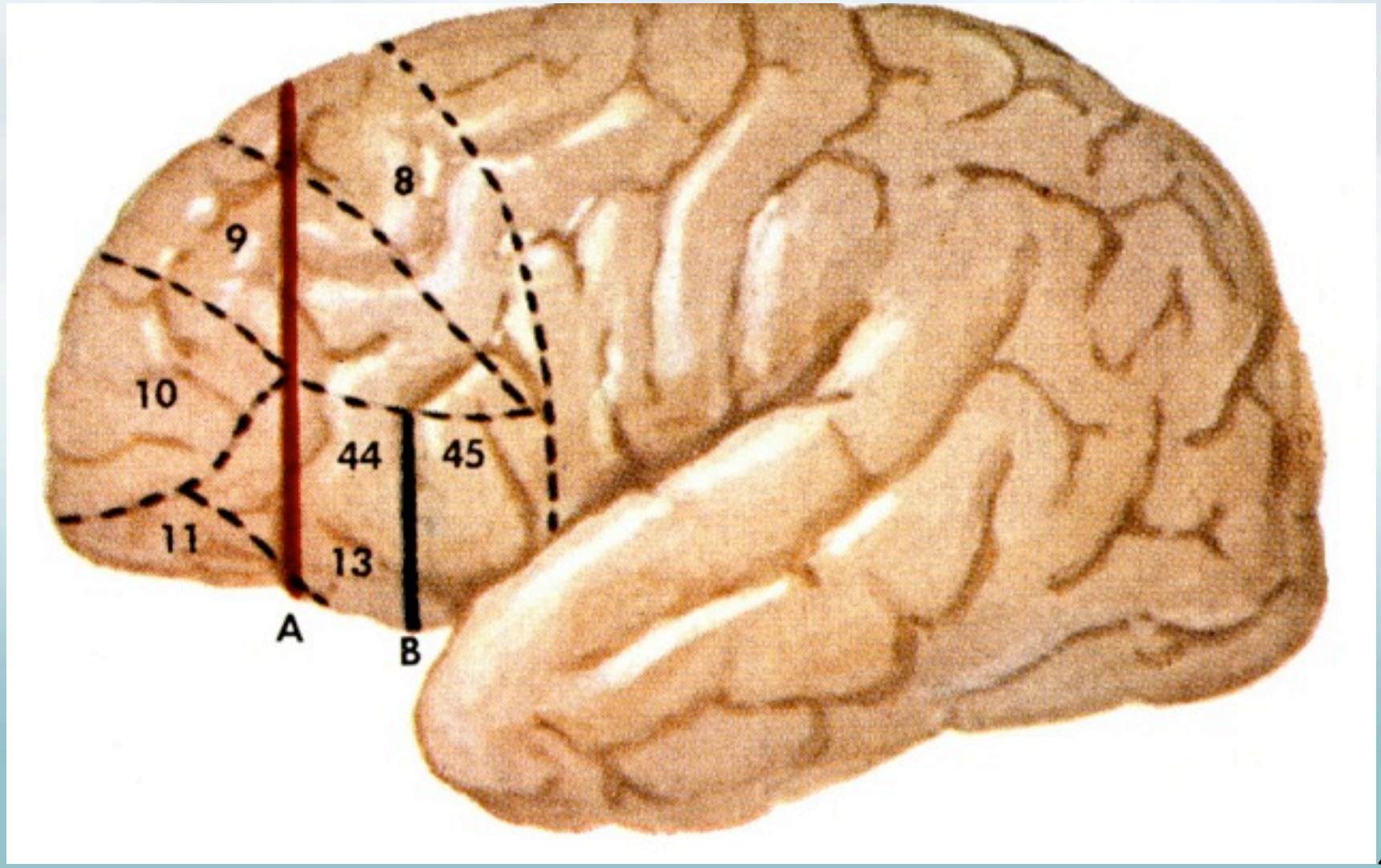
8
9
10
44
45
11
13
A
B

Układ komorowy

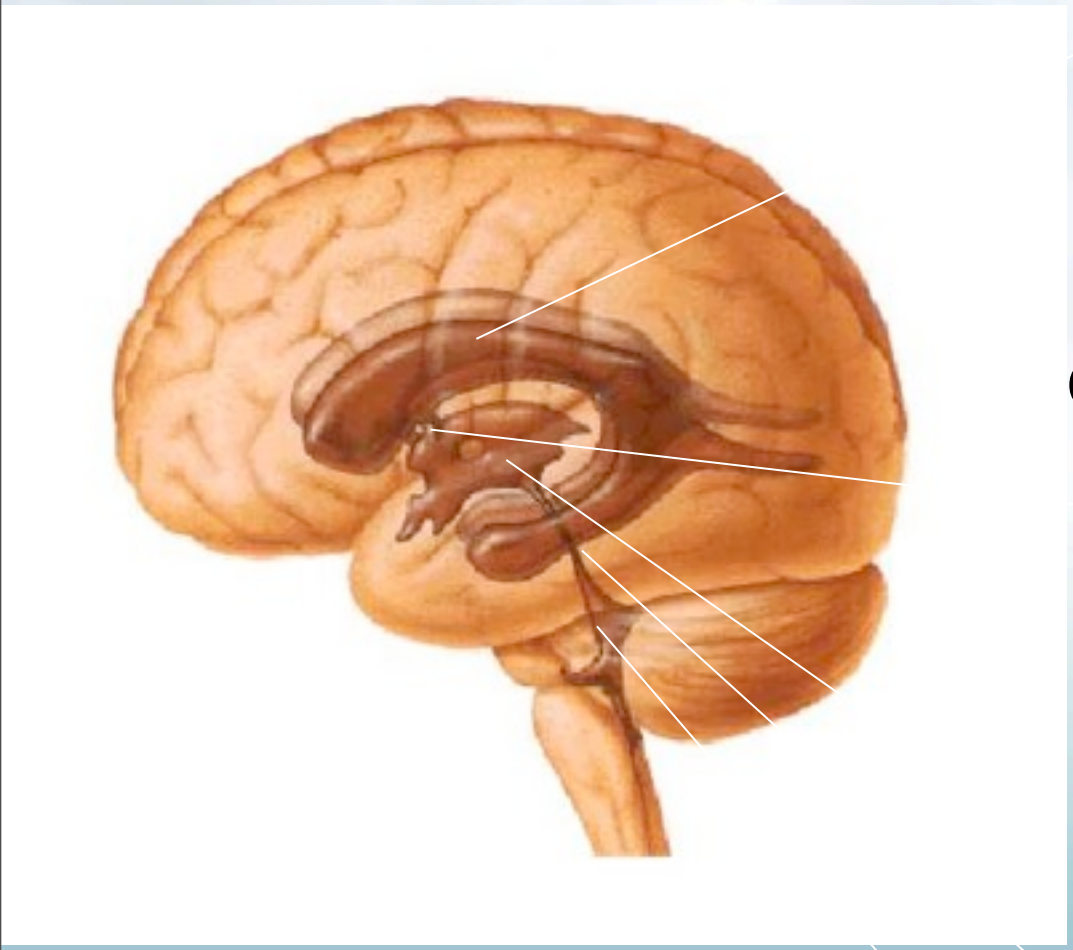

Dwie komory boczne
- rogi przednie
- rogi tylne
- rogi dolne

Otwóry międzykomorowe
-między komorami bocznymi a komorą III

Komora III

Wodociąg śródmózgowia

Komora IV

Śródmózgowie

Most
- wyniosłość piramidowa
- dół równoległoboczny

Rdzeń przedłużony (opuszka)
- piramida
- oliwka

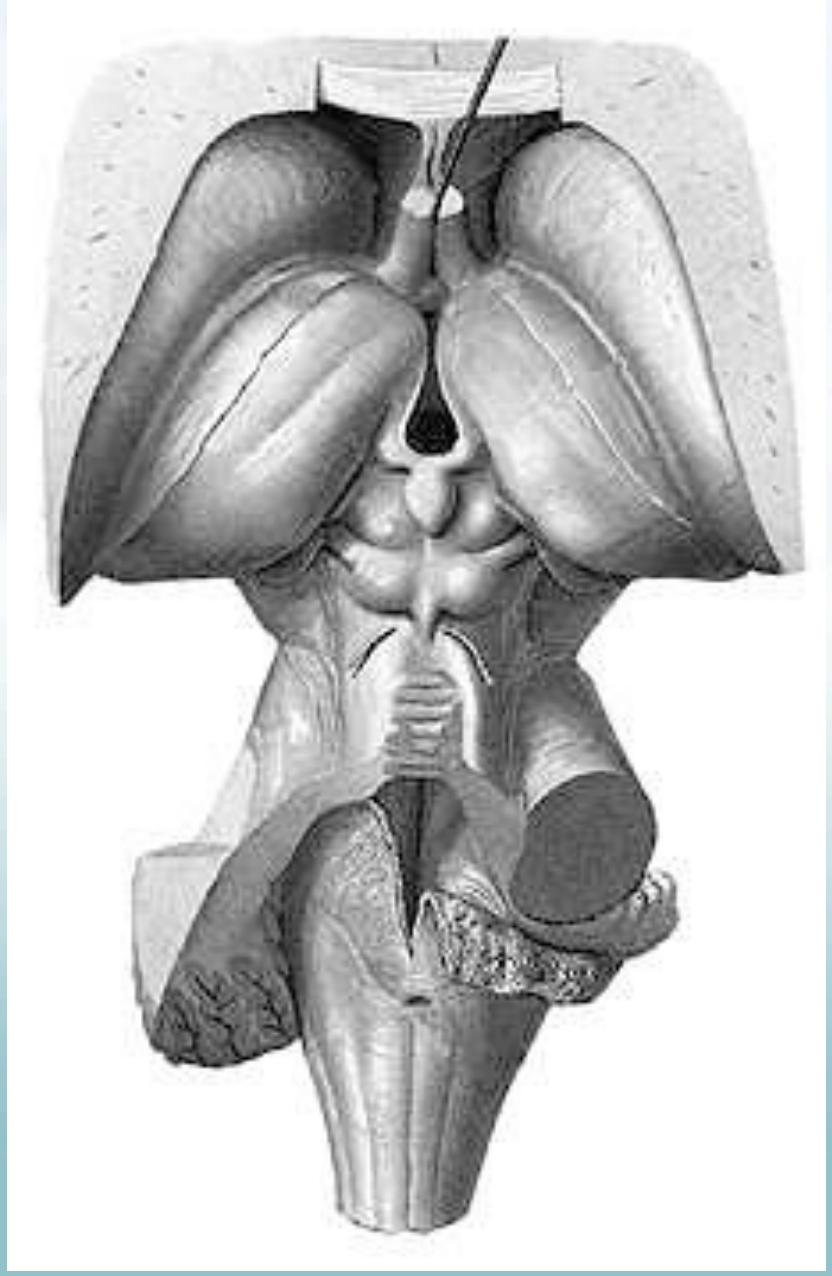

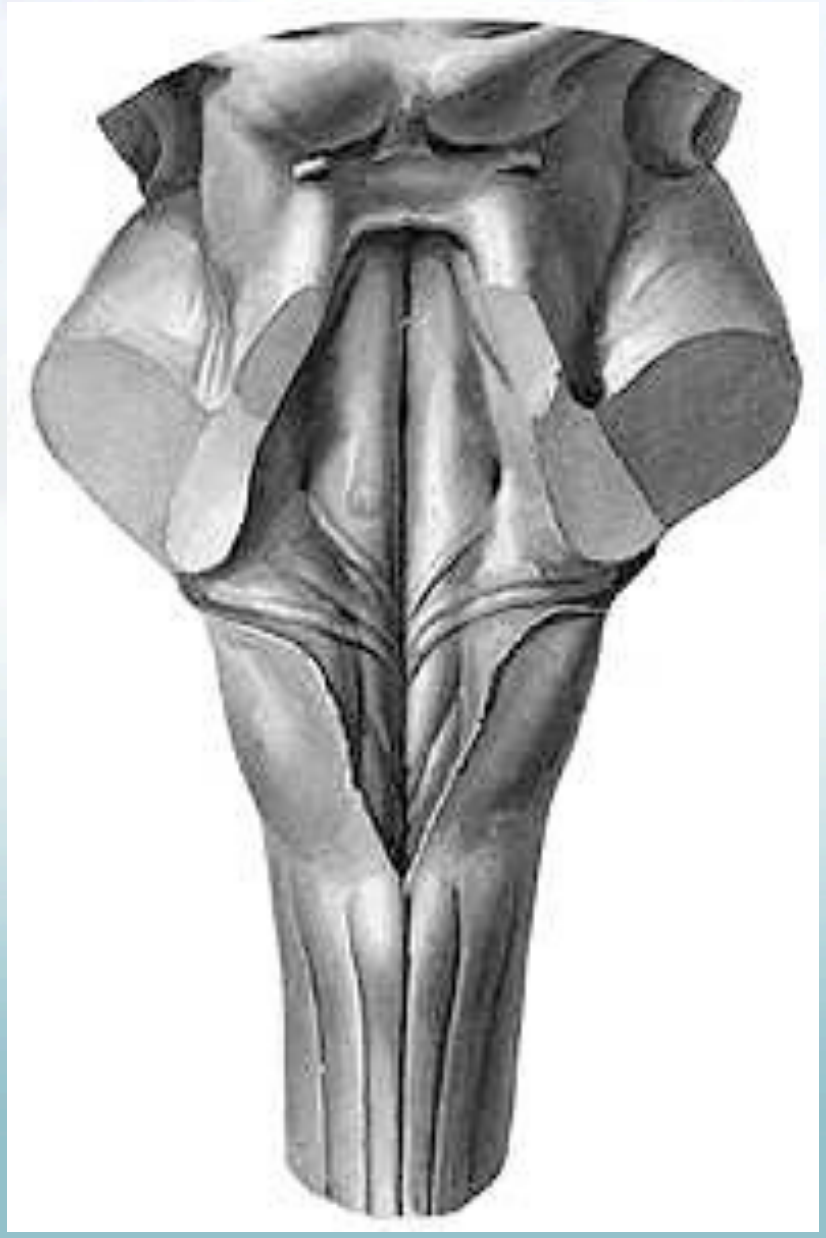

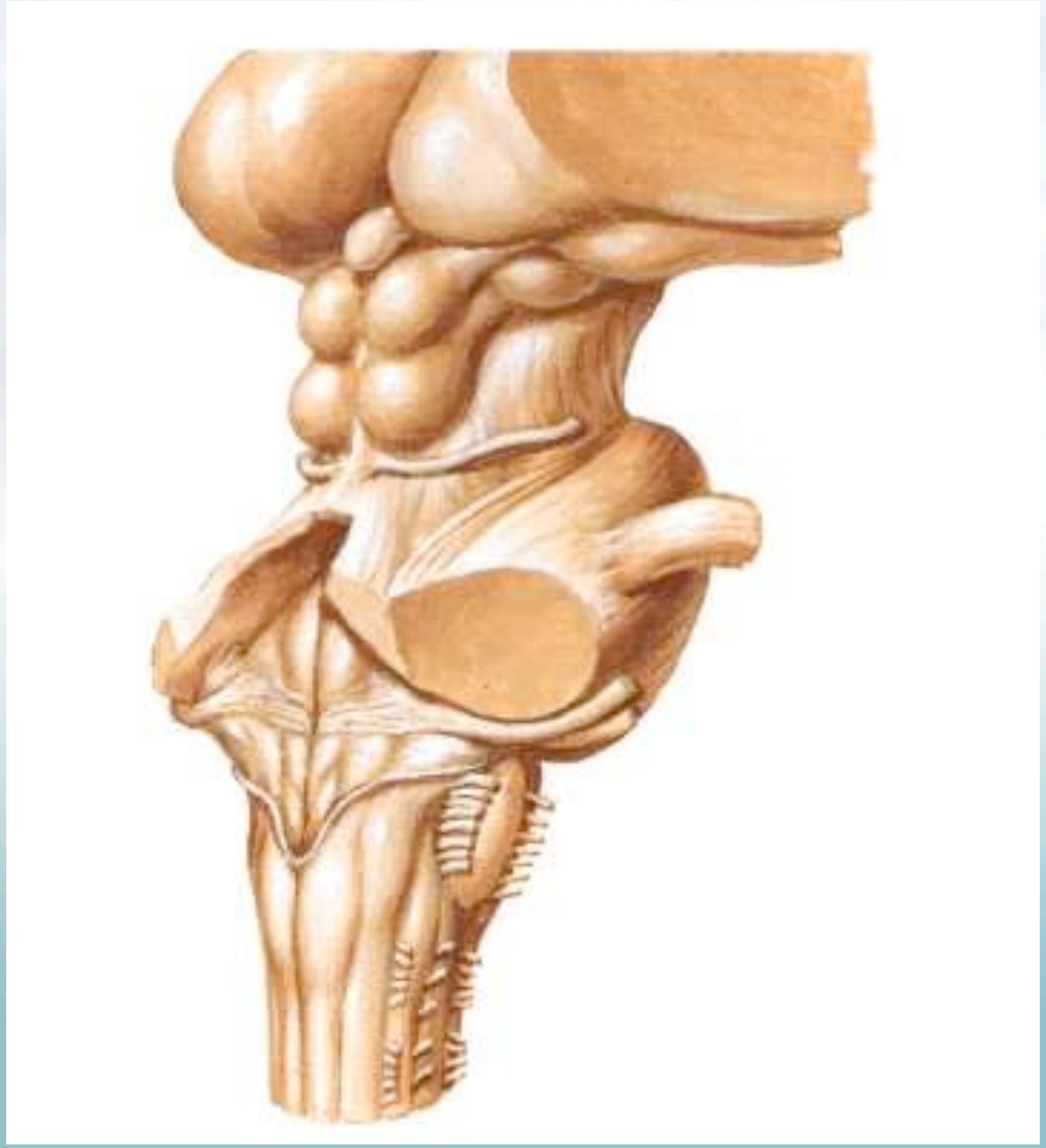

Układ limbiczny

Układ kierujący popędami i emocjami, spełnia również ważną rolę w mechanizmach związanych z pamięcią

Hipokamp
- zakręt zębaty
- hipokamp właściwy
- podkładka

Kora śródwęchowa

Ciało migdałowate
- część korowo-przyśrodkowa
- część podstawno-boczna

Przegroda

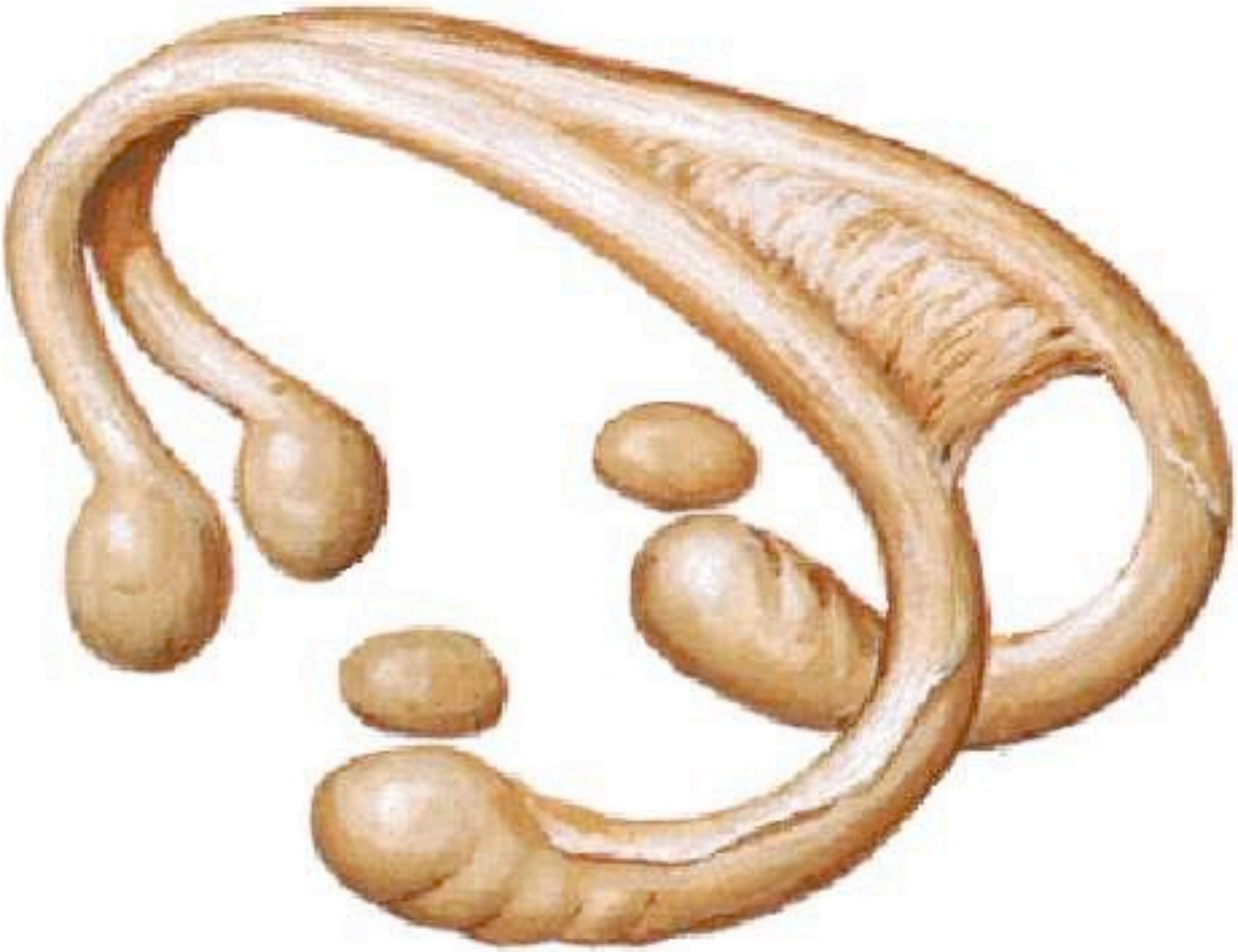

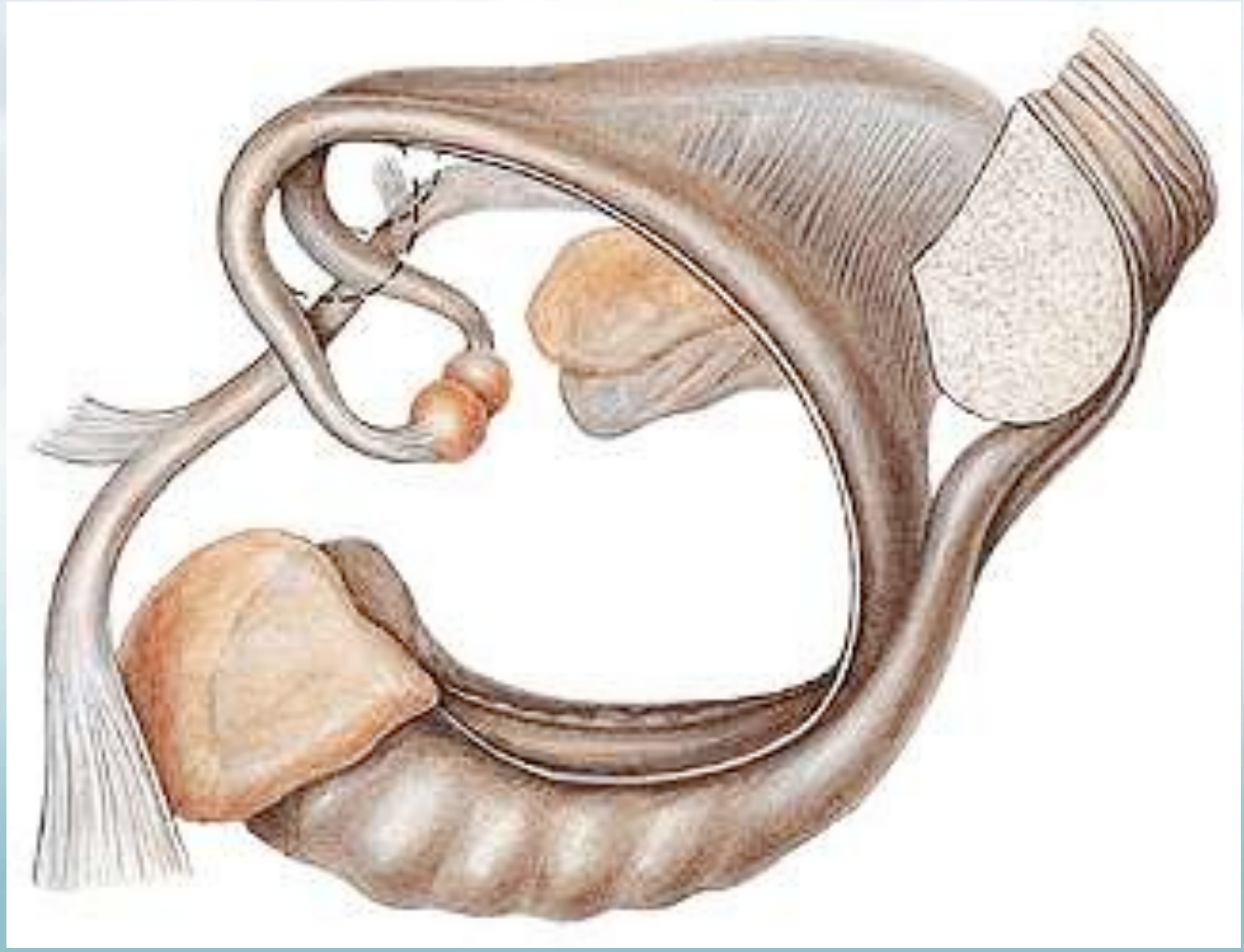

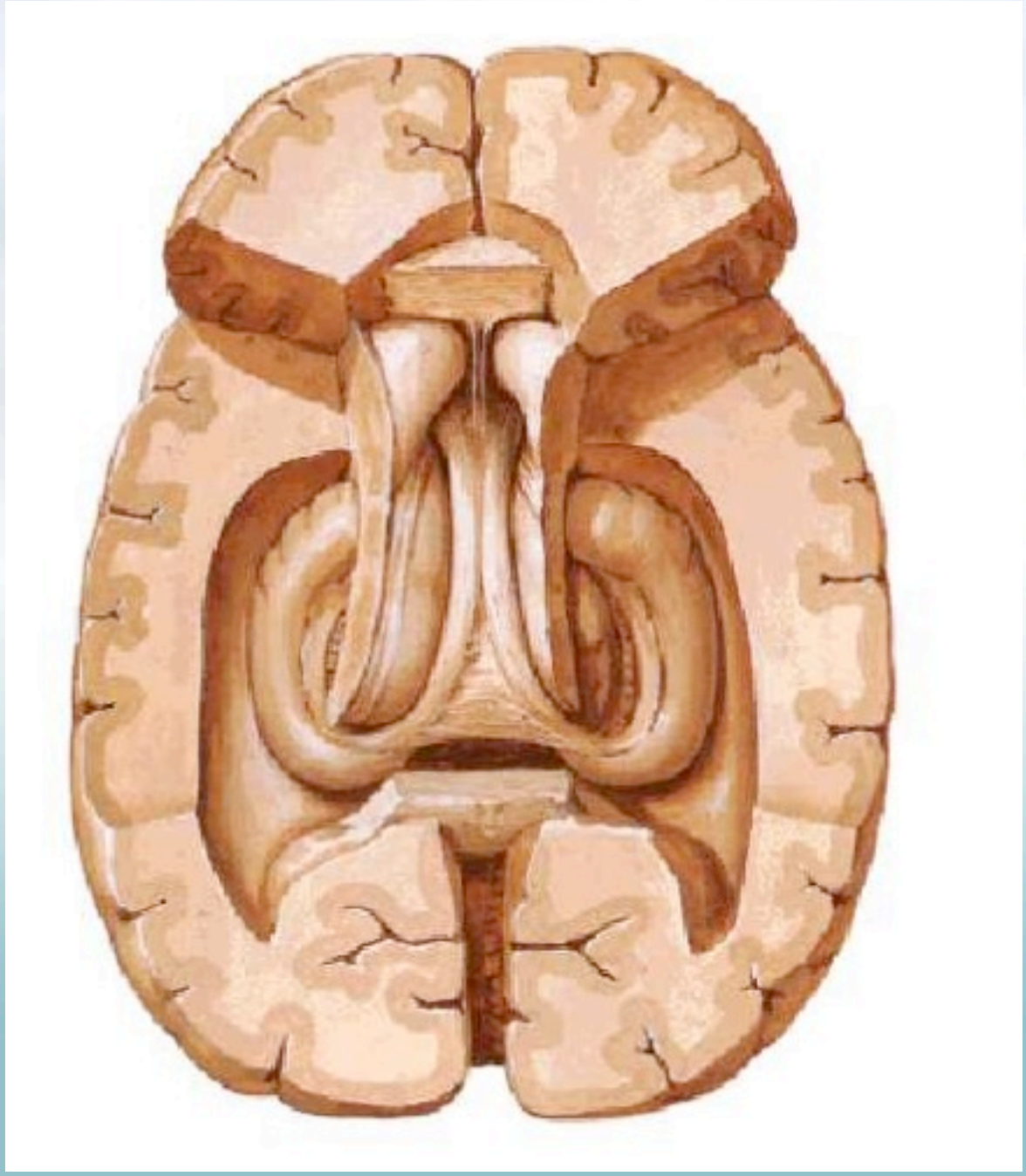

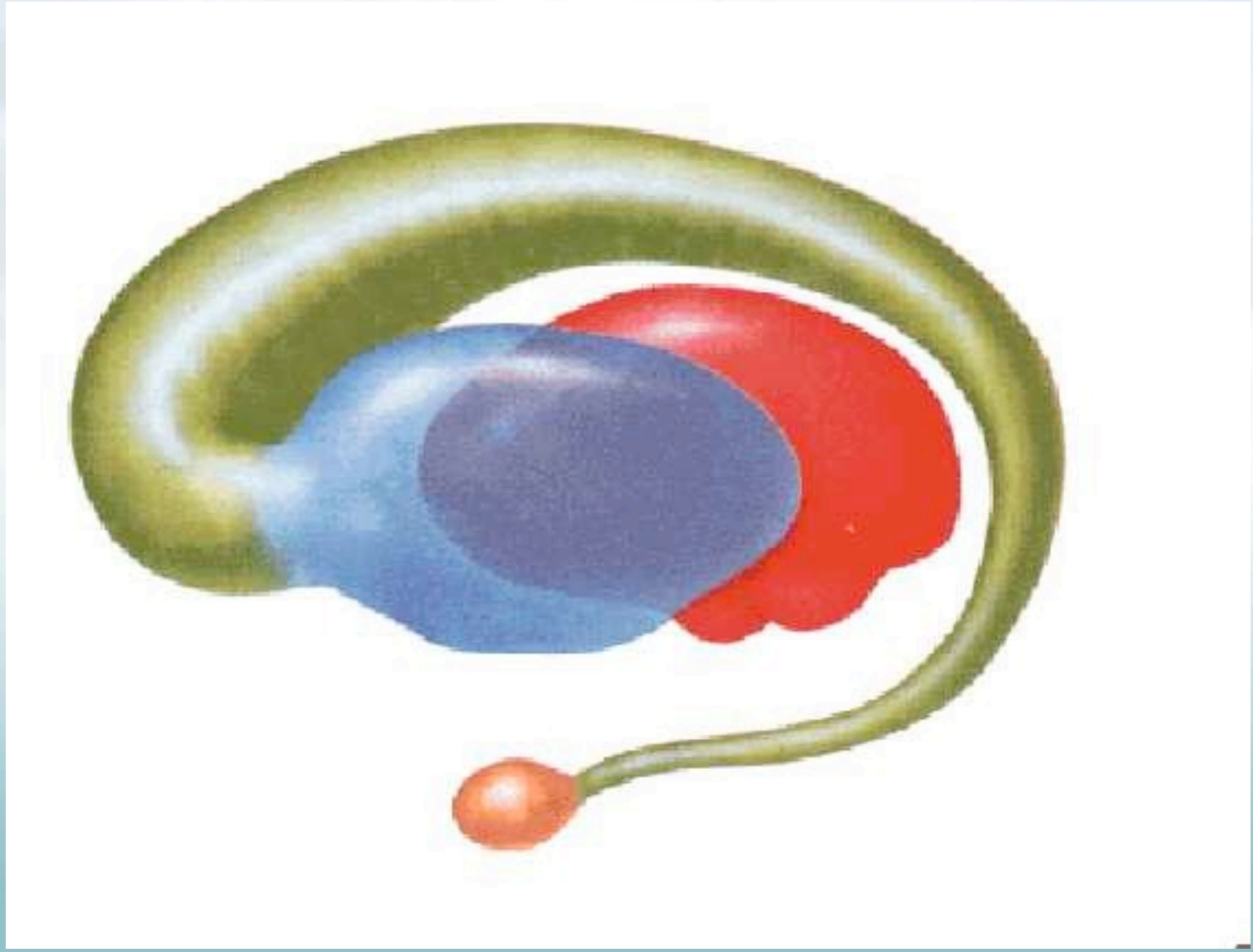

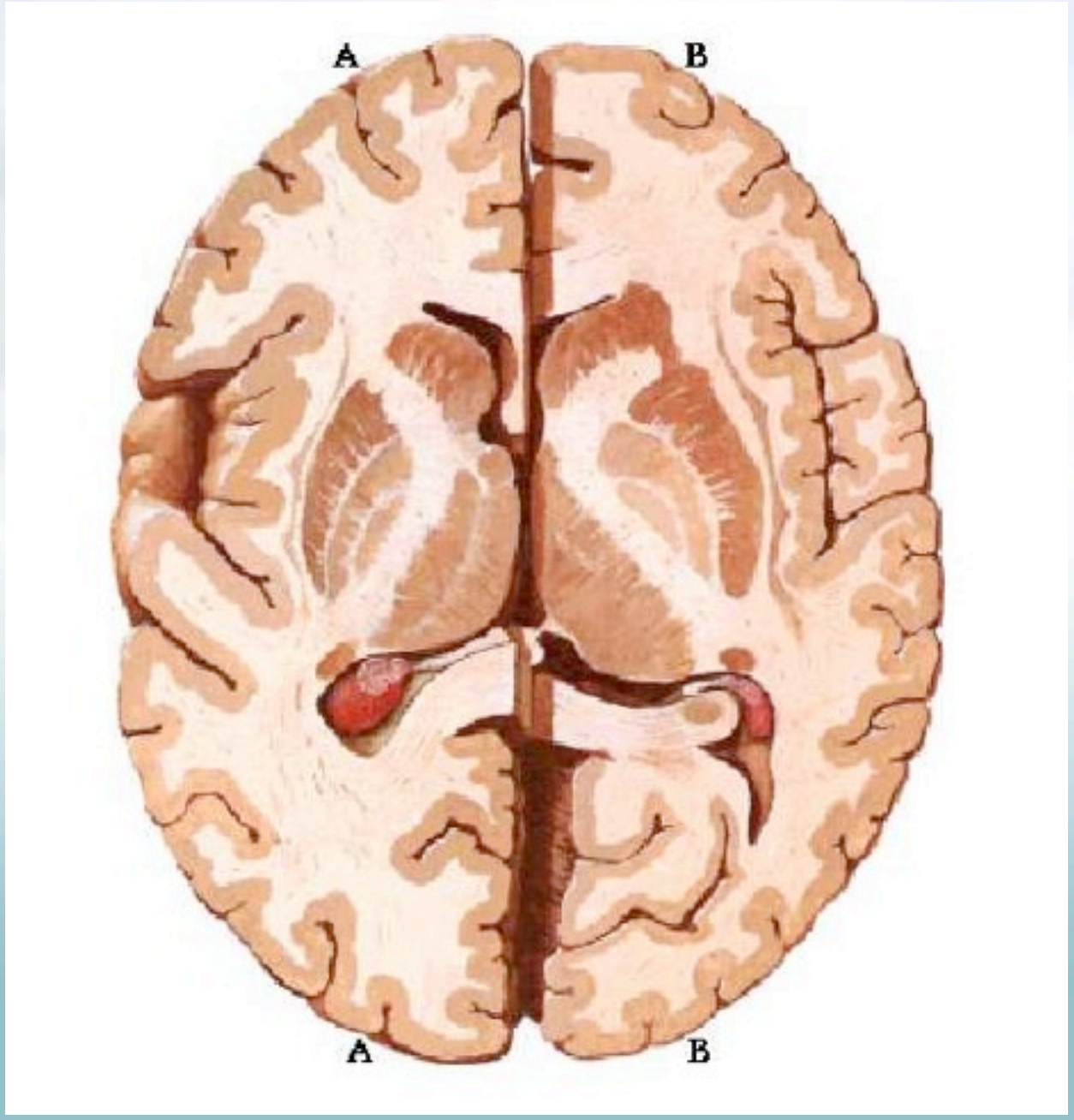
A
B
A
B

Wzgórze

„Wrota kory mózgu”, przez które do kory dochodzą informacje wzrokowe, słuchowe, czuciowe i smakowe

Część przednia:
– jądra przednie

Część przyśrodkowa:
– jądro przyśrodkowo-grzbietowe

Część boczna:
– jądro boczne
– jądro tylne
– jądro grzbietowe
– jądra brzuszne

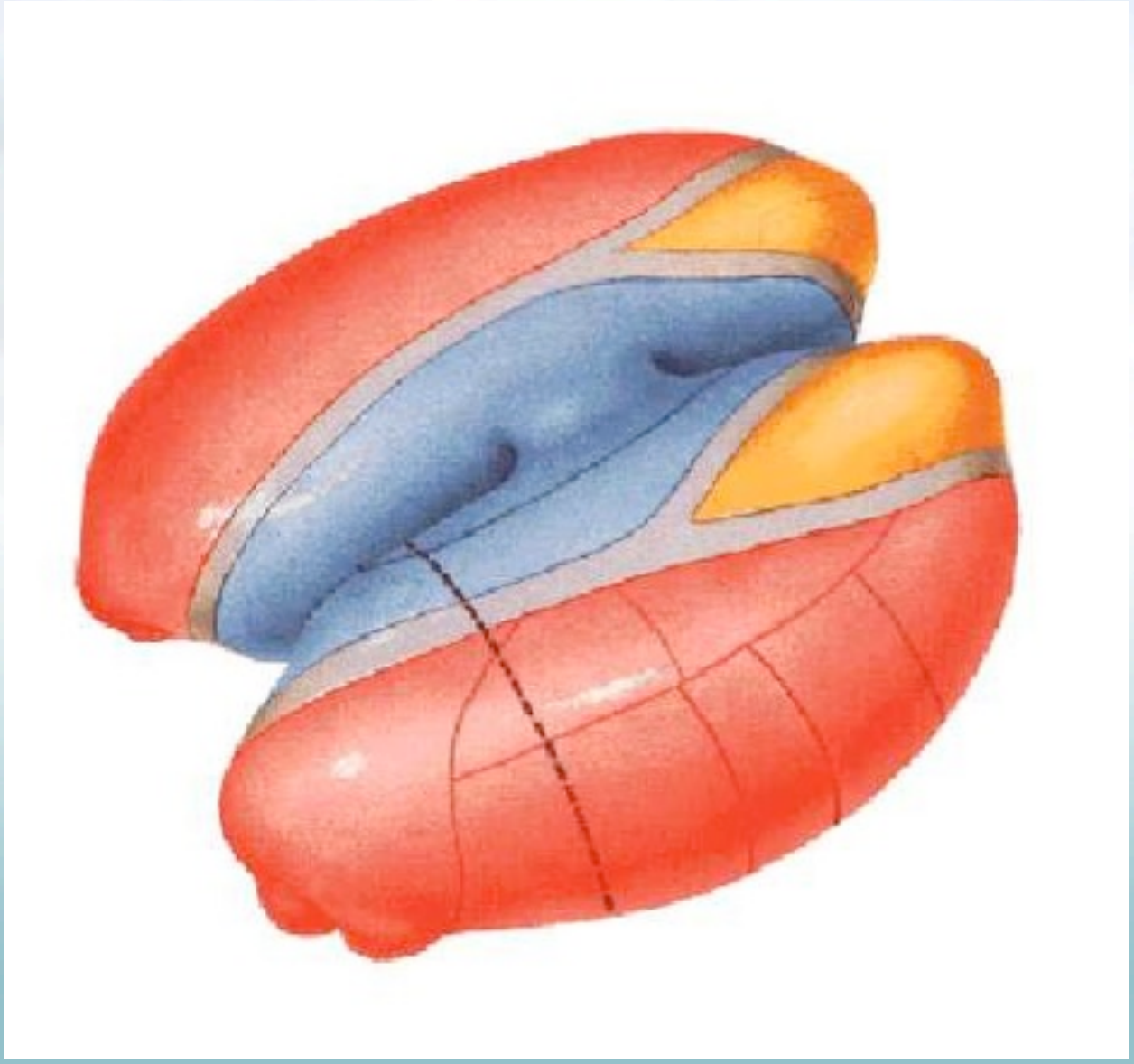



Podwzgórze

Część przednia – wzrokowa
– skrzyżowanie wzrokowe

Część pośrednia – guzowa
– guz popielaty
– lejek
– przysadka mózgowa

Część tylna – suteczkowa

Każdą z części podwzgórza (wzrokową, guzową i suteczkową) możemy podzielić na strefy przyśrodkowe i boczne

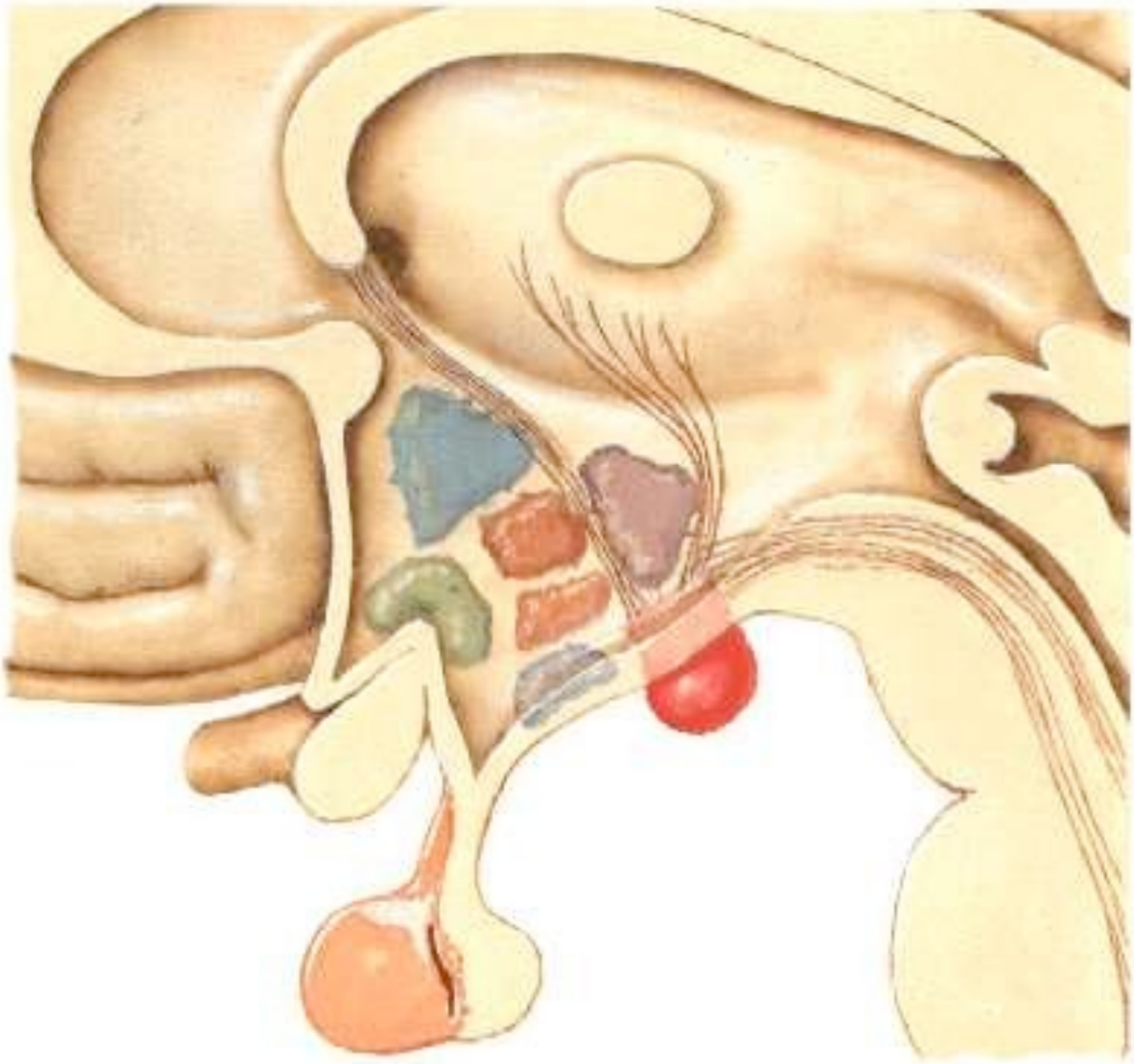

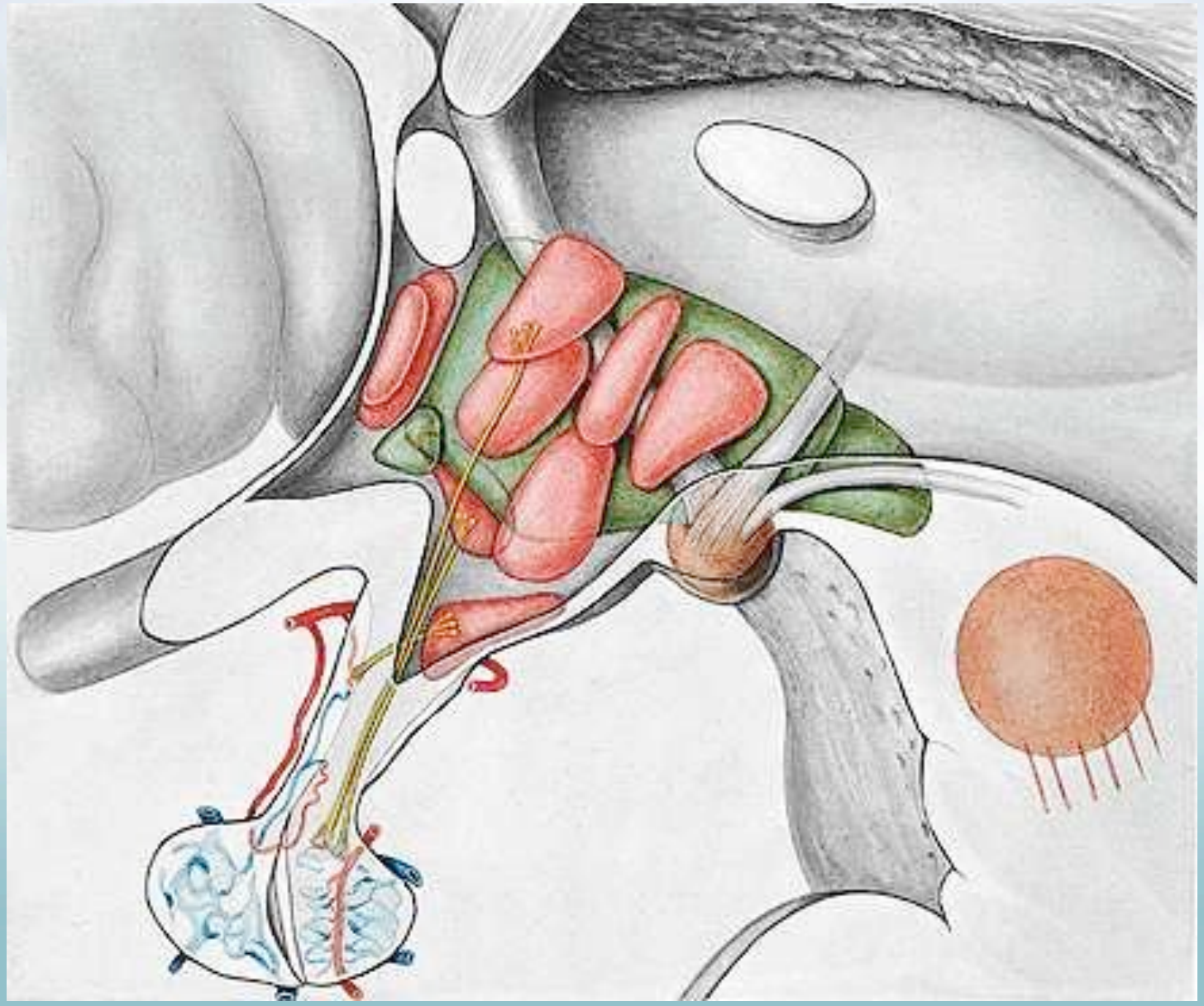

Śródmózgowie

Pokrywa śródmózgowia
– dwa wzgórki górne
– dwa wzgórki dolne

Konary mózgu
– nakrywka konarów (jądro czerwienne)
– istota czarna
– część podstawna konaru

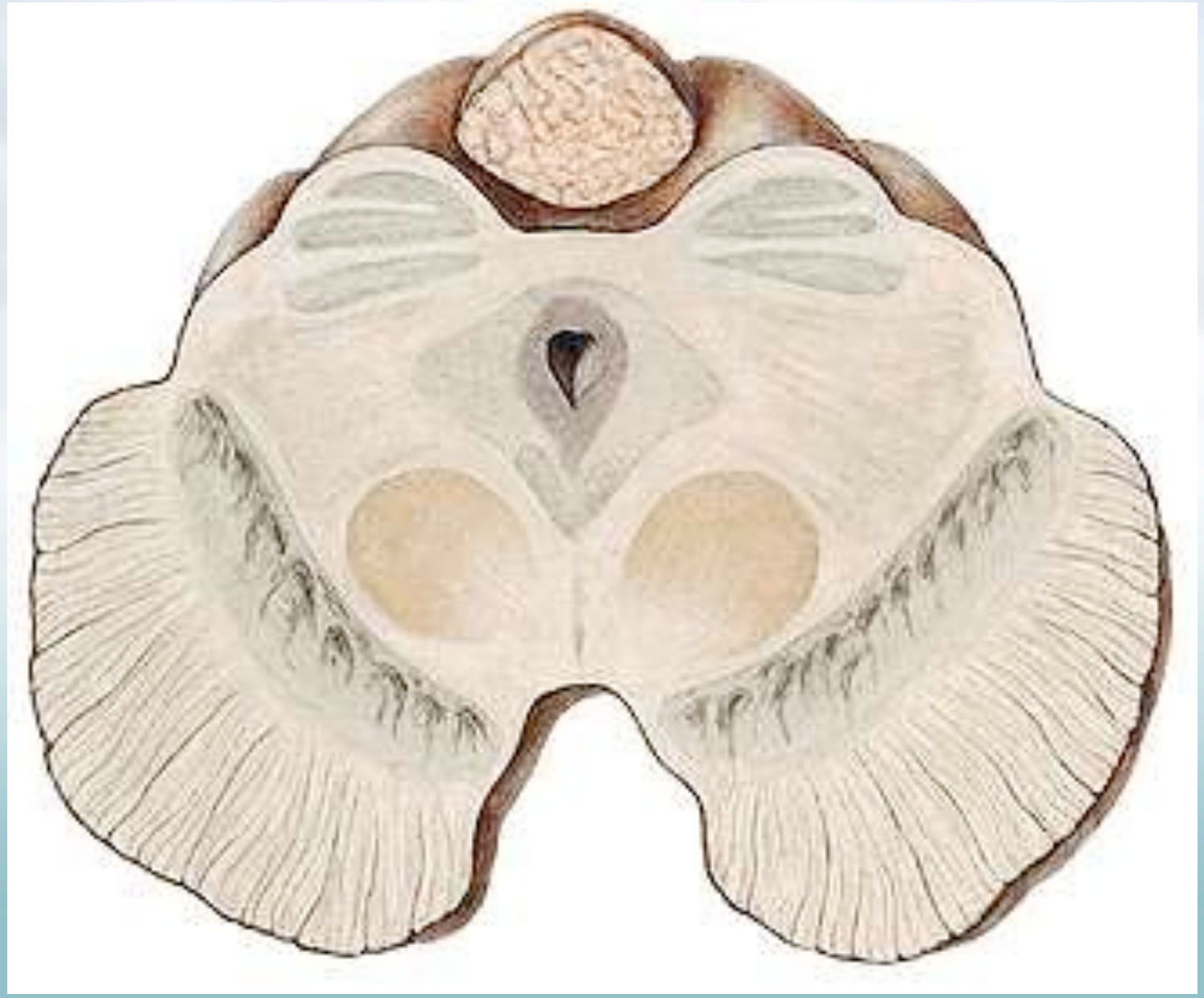

Układ pozapiramidowy

Odpowiada za koordynację i płynność ruchów złożonych

Prążkowie
- skorupa
- jądro ogoniaste

Gałka blada
- część boczna
- część przyśrodkowa

Jądro niskowzgórzowe

Istota czarna
- część zbita
- część siatkowata

Mózgowie – przekroje czołowe

